Über dieses Buch

Dies ist ein digitales Exemplar eines Buches, das seit Generationen in den Regalen der Bibliotheken aufbewahrt wurde, bevor es von Google im Rahmen eines Projekts, mit dem die Bücher dieser Welt online verfügbar gemacht werden sollen, sorgfältig gescannt wurde.

Das Buch hat das Urheberrecht überdauert und kann nun öffentlich zugänglich gemacht werden. Ein öffentlich zugängliches Buch ist ein Buch, das niemals Urheberrechten unterlag oder bei dem die Schutzfrist des Urheberrechts abgelaufen ist. Ob ein Buch öffentlich zugänglich ist, kann von Land zu Land unterschiedlich sein. Öffentlich zugängliche Bücher sind unser Tor zur Vergangenheit und stellen ein geschichtliches, kulturelles und wissenschaftliches Vermögen dar, das häufig nur schwierig zu entdecken ist.

Gebrauchsspuren, Anmerkungen und andere Randbemerkungen, die im Originalband enthalten sind, finden sich auch in dieser Datei – eine Erinnerung an die lange Reise, die das Buch vom Verleger zu einer Bibliothek und weiter zu Ihnen hinter sich gebracht hat.

Nutzungsrichtlinien

Google ist stolz, mit Bibliotheken in partnerschaftlicher Zusammenarbeit öffentlich zugängliches Material zu digitalisieren und einer breiten Masse zugänglich zu machen. Öffentlich zugängliche Bücher gehören der Öffentlichkeit, und wir sind nur ihre Hüter. Nichtsdestotrotz ist diese Arbeit kostspielig. Um diese Ressource weiterhin zur Verfügung stellen zu können, haben wir Schritte unternommen, um den Missbrauch durch kommerzielle Parteien zu verhindern. Dazu gehören technische Einschränkungen für automatisierte Abfragen.

Wir bitten Sie um Einhaltung folgender Richtlinien:

+ *Nutzung der Dateien zu nichtkommerziellen Zwecken* Wir haben Google Buchsuche für Endanwender konzipiert und möchten, dass Sie diese Dateien nur für persönliche, nichtkommerzielle Zwecke verwenden.

+ *Keine automatisierten Abfragen* Senden Sie keine automatisierten Abfragen irgendwelcher Art an das Google-System. Wenn Sie Recherchen über maschinelle Übersetzung, optische Zeichenerkennung oder andere Bereiche durchführen, in denen der Zugang zu Text in großen Mengen nützlich ist, wenden Sie sich bitte an uns. Wir fördern die Nutzung des öffentlich zugänglichen Materials für diese Zwecke und können Ihnen unter Umständen helfen.

+ *Beibehaltung von Google-Markenelementen* Das "Wasserzeichen" von Google, das Sie in jeder Datei finden, ist wichtig zur Information über dieses Projekt und hilft den Anwendern weiteres Material über Google Buchsuche zu finden. Bitte entfernen Sie das Wasserzeichen nicht.

+ *Bewegen Sie sich innerhalb der Legalität* Unabhängig von Ihrem Verwendungszweck müssen Sie sich Ihrer Verantwortung bewusst sein, sicherzustellen, dass Ihre Nutzung legal ist. Gehen Sie nicht davon aus, dass ein Buch, das nach unserem Dafürhalten für Nutzer in den USA öffentlich zugänglich ist, auch für Nutzer in anderen Ländern öffentlich zugänglich ist. Ob ein Buch noch dem Urheberrecht unterliegt, ist von Land zu Land verschieden. Wir können keine Beratung leisten, ob eine bestimmte Nutzung eines bestimmten Buches gesetzlich zulässig ist. Gehen Sie nicht davon aus, dass das Erscheinen eines Buchs in Google Buchsuche bedeutet, dass es in jeder Form und überall auf der Welt verwendet werden kann. Eine Urheberrechtsverletzung kann schwerwiegende Folgen haben.

Über Google Buchsuche

Das Ziel von Google besteht darin, die weltweiten Informationen zu organisieren und allgemein nutzbar und zugänglich zu machen. Google Buchsuche hilft Lesern dabei, die Bücher dieser Welt zu entdecken, und unterstützt Autoren und Verleger dabei, neue Zielgruppen zu erreichen. Den gesamten Buchtext können Sie im Internet unter `http://books.google.com` durchsuchen.

Digitized by Google

Library
of the
Ohio State University

Digitized by Google

Digitized by Google

Digitized by Google

Digitized by Google

Digitized by Google

Fortschritte

auf dem Gebiete der

Röntgenstrahlen

Unter Mitwirkung von

Prof. Dr. v. **Bergmann** in Marburg, Dr. **Christen** in München, Prof. Dr. **Deneke** in Hamburg, Prof. Dr. **Deycke** in Lübeck, Oberstabsarzt Dr. **Drüner** in Quierschied, Prof. Dr. **Eberlein** in Berlin, Prof. Dr. **G. Forssell** in Stockholm, Prof. Dr. **Forster** in Bern, Prof. Dr. **Eugen Fraenkel** in Hamburg, Prof. Dr. **L. Freund** in Wien, Prof. Dr. **Gocht** in Berlin, Prof. Dr. **Grashey** in München, Dr. **Groedel** in Frankfurt a. M., Prof. Dr. **Grunmach** in Berlin, Oberarzt Dr. **Haenisch** in Hamburg, Prof. Dr. **Holzknecht** in Wien, San.-Rat Dr. **Immelmann** in Berlin, Prof. Dr. **Kienböck** in Wien, Prof. Dr. **Klieneberger** in Zittau, Prof. Dr. **A. Köhler** in Wiesbaden, Prof. Dr. **Kölliker** in Leipzig, Geh. Med.-Rat Prof. Dr. **P. Krause** in Bonn, Geh. San.-Rat Prof. Dr. **Kümmell** in Hamburg, Prof. Dr. **Küttner** in Breslau, Stabsarzt a. D. **Lambertz** in Berlin, Prof. Dr. **Levy-Dorn** in Berlin, Prof. Dr. **J. E. Lilienfeld** in Leipzig, Dr. **Lorey** in Hamburg, Prof. Dr. **Ludloff** in Breslau, Geh. Med.-Rat Prof. Dr. **Oberst** in Halle, **G. E. Pfahler**, M. D. in Philadelphia, Prof. Dr. **H. Rieder** in München, Prof. Dr. **Rumpf** in Bonn, Generalstabsarzt Prof. Dr. **v. Schjerning** in Berlin, Dr. **H. E. Schmidt** in Berlin, Prof. Dr. **F. Schultze** in Bonn, Hofrat Prof. Dr. **Sick** in Hamburg, Obergeneralarzt Dr. **Stechow** in Berlin, Geh. Med.-Rat Prof. Dr. **Tillmanns** in Leipzig, Prof. Dr. **Voller** in Hamburg, Prof. Dr. **Walter** in Hamburg und Prof. Dr. **Wertheim-Salomonson** in Amsterdam

herausgegeben von

Professor Dr. Albers-Schönberg

Fünfundzwanzigster Band

Hamburg
Lucas Gräfe & Sillem
(Edmund Sillem)
1917—1918

Digitized by Google

RC 78
F74
V.25

Alle Rechte vorbehalten.

Digitized by Google

Inhalt.

Seite

Hammes, J., Über die Technik und den Wert seitlicher Wirbelaufnahmen (10 Figuren auf Tafel I und II) 1
Hammer, G., Myositis ossificans circumscripta traumatica und kartilaginäre Exostosen (Tafel II, Figg. a, b, c, d, e) 14
Sielmann, Periostitis sämtlicher Extremitätenknochen bei Empyem und Schußverletzung (Tafel III) 21
Schwaer, G., Über Perikarditis exsudativa im Röntgenbilde (Tafel IV, Fig. 1) 24
Edling, L., Ein sehr seltener Fall gutartigen Lungentumors (Tafel IV, Fig. a u. b) 25
Eisler, F., Über Projektilwanderung (Tafel IV, Fig. 2 u. 3) 28
Trendelenburg, Die Adaptionsbrille, ein Hilfsmittel für Röntgendurchleuchtungen 30
Schilling, F., Neue geometrische Methode der röntgenologischen Fremdkörperlokalisation 32
Walter, B., Über die Loosesche Wasserkühlröhre 37
Gähwyler, M., Experimenteller Beitrag zur chemischen Wirkung der Röntgenstrahlen. Wird durch Röntgenbestrahlung von Lezithin und lezithinhaltigen Organen Cholin in Freiheit gesetzt? . 41
Kaminer, S., und **M. Weingaertner**, Lungensteckschuß und Retention eines sondenartigen Gebildes im Brustraum (mit stereoskop. Aufnahme, Tafel IV, Fig. c) 53
Arbeiten und Verhandlungen des Sonderausschusses für Röntgenstrahlenmessung der Deutschen Röntgengesellschaft. V. Gruppe:
Christen, Th., Sekundärstrahlen und Härtegrad 55
Lilienfeld, J. E., Einige Messungen an Röntgenstrahlen 77
Walter, R., Über scheinbare Helligkeitsmaxima und -minima in einfachen Röntgenbildern (Tafel V) 88
Zehbe, M., Über Kaskadenmagen 107
Zehbe, M., Über Frontaluntersuchung 111
Reinhard, P., Beitrag zur Röntgenuntersuchung tropischer Colitiden (Tafel VI) 124
Lembcke, H., Zur urologischen Röntgendiagnostik, ein nephro-pyelographischer Beitrag (Tafel VII, VIII und IX) 135
Forssell, G., Übersicht über die Resultate der Krebsbehandlung am Radiumheim in Stockholm 1910—1915 142
Borchmann, H., Der angeborene Handdefekt (Tafel X) 149
Fischer, M., Über einen Fall von doppelseitiger Halsrippe 161
Helm, F., Zur Röntgendiagnostik interlobärer Prozesse (Tafel XII, Fig. I, II u. III) 169
Helm, F., Der tabische Magen in der Perspektive der Radioskopie 174
Neumann, W., Über das „Os acromiale" 180
Netoušek, M., Diagnose der Miliartuberkulose (Tafel XII, Fig. a u. b) 191
Engels, H., Über das Blutergelenk und sein Röntgenbild (Tafel XII, Fig. 1a, 1b, 2 u. 3) 197
Fischer, Wilh., Die dorsale Absprengung am Triquetrum und ihre Entstehung (Tafel XIII) . . . 202
Schütze, J., Was bedeutet im Röntgenbild die Zähnelung der großen Kurvatur des Magens? (Tafel XV, Fig. 1 u. 2) 208
Lorey, A., Über die Entstehung von nitrosen Gasen im Röntgenbetrieb nebst Vorschlägen zu deren Unschädlichmachung 212
Regener, E., Über die Perspektive der Röntgenbilder (Tafel XIV) 215
Pagenstecher, A., Über die Filter in der Strahlenbehandlung 221
Schönfeld, A., Aufnahmetechnik, Spannungsschwankung und Transformatorklemmenspannung . . 224
Müller, E. F., Perikarditische Verkalkungen (Tafel XV, Fig. a) 231
Cerdeiras, J. H., Die Bronchialdrüsen im Röntgenbild. Vergleich zwischen Röntgenbefund und Sektionsergebnis (Tafel XI) 244
Kienböck, R., Radiologische Lokalisation von Geschossen im Brustkorb 263
Weiser, Röntgentechnische Neuerungen 303
Schmidt, H. E., Die Gefahren der sehr harten Röntgenstrahlen 314
Kautz, F., Beitrag zur Kenntnis des Stiedaschen Knochenschattens im Kniegelenk 320
Lotzin, A., Ein Verfahren zur Ausschaltung der sekundären Körperstrahlen bei Röntgenaufnahmen 326

606063

Digitized by Google

Seite

v. Dechend, H., H. Iten und **H. Wintz,** Die Messung der Primärstrahlung der Coolidge-, Lilienfeld- und selbsthärtenden Siederöhre 330
Lorenz, Die röntgenographische Darstellung des subskapularen Raumes und des Schenkelhalses im Querschnitt 342
Schlesinger, E., Die Förderung der Röntgendiagnose des hochsitzenden Ulcus der kleinen Kurvatur durch Untersuchung in linker Seitenlage (Tafel XVI u. XVII) 343
Schwarz, G., Experimentelle Beiträge zur Theorie der biologischen Strahlenwirkung. Die Lezithinhypothese I. Mitteilung 348
Wachtel, H., Zur Technik der Übertragung des mathematischen Lokalisationsresultates auf die Haut des Patienten 350
Reiche, F., Eine (diphtheritische?) Schlinglähmung im Röntgenbilde (Tafel XXIII, Fig. a) . . . 353
Krebs, W., Das Röntgenbild der Osteoarthritis deformans (Tafel XVIII—XXIII) 355
Zu B. Krönigs Tod (mit Porträt) 367
Weinberger, M., Zur Klinik der rechtsseitigen Zwerchfellhernien (Tafel XXIV, Fig. 1 u. 2) . . . 381
Simmonds, M., Über verästelte Knochenbildungen der Lunge (Pneumopathia osteoplastica racemosa) (Tafel XXV) 393
Fraenkel, E., Über allgemeine Periostitis hyperplastica (Osteo-arthropathie hypertrophiante pneumique) (Tafel XXVI bis XXXI) 401
Weil, A., Die Miliarkarzinose der Lunge im Röntgenbilde (Tafel XXXII, Fig. 1 u. 2) 420
Glocker, R., Über Absorption und Streuung der Röntgenstrahlen. I 421
Drüner, Die Schornsteinblende 436
Höper, O., Ein Fall von subphrenischem Abszeß mit eigenartigem klinischen Verlauf (Tafel XXXII, Fig. 4) 441
Rösler, O. A., Das Pneumopyoperikardium (Tafel XXIV, Fig. 3 u. 4) 442
Kienböck, R., Über die technische Bezeichnung der Rumpfaufnahmen 446
Frommhold, Über Interkostalneuritis infolge Mißbildung einer Rippe (Tafel XXXII, Fig. 3) . . . 449
Bucky, Über gasfreie Röntgenröhren 453
Plagemann, H., Das Knochenfragment, Bruchfragment und Nekrose nach Schußverletzung, Einheilung und Abstoßung, Indikationsstellung zur blutigen Reposition schief stehender eiternder Knochenbrüche mit Hebel an der Bruchstelle (Tafel XXXIII) 467
Glocker, R., Über Absorption und Streuung der Röntgenstrahlen. II. 470
Bergmann, H., Technik und Aufnahme innerer Organe mit enger Blende. Zugleich ein Beitrag zur Röntgenologie der Speiseröhre (Tafel XXXIV) 487
Weill, P., Zur Frage der Dauererfolge bei Knochenplantationen (Tafel XXXV, Fig. 1, 2 u. 3) . . 491
Groedel, F. M., Die Zähnelung der großen Kurvatur des Magens im Röntgenbild, eine funktionelle Erscheinung 493
Köhler, A., Beugungsähnliche Lichtstreifen an den Schattenrändern einfacher Röntgenaufnahmen. Zum Nachweis optischer Täuschungen. II 495
Drüner, Über die Fremdkörperuntersuchung und Durchleuchtungsoperation am Damm und Becken in Steißrückenlage, Steißbauchlage und Beckenhochlagerung 502
Daniels, W., Eine neue Universalröntgenhängeblende 507
Edling, L., Zur Kenntnis des Röntgenbildes bei Anthracosis pulmonum (Tafel XXXV, Fig. a u. b) 508
Hammer, G., Die röntgenologischen Methoden der Herzgrößenbestimmung nebst Aufstellung von Normalzahlen für das Orthodiagramm und die Fernaufnahme 520
Åkerlund, Å., Duodenaldivertikel und gleichzeitige Erweiterung des Vaterschen Divertikels bei einem Fall von Pankreatitis (Tafel XXXVI, Fig. a) 540
Key, E., und **Å. Åkerlund,** Fall von verkalktem Aneurysma in der Arteria renalis (Tafel XXXVI, Fig. 1 und Tafel XXXVII) 551
Correspondenzen 71. 163. 254. 370
Bücherbesprechungen 72. 166. 257
Internationale Fachliteratur:
a) Vereine und Kongresse 73. 260. 370. 556
b) Journalliteratur 74. 167. 260. 379. 450. 562
Tafel I bis XXXVII.

Digitized by Google

Namenregister.

(Die Ziffern verweisen auf die Seiten; ein * bedeutet Originalartikel.)

Achelis 193. 194. 196. 516. — Åkerlund *540. *551. 553. — Albers-Schönberg 28. 38. 73. 74. 85. 107. 111. 164. 206. 211. 255. 303. 331. 367. 368. 372. 440. 453. 464. 465. 512. 514. 551. 554. — Albrecht 400. 444. — Albu 547. 548. — Alwens 495. — Amann 451. — Aran 445. — Archibald 547. — Arnsperger 111. 115. 387. 395. 400. — Aschoff 124. 400. 413. — Aßmann 193. 194. — Axhausen 360. 364.

Baath 451. — Bacher 568. — Bade 244. — Baisch 563. — Baldewin 540. — Bamberger 21. 23. 401. 402. 409. 412. 413. 414. 415. — Banard 555. — Barnes 77. — Barkla 55. 430. 471. — Barret 299. — Baudisch 212. — Bauer 544. 545. 546. 549. — Bauer, Heinz 167. — Bechterew 356. — Becker 387. — Beckers 445. — Béclère 244. 487. — Begbie 445. — Behrenroth 27. — Bell 420. — Benelli 14. — Benjamin 42. — Bergmann 386. — Bergmann, H. *487. — Bergter 562. — Bernardeau 181. 183. 184. 185. 186. 187. 188. 190. — Bianchi 510. — Bicheteau 445. — Biesalski 149. — Birch-Hirschfeld 246. — Bittorf 449. — Blum 568. — Boas 261. 346. — Bodenheimer 445. — Boll 77. — Borchard 451. — Borchardt 161. — Borchmann *149. — Bordier 149. — Borelius 26. 28. — Borst 301. — Bostoem 395. — Bouillaud 445. — Brandt 320. — Brauer 169. — de Broglie 79. 87. — Brugsch 358. — Bucky 164. 256. 326. *453. 556. 557. 559. — Büdinger 301. — Buhl 395. — Buist 445. — Bumm 222. 563. — v. Buol 560. — Burchard 551. — Buschi 540.

Cammidge 546. — de la Camp 244. 510. — Case 540. 541. 543. 546. 547. 549. 550. — Cerdeiras *244. — Chambers 445. — Chaoul 542. — Chaussier 150 — Chiari 290. — Chilaiditi 385. 386. — Christen *55. 222. 330. 425. 484. — Clopath 522. — Cohn 395. — Cohn, Max. 149. — Cohnheim 191. — Comas 552. — Coolidge 166. 462 u. ff. — Cornil 395. — Corning 170. — Cruveilhier 181. 182. 386. — Curschmann 510. — Czempin 564. — Czyhlarz 174.

Daniels *507. — Danlos 445. — Dauvillier 77. 79. — Debye 498. 499. — v. Dechend *330. 557. — Deneke 301. — Dessauer 79. 222 259. 379. 487. 558. — Deutelmoser 546. — Deutsch 452. 568. — Diemer 231. — Dietlen 1. 2. 74. 129. 135. 138. 170. 171. 196. 258. 388. 493. 510. 513. 518. 522. 554. — Doberauer 381. 392. — Döderlein 222. — Dolbeau 445. — v. Domarus 387. 392. — Drüner 74. *436. *502. — Duchek 445.

Eberhard 497. — Ebermayer 202. 206. — Ebstein 510. — Edling *25. 149. *508. — Eggeling 387. — Ehrlich 149. 150. — Ehrmann 451. — v. Eiselsberg 452. — Eisler *28. 170. — Eisenlohr 445. 451. — Eisenstein 490. — Ekehorn 543. — Engelhardt 221. — Engels *197. — Entin 196. 509. 510. — Eppinger 386. 387. 388. 547. — Eunike *254. — Ewald 320. 414. — Exner 42. 179.

Fabricius 445. — Fahrig 17. — Faulhaber 107. 123. — Feine 445. — Fenwick 554. — Fetzer 445. — Fick 207. — Fieber 451. — Finckh 281. 288. — Fischer, G. 162. — Fischer, J. F. 566. — Fischer, Max *161. — Fischer, Wilh. *202. — Flad 261. — Flatau 562. — Föderl 385. 386. — Forssell *142. 493. 540. 546. 551. — Fonyó 452. — Förster 395. — Fraenkel, E. 1. 356. *401. — Frank 162. — Franke 74. 523. — v. Franqué 562. — Franz 315. 316. 317. 557. 565. — Freud 450. 452. — Friedreich 444. — Friedrich 87. 222. 330. 332. 340. 368. 445. 450. 455. 558. 559. — Frischbier 491. — Frising 546. — Fritsch 150. — Fromme 563. — Frommhold *449. — Fürstenau 167. 331. 350. 351. 559. 560.

Gähwyler *41. 348. 349. — Galsböck 568. — Gangolphe 320. — Garré 163. — Gauß 135. 213. 221. 222. — Gebele 14. 17. — Gegenbaur 150. — Gerhardt 169. 171. — Ghon 173. — Glaeßner 386. 388. — Glaser 387. — Glocker *71. *421. 430. 436. *470. — Gocht 198. 201. 512. — Goldammer 208. 209. — Goldscheider 510. — Grashey 72. 183. 188. 202. 360. 364. 365. 512. — Graves 444. 445. — Groedel 107. 129. 180. 240. 242. 243. 390. 419. 447. 487. *493. 511. 512. 513. 514. 516. 520. 522. 523. 538. 539. — Groedel, Th. 523. 538. — Grosser 386. 392. — Gruber, G. B. 14. 16. 17. 18. — Gruber, W. 181. 182. 183. 185. 186. 187. 188. — Grunmach 385. — Grüttner 445. — Guggenheim 41. 43. 44. 49. 50. 52. — Guleke 258. — Gurlt 14. — Guttmann 445. 512. 520.

Haenisch 74. 260. 320. 322. 354. 371. 512. 551. 554. — Haga 498. — Hagenbach 166. — Hahn, O. 568. — Hajek 290. — Hammer *14. 332. *510. — Hammes *1. — v. Hansemann 246. — Hasebroek 320. — Hasselwander 216. — Haudek 193. 194. — Hausmann 452. — Hedinger 246. — Hegar 367. — Helbing 163. — Heilporn 206. — Heimann 562. — Helm *169. *174. — Henle 21. — Henschen 360. — Henselmann 487. — Herz 388. — Heschl 395. — Heß 387. — Hesse 554. — Heßmann 518. — Heyman 144. — Heyters 198. — Hildebrand 387. — Hilgenreiner 17. — Hirsch 308. 370. 377. 441. 567. — His 53. — Höber 348. — Hofbauer 280. — Hoffa 359. 363. 367. — Holzknecht 1. 28. 75. 129. 179. 194. 223. 224. 267. 280. 303. 388. 391. 437. 440. 446. 453. 557. 567. — Höper *441. — Hoppe-Seyler 348. — Hornung 510. — Huber 358. — Huismans 512. 514. 516. 519. 520. — Hull-Rice 424. 429. — Hunt 44 — Husler 495.

Imhof 498. — Immelmann 167. 512. 514. 551. 552. 559. — Ishimoto 320. — Ishino 429. — Iten *330. 332. 557. 558.

Jacobsohn 363. — Janssen 505. — Jaubert de Beaujeu 344. — Joachimsthal 149. 150. — Jenckel 281. 293. — Jerusalem 395. 400.

Kaestle 345. 430. 512. 518. — Kaiser 303. — Kaminer *53. — Kapelusch 452. — Karg 162. — Katsch 211. — Kaufmann 413. 417. — Kautz *320. — Keen 161. — Key 540. *551. 553. — Kienböck 126. 133. 134. *263. 290. 364. 391. *446. — Killian 53. — Kirstein 562. — Klee 180. — Kleinschmidt 487. — Klieneberger 192. 193. 307. 487. — Klinger 212. — Knieriem 388. — Knipping 455. — Koch,

Digitized by Google

Rob. 367. — Koch, J. F. 457. 461. 556. — Köhler, A., 1. 2. 88. 89. 90. 91. 102. 183. 188. 320. 356. 357. 360. 361. 363. 419. 492. *495. 511. 512. — Kolb 17. — Koll 345. — König 18. 198. 201. 320. — Körner 14. 17. — Kossel 427. — Kowarschik 226. — Krause 355. 445. — Krause, P. 27. 170. 244. 554. — Krebs *355. — Krecke 21. — Krehl 192. — Kreuzfuchs 388. 523. 567. — Kroemer 564. — Krönig 135. 222. 367 u. ff. 450. — Kühl 498. — Kümmell 138. — Küpferle 77. 166. 309. 331. 341. 457. 557. 558. 559. — Küster 161. — Küttner 14. 492.

Laënnec 169. 445. — Lane 187. — Langmuir 562. — Lasser 463. 464. 558. — Laub 498. — v. Laue 455. 496. — Lawrence 181. — Lechleuchthener 162. — Ledderhose 357. — Ledoux-Lebard 77. 79. — Lehmann 171. — Leichtenstern 381. — Lembcke *135. 221. 562. — Lenhartz 193. — Lepper 512. — Letulle 540. 546. — Levy-Dorn 491. 518. — v. Lichtenberg 135. 138. 140. — v. Lieben 458. — Liebermeister 191. — Lilienfeld 1. 29. 447. — Lilienfeld, A. 181. 183. 185. 186. 187. 188. 206. 283. 566. 567. — Lilienfeld, J. E. 77. 166. 167. 309. 331. 341. 457 u. ff. 557. 558. 559. 561. — Ljungdahl 444. 445. — Lippmann 21. — Linser 198. 199. 201. — Litten 21. — Locke 401. 402. 413. 414. 415. 416. 418. 419. — Löffler 41. 43. 44. 49. 50. 52. — Lohfeldt 129. — Loose 37 u. ff. *163. 164. 165. 255. 256. 566. — Lorenz *342. 442. — Lorey 193. 194. *212. 214. 244. 245. 320. 373. — Lotze 387. 389. — Lotzin *326. — Löwenthal 221. 222. 223. — Lubarsch 395. — Ludewig 14. — Lüdin 174. — Ludloff 1. 356. — Luger 179. — Lüppo-Cramer 497. — Luschka 395. 399.

Macalister 183. 185. — Mac Dowel 444. 445. — Mach 89. 90. 91. 495. 496. 498. — Mackenrodt 564. — Maetzke 202. 205. 206. — Maixner 191. 194. — Mark 191. — Mallet 77. — Marie 401. 402. 409. 413. 415. 416. — Martin 150. — Marx 166. — Matthes 191. 192. 196. — Mayer 385. — Meitner 568. — Mendel 192. — Merkel 170. — Merningas 198. 201. — Mesernitzky 348. — Meyer 24. 355. — Meyer, Erich 420. — Meyerowitz 163. — Mitscherlich 168. — Mollow 27. — Monti 381. — Moore 445. — Morell-Lavallée 445. — Moritz 510. 511. 512. 513. 515. — Morris 555. — Moser 149. — Mühlmann 568. — Muller 260. — Müller 445. — Müller, C. H. F. *255. — Müller, E. F. *231. — Mylius 307.

Nattan-Larrier 546. — Nehrkorn 254. — Netoušek *191. — Neuberg 41. 47. — Neumann, Wilh. *180. — Nieber 188. — Nocht 124. — Nogier 149. — Nolting 451. — Novascinsky 126.

Oddo 510. — Oehlecker 135. 136. 140 — Ohlmann 492. — Olshausen 367. — Orel 452. — Orth 316. 400. — Ortner 169. 390. — Otten 171. 193. 387. 511. 513. 515. 516. 522. 525.

Pagenstecher *221. 367. — Patin. 14. 510. — Paul 303. — Pawel 199. — Payr 132. — Perussia 490. — Perthes 430. — Peters 388. — Petren 25. — Pfannenstiel 508. — Pfister 320. — Pfitzner 206. — Philippi 246. — Picchini 395. — Pilling 161. — Piollet 198. — Piper 31. — Plagemann *467. — Plate 1. 2. — Polya 547. 548. — Pommer 172. — Ponzio 554. — Potain 358. — Preiser 320. 357. 359. 362. — Pressuhn 193. — Prio 552.

Quain-Sharpey 182. — de Quervain 162. 344. — Quensel 553.

Raschig 212. — Rauber 182. — Ratyuska 395. 400. — Recklinghausen 192. — Regener *215. 217. 370. — Reiche *353. — Reinhard *124. 128. 376. — Reiser 489. — Reusch 212. 430. 436. — v. Reuß 42. — Reyher 522. — Richardson 77. 166. — Richet 445. — Richter 303. — Rieder 14. 107. 123. 198. 215. 239. 240. 242. 243. 244. 245. 510. 512. 513. 514. 518. — Riehl 452. — Risel 387. 389. — Robinsohn 301. — Robson 546. — Rohrer 511. — v. Romberg 192. 444. 516. — Rosenbach 169. 547. 548. — Rosenthal 544. 546. — Rösler *442. — Rosmaiit 568. — Röpke 345. — Rubaschow 551. 552. — Ruehle 192. — Ruge 181. 184. 185. 187. 188. 189. 367. — Rumpf 513. — Rutherford 77. 79. 86. 558.

v. Saar 324. — Sabatier 445. — Sadler 55. — Saenger 367. — Salomon 75. 387. 392. — Schäfer 563. 450. 451. — Schaum 497. 498. — Schaper 42. — Schede 356. — Schefold 387. — Scherrer 498. — Schieffer 523. — Schilling *32. — Schlayer 193. 510. — Schlesinger 179. 257. *343. 447. — Schloffer 171. 301. — v. Schmarda 387. — Schmidt 17. 451. — Schmidt, Ad. 133. — Schmidt, H. E. 71. 72. *314. 557. 558. 567. — Schmidt, M. B. 364. 400. 401. 402. 415. 416. 417. 418. — Schmidt, Rud. 169. 174. 179. — Schmorl 399. — Schnitter 191. — Schönfeld *224. — Schottmüller 242. — Schrötter 442. — Schubert 303. — Schultze, B. S. 367. — Schumacher 395. — Schumm 213. 214. — Schütze 167. *208. 299. 301. — Schütze, J. 493. 494. 559. — Schwaer *24. — Schwarz, G. 41. 47. 126. 132. 211. 242. 344. *348. 349. 389. 391. 452. 494. 511. — Schwarzmann 179. — Seitz 330. 333. — Selberg 451. — Selka 174. — Senator 21. — Serbanesco 358. — Seufferheld 171. — v. Seuffert 72. — Siegbahn 427. — Sielmann *21. — Sievers 445. — Simmonds 231. 243. *393. — Singer 129. 391. — Sippel 399. — Sjöwall 26. 28. 546. — Skillern 555. — Skoda 442. — Smith 510. — Soerensen 75. — Soesinger 445. — Sommer 259. — Sommerfeld 87. — Sorauer 445. — Spalteholz 207. — Staehelin 41. 244. — Stapler 171. — Stäubli 191. — Steiger 445. — Steinach 75. — Steffen 191. — Sternberg 401. 418. — Stieda 320. — Stierlin 107. 126. 127. 128. 129. 131. 133. 134. 166. 174. 208. 344. 345. 490. 542. — Stokes 444. 445. — Strassmann 453. — Strauß 493. — Strümpell 355. 356. — Struthers 181. 187. — Strutheß 162. — Sudeck 374. 492. — Sundberg 544. — Szabo 75.

Tandler 385. — v. Teubern 513. 522. 523. — Thévenet 320. — Thies 348. — Thoma 386. — Thompson 445. — Thriboulet 395. — Tillmanns 198. — Toldt 183. — Trendelenburg *30. 217. 258. 299. — Treupel 510. — Tüttel 445.

Ullmann 451. — Ungermann 546.

Veith 522. — Virchow 20. 395. — Villard 498. — Visco 522. — Voelcker 135. 137. 140. — Vogel 320. 324. — Vogl 194. — Vogt 563. — Voller 89. 496. — Volmer 498. — Vulliet 197. 198.

Wachtel *350. 452. — Wack 196. — Wagner 395. 429. 496. 497. 498. — Waller 191. — Wallert 563. — Walshe 445. — Walter *37. *88. 163. 164. 165. 255. 256. 351. 495. 496. 498. 499. 501. — Walter, J. 351. — Warnekros 75. — Watkinson 150. — Weber 514. 520. — Wehnelt 517. — Weihe 388. —

Digitized by Google

Weil 27. 28. 242. 243. *420. 509. 510. — Weill *491. — Weinberger *381. 446. — Weingaertner *53. — Weissenberg 561. — Weiser *303. — Wenckebach 348. 389. 487. 511. — Werner, P. 565. — Werner, R. 41. 42. 43. 47. — Weski 350. 351. — Wichmann 376. — Wieting 386. — Wiesner 259. — Wildbolz 138. — Wilkie 545. 546. — Wilms 566. — Wils 567. — Winawer 430. 431. — Wind 89. 91. 95. 496. 498. — Winkler 261. — Winternitz 567. — Wintz 222. 223. *330. 557. 558. — Wittek 206. — Wohlgemut 348. — Wolff 202. — Wolff, M. 196. — Wollenberg 358. 363. 364. — Wyss 444 445.

Zehbe *107. *111. 447. — Zehner 348. — Ziegler 244. 491. — Zindel 140. 141. — Zweifel 367.

Sachregister.

Bei Benutzung des Sachregisters sind in den meisten Fällen sämtliche Abteilungen nachzusehen.

(Die Ziffern verweisen auf die Seiten.)

Therapie und pathologische Anatomie. Intensität und Dosierung. Physiologische Wirkungen.

Basedow 566. — Bestrahlen oder Operieren? 564. 567. — Blutungen, klimakterische, und Radium 563. — Brustkrebs 566. — Brustkrebstherapie 450. — Chemische Wirkung der R.-Strahlen [Cholin] (Gähwyler) 41. — Darm- und Hautschädigungen 562. — Erfrierung, Behandlung 452. — Fibrome und Myome 564. — Filter (Pagenstecher) 221. — Genitalkarzinome 563. — Gynäkologische Blutungen 565. — Halsdrüsentuberkulose 566. — Hämolyse durch Radium 452. — Hauterkrankungen 451. — Idiosynkrasie 567. — Immunität von Mäusen 568. — Intensität und Härtebestimmung (Glocker) 71. — Knochen- und Gelenkstuberkulose 452. — Krebsbehandlung (Forssell) 142. — Krebsbehandlung, Grenzen derselben 564. — Malaria, Behandlung 452. — Myome und Metropathien 562. — Myome 565. — Osteomalazie, Behandlung 563. — Ovarialdosis 168. — Radiumtherapie 452. — Residualharn 568. — Röntgenschädigungen und Radiumbehandlung 451. — Röntgenstrahlen, harte, Gefahren derselben (H. E. Schmidt) 314. — Röntgentoxin 261. — Röntgentherapie in der inneren Medizin. Vortrag von Henry Hirsch mit anschließender die Indikationen zusammenfassender kritischer Diskussion 370. — Röntgen- und Radiumstrahlen, allgemeine Wirkung 563. — Schwarzwasserfieber 568. — Sonderausschuß für Röntgenstrahlenmessung. V. Gruppe. Sekundärstrahlen und Härtegrad (Christen) 55. — Strahlenwirkung, biologische (Schwarz) 348. — Tiefentherapie, Berechnung (Eunike) 254. — Tumorentherapie 260. — Zinkfilter 562.

Technik der Anwendungsweisen der Röntgenstrahlen. Physikalisches. Instrumentarium und Fabrikation.

Absorption und Streuung der Röntgenstrahlen (Glocker) 421. 470. — Adaptationsbrille (Trendelenburg) 30. — Aktinium, Muttersubstanz desselben 568. — Aufnahmestativ (Weiser) 304. — Coolidgeröhre 453. 556. — Distinktor, Aufnahmen 568. — Durchgabefenster (Weiser) 311. — Durchleuchtungsstativ (Weiser) 304. — Elektrizitätsleitung im Vacuum 167. — Fremdkörperlokalisation (Schilling) 32. — Fremdkörpertechnik 451. — Fremdkörperuntersuchung und Durchleuchtungsoperation (Drüner) 502. — Gehäuse für Lilienfeldröhre (Weiser) 308. — Geschoßharpunierung nach Weski 450. 451. — Geschoßlokalisation 451. 452. — Geschoß-Nachweis und -Entfernung 451. — Hängeblende nach Daniels 507. — Helligkeitsmaxima und -minima an Röntgenbildern (Walter) 88. — Heyden-Wechselrahmen (Weiser) 306. — Hochspannungstransformator, neuer, nach Dessauer 379. — Innere Organe, Technik (Bergmann) 487. — Körperstrahlen, sekundäre, Ausschaltung (Lotzin) 326. — Laboratoriumsröhre 260. — Lichtstreifen, beugungsähnliche, und optische Täuschung (Köhler) 495. — Lilienfeldröhre 453. 556. — Literatur über die Lilienfeldröhre 261. — Lokalisation 74. — Lokalisation (Wachtel) 350. — Messung an Röntgenstrahlen (Lilienfeld) 77. — Motorschaukeltische (Weiser) 312. — Neuerungen, röntgentechnische (Weiser) 303. — Nitrose Gase (Lorey) 212. — Pauspapierhalter (Weiser) 307. — Primärstrahlen, Messung bei Coolidge-, Lilienfeld- und Siederöhre (Dechend, Iten, Wintz) 330. — Pumpenaufhängung (Weiser) 310. — Röntgenbilder, Perspektive (Regener) 215. — Röntgenröhren, gasfreie (Bucky) 453. 556. — Rumpfaufnahmen, technische Bezeichnung (Kienböck) 446. — Schornsteinblende (Drüner) 436. — Sekundenuhr (Weiser) 310. — Siederöhre 163. 164. 165. — Siederöhre (Müller) 255. — Transformator, Klemmenspannung (Schönfeld) 224. — Wasserkühlröhre nach Loose (Walter) 37.

Diagnostik und Kasuistik.

Abzeß, subphrenischer (Höper) 441. — Acardiacus acephalus 452. — Aneurysma der Arteria renalis (Key und Åkerlund) 551. — Anthracosis pulmonum (Edling) 508. — Blutergelenk (Engels) 197. — Bruststeckschüsse, Herz 568. — Bronchialdrüsen (Cerdeiras) 244. — Cascaden-Magen (Zehbe) 107. — Colitis, tropische (Reinhard) 124. — Darmbein, seitliche Aufnahme 567. — Dünndarm-Sarkom 452. — Duodenaldivertikel bei Pankreatitis (Åkerlund) 540. — Duodenalsonde bei Gastroenterostomie 450. — Eitergänge und Eiterhöhlen 567. — Enuresis 451. — Erfrierung 567. — Fötus, Darstellung

Digitized by Google

562. — Frontaluntersuchungen (Zehbe) 111. — Gallensteinnachweis 74. — Gastritis rugosa 452. — Geschoßlokalisation (Kienböck) 263. — Handdefekt (Borchmann) 149. — Halsrippe, doppelseitige (Fischer) 161. — Herzgrößenbestimmung (Hammer) 510. — Interkostalneuritis infolge Mißbildung (Frommhold) 449. — Interlobäre Prozesse (Helm) 169. — Kieferverletzungen 75. — Knochenbildung in der Lunge (Simmonds) 393. — Knochenbrüche (Plagemann) 467. — Knochenschatten nach Stieda am Knie (Kautz) 320. — Knochentransplantation (Weill) 491. — Kreuzbeinaufnahmen, seitliche 566. — Kurvatur, Zähnelung, Große (Groedel) 493. — Kurvatur, Zähnelung, Große (Schütze) 208. — Lawinenverletzungen 568. — Lebensprobe 563. — Lungensteckschuß und Retention eines sondenartigen Gebildes im Brustraum (Kaminer und Weingaertner) 53. — Lungentumor, gutartiger (Edling) 27. — Magen, tabischer (Helm) 174. — Metallsplitter im Auge mit Wessely-Prothesen 73. — Miliarkarzinose in der Lunge (Weil) 420. — Miliartuberkulose (Netoušek) 191. — Myositis ossificans traumatica und kartilaginäre Exostosen (Hammer) 14. — Os acromiale (Neumann) 180. — Osteoarthritis deformans (Krebs) 355. — Osteo-arthropathie hypertrophiante pneumique (Fraenkel) 401. — Pericarditis exsudativa (Schwaer) 24. — Periostitis hyperplastica (Fraenkel) 401. — Pneumopyoperikardium (Rösler) 442. — Proc. supra condyloideus 261. — Projektilwanderung (Eisler) 28. — Pubertätsdrüsen, Hypertrophie 75. — Pyeolographie (Lembcke) 135. — Schlinglähmung (Reiche) 353. — Schrapnellkugel im Duralsack 451. — Schulterblatt, seitliche Aufnahme 567. — Schwangerschaftsdiagnostik 261. — Speiseröhre (Bergmann) 487. — Spondylitis 567. — Steckschüsse 567. — Subskapularer Raum und Schenkelhals im Querschnitt (Lorenz) 342. — Triquetrum, Absprengung (Fischer) 202. — Ulkus, hochsitzendes, der kleinen Kurvatur (Schlesinger) 343. — Ulkusdiagnose, Magen 452. — Verkalkung, perikarditische (Müller) 231. — Wirbelsäulenaufnahmen, seitliche, Technik und Diagnostik (Hammes) 1. — Wirbelsäulenverletzung 74. — Zwerchfellhernie (Weinberger) 381.

Vereine und Kongresse.

Berliner Röntgenvereinigung (20. I. 1918) 556.

Bücherbesprechungen. Soziales.

Grashey, Atlas, 3. Auflage 72. — Grundlagen, therapeutischer Anwendung von Röntgenstrahlen (Küpferle u. Lilienfeld) 166. — Handbuch der Radiologie (Marx) 166. — Krönig, Nachruf (Gauß) 367. — Kriegschirurgischer Röntgenatlas (Guleke u. Dietlen) 258. — Leitfaden des Röntgenverfahrens (Fürstenau, Immelmann u. Schütze) 167. — Leitfaden des Röntgenverfahrens (Dessauer u. Wiesner) 259. — Mitteilung an die Leser 257. — Magen/Darm-Krankheiten, Röntgendiagnostik (Schlesinger) 257. — Physik der Röntgenologie (Bauer) 167. — Röntgendiagnostik des Verdauungskanals (Stierlin) 166. — Röntgentaschenbuch (Sommer) 259. — Strahlentiefenbehandlung (von Seuffert) 72. — Stereoskopische Raummessung (Trendelenburg) 258.

Digitized by Google

(Aus der Röntgenabteilung des Festungslazaretts I und der Röntgenzentrale des Bürgerhospitals zu Straßburg. Leitender Arzt: Prof. Dr. Dietlen.)

Über die Technik und den Wert seitlicher Wirbelaufnahmen.

Von

Dr. J. Hammes.

(Hierzu 10 Figuren auf Tafel I und II.)

Jede erschöpfende Röntgenuntersuchung muß darauf ausgehen, ein möglichst übersichtliches, anatomisch allseitig rekonstruierbares Bild von der in Frage kommenden Körperregion gewinnen zu lassen.

Neben der Stereoskopie steht uns zu diesem Zwecke die Aufnahme in mehreren Ebenen, speziell in sagittaler und frontaler Richtung zur Verfügung.

Bei der Untersuchung der Wirbelsäule, deren komplizierter Bau obige Forderung ganz besonders berechtigt erscheinen läßt, kam letztere Untersuchungsmethode bisher im allgemeinen nur an der Halswirbelsäule zur Anwendung. Bei der Begutachtung der Brust- und Lendenwirbelsäule dagegen beschränkte man sich meistens auf die ventro-dorsale Aufnahme, während die frontale Aufnahme in der Praxis kaum Verwendung fand.

Als Ludloff schon im Jahre 1901 den Wert der seitlichen Brust und Lendenwirbelaufnahme betonte, fand er unter den Röntgenologen keine genügende Beachtung. Dies lag wohl zum Teil daran, daß die Röhrentechnik noch nicht auf genügender Höhe war. Es war deshalb sehr zu begrüßen, daß Alban Köhler und neuerdings Holzknecht und Lilienfeld erneut für dieselben eintraten. So sagt Köhler[1]) bei Besprechung der Profilaufnahme der Brustwirbelsäule: „Man kann auf ihnen den V. bis XI. Brustwirbel sehr gut übersehen und Frakturen, besonders Kompressionsfrakturen, prägen sich deutlichst aus".

Die Seitenaufnahme der Lendenwirbelsäule scheint auch er allerdings nur bei Kindern in Betracht kommen zu lassen.

Holzknecht und Lilienfeld[2]) empfehlen die seitlichen Rumpfaufnahmen zur Fremdkörperlokalisation[3]).

Bei der Durchsicht der Literatur fiel mir ferner auf, daß die Forscher, welche aus der pathologischen Anatomie ihr Material schöpften, an der Spitze Eugen Fränkel, sich besonders zur Darstellung der Wirbelkörperaffektionen der seitlichen Aufnahmen bedienten. So bringt Fränkel in seiner Arbeit über Wirbelsäulentumoren fast alle seine Präparate in Seitenaufnahme zur Reproduktion, was dafür spricht, daß auch ihm dieselbe günstigere Projektionsbedingungen zu bieten scheint.

Von Interesse war mir noch, was Plate[4]) in seiner Abhandlung über die Anfangsstadien

---

[1]) Grenzen des Normalen im Röntgenbild.

[2]) Jahreskurse für ärztliche Fortbildung, Augustheft 1916.

[3]) Nach Fertigstellung dieser Arbeit erschien in der M. M. W. und in der D. M. W. je ein Artikel von Lilienfeld, worin dieser die seitlichen Rumpfaufnahmen in überzeugender Weise befürwortet, und speziell auch der Seitenaufnahme der Wirbelsäule bezüglich der Diagnose der Arthritis deformans und der Wirbelkaries ein warmes Lob spendet.

[4]) Fortschritte, Band XVI.

Digitized by Google

der Spondylitis deformans bei Besprechung des Falles 7 sagt. Wiederholte dorsale Aufnahmen der Wirbelsäule hatten ihm keine Anhaltspunkte für pathologische Veränderungen ergeben.

Der Patient kam zur Sektion. Ich lasse den Bericht über dieselbe folgen:

„Die Wirbelsäule im ganzen intakt, nur am II. und III. Lendenwirbel zeigen sich deutliche schnabelförmige Fortsätze, die nach den Seiten fast gar nicht vorspringen, aber nach vorne ziemlich stark. Der Körper des zweiten Lendenwirbels ist deutlich abgeflacht." Plate knüpft daran folgende beachtenswerte Bemerkung: „Durch die Zackenbildung nur an der Vorderfläche der Wirbel erklärt sich, daß dieselben bei der allein möglichen Aufnahme von vorne nach hinten nicht zur Anschauung gebracht werden konnten. Vielleicht läßt sich nochmals ein Weg finden, auch durch seitliche Durchleuchtung solche Veränderungen zur Anschauung zu bringen."

Anscheinend hat Plate diesen richtig erschauten Weg nicht zu beschreiten versucht. Ich bin nach unsern Erfahrungen überzeugt, daß er sonst die Diagnose nicht hätte offen zu lassen brauchen.

Aus der Literatur geht somit hervor, daß der Wert der seitlichen Aufnahmen niemals unterschätzt worden ist. Man zweifelte zumeist nur an der Möglichkeit, einwandfreie Bilder am Lebenden erzielen zu können.

Dem habe ich nun entgegenzuhalten, daß Dietlen schon seit mehreren Jahren die seitlichen Aufnahmen der Brust- und Lendenwirbelsäule bei allen Arten der Wirbelerkrankungen anwendet, und zwar mit solch hervorragendem diagnostischem Erfolg, daß ein erneuter Hinweis auf dieselbe an hiesiger Stelle sich lohnt.

Sicherlich stehen der frontalen Aufnahme der Wirbelsäule Schwierigkeiten im Wege. Die große Entfernung der Wirbelsäule von der Platte und die Notwendigkeit mit relativ harten primären Strahlen arbeiten zu müssen, die durch die dicke Rumpfmasse infolge Filterung noch weiter gehärtet werden, endlich die Überstrahlung der Platten durch Sekundärstrahlen, erklären ohne weiteres, daß von einem kontrastreichen, fein durchgezeichneten Bild in der Regel keine Rede ist. Eine Ausnahme macht die frontale Aufnahme des IV. bis X. Brustwirbels, die wegen der Umlagerung derselben durch die Lungen oft hervorragend kontrast- und strukturreiche Bilder liefert.

Jedoch genügen auch die Seitenbilder der übrigen Wirbelsäulenabschnitte zur diagnostischen Begutachtung in der großen Mehrzahl der Fälle vollauf.

Der Einwand, daß zur Erlangung eines guten seitlichen Wirbelröntgenogramms an Apparat und Röhre allzuhohe Anforderungen gestellt werden müssen, ist nicht stichhaltig. Bei der großen Anzahl unserer seitlichen Wirbelaufnahmen hat auch nicht eine Röhre nachweisbaren Schaden erlitten.

Am zweckmäßigsten bedient man sich einer Röhre mit Siemens-Wolfram-Metall als Antikathode, die sich auf den stromspendenden Apparat möglichst schon eingearbeitet haben soll[1]). Selbstverständliche Vorbedingung ist ein guter Verstärkungsschirm.

Dagegen spielt die Größe des Apparates keine entscheidende Rolle. So sind z. B. sowohl mit der kleinen Type des Gleichrichters von Siemens & Halske, wie mit einem alten 50-cm-Induktor von R., G. & S. brauchbare frontale Lendenwirbelbilder von uns hergestellt worden.

Wir verfahren bei der Aufnahme folgendermaßen:

Seitenlage des Patienten mit möglichst starker kyphotischer Krümmung der Wirbelsäule wie zur Spinalpunktion.

Ausreichende Fixation des Rumpfes und Rückens durch Sandsäcke oder besondere Stützen, wie sie für Schädelaufnahmen üblich sind. Auch die Kompressionsblende dient hervorragend diesem Zwecke.

Der Fokus steht über dem unser Interesse erweckenden Wirbel, wobei aber der Vorschlag Köhlers[2]) beachtenswert ist, bei Aufnahme der unteren Brustwirbelsäule den Fokus über den 10. Proc. spinosus zu stellen.

---

[1]) Über Glühkathoden-Röhren besitzen wir noch keine eigene Erfahrung; doch dürften sie für den vorliegenden Zweck besonders geeignet sein.

[2]) Grenzen des Normalen im Röntgenbild.

Digitized by Google

„Stellt man ihn proximaler, so verdeckt die plattennahe Zwerchfellhälfte zwei ganze Wirbel und mehr".

Im allgemeinen arbeiten wir mit möglichst weichen Röhren, weshalb wir auch gewöhnlich von höchster Belastung absehen.

Bei der Aufnahme des XI. und XII. Brustwirbels und der Lendenwirbelsäule erwies sich uns eine Röhrenhärte von 8—9 We., bei der des IV. bis X. Brustwirbels eine solche von 6—7 We. gemessen bei der Belastung, die zur Aufnahme verwendet wird, am vorteilhaftesten.

Was die Belichtungszeit anbetrifft, so können hier nur relative Zahlen von Nutzen sein, und zwar erfordert die Seitenaufnahme des XI. und XII. Brust- und des I. bis V. Lendenwirbels ungefähr 3mal so langer, die des IV. bis X. Brustwirbels $1^1/_2$ bis $1^1/_4$mal so langer Belichtungszeit wie die entsprechende dorsale Aufnahme. Konkrete Zahlen sind bei den später zu besprechenden Fällen angeführt.

Die Gesamtbelichtungszeit zerlegten wir bei der Untersuchung der Lendenwirbelsäule aus Rücksicht auf die Röhre fast stets in verschiedene Abschnitte durch Einschaltung von mindestens einer, oft sogar mehrerer Pausen von einer Minute Dauer, was bei genügender Fixierung des Patienten für das Resultat der Aufnahme ohne Schaden ist.

Während der Aufnahme der untersten Brustwirbel ist Atemstillstand in tiefster Inspiration angezeigt. Dagegen ist Atemstillstand bei der Seitenaufnahme der übrigen Brustwirbel zwar wünschenswert, aber nicht unbedingt erforderlich, da bei Seitenlage und Kompression der Thorax vorzugsweise Zwerchfellatmung benutzt wird.

Bei Kindern und schmächtigen Personen wendet man zwecks Erlangung scharfer Bilder die Moment- oder Blitzaufnahme mit gutem Erfolg an.

Einmal sahen wir bei der Aufnahme der Lendenwirbelsäule Nutzen von CO_2-Füllung des Magens. Das gleiche Verfahren kommt gelegentlich auch für die untersten Brustwirbel in Frage, wobei man den Patienten auf die linke Seite legt, um die Magenblase vor die Wirbelsäule treten zu lassen.

Den V. Lendenwirbel kann man bei nicht zu dicken Individuen durch die Beckenschaufeln hindurch photographieren, im übrigen sich aber auch so helfen, daß man den von oben proximal nach unten distal geneigten Tubus fest in die Weiche eindrückt. Die Belichtungszeit ist dabei entsprechend länger zu wählen. Man umgeht so die nach oben schauende Beckenschaufel. (Fall 6) Inwieweit das Bild hierdurch verzeichnet wird, ist bei Fall 6 besprochen. Die einzigen Wirbel, welche seitlich nicht dargestellt werden können, sind die drei obersten Brustwirbel. Der Grund hierfür ist ihre Umlagerung durch die Schultern.

Wenn nun einmal erwiesen ist, daß die frontale Aufnahme der Brust- und Lendenwirbelsäule technisch möglich ist und leserliche Bilder liefert, so ergibt sich ihre möglichst häufige Anwendung von selbst. Denn ihr Wert ist vielseitig.

An erster Stelle beruht er auf der Darstellung des Wirbelkanals und damit der dem Rückenmark durch Kompression drohenden Gefahren. (Siehe Fig. 13, 14.)

In bezug auf dies wichtigste Kapitel der Wirbeldiagnostik fehlt der Seitenaufnahme jede Konkurrenz. Ihre Zuhilfenahme sollte daher sowohl bei klinisch klaren Wirbelerkrankungen zwecks Ergreifung richtiger therapeutischer Maßnahmen (Streckbrett usw.), als auch bei klinisch unklaren Lähmungserscheinungen möglichst oft stattfinden.

Ferner stellen sich die Wirbelkörper und Zwischenwirbelräume sehr viel günstiger auf der Seitenaufnahme dar, als auf der Dorsalaufnahme. Dies illustriert Skizze I, welche die Entstehung des dorsalen Wirbelbildes mittels einzelner herausgegriffenen Strahlen rekonstruiert.

Dieselbe wurde so angefertigt, daß die Strahlen von einem Punkte aus divergieren, welcher etwa 50 cm von der die Platte darstellende Linie P entfernt ist. Der Normalstrahl N trifft den XII. Brustwirbel. Die Randlinien der oberen horizontalen Körperflächen sind punktiert. PP_1 stellt die von der Fläche betrachtete Platte dar.

Digitized by Google

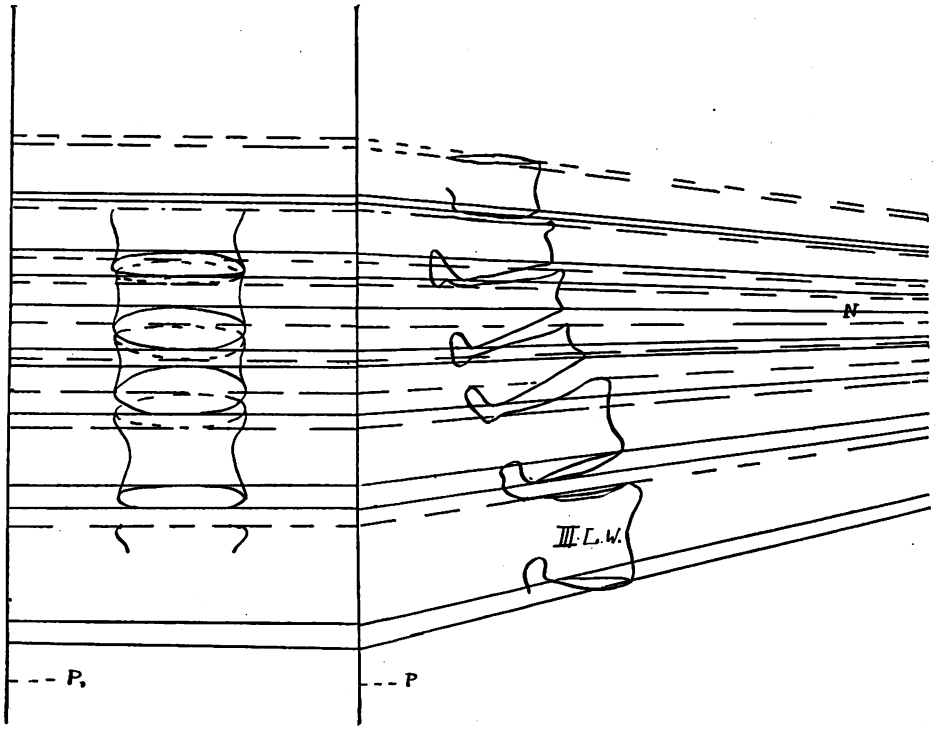

Skizze I.

P = Platte von der Kante betrachtet. PP_1 = Platte von der Fläche betrachtet.
N = Normalstrahl.

Sie führt uns noch einmal vor Augen, daß die Aufhebung der Zwischenwirbelräume auf dem dorsalen Röntgenogramm, trotzdem dieselben im Bereiche des Normalstrahles liegen, keineswegs das anatomische Fehlen derselben, mit anderen Worten eine Wirbelkörpersynostose oder auch nur eine pathologische Annäherung der Körper zur Voraussetzung haben muß, sondern hervorgerufen sein kann durch die stärkere Neigung der Wirbelkörper zur Platte, sei es, daß diese durch eine traumatische oder kariöse Verschmälerung der Wirbelkörper selbst oder durch eine noch physiologische Kyphose[1]) bedingt ist. Über den objektiven anatomischen Tatbestand läßt uns somit das dorsale Röntgenbild gerade in diesen sehr häufigen pathologischen Fällen oft ohne Aufklärung.

Anders dagegen das seitliche Röntgenogramm. Die Neigung der Wirbelkörper zur Platte steht hier praktisch einer klaren Darstellung der Wirbelkörper und Wirbelzwischenräume kaum hindernd im Wege[2]).

Sehen wir somit auf dem Seitenbild eine Aufhebung des Zwischenwirbelraumes oder eine ventrale Verschmälerung eines Körpers, so können wir dies fast stets als anatomische Tatsache hinnehmen. Andernfalls sind Veränderungen solcher Art auszuschließen. (Vgl. die Abbildungen der Fälle 7, 8, 9, 12, 13.)

Auch die auf Dorsalaufnahmen nur sehr selten zur Anschauung zu bringenden Erkrankungen und Kontinuitätstrennungen der Wirbelbögen und Dornfortsätze treten auf Seitenbildern oft sehr instruktiv zutage. Es muß jedoch die Einschränkung gemacht werden, daß auch auf ihnen die Dornfortsätze der oberen Brustwirbel wegen ihrer steilen Stellung und ihrer Deckung mit den Rippenschatten oft nicht sichtbar sind.

---

[1]) Ich erinnere nur an den „runden Rücken", bei dem der in den Bereich des Normalstrahles fallende Zwischenwirbelraum in der Regel durch die geneigten Körper verdeckt ist.

[2]) Vergleiche die Abbildungen von Fall 12.

Digitized by Google

Während die Gelenkspalten der Lendenwirbelsäule durch die mehr oder weniger schräge Aufnahme am klarsten dargestellt werden, was Skizze II besser als Worte illustriert[1]), projizieren sich die in frontaler Richtung stehenden Gelenkräume der Brustwirbel am günstigsten auf dem Seitenbild.

Der Umstand, daß der XII. Brustwirbel auch in bezug auf die Gelenkebenen einen Grenzstein markiert und zwar derart, daß seine oberen Processi articulares in frontaler, seine unteren dagegen in der durch Skizze I angedeuteten schrägen Ebene stehen, kann zu der manchmal schwierigen Identifizierung dieses Wirbels auf Frontalaufnahmen dienen. Man hat sich aber davor zu hüten, den Winkel zwischen den Schatten des Processus transversus und dem hinteren Rande des Foramen intervertebrale eines Lendenwirbels als einen frontal gestellten Processus articularis anzusehen. Vergleiche die Pause des Seitenbildes einer normalen W. S. (Fig. 14 ∢ α).

Die Frontalaufnahme ist dagegen ungeeignet zur Darstellung der Seitenfortsätze[2]), obwohl diejenigen des XI. und XII. Brustwirbels und mit verschwindenden Aufnahmen auch die des I. Lendenwirbels in sagittaler Richtung stehen.

Bei Streifung dieser anatomischen Tatsache mag hier kurz darauf hingewiesen werden, daß dieselbe uns einen Anhaltspunkt gibt zur Entscheidung der nicht so selten an uns herantretenden Frage, ob wir es mit einer rudimentären XII. oder einer überzähligen I. Lendenrippe zu tun haben. Ist nämlich der zur Rippe gehörige Querfortsatz auf der Dorsalaufnahme gut zu sehen, also quer gestellt, so haben wir es sicher mit einer I. Lendenrippe zu tun[3]).

Aus dem Obigen geht hervor, daß die Seitenaufnahme der mittleren Brustwirbelsäule der Dorsalaufnahme überlegen ist und somit unser Wunsch, die Seitenaufnahme möge zur Darstellung des IV. bis X. Brustwirbels zum Normalverfahren erhoben werden, nicht ganz unberechtigt ist, um so mehr als die Belichtungszeit nur um $^1/_4$ bis $^1/_2$ mal länger zu wählen ist, als für die entsprechende dorsale Aufnahme, und die durch die große Entfernung der Wirbelsäule von der Platte bedingte Unschärfe nicht wesentlich ist.

Dagegen lassen die technischen Schwierigkeiten und die photographisch meist auch nicht gerade sehr schönen Bilder der seitlichen Lendenwirbelaufnahmen eine genaue Indikationsstellung vor ihrer Anwendung geraten erscheinen. Dieselbe soll am Schluß genauer berührt werden.

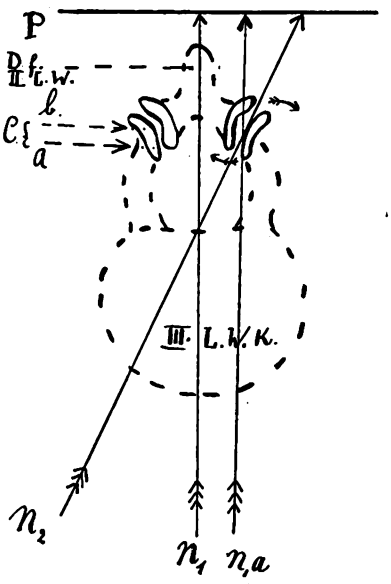

Skizze II.

n_1 = Normalstrahl bei der Dorsalaufnahme.
$n_1 a$ = Der von dem gleichen Fokus (50 cm Plattenabstand) ausgehende Strahl, welcher durch den Gelenkspalt geht.
n_2 = Normalstrahl bei der dorsalen Schrägaufnahme zwecks Darstellung des Gelenkspaltes.
P = Platte.
C = oberer r. Gelenkfortsatz des III. L.-W.
a = dessen ventrale Krümmung.
b = dessen dorsale „

---

[1]) Wie die Pfeile andeuten, streben die Ebenen der Lendenwirbelgelenke, von oben nach unten fortschreitend, wiederum der frontalen Ebene zu, woraus sich die Forderung ergibt, zwecks ihrer Darstellung den Normalstrahl um so schräger fallen zu lassen, je tiefer man an der Lendenwirbelsäule nach abwärts geht.

[2]) Wie die Pause Fig. 14 und die Pausen von Fall 6 und 7 zeigen, können die plattennahen Seitenfortsätze der L. W. allerdings auch auf Seitenaufnahmen oft differenziert werden.

[3]) Demgegenüber muß aber bemerkt werden, daß sagittal gestellte Seitenfortsäte nicht ohne weiteres eine 1. L.-Rippe ausschließen.

Digitized by Google

Zur Erläuterung des oben Gesagten seien hier einige ausgewählte Fälle besprochen, die in letzter Zeit zur Untersuchung kamen.

Die Auswahl der Fälle konnte sich nur auf die diagnostische Wertschätzung, nicht auf die Güte der Röntgenogramme erstrecken. Zur Reproduktion ungeeigneter Platten mußten daher durch Pausen ersetzt werden.

Fall 1 (Tafel I, Fig. 1).

Technik: Induktor (Polyphos) 23 M.-A.; Härte 6 We., 15 Sekunden Belichtungsdauer ohne Pause, Atemstillstand bei tiefer Inspiration.

Die Platte zeigt das frontale Bild einer normalen Brustwirbelsäule (VI. bis XI. Brustwirbel), auf Grund dessen eine Wirbelerkrankung mit größter Wahrscheinlichkeit ausgeschlossen werden konnte. Sehr schön sind auf ihr unter anderem die Gelenkspalten zu sehen.

Fall 2 (Tafel I, Fig. 2).

Die 52jährige Patientin klagt seit einiger Zeit über Rückenschmerzen in der Gegend der Brustwirbelsäule. Trauma nicht vorhergegangen. Befund: objektiv nihil.

Die Diagnose bleibt offen.

Röntgenuntersuchung in der Röntgenzentrale, Juni 1916.

Die dorsale Aufnahme ergibt keine pathologischen Veränderungen. Um mit Sicherheit eine Wirbelerkrankung ausschließen zu können, wird eine seitliche Aufnahme gemacht.

Technik ist die gleiche wie bei Fall 1.

Die Platte zeigt am IV. bis VIII. Brustwirbel normale Verhältnisse. Dagegen zeigen die ventralen Randteile des IX. und X. Brustwirbels eine auffallende Zackenbildung, der wohl pathologischer Charakter beigelegt werden muß, da die Patientin gerade in dieser Höhe des Rückens über Schmerzen klagt.

Diese Deformität ist insofern auffällig, als die Zacken nicht wie die bisher als Alters- resp. Deformitätserscheinung beschriebenen mit ihren ventralen Enden konvergieren, sondern divergieren. Eine Erklärung hierfür fehlt mir. Wenn ich auch der Ansicht bin, daß es sich hier nur um den Ausdruck einer beginnenden deformierenden Veränderung handelt, welch letztere, da sie sehr oft nur an dem vorderen ventralen Körperumfang ihren Sitz hat, relativ viel häufiger auf frontalen als auf dorsalen Skiagrammen zutage tritt, so wäre es doch interessant zu erfahren, ob der Fall 7 von Plate, der dem unsrigen sehr ähnelt, sich durch die gleiche Eigenart der Deformität auszeichnete.

Bemerkenswert ist noch die plastische Wirkung des photographischen Bildes, welche zu erkennen gestattet, daß auch die seitlichen Randteile, wenn auch in geringerem Maße, nach außen umgekrempelt sind.

Fall 3 (Tafel I, Fig. 3).

Der 28jährige Patient wurde am 4. I. 16 durch ein russisches Infanteriegeschoß verwundet. Einschuß in der linken hinteren Axillarlinie in Höhe der X. Rippe. Ausschuß rechte Paravertebrallinie in Höhe des III. Lendenwirbels. Er klagt über Schmerzen in der Gegend der Lendenwirbelsäule.

Befund: Skoliose vom IX. Brustwirbel an nach abwärts. Wirbelsäule gut beweglich. Lendenwirbelsäule etwas druckempfindlich.

Röntgenuntersuchung im Festungslazarett I.

Die stereoskopische Schrägaufnahme ergibt außer der obenerwähnten Skoliose keine pathologischen Veränderungen, so daß mangels eines objektiven Befundes die Diagnose: Abriß der Bänder des XII. Brust- und I. Lendenwirbels gestellt werden mußte.

Seitenbild am 21. VI. 16. Technik: Gleichrichter, Gundelach-Röhre, Härte 7 bis 8. We., 18 bis 19 M.-A. 20 Sekunden Belichtungsdauer.

Digitized by Google

Die Aufnahme ergibt mit Sicherheit einen Lochschuß durch den Dornfortsatz des II. Lendenwirbels. Damit war eine objektive Grundlage für die Beurteilung der Beschwerden des Mannes gegeben.

Fall 4 (Tafel I, Fig. 4).

Der 26jährige Patient wurde am 4. XII. 14 bei Ypern durch Infanteriesteckschuß verwundet. Einschuß in der rechten Fossa supraspinata.

Befund: objektiv nihil. Subjektiv: Schmerzen im Verlauf des VIII. r. I. K.-Nerven.

Laut Krankengeschichte sitzt das Geschoß in der Nähe der Wirbelsäule.

Röntgenuntersuchung: in der Röntgenzentrale des Bürgerspitales.

Die dorsale Aufnahme zeigt ein Infanteriegeschoß, das sich auf den VII. und VIII. Brustwirbel projiziert.

Seitenaufnahme zwecks Lagebestimmung des Geschosses. Technik: Induktor, 22 bis 24 M.-A., Härte 6 bis 7 We., 16 Sekunden; ohne Belichtungspause.

Das Geschoß steckt mit der Spitze nach hinten unten in den Körpern des VII. und VIII. Brustwirbels. Die Spitze ragt noch eben in den Wirbelkanal (2 mm). $1^1/_2$ Jahre lang war die Diagnose auf Wirbelkörpersteckschuß trotz mehrfacher Röntgenuntersuchung nicht gestellt worden. Die stereoskopische Dorsalaufnahme hätte die Diagnose kaum sichern können, da bei dieser die Wirbel wegen des überlagernden Herzschattens meist nicht plastisch genug wirken.

Dagegen hätte die dorsale Schrägaufnahme zum Ziel geführt, ohne aber eine solch genaue Lokalisation des Geschosses in bezug auf den Wirbelkanal zu ermöglichen.

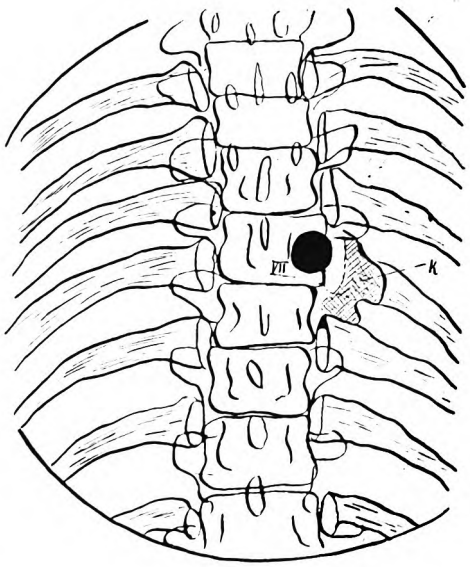

Fig. 3. (Fall 5.)
K = Kallus.



Fig. 4. (Fall 5.)
S = Synostose zwischen dem V. und VI. Brustwirbelkörper.

Fall 5 (Fig. 3, 4).

Bei dem 23jährigen, am 10. VI. 16 verwundeten Patienten findet sich der Einschuß in der rechten hinteren Skapularlinie in Höhe des VI. Brustwirbels. Nach der Verletzung angeblich Lähmung der linken Körperhälfte (12 Stunden); jetzt noch geringe Schwäche des linken Beines.

Röntgenuntersuchung am 29. IX. 16 im Festungslazarett I.

Digitized by Google

Die Schrapnellkugel projiziert sich auf der dorsalen und seitlichen Aufnahme auf den Körper des VII. Brustwirbels. Auch sie ragt mit ihrem hinteren Teile noch eben in den Wirbelkanal.

Die beigefügte Skizze interessiert außerdem durch die Synostose der Körper des IV. und V. Brustwirbels an ihren vorderen ventralen Enden, die auf der Dorsalaufnahme natürlich nicht zum Ausdruck kommt.

Fall 6 (Fig. 5, 6).

Der Patient wurde am 17. IV. 15 durch Infanterieschuß verwundet. Fünfpfennigstückgroßer Einschuß am obern Rand der rechten Beckenschaufel.

Skoliose. Keine Fixation der Wirbelsäule, jedoch Schmerzen bei aktiver und passiver Bewegung in der Gegend des V. Lendenwirbels. Linker Patellarreflex fehlt. Seit 14 Tagen Blasenschwäche. Im übrigen Nervensystem o. B. Röntgenuntersuchung am 2. XI. 16 im Festungslazarett I.

Dorsal- und Seitenaufnahme ergibt Wirbelkanalsteckschuß in Höhe des V. Lendenwirbels.

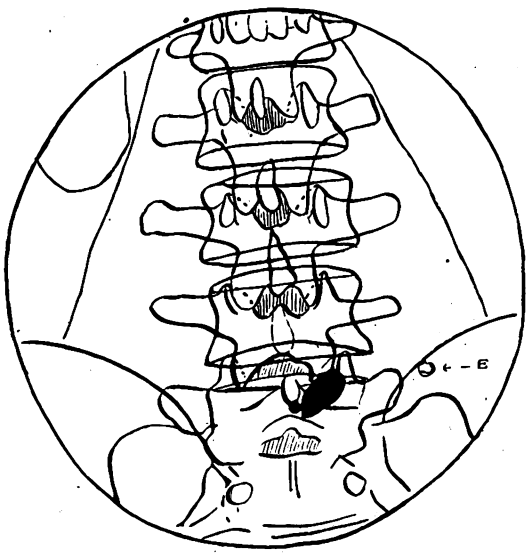

Fig. 5. (Fall 6.)
E = Einschußloch in der Beckenschaufel mit geringer Kallusbildung.

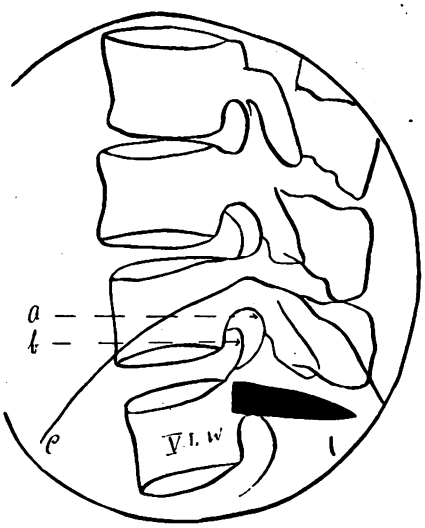

Fig. 6. (Fall 6.)
a = plattennahe } Randlinie des Foramen
b = plattenferne } intervertebrale IV.
c = plattennahe Beckenschaufel.

Die oben beschriebene schräge Stellung des Kompressionstubus zwecks Darstellung des V. Lendenwirbels bedingt die doppelte Randkontur der Foramina intervertebralia und die Verzeichnung der Körper des III. bis V. Lendenwirbels. (Siehe Fig. 6.)

Da der kalibergroße Einschuß hinten neben dem Kreuzbein liegt und innerlich keine Querschlägerverletzung nachweisbar ist, das Geschoß aber trotzdem mit der Spitze dorsalwärts schaut, so wird dasselbe sich wahrscheinlich beim Einfahren in den Wirbelkanal per foramen intervertebrale um 180° gedreht haben.

Die Operation bestätigte den Röntgenbefund.

Fall 7 (Fig. 7, 8).

Patient erkrankte am 1. XI. 15 plötzlich unter hohem Fieber und Gelenkanschwellungen. Bald traten Kreuzschmerzen auf. Nach 14 Tagen schwanden die Gelenkschwellungen, während in die Beine ausstrahlende Schmerzen hinzutraten.

Digitized by Google

Am 1. XII. 15 bewegte sich die Temperatur laut Krankengeschichte zwischen 37° und 38°. Am 15. XII. 15 wurde eine Wirbelerkrankung angenommen. Ganz allmählich fiel die Temperatur ab. Mitte Februar nur noch einige kleine Anstiege.

Am 25. V. 16 wurde der Patient einem Nervenlazarett überwiesen. Dort wurde ein organisches Nervenleiden ausgeschlossen und der Patient am 14. VII. 16 mit der Diagnose „Hysterie" als G. v. zur Truppe entlassen.

Da der Patient dort weiter über Kreuzschmerzen klagt, wird er am 31. VIII. 16 der Röntgenabteilung des Festungslazaretts I zur Untersuchung überwiesen. Befund: Gibbus in Höhe des I. Lendenwirbels. Fixation der Wirbelsäule. Zittern am ganzen Körper.

Röntgenuntersuchung: Die dorsale Aufnahme ergibt brückenförmige Synostose der Seitenränder des I. und II. Lendenwirbels.

Zwecks Klärung der Art der Erkrankung: Seitliche Aufnahme nach CO_2-Füllung des Magens.

Dies Bild zeigt viel ausgedehntere Veränderungen wie das dorsale Röntgenogramm. Die Zwischenknorpelscheibe ist nur als schwache Linie angedeutet, der Körper des II. Lendenwirbels stark verschmälert und durch einen überhängenden knöchernen Wulst mit dem I. Lendenwirbel verwachsen.

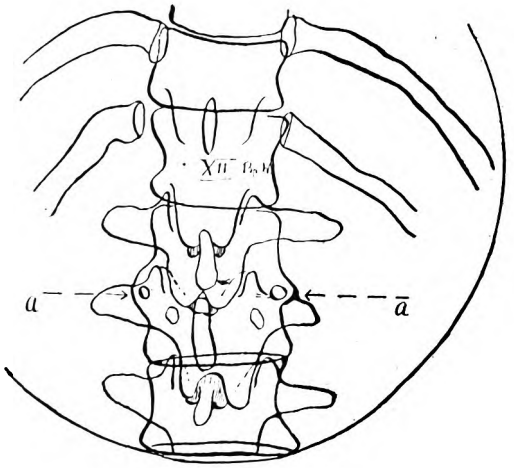

Fig. 7. (Fall 7.)
a = brückenförmige Synostose an den seitlichen Rändern des I. u. II. L.-W.

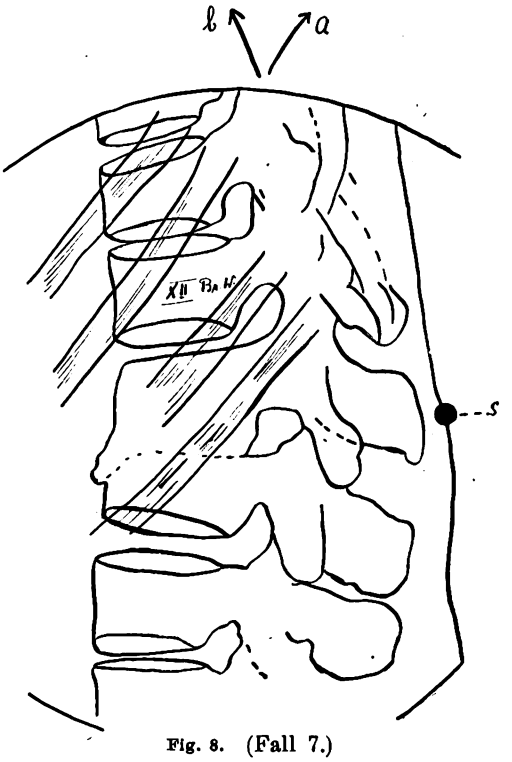

Fig. 8. (Fall 7.)
S = Schrotkorn auf Gibbus. Richtung der oberen Brustwirbelsäule:
a = im Stehen, b = im Liegen.
(Beides übertrieben gezeichnet.)

Differentialdiagnose: Kompressionsbruch ist wegen des Fehlens eines Traumas auszuschließen. Um Tuberkulose kann es sich nicht handeln. Wir vermissen die typische zackenförmige Anfressung der Körper, die sonst bei der Seitenaufnahme fast stets sehr schön zu sehen ist. Eine tuberkulöse Karies würde auch nicht so schnell ausheilen. Nach dem frontalen Röntgenogramm haben wir es aber mit einem in der Hauptsache zum Abschluß gekommenen Prozeß zu tun.

Es wird sich somit um eine Osteomyelitis des I. und II. Lendenwirbels gehandelt haben. Dafür spricht auch das Fieber.

Unentschieden bleibt nur, ob die Osteomyelitis oder die Gelenkschwellungen das Primäre gewesen ist. Ich möchte das erstere annehmen, obwohl eine Osteomyelitis polyarthritica in Analogie der relativ häufigeren Osteomyelitis typhosa nicht undenkbar wäre.

Digitized by Google

Im Anschluß an diesen Fall möchten wir auf eine Tatsache hinweisen, welche diagnostisch von Interesse ist. Es fiel uns nämlich auf, daß ein klinisch sehr deutlicher Gibbus (der in Figur 8 z. B. durch das Schrotkorn markiert ist) röntgenographisch oft nicht gut zum Ausdruck kommt. Wir erklären dies durch die kyphotische Haltung, welche wir dem Patienten bei der Aufnahme zu geben suchen, wodurch die aus dem Gesetze der Statik sich ergebende, vielleicht auch zugleich eine Entlastung der kranken Wirbelkörper bezweckende lordotische Haltung des proximalen Teiles der Wirbelsäule zuweilen teilweise ausgeschaltet und die Einsenkung zwischen dem Dornfortsatz des kranken und des nächstoberen gesunden Wirbels mehr oder weniger aufgehoben wird.

Die Pfeile in Fig. 8 sollen die Haltung der Wirbelsäule im Stehen und bei der Seitenaufnahme andeuten.

Fall 8 (Tafel I, Fig. 5, 6, Analyse zu Fig. 5 . . . Pause Fig. 9).

Röntgenaufnahmen am 15. X. 15 in der Röntgenzentrale. Induktor 15 M.-A. (harte Röhre) 19 Sekunden. Wegen des weiten Zurückliegens der Aufnahme konnte ich den genauen Krankheitsverlauf nicht mehr ermitteln.

Der Fall ist aber insofern interessant, als er auf Grund eingehender Beobachtung in der Chirurgischen Klinik zu Straßburg als eine posttraumatische Osteomyelitis aufgefaßt werden mußte. Die Seitenaufnahme zeigt eine leichte Verschmälerung des XI. Brustwirbels, eine stärkere des XII. Brustwirbels und des I. Lendenwirbels. Die Zwischenwirbelscheiben sind erhalten.

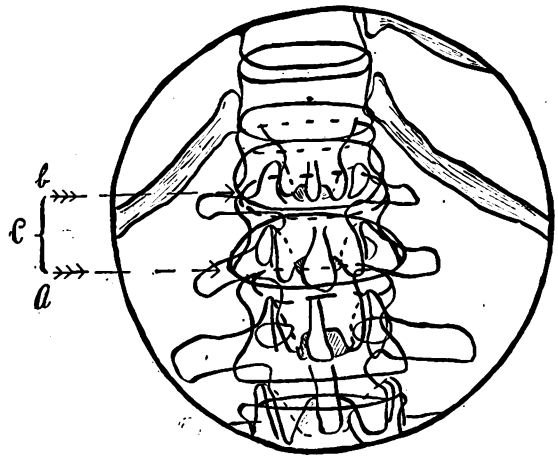

Fig. 9. (Fall 8.)
(Analyse zum Dorsalbild von Fall 8, Tafel I, Fig. 5.)

Die Randlinien der oberen horizontalen Körperflächen sind punktiert.

a = untere horizontale Fläche
b = obere horizontale Fläche (punktiert)
} des I. L.-W. = C

Durch die starke Neigung der Wirbelkörper zur Platte projizieren sich die horizontalen Randkonturen übereinander, so daß ihre Differenzierung auf der Platte nur mit Mühe gelang.

Der Vorteil der Seitenaufnahme springt auch hier sehr in die Augen, wenn wir mit ihr das dorsale Bild vergleichen.

Dasselbe weicht nämlich nur dadurch vom Normalen ab, daß wir auf ihm die Zwischenwirbelräume vermissen. Dies könnte nach der Ausführung bei Skizze I sowohl durch Synostose als auch durch stärkere Neigung der Wirbelkörper zur Platte bedingt sein, welch letztere wiederum durch eine vertebrale Verschmälerung der Wirbelkörper verursacht sein kann. Das dorsale Bild gibt keine Lösung dieser morphologischen Differentialdiagnose.

Nach dem Seitenbild ist eine pathologische Neigung der Wirbelkörper durch ventrale Verschmälerung unzweifelhaft.

Fall 9 (Tafel I, Fig. 7).

Patient wurde am 1. VII. 15 von einem Wagen überfahren. Er lag 9 Wochen zu Bett, tat dann wieder leichten Dienst.

Am 9. VIII. 16 zur Röntgenuntersuchung dem Festungslazarett I überwiesen.

Befund: Mittelstarker Mann, Kyphose. Keine Versteifung der Wirbelsäule. Klagt über Spannen in der Lendenwirbelgegend.

Digitized by Google

Seitenaufnahme: Technik, Gleichrichter; Gundelach-Röhre; 7 bis 8 We., 17 bis 19 M.-A.; Belichtungszeit 40 Sekunden. Nach den ersten 20 Sekunden 1 Minute Belichtungspause.

Die Platte zeigt eine keilförmige Deformierung des II. Lendenwirbels infolge eines Kompressionsbruches mit einem ventral proximalwärts vorspringenden Sporn. Auch der I. Lendenwirbelkörper ist leicht verschmälert. Die Zwischenknorpelscheiben sind erhalten, woraus sich zum Teil die gute Beweglichkeit der Wirbelsäule erklärt.

Die dorsale Aufnahme zeigte dies alles nur andeutungsweise.

Fall 10 (Fig. 10, 11).

Patient hat Schmerzen nach einer vor Jahresfrist erlittenen Verschüttung.

Die Platte (Fig. 10) ist insofern interessant, als der VIII. Brustwirbelkörper gegenüber dem IX. auffallend schmal erscheint, was Verdacht auf Kompressionsbruch erwecken könnte. Wie aber eine Kontrollaufnahme (Fig. 10) des proximalen Teiles der Brustwirbelsäule zeigte, sind die Körper des VI. und VII. Brustwirbels ebenso schmal wie der des VIII. Die Körper des V. und VI. Brustwirbels zeigen an ihren ventralen Rändern geringe arthritische Veränderungen. Der Mann hat einen ausgesprochen runden Rücken. Wir glauben bemerkt zu haben, daß bei letzterem schmale Brustwirbelkörper sehr häufig sind.

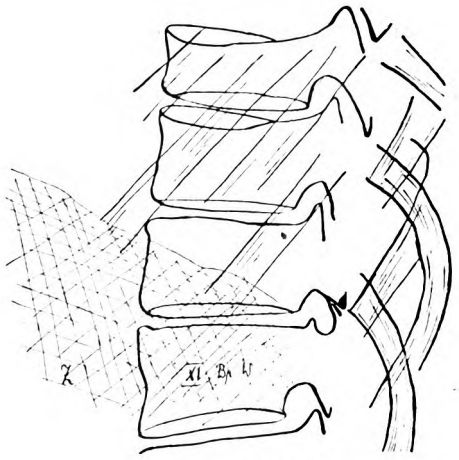

Fig. 10. (Fall 10.)
Z = Zwerchfell

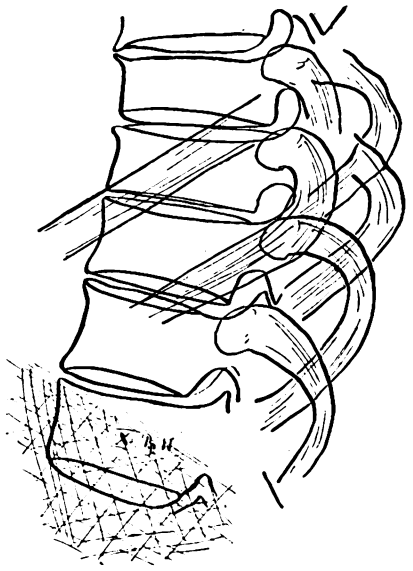

Fig. 11. (Fall 10.)

Fall 11 (Tafel II, Fig. 8).

Die 61jährige sehr dicke Patientin leidet seit einigen Monaten an Schmerzen in der unteren Brust und oberen Lendenwirbelgegend. Zunehmende Kyphose. Am 20. VII. 1 Röntgenuntersuchung in der Röntgenzentrale zwecks Sicherung der Diagnose: Karies.

Die dorsale Aufnahme zeigt Verschmälerung und verwaschene Struktur des XII. Brustwirbels, so daß Karies dieses Wirbels sicher ist, trotzdem die typische Anfressung des Wirbelkörpers nicht zutage tritt.

Zur Beurteilung der Ausdehnung des Prozesses; Seitenaufnahme: Technik: Induktor (Polyphos); Müller-Wolfram-Röhre; Härte 8 bis 9 We.; 17 bis 20 M.-A.; 22 Sekunden. Nach der ersten Hälfte 1 Minute Pause.

Die Platte zeigt sehr schön, wie die angenagte horizontale basale Fläche des XII. Brustwirbels sich in dem gleichfalls affizierten I. Lendenwirbel, der auf der Dorsalaufnahme völlig gesund erschien, ein Loch gegraben hat, wie ferner der dorsale Teil der Zwischenwirbelscheibe noch erhalten ist und der den Wirbelkanal bildende Wirbelbogen und Dornfortsatz hebelartig nach oben ausgewichen sind, so daß keine Kompression des Rückenmarkes eintrat.

Digitized by Google

Die Wiederholung dieser Aufnahme nach einigen Momenten muß hervorragend geeignet sein, uns das Fortschreiten bzw. Ausheilen des Prozesses vor Augen zu führen.

Fall 12 (Tafel II, Fig. 9, 10).

Patient stürzte Oktober 1914 rücklings eine Treppe herab (36 Stufen). Seither empfindet er Schmerzen in der Gegend der Brustwirbelsäule, besonders bei aktiver Rotation derselben. Doch hielten ihn diese nicht ab, seinen Dienst als Infanterist im Feld weiter zu versehen.

Als er durch eine Verwundung am Fuß ins Lazarett kam, wurde daselbst objektiv eine deutliche Kypho-Skoliose und Fixierung der Brustwirbelsäule festgestellt.

Aber erst die Röntgenuntersuchung am 17. IV. 16 im Festungslazarett I deckte die Natur des Leidens auf.

Die Seitenaufnahme zeigt sehr instruktiv multiple kariöse Herde der Brustwirbelkörper, die zweifellos tuberkulöser Natur sind, sich aber noch in einem relativ jungen Stadium befinden.

Die Körper des VI. und VII. Brustwirbels sind verschmälert und durch Schwund der Zwischenwirbelscheibe abnorm stark einander genähert. Die einander zugekehrten Flächen sind zackig angefressen und zeigen verwaschene Struktur.

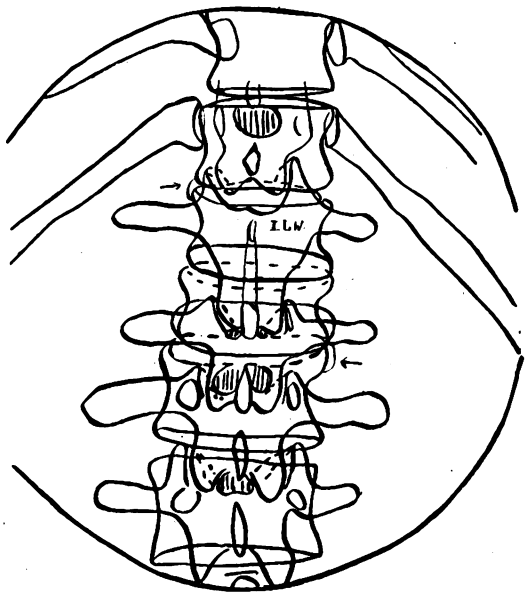

Fig. 12. (Fall 13.)
Die Pfeile zeigen auf arthritische Veränderungen. Obere horizontale Wirbelflächen des II. u. III. L.-W. punktiert.

Fig. 13. (Fall 13.)

Die obere horizontale Fläche des VIII. Brustwirbels zeigt einen kleinen napfförmigen, die untere horizontale Fläche des VII. und IX. Brustwirbels einen größeren halbmondförmigen Defekt mit verwaschenem Rand. Auch die wolkige Trübung im Bereich der einander zugekehrten Flächen des VIII. und IX. Brustwirbelkörpers kann möglicherweise als tuberkulöse Granulationsbildung gedeutet werden.

Die beigefügte dorsale Aufnahme läßt außer der ziemlich starken Skoliose keine Veränderungen erkennen, aus denen mit Sicherheit auf Karies zu schließen wäre.

Fall 13 (Fig. 12, 13).

Patient stürzte vor 18 Jahren aus dem zweiten Stockwerk eines Hauses. Klinisch: Gibbus in Höhe des II. Lendenwirbels.

Röntgenaufnahme im Festungslazarett I am 19. VIII. 16.

Digitized by Google

Auf dem dorsalen Bild vermissen wir die Zwischenwirbelräume zwischen dem I. und II. und II. und III. Lendenwirbel, obwohl dieselben im Bereich des Normalstrahles gelegen waren. Hieraus kann unter Verwertung der Anamnese indirekt der Schluß auf Kompression des II. Lendenwirbels gezogen werden. (Gemäß Skizze I.)

Die Seitenaufnahme bringt demgegenüber die keilförmige Verschmälerung des I. und die geringere Deformierung des II. Lendenwirbels direkt zu Gesicht. Der Zwischenwirbelraum zwischen beiden ist nur als schmaler Spalt vorhanden.

Leider konnte ich nicht mehr erfahren, ob der Patient früher Zeichen einer Rückenmarkläsion aufwies. Auf jeden Fall legt das Vorspringen des I. Lendenwirbels in den Wirbelkanal den Verdacht hierauf sehr nahe.

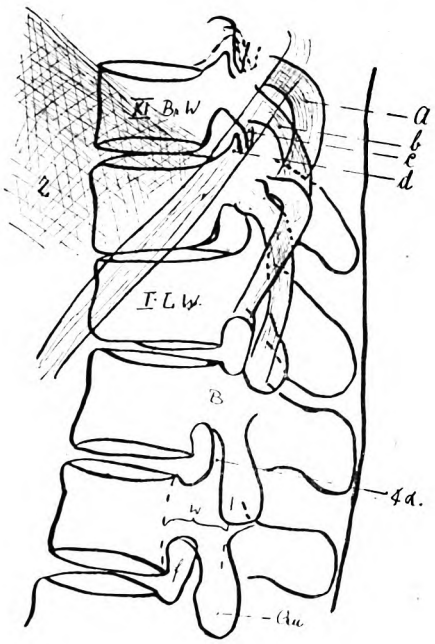

Fig. 14.

Pause des Seitenbildes einer normalen Wirbelsäule.

a = plattenferne XI. Rippe (linke).
b = plattennahe XI. Rippe (rechte).
c = unterer Gelenkfortsatz des XI. Br.-W.
d = oberer Gelenkfortsatz des XII. Br.-W.
Dazwischen Gelenkspalt.
Gelenkspalten zwischen dem XII. Br.- und I. L.-W. nicht sichtbar, da dieselben annähernd sagittal stehen.
W = Weite des Wirbelkanals in sagittaler Richtung.
Qu = Querfortsatz (plattennaher) des III. L.-W.
B = Wirbelbogen.
f = Foramen intervertebrale.
Z = Zwerchfell.

Zusammenfassung.

Die Seitenaufnahme der Brust- und Lendenwirbelsäule ist mit wenigen Ausnahmen möglich und liefert leserliche Bilder.

Sie ist für die Wirbeldiagnostik von großem Wert, denn sie gestattet uns häufig einen tieferen Einblick in den Erkrankungsprozeß als das dorsale Bild, ja, manche Wirbelaffektionen sind nur durch sie röntgenologisch darstellbar.

Sie ist ganz besonders geeignet zur diagnostischen Beurteilung der Wirbelkörper, der Zwischenwirbelscheiben, der Dornfortsätze, vor allem aber zur Darstellung des Wirbelkanals und daher der dem Rückenmark durch Kompression drohenden Gefahren.

Außerdem sind ihre Dienste heranzuziehen bei der Verfolgung des Krankheitsverlaufs einer entzündlichen Wirbelaffektion (Karies); bei der Abgrenzung von Kompressionsfraktur gegen tuberkulöse Spondylitis; bei der Frühdiagnose der Spondylitis deformans; endlich bei der Fremdkörperlokalisation. Die umfassende Hauptindikation zu ihrer Anwendung ist aber ein negatives dorsales Röntgenogramm bei verdächtigem klinischem Befund.

Sie verdient in das Aufnahmeschema der Röntgeninstitute aufgenommen und regelmäßig als Ergänzung der Dorsalaufnahme herangezogen zu werden.

Digitized by Google

Aus der Röntgenabteilung (Oberstabsarzt Prof. Dr. Rieder) des Reserve-Lazarettes München A (Chefarzt Generalarzt Dr. Patin).

Myositis ossificans circumscripta traumatica und kartilaginäre Exostosen.

(Ein Beitrag zur Kasuistik und Differentialdiagnostik.)

Von

Oberarzt d. R. Dr. **Gerhard Hammer.**

(Hierzu Tafel II, Fig. a, b, c, d und e.)

Dem Militärarzt ist die Myositis ossificans circumscripta traumatica eine ganz geläufige Erkrankung und als Bajonettier-, Exerzier-, Reitknochen bekannt. Als Ursache für die Knochenbildung im Muskel sieht man eine stumpf einwirkende Gewalt an: Hufschlag, Prellung oder einen Bajonettstoß, der eine Knochenbildung im Oberarm oder Oberschenkel auslösen kann. Außer diesen einmaligen Traumen kann auch eine chronische Einwirkung kleinerer Insulte zur Muskelverknöcherung führen. So bildet sich im Musculus deltoideus oder auch Pectoralis major infolge des häufigen Aufschlagens des Gewehrs auf diese Muskeln mitunter der „Exerzierknochen". Durch ständiges Aufschlagen des Säbelkorbes beim Reiten sah man früher öfter Knochenbildungen in der linken Oberschenkelmuskulatur (Ludewig[1])). Die Myositis ossificans findet sich aber auch bei Schustern, Bierfahrern, Feilenhauern, die durch ihren Beruf kleineren, ständig an derselben Stelle einwirkenden Traumen ausgesetzt sind. Nach Luxationen im Ellenbogengelenk hat man oft den „Luxationsknochen" im Musculus brachialis internus infolge von Dehnung und Zerrung dieses Muskels beobachtet.

Aber auch nach scharfen Traumen hat man Knochenbildungen in der Muskulatur gesehen. G. B. Gruber[2]) berichtet von einer Knochenbildung in einer Narbe der geraden Bauchmuskeln nach Sectio alta. In der Kastrationsnarbe der Bauchwand weiblicher Schweine sind wiederholt Knochenbildungen beschrieben (Gurlt, Benelli, G. B. Gruber[3])). Hierher gehört wohl auch der kürzlich (M. m. W., 1916, Nr. 29) von Körner veröffentlichte Befund eines Knochenstückchens in einer Narbe nach Mastoiditisoperation. Als „neurotische Form" ist die Myositis ossificans bei Tabes und Syringomyelie bekannt.

Lange Zeit stritt man darüber, ob diese Erscheinungen periostalen oder myogenen Ursprunges sind, ob es sich um entzündliche Prozesse oder Tumoren handle. Der Streit ist schließlich durch die Arbeiten Küttners[4]) und G. B. Grubers[5]) zugunsten der myogen-entzündlichen Natur entschieden worden. Nach Gruber handelt es sich um ein bestimmtes Stadium einer mit Knochenbildung einhergehenden Muskelentzündung, einer „Myositis", ohne daß jede Beteiligung des Periostes beim Zustandekommen dieser Exostosen geleugnet werden könne. Denn bei einem Trauma, das bis in das Periost hineinlaufe, könne wohl auch neben der Reaktion im Muskelbereiche eine solche vielleicht nur ganz geringen Umfanges im Perioste stattfinden.

Wir haben nun im bisherigen Verlaufe des Krieges, wo die Möglichkeit eines Traumas für den Soldaten auch in der Garnison erheblich gesteigert ist, im ganzen 20 Fälle von Myositis ossificans circumscripta traumatica auf unserer Abteilung beobachten können. Als auslösende Ursache fand sich 7 mal Hufschlag, 3 mal Prellung (durch fallenden Stein, Baum-

---

[1]) Tagebl. d. 59. Vers. deutsch. Naturf. u. Ärzte zu Berlin. 1886.

[2]) Mitteil. Grenzgebiete, 27. Bd., H. 4. 1914.

[3]) M. m. W. 1915, Nr. 12.

[4]) Ergebnisse der Chirurgie und Orthopädie, 1910, Bd. I, S. 49.

[5]) l. c. und über Histologie und Pathogenese der zirkumskripten Muskelverknöcherung. 1913, Verlag von Gust. Fischer.

Digitized by Google

stamm, Fall auf eine Eisenkante), 2mal Schußverletzung, 1mal Quetschung, 1mal Sturz vom Pferde, 1mal Stichverletzung, 2mal Luxation, 2mal war kein bestimmtes Trauma vorhergegangen, jedoch in einem Falle die Knochenbildung durch Aufschlagen des Schanzzeuges bei häufigen Felddienstübungen zu erklären; 1mal konnte keine Anamnese mehr erhoben werden. 15mal war der Oberschenkel, 4mal der Oberarm, nur 1mal der Unterschenkel der Sitz der Erkrankung.

Klinisch bestand meist im Anschluß an die Verletzung ein Hämatom mit Schwellung des ganzen Extremitätenteiles und starker Schmerzhaftigkeit, besonders bei Bewegungen. Nach Rückbildung des Ergusses und Abnahme der Schwellung blieb dann eine allmählich zunehmende Verdickung im Gebiet der durch das Trauma getroffenen Gegend zurück. Gewöhnlich bestand längere Zeit hindurch nur geringe Schmerzhaftigkeit bzw. Druckempfindlichkeit. Nur bei Bewegungen klagten die Patienten über größere Schmerzen, die mit der Stärke der Bewegungen zunahmen, besonders wenn dabei diejenigen Muskelgruppen in Funktion treten mußten, in denen die Verknöcherung bestand. Fast in allen Fällen war in den Weichteilen, die von dem Trauma betroffen waren, zur Zeit der Röntgenuntersuchung eine Verdickung von derber, zum Teil knochenharter Konsistenz bis zu 20 cm Länge zu fühlen. Sie war gewöhnlich nicht oder nur wenig verschieblich; die Haut war unverändert und über der knochenharten Geschwulst verschieblich.

Bei allen Fällen war klinisch keine sichere Diagnose gestellt worden, meist bestand Verdacht auf Neubildung (Exostose, Osteom oder Sarkom).

Im Röntgenbild konnten wir nun **zwei verschiedene Formen** unterscheiden. Erstens in den Weichteilen mehr oder weniger ausgedehnte Schattenbildungen wolkiger Art, mit unscharfen Begrenzungen und fleckiger oder breitstreifiger Anordnung. Nirgends war eine deutliche Struktur zu erkennen, die Schatten verloren sich teilweise allmählich in den Weichteilschatten. Die betreffenden Röhrenknochen waren immer unverletzt, Kortikalis und Markraum ohne Veränderungen; jedoch schienen die Schattenbildungen teilweise der Knochenoberfläche aufzusitzen oder anzuliegen, in einem Falle war aber sicher keine Verbindung mit dem Röhrenknochen vorhanden, der Schatten lag frei in den Weichteilen.

Derartige Fälle haben wir 13 beobachtet; sie zeigen alle einander ähnliche Bilder der beschriebenen Art. Ein Fall davon wurde operiert und histologisch untersucht, er soll ausführlicher besprochen werden:

L. G., Pionier, kommt am 27. XI. 14 wegen einer Knochengeschwulst ins Lazarett. Die Geschwulst soll sich allmählich entwickelt haben. Er konnte wegen einer schmerzhaften Anschwellung des linken Oberschenkels, die sich bis zum Knie erstreckte, nur mit Anstrengung laufen. Diese Schwellung dauerte etwa zehn Tage; nachdem sie zurückgegangen war, blieb noch eine Verhärtung an der Außenseite des Oberschenkels im oberen Drittel zurück. Dort war ein derber, ca. 10 cm langer Knochentumor fühlbar, der auf Druck etwas empfindlich und auf der Unterlage fixiert war. Haut darüber abhebbar.

Im Röntgenbild war an Stelle der palpablen Verdickung am äußeren Rande des linken Femur ein ca. $2^1/_2$ cm breiter, 10 cm langer, kalottenförmiger, dem Femur breit aufsitzender Schatten zu erkennen, der in seinen medialen Partien konzentrische, von Kalkablagerungen herrührende Schichtung zeigte. In den lateralen Partien wies er einen mehr unregelmäßigen Bau auf, mit breiteren und schmäleren Schattenstreifen, die ganz lateral in einem dickeren Strang nach abwärts zogen. Nach außen davon waren in den Weichteilen noch einzelne fleckige, unscharfe Schattenbezirke zu erkennen. Eine Knochenstruktur war nirgends nachzuweisen, die Begrenzung überall unscharf.

Bei einer zehn Wochen später wiederholten Aufnahme (Textfigur I) waren diese zuletzt beschriebenen Schatten größer und intensiver und deutlich als Knochenschatten, die mit dem „Tumor" in Zusammenhang standen, zu erkennen, so daß dieser jetzt eine Breite von $4^1/_2$ und eine Länge von 12 cm zeigte.

Bei der am 7. XII. 14 vorgenommenen Operation (Prof. Gebele) wurde nach Durchtrennung des Vastus lat. der „Tumor" an beiden Polen umschnitten, wobei das Periost des Femur mit durchtrennt wurde. Der Tumor zeigte sich beim Ablösen des Periostes an der Außenseite mit dem Femur adhärent, so daß von letzterem die äußere kortikale Lamelle abgemeißelt wurde. Die an der hinteren Zirkumferenz in Verbindung mit der Geschwulst stehenden Muskelfasern wurden durchtrennt.

Digitized by Google

Pathologisch-anatomischer Befund (Stabsarzt Dr. G. B. Gruber):

Der Tumor zeigt sich auf dem Durchschnitt teilweise verkalkt und verknöchert, außerdem bestand Zystenbildung.

Makroskopischer Befund: Es über faustgroßes Gewebsstück, das von Skelettmuskulatur umgeben an einer Stelle einen 7 cm langen, 3 cm breiten, unregelmäßigen, offenbar von knöcherner Unterlage stammenden, etwas bizarr geformten Knochen enthält; an einem Ende ist das umgebende Weichteilgewebe etwas aufgetrieben. Beim Durchschneiden dieser Stelle knirscht das Messer und man gerät durch spongiösen Knochen sodann in eine zystische Höhle, in der durchsichtige, gelatinöse Masse enthalten ist. Die Wand dieser Zyste ist etwas schwielig, nicht scharf von der Muskulatur abgehoben. Auch sie läßt an einigen Stellen rauhe knöcherne Substanz durchfühlen.

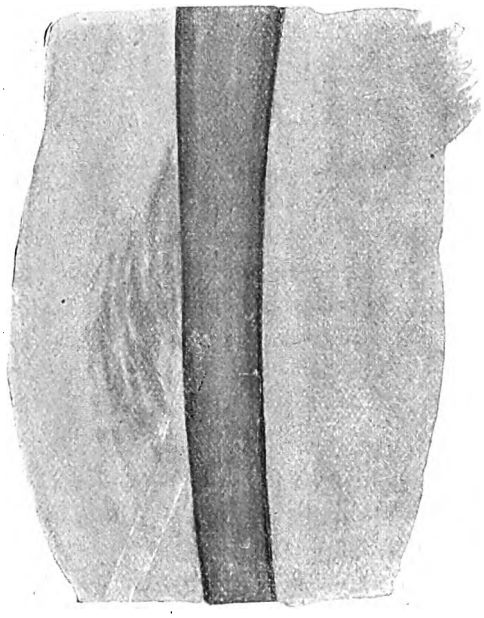

Fig. I.

Mikroskopischer Befund: Es wurde ein Stück aus der Wandung der Zyste mit knöcherner Einlagerung nach teilweise erfolgter Entkalkung auf dem Gefriermikrotom geschnitten und gefärbt. Dabei zeigen sich zahlreiche degenerierte Muskelfasern wie abgerissen, aufgebläht vakuolig, am Rande von eng aneinander angelagerten, etwas blasigen Muskelzellkernen (Sarkolemmkernen) eingesäumt. Diese Muskelfaserschollen liegen in einem jugendlich aussehenden, aber gleichmäßig geordneten, gefäß- und zellreichen Bindegewebe, in dem sich auch an mehreren Punkten lymphozytäre Zelleinstreuungen besonders um die Gefäße vorfinden. Dieses jugendliche, ruhende Bindegewebe zeigt hinwiederum Inseln von spongiöser Knochenbildung, die in der typischen Weise der Osteogenese von Osteoplasten-Säumen eingefaßt sind, andererseits weisen zahlreiche Osteoplasten und Howshipsche Lakunen darauf hin, daß hier ein Knochen-Abbau bzw. Umbau vorliegt. Das Mark zwischen den einzelnen spongiösen Bälkchen geht unmittelbar aus dem zellreichen Bindegewebe hervor, mit dem es an zahlreichen Stellen in breitem Zusammenhange steht; es ist sehr gefäß-, weniger zellreich, oft deutlich alveolär bzw. retikulär gebaut. Außerdem bemerkt man an mehreren Stellen um die Gefäße in dem jungen Bindegewebe die Reste von Blutextravasaten in Form brauner Schollen. Es handelt sich also um einen entzündlichen Schwielenbildungsprozeß mit Ossifikation.

Die **zweite** Form der Myositis ossificans zeigten die Röntgenbilder der übrigen sieben Fälle. Auch hier ist der betreffende Röhrenknochen unverletzt, die Kompakta deutlich begrenzt, die Knochenstruktur nicht verändert. Die Schattenbildung saß auch meist der äußeren Kontur auf und erstreckte sich von dort in die Weichteile. Im Gegensatz zu den ersten Fällen war hier aber die Schattenbildung gegen die Weichteile scharf begrenzt, zum Teil durch einen dichteren Schatten-(Kompakta-)Streifen. Auch fand sich ein großer Unterschied im Bau der Schatten; man konnte teilweise deutlich spongiösen Knochen erkennen. Kompakte Streifen zogen längs durch die häufig recht phantastisch gestalteten Schattenbildungen, oft ein wirres Fadennetz darstellend, dazwischen feinere, zarte Schattenstreifen; in sie eingeschlossen lagen kleinere und größere Hohlräume nach Art der Markräume. Der in Tafelabbildung a dargestellte Fall läßt sicher einen Zusammenhang mit dem Röhrenknochen ausschließen.

Auch von diesen sieben Fällen kam einer zur Operation, dessen Krankengeschichte hier mitgeteilt werden soll:

O. S., Pionier, 38 Jahre, glitt im Januar 1915 beim Besteigen eines Dampfers aus, stürzte in das Schiff und fiel mit dem Oberschenkel auf eine Eisenkante.

Befund 19. IX.: Am rechten Oberschenkel auf der Streckseite etwas lateralwärts fühlt man gut handbreit über dem oberen Rande der Patella eine derbe Resistenz, die sich nach oben bis etwa 15 cm unterhalb des Poupartschen Bandes erstreckt und eine Breite von 10 bis 15 cm besitzt. Die Geschwulst ist auf Druck schmerzhaft, zeigt keine Entzündungserscheinungen. Bewegungen im Hüft- und Kniegelenk wegen Schmerzen behindert. Der rechte Oberschenkel gegenüber dem linken verdickt.

Digitized by Google

Röntgenbefund (25. IX. 15): An der Vorderseite des Femurs im oberen und mittleren Drittel ist ein 17 cm langer, $3^1/_2$ cm hoher, halbkugeliger Knochenschatten, der mit seiner breiten Basis dem Femur aufzusitzen scheint. Seine Konturen an den Weichteilen sind scharf. Der Schatten selbst läßt geringe knöcherne Strukturbildung erkennen. (Textfigur II.)

25. X. 15 Operation (Prof. Gebele): Durchtrennung des Vastus ext. und dann des Vastus med. in dessen lateraler Partie der Länge nach. Die Muskulatur zeigt sich auch in den tieferen Partien nicht verändert. Nach Freilegung des Periostes läßt sich nach unten die Knochengeschwulst, die zapfenförmig vorspringt, gut abgrenzen, speziell ist auch eine Trennung vom Femur möglich. Auf der lateralen Seite des Zapfens liegt eine etwa daumennagelgroße, flache, absolut bewegliche Knochenplatte in der angrenzenden Muskelschicht. Nach oben verbreitert sich die Geschwulst schulterblattförmig und steht im Zusammenhang mit der äußeren hinteren Fläche des Femur, dem sie lang aufsitzt. Abmeißelung vom Femur an der Verbindungsstelle. Das Präparat weist eine Länge von 18 cm, eine Breite von 6 cm und eine Dicke von 2 cm auf.

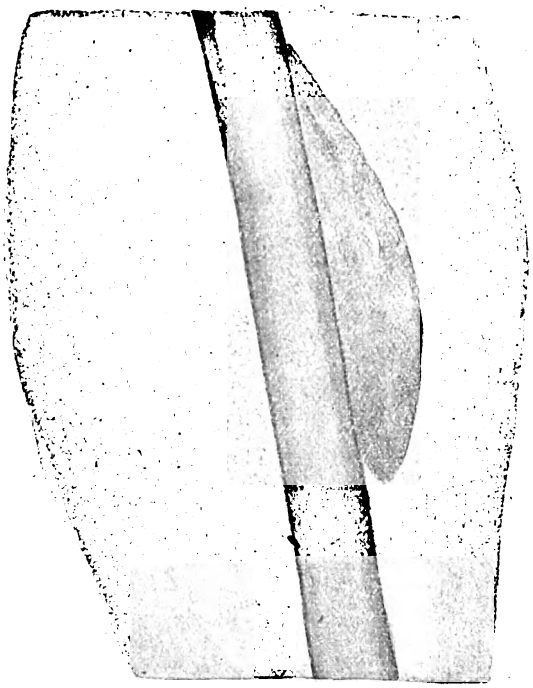

Fig. II.

Histologische Untersuchung (Dr. C. Fahrig):

Die untersuchten Stücke erweisen sich auch bei mikroskopischer Untersuchung als fertiger, spongiöser Knochen; zwischen den Knochenbälkchen befindet sich Fettmark. Über den Ausgangspunkt der Knochenbildung läßt sich aus dem vorliegenden Material nichts Sicheres sagen. Es scheint sich um einen abgeschlossenen Prozeß zu handeln, da nirgends osteoides Gewebe oder eine Umwandlung von Bindegewebe in solches zu erkennen ist; die spärlichen Bündel quergestreifter Muskulatur, die stellenweise der Oberfläche anhängen, sind nicht entzündlich verändert, das intermuskuläre Bindegewebe zeigt keine Umwandlung in Knochengewebe.

Im ersten der beiden genauer beschriebenen Fälle war eine Zystenbildung im exzidierten „Tumor" zu erkennen, die allerdings auf dem Röntgenbilde nicht darstellbar gewesen war. Die Zyste wurde als Rest eines abgekapselten Hämatoms erklärt, dessen Kapselwand verknöchert war. Der entzündliche myogene Charakter ist durch den histologischen Befund erwiesen. (Vgl. auch G. B. Gruber, Münch. med. Woch., 1915, Heft 12, Seite 398, Fall XXI.) An eine Zystenbildung konnte man auch bei zwei anderen Fällen denken. Die ovalen Schattenringe, die auf der Platte sichtbar sind und einen Hohlraum einzuschließen scheinen, können vielleicht als die verknöcherten Kapseln eines durch den Hufschlag bedingten Hämatoms aufgefaßt werden. Bei einem dieser Fälle ist wohl eine Beteiligung des Periostes sicher auszuschließen, denn die Knochenbildung steht nicht mit dem Femur im Zusammenhang, und eine Abreißung und Lossprengung des Periostes, wodurch man sich auch diese Knochenbildung entstanden gedacht hat, und wie es in letzter Zeit wiederholt behauptet worden ist (Schmidt, D. M. W. 1915, Nr. 39, Hilgenreiner, M. m. W. 1916, Nr. 23, Kolb, Körner, M. m. W. 1916, Nr. 29), wäre wohl bei der Art des Traumas (Hufschlag) nicht wahrscheinlich. Auch bei dem in Tafelabbildung a dargestellten Falle liegt die Knochenbildung vollständig isoliert in den Weichteilen; eine Beteiligung des Periostes ist auch hier abzulehnen. In den 13 Fällen der erstbeschriebenen Art scheint mir durch die histologische Untersuchung im zuerst besprochenen Falle und die Gleichartigkeit der Röntgenbilder die Diagnose Myositis ossificans circumscripta traumatica erwiesen.

In den sieben anderen Fällen der zweiten Form handelt es sich um teilweise sehr ausgedehnte, phantastisch gestaltete, strukturierte Knochenbildungen mit scharfen Begrenzungen. Der exstirpierte „Tumor" des beschriebenen Falles erwies sich als fertiger, spongiöser Knochen.

Digitized by Google

Über die Entstehung ließ sich nichts sagen, es war ein abgeschlossener Prozeß. Wenn man auch dem fertigen Knochen seinen Ursprung nicht mehr ansehen kann, so scheint mir doch die Lagerung der Knochenneubildung, wie sie bei der Operation zutage trat, für die Annahme einer Myositis ossificans zu sprechen. Der schulterblattähnliche Knochen saß dem hinteren Femurrande auf und erstreckte sich von dort flächenhaft in das Muskelgebiet des Vastus med. Eine kleine Muskelplatte lag vollständig isoliert davon in der Muskulatur. Diese selbst zeigte weder makroskopisch noch mikroskopisch irgendeine pathologische Veränderung. Auch durch Schluß auf analoge Fälle in der Literatur wird die Annahme einer Myositis ossificans gerechtfertigt. Besonders Fälle, wie in Tafelabbildung b dargestellt, sind in der Literatur bekannt. (König, G. B. Gruber.) Man kann wohl hier wie in vielen anderen unserer Fälle eine Mitwirkung des Periostes nicht ganz ausschließen. Bei der Besprechung über parallele Fälle sagt Gruber (Pathol. Anatomie der umschriebenen Muskelverknöcherungen, Mitteil. a. d. Grenzgebieten der Medizin und Chirurgie, 1914, Bd. 27, Heft 4). „Nur die Annahme scheint heute

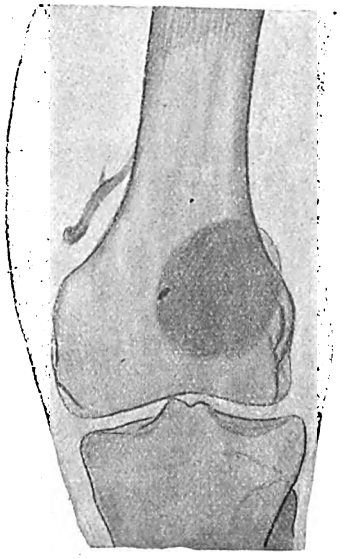

Fig. III.

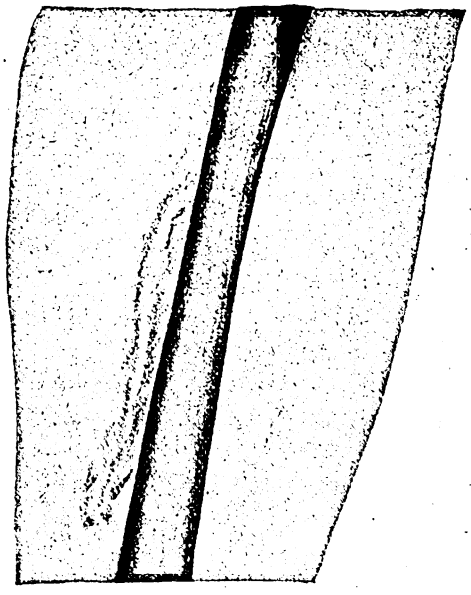

Fig. IV.

nicht mehr leicht haltbar zu sein, daß so große, spangen-, haken- und tabakpfeifenartige Gebilde stets und einzig und allein einem periostalen Prozesse ihre Entstehung verdanken. Nein, der entzündliche Prozeß, der zur Matrix der Knochenbildung führt, spielt sich in den muskulären und sehnigen Weichteilen ab. Daß sich diese Matrix bis zum Perioste erstrecken kann, und daß dadurch das Periost eine wahrscheinlich örtlich beschränkte Mitwirkung am folgenden Verknöcherungsprozeß erhält, ist durchaus nicht zu bestreiten.“ So erklärt sich auch die Spangenbildung der Textfigur III als Myositis ossificans, die den Verlauf des Stichkanals wiederzugeben scheint.

Den verschiedenen Bildern der beiden besprochenen Gruppen entspricht auch ein verschiedener anatomischer Befund: dem wolkigen, unscharfen und unregelmäßigen Bau des Schattens bei den ersten Fällen entspricht das anatomische Substrat: entzündlicher Prozeß mit jungem und in der Bildung begriffenem Knochen. Bei der zweiten Gruppe fand sich anatomisch fertiger Knochen, Entzündungserscheinungen fehlten. Diesem Befund entsprechen die Röntgenbilder, die strukturierte, scharf begrenzte Knochenschatten darstellen: das Resultat der abgelaufenen Entzündung. Bei den letzteren Fällen ist eine Differenzierung in Kompakta und Spongiosa sowie Strukturierung eingetreten, es hat sich Knochen gebildet, während bei den ersten dreizehn Fällen die unregelmäßigen, fleckigen, strukturlosen Schattenbildungen mehr Kalkablagerungen darzustellen scheinen.

Digitized by Google

Zwischen beiden sind natürlich alle Übergangsformen denkbar. Es handelt sich ja um einen Entwicklungsprozeß und so muß man natürlich alle Entwicklungsstadien, die zwischen Textfigur I und Textfigur II und Tafelabbildung b liegen — antreffen können. Einen solchen Übergang zeigt Textfigur IV. Man sieht dort stellenweise schon deutlich eine Abgrenzung gegen die Weichteile, der Schatten nähert sich in seiner ziemlich umschriebenen Form bereits dem der Tafelabbildung b, aber eine Struktur ist noch nicht zu erkennen. Ein noch weiter vorgeschrittenes Stadium zeigt Tafelabbildung c. Man sieht dort schon stellenweise deutliche Züge kompakter Fäden in dem sich von den Weichteilen größtenteils scharf abhebenden Knochengebilde.

Mit den hier beschriebenen Entwicklungsstadien stimmt auch die Zeit des Traumas überein; bei den Anfangsstadien hat dasselbe durchweg nur kurze Zeit, höchstens einige Wochen vor der Röntgenaufnahme stattgefunden, während bei den Fällen, die fertigen Knochen im Röntgenbilde zeigen, einige Monate (3—4) zwischen dem Trauma und der Röntgenaufnahme verstrichen sind.

Röntgenologisch spielt sich also die Entwicklung ungefähr folgendermaßen ab: Die erste Schädigung durch das Trauma (Hämatom, Degeneration der Muskelfasern, entzündliche Erscheinungen usw.) sind auf der Platte gewöhnlich noch nicht darzustellen. Erst vom Moment der Kalkablagerung und Knochenbildung an läßt sich die Entwicklung deutlich verfolgen. Man sieht zuerst ganz leichte, unscharf begrenzte, diffuse Schatten im betroffenen Gebiet, die allmählich an Ausdehnung zunehmen und meist fleckige und streifige Anordnung der Kalkablagerung erkennen lassen. Und zwar scheinen diese nicht nur an einer Stelle zu entstehen und sich von dort aus weiter zu verbreiten, sondern multiple Herde lassen sich erkennen, die miteinander nicht in Zusammenhang stehen, auch oft vom Knochen wegzuprojizieren sind, also keine Verbindung mit ihm zeigen. Später scheinen diese Herde zu konfluieren. Es bildet sich ein immer schärfer umschriebener Schattenbezirk, der dann, wenn der entzündliche Prozeß zum Stehen gekommen ist, einen zirkumskripten „Knochen“ darstellt, in dem Kompakta und Spongiosa zu unterscheiden ist, so daß man leicht verstehen kann, daß auch echtes, blutbildendes Knochenmark, wie es von den Anatomen gefunden wurde, genau wie in anderen Knochen zwischen den Spongiosabälkchen liegen kann.

Ähnliche Röntgenbilder wie bei der umschriebenen Muskelverknöcherung finden sich nun auch mitunter bei anderen Krankheitsprozessen. So geben die **kartilaginären Exostosen** zuweilen Gelegenheit zu Verwechslungen — auf der Röntgenplatte genau so wie klinisch. Auch als knochenharte „Tumoren“, meist auch an den langen Röhrenknochen, sind sie palpabel, manchmal auch sichtbar. Die Anamnese bietet jedoch schon einigen Anhaltspunkt für die Diagnose. Während bei einer Myositis der Patient fast immer ein bestimmtes Trauma angibt, an das sich die Knochenbildung angeschlossen hat, wird solches bei der kartilaginären Exostose gewöhnlich verneint. Die Patienten geben an, die Verdickung schon jahrelang zu haben; selten haben sie ein Wachstum beobachten können. Sie klagen über Beschwerden bei Bewegungen, besonders bei gesteigerten körperlichen Ansprüchen. Diese Beschwerden sind wohl mechanisch zu erklären — wie auch zum Teil bei der Myositis — und ganz vom Sitz und der Ausdehnung der Knochenbildung abhängig.

Wir haben neun derartige Fälle von kartilaginären Exostosen bisher beobachtet. Sechsmal saß der Auswuchs am Oberschenkel, zweimal am Unterschenkel dicht unter den Tibiakondylen, davon einmal doppelseitig, einmal an der Beckenschaufel. Nur in einem Falle konnte anamnestisch eine Messerstichverletzung als mögliches Trauma angegeben werden. Immer bestand die Verdickung schon jahrelang, mitunter „von Jugend auf“. Die Klagen waren dieselben: Schmerzen bei stärkerer Inanspruchnahme des Beins. Jedesmal war ein deutlich abgrenzbarer „Tumor“ von knochenharter Konsistenz zu fühlen. Ein operierter Fall sei hier kurz erwähnt:

Digitized by Google

L. P., 19 Jahre, klagt seit mehreren Jahren über Schmerzen oberhalb des rechten Knies außen am Knochen. Durch Marschieren sei eine Verschlimmerung eingetreten. An ein Trauma will er sich nicht erinnern.

Befund: An der äußeren Seite des Oberschenkels etwas über dem oberen Rand der Patella ist eine Verdickung sichtbar. Palpatorisch ist an dieser Stelle eine kugelige, knochenharte, taubeneigroße, dem Knochen fest aufsitzende Verdickung nachweisbar. Die Haut darüber ist verschieblich, die Geschwulst druckempfindlich. Beugung schmerzhaft.

Röntgenbefund: Unmittelbar über dem Kondylus femoris lat. ist eine gestielt aufsitzende, knollige Knochenwucherung von spongiösem Bau und gegen die Weichteile hin durch einen schmalen Kompaktastreifen abgegrenzt. An der Basis der Wucherung ist die Kompakta des Femur verschwunden; die Spongiosastruktur geht in die der Neubildung über (Tafelabbildung d).

Die Operation (Prof. Gebele) zeigte, daß der knollige Tumor innerhalb des Kniegelenkes lag und dem Femur fest aufsaß. Er wurde abgemeißelt und erwies sich vollständig von Knorpel überzogen.

Es handelte sich hier um eine kartilaginäre Exostose; dasselbe kann man wohl auch bei den acht anderen, ganz entsprechenden Fällen annehmen.

Die kartilaginären Exostosen sind schon an ihrem Sitz zu erkennen: meist an den langen Röhrenknochen im Gebiete der alten Epiphysenlinien, der knorpeligen Wachstumszone. Von dort entwickeln sie sich infolge fehlerhafter Anlage des Skeletts und bei späteren Wachstumsvorgängen (Virchow). Im Röntgenbilde fällt besonders auf, daß die Kortikalis des Röhrenknochens direkt in die der Exostose übergeht, ebenso wie die Spongiosabälkchen sich in sie erstrecken (Tafelabbildung e), was wohl durch das „Herauswachsen" aus dem Knochen zu erklären ist. Während es sich bei den Fällen von Myositis ossificans, die mit dem Röhrenknochen überhaupt einen Zusammenhang zeigen, um eine kontiguierliche Vereinigung mit dem Knochen (mittels des Periostes) handelt, besteht hier ein kontinuierlicher Zusammenhang mit dem Knochen.

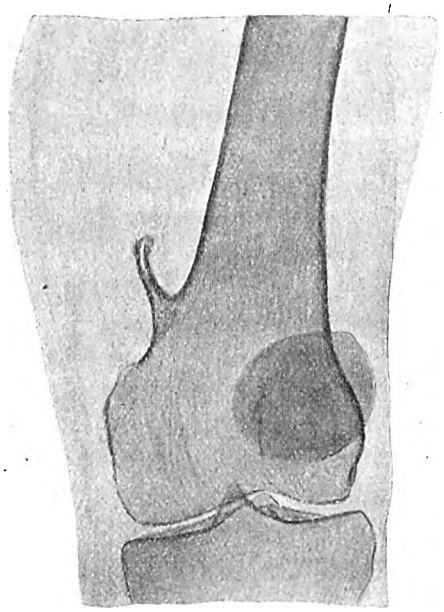

Fig. V.

Im Gegensatz zu Textfigur III sei noch Textfigur V dargestellt: In beiden Fällen ist anamnestisch eine Stichverletzung vorhanden. Und doch ist es wahrscheinlich, daß es sich bei Figur V nicht wie bei Figur III um eine Myositis um Bereiche des Stichkanals handelt, sondern um eine kartilaginäre Exostose, die sich unabhängig von dem Trauma entwickelt hat und vielleicht schon vorher bestand. Denn während im ersten Falle die Knochenspange deutlich als dem Femur angelagert sichtbar ist, dessen Kortikalis ganz und gar unversehrt verläuft, sieht man hier sich die Femurkortikalis in die der Spange fortsetzen und den Markraum mit dem auch in der Spange ausgeprägten kommunizieren. Diese ist also deutlich als ein Bestandteil des Knochens zu erkennen.

Diese beiden Fälle zeigen auf den ersten Blick große Ähnlichkeit und sind doch ganz verschiedener Natur und ganz verschieden zu beurteilen.

Speziell für die Frage der Dienstbeschädigung spielt die genaue Diagnose eine große Rolle. Bei den mannigfaltigen Kriegsverletzungen kann man ja oft Muskelverknöcherungen beobachten. Aber auch kartilaginäre Exostosen werden vom Patienten häufig erst nach vorausgegangenem Trauma bemerkt und dann als dessen Folge aufgefaßt. In all diesen Fällen kann nur durch das Röntgenbild der wahre Sachverhalt und die Beziehung der Knochenbildung zum benachbarten Knochen mit Sicherheit festgestellt und somit die Entscheidung über eine fragliche Dienstbeschädigung getroffen werden.

Digitized by Google

Nachtrag bei der Korrektur:

Nach Einsendung dieser Arbeit an die Redaktion konnten wir noch einige weitere Fälle von Myositis ossificans und kartilaginären Exostosen beobachten, die im wesentlichen dasselbe Bild wie die beschriebenen boten. Nur ein Fall von Myositis ossificans war insofern bemerkenswert, als bei ihm ein 20 cm langer und 2—3 cm breiter zapfenförmiger Knochenschatten vollständig vom Femur isoliert dicht unter der Weichteilkontur nachzuweisen war, der einer leicht palpablen und verschieblichen Knochennadel in den oberflächlichen Schichten der Oberschenkelstreckmuskulatur entsprach. Auch dieser Fall beweist klar, daß eine intramuskuläre Knochenbildung ohne Beteiligung des Periostes möglich ist.

Aus der Röntgenabteilung des Reservelazarettes B München (Generalarzt Dr. Henle).

Periostitis sämtlicher Extremitätenknochen bei Empyem nach Schußverletzung.

Von

Oberstabsarzt Dr. **Sielmann.**

(Hierzu Tafel III.)

Schon vor der Röntgenära war zur Genüge bekannt, daß bei Empyemen, Bronchiektasien und chronischen Lungenkrankheiten sich Periostitiden an den Extremitätenknochen entwickeln können. Eine häufige Begleiterscheinung bilden in solchen Fällen die sogenannten Trommelschlägelfinger, die wir in erster Reihe bei allen Herzkrankheiten, die mit Stauungen im kleinen Kreislauf einhergehen, zu sehen gewohnt sind. Pathologisch-anatomisch erforscht wurde dieses Gebiet zuerst durch Bamberger, dessen Veröffentlichungen aus der Wiener Klinik von Professor Nothnagel Ende der achtziger Jahre erfolgten. Zur Untersuchung kamen sowohl Herzkrankheiten, die zu Stauungen geführt hatten, wie auch chronische Lungenerkrankungen. Nicht in allen Fällen sind Trommelschlägelfinger und Periostitiden vereint beisammen. So fand Bamberger z. B. bei einem Empyem einige Monate nach der notwendig gewordenen Rippenresektion wohl beträchtliche Trommelschlägelfinger, jedoch keine Veränderungen an den Röhrenknochen, ein Befund, der für seine Theorie, daß in dem putriden Sekrete sich Stoffe bilden, die, in den Kreislauf aufgenommen, auf die knochenbildenden Gewebe als Reiz wirken, keinen rechten Stützpunkt bietet.

Die Hoffnung auf Klärung durch Untersuchung der Knochen mittels Röntgenstrahlen hat sich bisher nicht ganz erfüllt. So konnten Litten, Senator und französische Forscher gleich zu Beginn der Röntgenära bei Trommelschlägelfingern keine Veränderungen an den Knochen finden, während Lippmann aus dem Allgemeinen Krankenhause St. Georg zu Hamburg in den letzten Jahren einen Fall veröffentlicht hat, bei dem es röntgenologisch zu einer Auflockerung und in der Folge zur Resorption einiger Endphalangen gekommen war.

Röntgenbilder, die uns Periostitiden bei chronischen Lungenkrankheiten zeigen, sei es mit oder ohne Trommelschlägelfinger, sind mir bisher auch in der Röntgenliteratur nicht zu Gesicht gekommen. Sie scheinen auch äußerst selten zu sein. Denn obwohl wir auf unserer Röntgenabteilung seit Beginn des Krieges mehr wie 12000 Röntgenaufnahmen gemacht haben, worunter sich gewiß viele Hunderte von chronischen Lungenerkrankungen und Herzkrankheiten, die zu Stauungen geführt haben, befinden, konnten wir nur ein einziges Mal eine Periostitis sämtlicher Extremitätenknochen bei gleichzeitigem Bestehen ausgesprochener Trommelschlägelfinger konstatieren. Die Krankengeschichte dieses Patienten, deren gütige Überlassung ich dem Ordinierenden unserer chirurgischen Station Herrn Hofrat Oberstabsarzt Dr. Krecke verdanke, ist auszugsweise folgende:

Musketier W. K., 22 Jahre alt, wird am 2. II. 1915 bei den Karpathenkämpfen durch Infanteriegeschoß an der linken Schulter verwundet. Erfrierung der Füße macht eine Amputation beider Unter-

Digitized by Google

schenkel im unteren Drittel in einem Feldlazarett notwendig. Transport in einem Lazarettzug nach München. Hier wird folgender Befund erhoben: Schwächlicher, in seinem Ernährungszustand außerordentlich reduzierter Mann. Beide Unterschenkel im unteren Drittel amputiert. Dekubitus am Kreuzbein. An der Stelle der Rippenresektion (linke Axillarlinie, VIII. Rippe) eine in ihrem Eingang mit schlaffen Granulationen umkleidete Fistelöffnung, in die ein dickes, ca. 12 cm langes Drainrohr eingeführt werden kann. An der linken Schulter, oberhalb des linken Schulterblattrandes eine dem Verlauf des Deltamuskels entsprechende, 12 cm lange, 3 cm breite Granulationsfläche, die sehr reichlich absondert. Viel Husten. Über der ganzen Lunge Rasselgeräusche, Nachtschweiße. Leichte Ödeme an den Beinen. Kein Eiweiß.

5. VI. 1915. Durch Inzision wird im Ätherrausch die obere Schulterwunde vergrößert und stumpf eine Verbindung mit der unteren Ausschußwunde geschaffen. Entleerung eines großen Knochensequesters, von der Spina scapulae stammend.

30. VIII. 1915. An der hinteren Seite der Skapula drei Fisteln, aus denen sich viel Eiter entleert. Spaltung der Fisteln.

18. VIII. 1915. Leichte Ödeme an den Händen. Sekretion hat nachgelassen.

15. IX. 1915. Sehr viel Eiweiß, zeitweise starkes Ödem an Händen und Füßen, Trommelschlägelfinger.

9. X. 1915. Im Harn viel Eiweiß. Die mikroskopische Untersuchung o. B.

12. X. 1915. Heftige Bronchitis, Temperatursteigerung, großblasige Rasselgeräusche auf der ganzen Brust. Reichlich schleimiger Auswurf. 20. X. Bronchitis gebessert.

24. X. 1915. Lungenbefund: Links Dämpfung, von der Mitte des Schulterblatts abwärts, über den oberen Partien leicht verkürzter Schall. Über der Dämpfung kein Atemgeräusch hörbar, doch fernklingende Rasselgeräusche. Über den oberen Partien kleinblasiges Rasseln, Giemen und Schnurren. Stimmfremitus, aber Dämpfung aufgehoben. Rechts keine Dämpfung. Linke Thoraxhälfte beteiligt sich an der Atmung nur in geringem Grade, ist stark geschrumpft.

27. X. 1915. Operation. Resektion der VI. bis IX. Rippe. Man kommt in einen Eitergang, der nach oben und aufwärts bis nahe zur Wirbelsäule hin sich erstreckt. Die Pleuraschwarte über dem Eitergang ist nahezu 2 cm dick. Exstirpation der Schwarte in etwa 4 cm Breite. In dem Gang liegen einige Knochensplitter, keine Geschoßteile. An sämtlichen resezierten vier Rippen war ein Knochenkallus nach Fraktur nachweisbar.

30. X. 1915. Keine Temperatursteigerung, fast kein Husten mehr. Die Trommelschlägelfinger werden immer deutlicher.

3. XII. 1915. Ganze linke Brusthälfte sehr stark geschrumpft. Über dem Rücken von der Mitte des Schulterblattes abwärts bogenförmig nach der Seite verlaufend langer Schnitt, in dessen Mitte breite Fistelöffnung nach dem Pleuraraum führt. Über Schulterblatt drei bohnengroße Fistelöffnungen, mit ziemlich erheblicher eitriger Absonderung. Eiterung aus dem Pleuraraum noch erheblich. Bei der Atmung bewegt sich die linke Brusthälfte fast gar nicht. Lunge: Links von der Mitte des Schulterblatts abwärts Dämpfung, über der Dämpfung kein Stimmfremitus, kein Atemgeräusch. Rechts keine Dämpfung. Herz: Im 5. Interkostalraum fingerbreit innerhalb der Papillarlinie, normale Grenzen, keine Geräusche. Röntgenaufnahme ergibt an Phalangen, Mittelhandknochen, beiden Vorderarm- und Oberarmknochen, an Unter- und Oberschenkelknochen beiderseits periostale Verdickungen und Wucherungen. Die Endphalangen der Finger dagegen scheinen unverändert.

23. XII. 1915. Eiterungen aus den Schulterfisteln in letzter Zeit eher gesteigert. In der Tiefe stößt die Sonde auf rauhen Knochen.

3. I. 1916. Spaltung der Fisteln über der linken Skapula. Sämtliche Fisteln gehen bis an die Skapula heran und setzen sich fort in einen Gang, der an der andern Seite der Skapula weiterzieht. Die Skapula wird unterhalb der Spina in ganzer Ausdehnung quer reseziert und so die große Eiterhöhle vollkommen freigelegt.

26. I. 1916. Operationswunde granuliert von der Tiefe her. Absonderung mäßig. Eiweiß $^3/_4$ ‰.

28. II. 1916. Schulterwunde sieht gut aus, ist mit frischen Granulationen bedeckt, schließt sich allmählich von der Tiefe her.

12. IV. 1916. Röntgenaufnahmen von Fingern, Vorderarm, Oberarm, Unterschenkel und Oberschenkel zeigen starke Periostverdickungen, die gegenüber den Aufnahmen vom 3. XII. 1915 entschieden zugenommen haben.

Rekapitulieren wir noch einmal den Röntgenbefund bei unserem Patienten, so ergibt sich folgendes: Die Metakarpi und Grundphalangen zeigen beiderseits periostale Auflagerungen, besonders stark am 1. und 5. Metakarpus ausgesprochen. Die Mittel- und Endphalangen vollständig frei. An den Handwurzelknochen starke Atrophie, doch keine Periostitis. Ulna und Radius sind beiderseits sowohl an der Innen- wie Außenseite in ihrem ganzen Verlauf von

Digitized by Google

einer dünnen, feinen Knochenleiste begleitet, die sich an der ulnaren Seite des Radius besonders gegen die Mitte zu unregelmäßigen Zacken auswächst. Der Humerus zeigt an der Innenseite bis zum oberen Drittel eine stark ausgeprägte Knochenleiste, am unteren Drittel an der Außenseite eine aufgerauhte Knochenzacke. An den im unteren Drittel amputierten Unterschenkeln ist Tibia und Fibula beiderseits von einer periostalen Leiste begleitet, die an einzelnen Stellen feingezackt erscheint, an den Oberschenkeln dieselben periostitischen Auflagerungen. Die Beckenknochen erscheinen frei.

Auf Grund dieses Röntgenbefundes konstatieren wir eine Periostitis an sämtlichen Extremitätenknochen, die bei einem Empyemkranken nach Schußverletzung aufgetreten ist.

Vergleichen wir unsere Krankengeschichte mit den pathologisch-anatomisch untersuchten Fällen von Bamberger, so finden wir, daß beiden das symmetrische Auftreten des Prozesses gemeinsam ist, die Periostitiden entwickeln sich gleichmäßig an beiden Extremitäten. Auch in unserem Falle sind trotz Trommelschlägelfinger keine Veränderungen an den Endphalangen zu konstatieren. Gemeinsam sind ferner die Ödeme und das Ausscheiden von Eiweiß. Dagegen findet sich bei unserem Patienten an keiner Stelle und zu keiner Zeit Druckschmerz an irgendeinem Knochen. Obwohl der Allgemeinzustand des Patienten sich besserte, die Eiterung der Wunde bedeutend nachließ, sind die Periostauflagerungen an den Extremitätenknochen nicht nur nicht geschwunden, sondern wie röntgenologisch einwandfrei festgestellt wird, im Gegenteil stärker geworden. A priori sollte man nach Bambergers Theorie annehmen, daß bei Geringerwerden der Sekretion und Besserung des Allgemeinbefindens auch die periostalen Auflagerungen sich zurückbilden müßten. In unserm Falle ist das Gegenteil eingetreten. Demnach muß außer dem schädigenden „chemischen Agens“ noch etwas anderes vorhanden sein, das die Periostitis in so weiter Ausdehnung hervorruft und eine Restitutio ad integrum erschwert. Vielleicht spielt in unserem Falle die Erfrierung, die die Amputation der Unterschenkel notwendig machte, eine gewisse Rolle. Wissen wir doch, daß durch Erfrierungen die Wände der Gefäße bedeutende Veränderungen erleiden können. Für Zirkulationsstörungen in unserem Falle sprechen ja auch die deutlich hervortretenden Doppelschlägelfinger. Nach Angabe unseres Patienten waren nämlich auch die Hände an der Erfrierung beteiligt, nur ist hier wieder eine Reparation erfolgt.

Soviel ist sicher, daß außer der Eiterung noch andere Momente hinzukommen müssen, um derartig weitverbreitete Periostitiden hervorzurufen, sonst müßten wir ja dieses Krankheitsbild röntgenologisch öfters zu Gesicht bekommen. Nur eine größere Zahl von röntgenologischen Untersuchungen solcher Fälle kann hier vollständige Klärung herbeiführen. Und dies um so leichter, da die heutige Röntgentechnik uns in den Stand setzt, die zeitraubenden und mühevollen pathologisch-anatomischen Untersuchungen Bambergers vor drei Jahrzehnten durch eine oder einige wenige Sekunden betragende Belichtung der Röntgenplatte zu ergänzen und damit die Erkenntnis dieser recht interessanten Knochenerkrankung zu fördern. Ihr seltenes Vorkommen rechtfertigt die Veröffentlichung jedes einzelnen Falles.

Literatur.

Bamberger, Zeitschrift für klinische Medizin, Bd. 18.
Litten, Berliner Klin. Wochenschr. 1897, S. 235.
Lippmann, F. a. d. G. der Röntgenstrahlen, Bd. XX, 4.

Digitized by Google

Aus dem Marinelazarett Hamburg (Chefarzt: Marinegeneralarzt Dr. Meyer).

Über Perikarditis exsudativa im Röntgenbilde.

Von

Marinestabsarzt d. R. Dr. **Gerhard Schwaer.**

(Hierzu Tafel IV, Fig. 1.)

Die exsudative Perikarditis gehört nicht zu denjenigen Krankheitsbildern, die der Radiologe häufig zu sehen bekommt. Schon wegen der Schwere der Erkrankung oder der Unmöglichkeit des Transportes wird oft auf eine radiologische Untersuchung verzichtet. Deshalb sind auch die Erfahrungen des einzelnen Röntgenologen nicht allzu groß, so daß eine Einigung noch nicht in allen Punkten erzielt ist.

Im allgemeinen wird als Hauptcharakteristikum der Perikarditis exsudativa im Röntgenbilde das Verstreichen der Bögen an der Herzsilhouette, sowie das Verschwinden ihrer Pulsationen angesehen. Die Einschnitte, die Ventrikel und Vorhof und diese von den großen Gefäßen trennen, sind verschwunden. Die Abgrenzung des Herzschattens gegen das umgebende Lungengewebe wird unscharf infolge seiner Kompression. Die ganze Herzsilhouette erscheint plump und wird von den einen mit einem Tabaksbeutel, von anderen mit einer Barbierschüssel verglichen, und es wird darauf hingewiesen, daß die durch Perkussion oft festgestellte, dreieckige Dämpfungsfigur in dem Röntgenbilde nicht so häufig bestätigt werde. Einzelheiten in dem Herzschatten nachzuweisen, ist scheinbar nur äußerst selten gelungen. Erwähnt wird — so von Brauer —, daß es physikalisch erklärlich sei, wenn sich in dem diffusen Schatten des Exsudates das Herz als dunklerer Kern abhebe. Er selbst habe es jedoch nie konstatieren können. Ebenso bemerkt Köhler in seinen „Grenzen des Normalen usw.“, daß „manche den Herzschatten als dichteren Kern in dem schwächeren Schatten des Exsudates liegen gesehen haben wollen“. Diese Befunde scheinen demnach nur selten möglich gewesen zu sein, und noch teilweise bezweifelt zu werden. In der Tat scheint mir — soweit ich die Literatur übersehe — noch niemals ein Bild veröffentlicht worden zu sein, wo diese Verhältnisse auch auf der Platte deutlich zu sehen waren.

Durch Zufall konnte ich gelegentlich einer Durchleuchtung der Lungen einen Befund erheben, wie er auch mir bisher noch nicht zu Gesicht gekommen war, und der sehr deutlich zeigt, daß es in einzelnen Fällen möglich ist, das perikarditische Exsudat im Röntgenbilde vom eigentlichen Herzschatten zu trennen (siehe Figur).

Das Wichtigste aus der Krankengeschichte des Patienten ist folgendes:

Matrose Beekhuis, landwirtschaftlicher Arbeiter, 20 Jahre. Eltern gesund. Frühere Erkrankungen außer Masern keine. Mit 17 Jahren als Kriegsfreiwilliger auf S. M. S. „Rostock“ eingetreten. Anfang 1915 Erkrankung mit Brustschmerzen und Atemnot, doch ohne am Dienst behindert zu sein. In letzterer Zeit (Januar 1916) wieder stärkere Atemnot bei Anstrengungen.

Am 24. III. 1916 wurde mir Patient zur Röntgendurchleuchtung wegen Verdachtes auf Lungenspitzenkatarrh zugeschickt. Ich erhob folgenden Befund: In der Herzgegend großer kugeliger Schatten mit scharfer Begrenzung nach außen, ein Bild, wie wir es häufig bei Mitralinsuffizienzen zu sehen gewohnt sind. Innerhalb des großen Schattens ein zweiter, mehr länglicher Schatten, der durch seine Pulsation deutlich als Herz zu erkennen war. Am linken Herzrande lebhafte Pulsation, an der sich sowohl Kernschatten wie peripherer Schatten beteiligte. Der rechte Rand des Kernschattens pulsierte nur in geringem Grade, die rechtsseitige Begrenzung des Exsudatschattens überhaupt nicht. Der retrokardiale Raum war ausgefüllt. Diagnose: Perikarditis exsudativa.

Digitized by Google

Klinisch war am Herzen festzustellen: Spitzenstoß lebhaft im 4. und 5. Zwischenrippenraum dicht innerhalb der linken Brustwarze zu fühlen. Linke Herzgrenze 11 cm links von der Mittellinie (1 cm außerhalb der Warzenlinie), rechte Herzgrenze 9 cm rechts von der Mittellinie. Herztöne dumpf, paukend, keine Geräusche, keine Akzentuation der zweiten Töne an der Basis. Hier leises perikarditisches Reiben. Puls 120, regulär, äqual, weich.

Die klinische Diagnose einer Perikarditis bestätigte somit den röntgenologischen Befund.

Während der ca. dreimonatlichen Beobachtung wurde fast immer der gleiche Befund festgestellt. Das Exsudat zeigte keine Neigung zur Resorption, aber auch kaum zur Vergrößerung. Das Befinden des Kranken war dauernd das gleiche. Außer leichter Atemnot bei Anstrengungen keine Beschwerden. Bei der Punktion am rechten Sternalrande wurde ein Punktat nicht gewonnen.

Der bei B. erhobene Befund bestätigt uns demnach, daß es in einzelnen Fällen wohl möglich ist, bei perikarditischen Exsudaten den eigentlichen Herzschatten vom Exsudatschatten im Röntgenbilde zu trennen, allerdings wohl nur bei geringer Menge und Tiefe der Flüssigkeit, das heißt dann, wenn der Erguß nur seitlich dem Herzen aufsitzt und nicht bereits die hintere Wand des Herzens umfaßt und somit den Raum vergrößert, den die Röntgenstrahlen bei sagittaler Durchleuchtung in der Flüssigkeit des Exsudates zu durchqueren haben.

Ein sehr seltener Fall gutartigen Lungentumors.

Von

Dr. Lars Edling, leitender Arzt der Röntgenabteilung der Krankenhäuser zu Lund und Malmö.

(Hierzu Tafel IV, Fig. a und b.)

Folgender Fall, der in der Röntgenliteratur meines Wissens ziemlich einzeln dasteht, bietet von mehreren Gesichtspunkten aus so viel von Interesse, daß seine Veröffentlichung wohl gerechtfertigt scheint. Ich lasse zuerst die Krankengeschichte folgen, deren Überlassung ich Herrn Prof. Dr. Karl Petrén verdanke.

Pat., ein 40jähriges Fräulein aus der Provinz, hat seit Jahren von verschiedenen nervösen Beschwerden gelitten. Nach einer Verkältung Herbst 1914 wieder Herzklopfen und anhaltende Magenschmerzen. Aufgenommen in die Med. Klinik Lund (Prof. Petrén) 7. I. 1915.

St. pr. Wohlgenährt, aber sehr nervös und unruhig, hat Gelenkschmerzen, stundenweise auch Herzklopfen.

Thorax deformiert mit tiefer Einsenkung des Sternum (Rachitis?). Herz ein wenig nach links vergrößert; Herztöne klar, keine Nebengeräusche. Pulsfrequenz variiert zwischen 96 und 120. Temp. afebril. Keine palpable Struma.

Während einer Durchleuchtung in der Med. Klinik wurde zufälligerweise ein fremder Schatten links vom Herzen entdeckt, warum Patientin, zwecks näherer Untersuchung, in die Röntgenabteilung überwiesen wurde.

Röntgenuntersuchung 8. I. 1915: Im unteren Teile des linken Lungenfeldes, zwischen Herz und lateraler Thoraxwand, erscheint ein ungefähr mandarinengroßer Schatten von regelmäßiger Eiform und starker, gleichförmiger Dichte, dessen Ränder überall vollkommen scharf und glatt verlaufen. Bei Drehung in verschiedenen Richtungen wird es klar, daß der Schatten etwas vor dem seitlichen Teil des Herzens liegt und sich der Brustwand ungefähr in der vorderen Axillarlinie nähert; getrennt wird er doch von beiden durch einen schmalen Saum lufthaltigen Lungengewebes. Der Luftgehalt der umgebenden Lunge ist überall normal; nirgends sind in den Lungenfeldern etwaige pathologische Veränderungen zu sehen. Der Schatten zeigt keine Pulsation, kein Zusammenhang mit dem Mediastinum. Herzschatten etwas nach links vergrößert, übrigens nicht verändert. Aortaschatten normal. In der oberen Brustapertur kein pathologischer Schatten. Form und Bewegungen des Zwerchfells ergeben auch nichts Besonderes.

Die Röntgendiagnose wurde auf Echinokokkus gestellt, ein Tumor schien weniger wahrscheinlich.

Während den folgenden Monaten verbesserten sich allmählich die nervösen Erscheinungen; von der linken Lunge her wurden gar keine Beschwerden beobachtet.

Digitized by Google

Erneute Durchleuchtungen am 5. II. und 7. IV. 1915 ergaben genau dasselbe Resultat.

14. IV. wurde Pat. entlassen, aber 23. XI. wieder aufgenommen wegen neuen Beschwerden, Unruhe, Appetitlosigkeit, anhaltenden epigastralen Schmerzen usw.

St. pr. Allgemeiner Zustand wie vorher. Herz nicht verändert. Leichte Dämpfung in der linken mittleren Axillarlinie. Das Atemgeräusch scheint über die ganze linke Lunge etwas verschärft zu sein. Pulsfrequenz wie zuvor (allmählich besserte sich doch die Tachykardie).

Röntgenuntersuchung 8. XII. 1915. Der vorher beschriebene Schatten im linken Lungenfelde hat an Größe um etwa das Doppelte zugenommen, aber dieselbe regelmäßig ovoide Form behalten. Bei Drehung in verschiedenen Richtungen scheint es dichter an das Herz anzuliegen, dessen linker Rand sogar etwas eingebuchtet erscheint. Trotz der Vergrößerung keine Zeichen etwaiger infiltrativer Wachstum. Im übrigen alles wie zuvor.

Diagnose nicht verändert.

Blutuntersuchung gibt normale Werte an. Keine Eosinophilie. Komplementbindungsversuche wurden nicht vorgenommen.

Aus Furcht vor Infektion des Pleuraraumes mit Echinokokkusflüssigkeit wurde von Probepunktion abgesehen.

Wegen des Befundes der letzten Röntgendurchleuchtung wurde Patientin am 11. I. 1916 nach langem Bedenken dazu bewegt, in die chirurgische Klinik zu übersiedeln, um dort operiert zu werden.

12. I. Operation (Prof. Dr. Borelius): Nach Resektion der VI. linken Rippe wurde unter Überdruck die Pleura breit geöffnet. Im lateralen Teil des unteren Lungenlappens bot sich ein apfelsinengroßer, beinahe steinharter, rundlicher Tumor dar, welcher an der basalen Fläche die Pleura erreicht hatte, an der lateralen aber von ihr durch eine zentimeterdicke Lungenschicht getrennt wurde. Nachdem ein Teil der V. Rippe resekiert worden, konnte die Lunge, die nicht adhärend war, mit der Geschwulst in die Wunde hervorgezogen werden. Nach Umstechung wurde die seitliche Gewebeschicht geteilt und der Tumor mit raschem Griff enukleiert; nach Stillung der dabei entstehenden gewaltigen Blutung wurden noch einige kleinere Geschwulstfragmente aus der Lungenwunde entfernt. Ligaturen. Naht in Etagen. Nach Säuberung der Pleura Schließung der Thorakotomiewunde unter erhöhtem Überdruck.

Nachverlauf reaktionslos. Geheilt entlassen, um in der Med. Klinik wegen ihrer Neurose weiter gepflegt zu werden.

Der vorstehende Operationsbericht ist in verkürzter Form mit Erlaubnis des Herrn Prof. Dr. Borelius der von ihm und Prof. Dr. Sjöwall anderswo[1]) gelieferten Darstellung des Falles[1]) entnommen. Zufolge gleichen Entgegenkommens des letzteren bin ich imstande, folgendes bez. des pathologisch-anatomischen Charakters der Geschwulst mitzuteilen; ich benutze zugleich die Gelegenheit, den beiden Herren meinen besten Dank auszusprechen.

Die beinahe kugelige Geschwulst hat ein Diameter von 5—6 cm und bietet keine Zeichen etwaigen innigeren Zusammenhangs mit der Lungengewebe dar. Die Außenfläche ist in vielen kleineren und größeren Knollen zerteilt, die durch Einsenkungen getrennt sind. Die Knollen sind gelblich gefärbt, wie Fettgewebe.

Auf der Schnittfläche werden die Einsenkungen in Form von anastomosierenden Spalträumen fortgesetzt, die nur eine kleinere zentrale Partie ziemlich freilassen. Das Geschwulstgewebe besteht der Hauptsache nach aus Knorpel mit einzelnen, kleineren Verkalkungen. Die Knorpelinseln sind überall, sowie die äußere Geschwulstfläche, von einer dünnen Schicht des gelblichen, fettartigen Gewebes ausgekleidet.

Mikroskopisch bemerkt man, daß die Zusammensetzung des Tumors noch mehr kompliziert ist. Zwischen dem knorpeligen Zentrum und dem dasselbe umgebenden Fettgewebe befindet sich ein reichliches Perichondrium aus fibrillärem Bindegewebe. Auch peripher vom Fettgewebe werden die einzelnen Geschwulstknollen durch Bindegewebe umgeben, das glatte Muskelfasern und Lymphozytenhäufchen enthält. Das Ganze wird schließlich von einer einfachen Epithelschicht mit kubisch-zylindrischen Zellen ohne Flimmer ausgekleidet. Die einzelnen Geschwulstknollen haben demgemäß einen organoiden Bau. Zufolge der quantitativen Verteilung der verschiedenen Gewebebestandteilen derselben scheint es deutlich, daß das Knorpelgewebe, obgleich wahrscheinlich meistens sekundär auftretend, doch die größte Wachstumsintensität aufweist. Neue Geschwulstknollen scheinen durch ein grobpapilläres, fibroepitheliales Wachstum gebildet zu werden.

[1]) Nord. med. Archiv. 1916.

Digitized by Google

Der sehr komplizierte, organoide Bau des Tumors zeigt unverkennbar auf dessen Herkunft aus einem versprengten Lungenkeim hin. Trotzdem er offenbar in ziemlich raschem Zuwachs begriffen ist, stellt doch die gut behaltene Korrelation der verschiedenen Geschwulstgeweben einen sicheren Beweis seiner unbedingten Gutartigkeit dar. —

Der Ausgang dieses Falles hat somit den Beweis gebracht, daß die röntgenologisch gestellte Diagnose fehlerhaft war, und es scheint mir daher notwendig, die Erwägungen etwas näher zu erörtern, welche dieser Diagnose zugrunde lagen.

Es scheint denn von vornherein klar, daß die Lage des Schattens ganz von Lungengewebe umgeben, seine scharfe Begrenzung und das Nichtvorhanden jeglicher Zusammenhang mit der Brustwand, bzw. dem Herzen, alle Gedanken an der Herkunft der Geschwulst von diesen Bildungen ausschließen läßt. Die große Entfernung vom Mediastinum und die Abwesenheit aller Veränderungen desselben, sowie jeder sichtbaren Verbindung mit dem Schatten macht einen Tumor mediastinalen Ursprungs oder eine aberrierende Struma wohl auch unmöglich. Man muß vielmehr annehmen, daß der Schatten von einem der Lunge selbst zugehörigen Gebilde seinen Ursprung nimmt.

Die Form und scharfe Begrenzung des Schattens, die volle Intaktheit der umgebenden Lungengewebe sprechen mit größter Bestimmtheit gegen einen Vorgang infektiösen Charakters (auch ein Gumma), in bester Übereinstimmung mit der Abwesenheit aller klinischen Lungensymptome. Wir haben es vielmehr mit einer Veränderung zu tun, die zwar einem beträchtlichen Zuwachs fähig ist, aber doch aller Zeichen eines infiltrativen Wachstums vermißt. Dadurch sind des weiteren die bösartigen Geschwülste der Lunge und der Pleura ausgeschlossen. Von einer Metastase eines anderweitigen Tumors fehlen alle Anhaltspunkte.

Es bleiben somit eigentlich nur zwei diagnostische Möglichkeiten zurück, und zwar entweder eine benigne Lungengeschwulst oder eine Echinokokkusblase. Die Echinokokken, obgleich selten, sind doch im ganzen viel gewöhnlicher als die gutartigen Lungengeschwülste des Bindegewebetypus und wurden schon oftmals bez. ihres sehr typischen Röntgenbildes beschrieben. Man muß auch zugeben, daß der betreffende, oval-rundliche Schatten genau dem Aussehen eines nicht durchgebrochenen Echinokokkus entspricht. Selbst die während acht Monaten stattgefundene Vergrößerung spricht nicht gegen diese Diagnose. Die Abwesenheit klinischer Symptome seitens der Lungen dürfte, wenn auch selten, nicht ohne Beispiel sein; so berichtet Krause[1]), daß der von ihm beobachtete Kranke monatelang keine Zeichen einer Lungenerkrankung zeigte. Das Fehlen der Eosinophilie macht schließlich nicht die Echinokokkusdiagnose unmöglich, denn sowohl in dem von Behrenroth[2]) mitgeteilten Fall I, wie auch in Mollows[3]) Fall II wurde dieses Zeichen vermißt.

Andererseits schien mir gegen die Möglichkeit eines gutartigen Lungentumors vor allem die ungeheure Seltenheit eines solchen Befundes zu sprechen. Zwar sind von pathologisch-anatomischer Seite her solche Geschwülste in nicht allzu unbedeutender Anzahl beschrieben, aber der klinische Befund eines Tumors von dieser Größe und Beschaffenheit dürfte doch eine wirkliche Kuriosität sein. Und aus röntgendiagnostischer Hinsicht ist der Fall sehr bemerkenswert, weil meines Wissens eine gutartige Lungengeschwulst der Bindegewebereihe noch nicht Gegenstand einer röntgenologischen Untersuchung gewesen. Wenigstens gibt Krause an, daß er in der Röntgenliteratur noch keine derartige Veröffentlichung gefunden habe. Bei Durchmusterung der nachher erschienenen, mir zugänglichen Arbeiten habe ich nur einen Fall gefunden, der möglicherweise zu derselben Gruppe zu führen wäre, und zwar Weils[4]) Fall III. Der von ihm besprochene Tumor, der den größten Teil des rechten oberen Lungenlappens einnahm, zeigte doch einen breiten Zusammenhang mit dem Mediastinum und dürfte meines Er-

[1]) Groedels Atlas, 1914, S. 138.
[2]) Verhandl. d. deutsch. Röntgengesellsch. Bd. VII.
[3]) Fortschritte, Bd. XV, S. 131.
[4]) Fortschritte, Bd. XIX, S. 145.

Digitized by Google

achtens von dort seinen Ursprung rechnen. Außerdem fand sich im Zentrum des Geschwulstschattens eine dichtere Partie (Verkalkungen), die eine Echinokokkusblase ausschließen und den Gedanken direkt an ein Teratom oder Dermoid führen ließ. Übrigens wurde die Weilsche Geschwulst nicht Gegenstand einer Autopsie. Nur die scharfe Umrandung ihres Schattens und der klinische Verlauf sind mit meinem Falle übereinstimmend.

Aller Wahrscheinlichkeit nach ist das Vorhandensein eines solchen Lungentumors nur auf röntgenologischem Wege aufzufinden. Das geht u. a. daraus hervor, daß auch die Echinokokken, die bisher nachgewiesen wurden, wiederholt bei Perkussion und Auskultation keine oder nur unbedeutende Symptome ergaben[1]). Auch in diesem Falle war es, trotzdem der große Schatten im linken Lungenfelde bekannt war, nicht möglich, etwaige physikalische Phänomene entsprechender Bedeutung nachzuweisen. Es hängt wohl dies damit zusammen, daß der Tumor ganz von lufthaltigem Lungengewebe umgeben war. Was andererseits die Differentialdiagnose betrifft, dürfte wohl in erster Linie die klinischen Symptome bzw. der Verlauf des Falles einen Fingerzeig geben; sind doch meistens bei Echinokokkus Hustenreiz, Bluthusten, Entleerung von Blaseninhalt wenigstens während einer Periode der Erkrankung vorhanden. Bei gänzlichem Fehlen aller klinischer Zeichen, die für Echinokokkus sprechen, und wenn man sich für eine Probepunktion nicht entschließen kann, ist, unter Voraussetzung eines entsprechenden röntgenologischen Befundes, die Diagnose mit Wahrscheinlichkeit auf gutartige Lungengeschwulst zu stellen.

Auf die pathologisch-anatomischen Erwägungen, wozu der vorliegende Fall einbietet, habe ich keine Veranlassung, hier einzugehen, sondern verweise in dieser Hinsicht auf Borelius' und Sjöwalls schon zitierte Arbeit.

Aus dem Zentral-Röntgen-Institut des k. k. allgemeinen Krankenhauses Wien.
Vorstand: K. und k. Oberstabsarzt Prof. Dr. G. Holzknecht.

Über Projektilwanderung.

Von

K. k. Oberarzt Dr. **Fritz Eisler.**

(Hierzu Tafel IV, Fig. 2 und 3.)

Jetzt, wo die Projektilsuche Chirurgen und Röntgenologen vornehmlich beschäftigt, ist jede Frage von Interesse, die das Verhalten des Projektiles im Körper berührt, so auch die schon in Friedenszeiten öfters diskutierte der Projektilwanderung, besonders wenn man berücksichtigt, daß die hierüber herrschenden Ansichten ziemlich unklare sind. Die Ursache hierfür war die bisher bestandene Ungenauigkeit, sowie das Fehlen von Einheitlichkeit im Lokalisationsverfahren. Es ließ sich z. B. schwer ein Vergleich ziehen zwischen den Resultaten einer Lagebestimmung, wo die eine den Knochen, die andere die Hautoberfläche als Orientierungsbasis wählte, oder wo schon der Fremdkörperschatten auf die Haut projiziert wurde, war die Hautmarke so vergänglich, daß sie schon nach wenigen Tagen, sicher aber nach Wochen oder Monaten nicht mehr zum Vergleich herangezogen werden konnte. Diese Übelstände sind nunmehr so ziemlich beseitigt; einerseits hat sich die Ermittlung des Hautnahpunktes oder der für den Eingriff günstigsten Hautstelle als wirklich praktisch allgemein eingebürgert, andererseits enthebt uns das Tätowierungsverfahren, wie es in unserem Institut seit Jahresfrist geübt wird, der Sorge um die Beständigkeit der Marke für absehbare Zeit. Durch die Dauermarke sind wir in der Lage, auch geringfügige Ortsveränderungen des Projektiles festzustellen.

---

[1]) Siehe beispielsweise Albers-Schönberg, Fortschritte, Bd. XVI, S. 280.

Digitized by Google

Wir haben nun auf Grund zahlreicher, schätzungsweise 200 Kontrolluntersuchungen — nur von in Muskeln und nicht in Körperhöhlen befindlichen Projektilen ist hier die Rede — im Laufe eines Jahres die Erfahrung gemacht, daß relativ wenige Projektile ihre Lage verändern. Geringere Verschiebungen wurden nicht registriert, da sie noch innerhalb der Fehlergrenzen der Lokalisierungsmethode liegen konnten, größere wurden nur in zwei Fällen beobachtet, die hier mitgeteilt werden sollen:

1. Betrifft einen 35jährigen Soldaten, der am 22. IX. 1914 einen Gewehrschuß in den Rücken erhielt. Bei der am 17. IV. 1916 vorgenommenen Untersuchung wird das Projektil links vom 4. Brustwirbel in den Musculus longissimus dorsi lokalisiert. Fünf Monate später zeigt sich, daß das Projektil um ca. 6 cm fußwärts gewandert ist. Gleichzeitig ist an dieser Stelle eine kleine fluktuierende Resistenz (Abszeß?) zu tasten.

2. 42jähriger Soldat, der am 21. VII. 1915 einen Gewehrschuß in die linke Wade erhielt. Bei der am 31. VII. 1915 vorgenommenen Röntgenuntersuchung lag das Projektil in der Wade knapp unterhalb des Knies. Bei der am 20. IX. 1916 wiederholten Untersuchung konnte festgestellt werden, daß es um 18 cm tiefer lag und gleichzeitig, daß die untere Hälfte des Unterschenkels entzündlich geschwollen war (Abszeß). Der Patient hatte die ganze Zeit vom Projektil keine Beschwerden; vor acht Tagen spürte er beim Anstemmen gegen eine andrängende Menschenmenge einen plötzlichen Riß im Bein und gleich darauf schwoll es an (offenbar Abszeßdurchbruch) [Tafel IV, Fig. 2 und 3].

Diese beiden Beobachtungen beweisen also recht augenfällig die Tatsache, daß Projektile wandern, immerhin aber auch, daß sie dies, wie das Verhältnis 1:100 zeigt, nur vereinzelt tun. Warum, verstehen wir, wenn wir uns alle die Faktoren vor Augen halten, die eine eventuelle Projektilverschiebung bedingen. Sie können verschieden sein:

1. Sitz des Projektiles:

Ein Faktor, dessen Rolle man kennen lernt, wenn man die Bewegungen des Geschosses unter dem Leuchtschirm beobachtet, worauf die gerade in letzter Zeit in unserem Institute durchgeführten Studien Lilienfelds der myologischen Lokalisation basieren. Jede Kontraktion des Muskels, in dem das Projektil steckt, ruft eine geradezu luftsprungartige Bewegung des Fremdkörpers hervor, so daß wir uns ganz gut vorstellen können, daß diese immer wiederholten Erschütterungen manchmal zu einer Verschiebung des Geschosses führen, namentlich wenn es sich in parallel verlaufenden Muskelbündeln oder im Muskelbauch, wo die Stöße kräftigere sind als im Ansatz, befindet. Sicherlich fördert auch die senkrechte Verlaufsrichtung des betreffenden Muskels eine etwaige Wanderung des Geschosses.

2. Form des Projektiles:

Daß dieser Faktor eine eventuelle Verschiebung des Geschosses beeinflußt, bedarf keiner weiteren Erklärung, denn jedermann weiß, daß eine glatte Gewehrkugel unter sonst gleichen Bedingungen leichter wandert als ein zerrissener Kugelmantel.

3. Abszeßbildung in der Umgebung des Projektiles.

Wir finden ja in der Mehrzahl der Fälle die Geschosse in größere oder kleinere Eiterherde eingebettet, die, falls sich Gelegenheit dazu findet, ähnlich wie Senkungsabszesse zwischen Muskelbündeln weiterkriechen oder in eine benachbarte Muskelscheide durchbrechen, wobei sie größere Strecken zurücklegen und das eingelagerte Projektil mitnehmen können. Wir müssen annehmen, daß gerade die auffallend großen Wanderungen, wie in unseren beiden Fällen, auf diese Weise zustande kommen. Allerdings muß die Möglichkeit zur Wanderung vor einer eventuellen Abkapselung gegeben sein, was z. B. der Fall ist, wenn das Projektil in einem Muskel sitzt, dessen Funktion unmittelbar oder kurz nach der Verletzung wieder hergestellt ist, wodurch also auf der einen Seite die Organisierung des Abszesses verhindert, auf der anderen Seite durch die Muskelkontraktionen die Projektilverschiebung gefördert wird.

Kleinere Verschiebungen innerhalb der Abszeßhöhle selbst kommen natürlich sehr häufig vor, nur entgehen sie wegen ihres geringen Umfanges unserer Aufmerksamkeit, höchstens sie

Digitized by Google

machen sich durch Achsendrehung des Projektiles auffällig. Sehr deutlich beobachtet man sie bei Operationen im Röntgenlicht, wenn der Operateur beim Präparieren mit den Instrumenten tastend dem Abszesse sich nähert und dabei die Weichteile verschiebt.

Alle diese Erfahrungen haben eine gewisse Bedeutung für die Auffindung des Projektiles. Sie erklären manche Unstimmigkeiten in den Befunden, sie kündigen die Anwesenheit eines Abszesses an, sie ermahnen zur Überprüfung des Untersuchungsresultates unmittelbar vor der Operation.

Die Adaptationsbrille, ein Hilfsmittel für Röntgendurchleuchtungen.

Von

Prof. **W. Trendelenburg.**

Wenn wir bei Röntgendurchleuchtungen das Schirmbild in seinen Einzelheiten gut verwerten wollen, passen wir zweckmäßig unsere Augen vorher an die Dunkelheit an. Diese bekannte Tatsache hängt, wie ich an anderem Orte auseinandersetzte[1]), vor allem mit der Eigentümlichkeit zusammen, daß wir bei der Betrachtung des Schirmbildes das Fluoreszenzlicht vorwiegend nur mittels der Stäbchen der Netzhaut empfinden, da das bei Durchleuchtung dickerer Teile in unser Auge gelangende Licht für die Netzhautzapfen, welche weniger empfindlich sind, zu schwach ist. Es folgt aus diesem Zusammenhang, der hier nicht nochmals begründet zu werden braucht, daß zur Röntgendurchleuchtung eine möglichst hohe Empfindlichkeit des Stäbchenapparates der Netzhaut notwendig ist. Die Bedingungen hierfür sind physiologisch genau bekannt. Von dem stets sehr lästigen völligen Dunkelaufenthalt abgesehen, der nur zu leicht unbemerkt viel zu kurz ausfällt, ist das beste Mittel die Anwendung rein roten Lichtes. Denn der Sehpurpur, welcher die hohe Empfindlichkeit der Dunkeladaptation vermittelt, wird durch die roten Strahlen am wenigsten zersetzt.

Um die Vorbereitung der Augen nur auf denjenigen zu beschränken, welcher das Schirmbild beobachtet, und diesem ferner während der Dunkeladaptation eine Beschäftigung, Lesen, Untersuchung des Patienten u. dgl. zu ermöglichen, habe ich eine rote Brille angewendet. Diese „Adaptationsbrille“ ist durch die optischen Werke von C. Zeiß, Jena, zu beziehen. Je nach der Helligkeit des Raumes kann man ein dunkleres oder ein etwas lichteres rotes Glas wählen. Die Gläser sind in dem nach Art einer Automobilbrille gestalteten Gestell auswechselbar; bei häufigem Gebrauch und häufig wechselnder Helligkeit (tags und abends, Sonne und Bewölkung), empfiehlt es sich mehr, zwei Brillen zu haben, eine hellere und eine dunklere, damit der Zeitverlust durch Auswechseln der Gläser vermieden wird. Es sei besonders betont, daß die Brille, was aus der theoretischen Begründung im übrigen schon hervorgeht, nur zur Vorbereitung der Augen für die Schirmbeobachtung getragen wird; sie wird nach völliger Verdunkelung des Untersuchungsraumes sodann abgenommen. Die Brillen sind so gebaut, daß sie eine gewöhnliche Brille oder Kneifer ganz umfassen, so daß man bei Refraktionsanomalie sein Glas nicht abzusetzen braucht.

Meine früheren Ausführungen möchte ich hier in der Richtung der quantitativen Untersuchung der Wirkung der Adaptationsbrille noch etwas erweitern. Es handelt sich besonders um die Frage, ob nicht die gleiche Wirkung mit rauchgrauen Brillen erzielt wird, und um die Frage, welcher Grad von Wirkung der Brille im Vergleich zum völligen Dunkelaufenthalt zukommt, womit die weitere Frage eng zusammenhängt, wie lange die Brille als Vorbereitung angewendet werden soll.

Mit rauchgrauen Gläsern (Schwarzbrille) kann man zweifellos ebenfalls eine nicht uner-

---

[1]) Münchn. medizin. Wochenschrift. 1916. Nr. 7, Seite 245–246. Feldärztliche Beilage.

Digitized by Google

hebliche Anpassung des Auges erzielen, ohne den Aufenthalt im Hellen aufgeben zu müssen. Will man die Wirkung der grauen und der roten Gläser zahlenmäßig vergleichen, so muß man von zwei Gläsern ausgehen, welche genau dieselbe Verdunklungswirkung bei gewöhnlichem Lesen besitzen. Es ist nicht schwer, aus einer Anzahl grauer Brillen eine herauszufinden, welche bei herabgesetzter Beleuchtung das Lesen bis zu demselben Grenzwert der Beleuchtung gestattet, wie die rote Adaptationsbrille (etwa die dunklere Gläsersorte, s. o.). Geht man nun von der gleichen Helladaptation aus und prüft man nach gleicher Zeit die Empfindlichkeit der Netzhaut einmal nach Tragen der schwarzen, und dann nach Anwendung der roten Brille, so zeigt sich die Empfindlichkeit der Netzhaut im letzteren Falle beträchtlich überlegen. Es fand sich beispielsweise unter bestimmten Untersuchungsbedingungen die zehnfache Empfindlichkeitssteigerung der Augen nach Anwendung einer Rotbrille gegenüber einer Schwarzbrille von gleichem Verdunklungswert (Beeinträchtigung des Lesens). Suchte ich andererseits eine Schwarzbrille heraus, die gerade die gleiche Adaptationswirkung (empfindlichkeitssteigernde Wirkung) besaß, wie eine Rotbrille, so zeigte sich die Schwarzbrille als völlig ungeeignet zum Lesen bei Tageslicht, während unter der Rotbrille bei gleichen Umständen sehr bequem gelesen werden konnte.

Ist somit die Anwendung von Schwarzbrillen sehr unzweckmäßig, so ist andererseits zu erwarten, daß unter einer Rotbrille, sofern diese noch das Lesen am Fenster oder bei künstlicher Beleuchtung ermöglicht, nicht die volle Empfindlichkeit gänzlichen Dunkelaufenthaltes erreicht wird. Aber auch in dieser Beziehung liegen die Verhältnisse recht günstig. Die Untersuchungen von Piper[1]) haben gezeigt, daß gerade in der ersten Zeit nach Hellaufenthalt (Blick gegen den hellen Himmel) die Netzhautempfindlichkeit im Dunkeln nur langsam ansteigt, und gerade für diese erste Zeit tut die Brille gute Dienste. Blickt man durch die dunkleren Rotgläser längere Zeit gegen den hellen Himmel, so erreicht man die gleiche Empfindlichkeit, als ob man sich etwa 9 Minuten im völlig dunklen Raum aufgehalten hätte. Die für diese Höchstleistung notwendige Zeit beträgt etwa 15 Minuten Brillenanwendung bei ständigem Blick gegen die helle Fläche. Wenn man also eine Viertelstunde in sehr hellem Licht, etwa im Freien, herumgeht oder liest, so gewinnt man unter der roten Brille die Empfindlichkeit von etwa 9 Minuten währendem völligen Dunkelaufenthalt.

Für die helleren Rotgläser fand sich nach etwa 10 Minuten Brillenanwendung eine (wiederum durch weitere Anwendung nicht zunehmende) Empfindlichkeit, die einem etwa 5 Minuten langen völligen Dunkelaufenthalt entsprach; auch bei diesen Versuchen wurde mit der Brille während der ganzen Anwendungszeit der helle Himmel betrachtet.

Obgleich diese Zahlenangaben nur für die vorliegenden Bedingungen (Versuchsperson, Lichtabsorption der Gläser, Art der Adaptationsmessung, Helligkeitsverhältnisse gelten, so können sie immerhin einen guten Anhaltspunkt für die Benutzung der Röntgenbrillen geben[2]). Für jede derartige Schutzbrille besteht eine Höchstzeit, über die hinaus die Anwendung keine weitere Empfindlichkeitssteigerung mehr bewirkt. Diese Zeit beträgt unter sonst gleichen Umständen bei der dunkleren Brille etwa eine Viertelstunde, bei der helleren etwa 10 Minuten. Es genügt aber auch, die Brillen kürzer anzuwenden, um sogleich nach Eintritt völliger Verdunkelung das Schirmbild gut beobachten zu können. Man kann vielleicht 5—10 Minuten als zweckentsprechende Anwendungszeit der Brillen vor der Durchleuchtung bezeichnen. Bei

[1]) Piper, H., Zeitschrift für Psych. und Physiol. der Sinnesorgane. XXXI. 1903, S. 161.

[2]) Da sich die Gläser nicht in stets gleicher Art (Lichtabsorption) herstellen lassen, sind kleine Verschiedenheiten der dunklen und hellen Brillen unter sich nicht zu vermeiden. Die Adaptationsfähigkeit ist individuell sehr verschieden (Piper). Zur Messung benutzte ich den Piperschen Apparat, welcher aus drei hintereinander angeordneten, mit Milchglasscheiben versehenen, durch Metallfadenlampen beleuchteten Aubertblenden besteht. (Klin. Monatsbl. für Augenheilkunde. 1907, S. 357.) Die Feldgröße der zur Schwellenmessung benutzten Lichtfläche war 10 qcm, ihr Abstand vom Auge 1,5 m. Ein kleines rotes Fixierpünktchen hatte von der Feldmitte einen Winkelabstand von $4^1/_2{}^0$; um soviel wurde also das Feld parafoveal betrachtet.

Digitized by Google

heller Beleuchtung wird man die dunklere Brille, bei geringerer Beleuchtung die hellere anwenden. Maßgebend ist auch die Art der Beschäftigung, mit welcher man die Vorbereitungszeit ausfüllen will.

Ich kann die Benutzung dieser Brillen sehr empfehlen, sie haben sich mir zur Vorbereitung der Augen für zahllose Durchleuchtungen sehr bewährt. Ferner werden die Brillen auch da gute Dienste leisten, wo mittels „Kryptoskopes", also ohne Dunkelzimmer, durchleuchtet werden muß.

Neue geometrische Methode der röntgenologischen Fremdkörperlokalisation.

Von

Friedrich Schilling in Oliva bei Danzig.

Für die röntgenologische Fremdkörperlokalisation sind ja bereits zahlreiche Methoden entwickelt worden. Da es sich hier wesentlich um eine geometrische Aufgabe handelt, wird es gewiß von vorneherein Verständnis finden, einmal auch einen Mathematiker über diese Frage zu hören.

Ich möchte im folgenden eine neue, und zwar eine rein geometrische Methode mitteilen, deren Vorteile in der Benutzung nur einfachster Hilfsmittel bei den Aufnahmen und in der überaus leichten Bestimmung der gesuchten Größen, der horizontalen Koordinaten x, y und der Tiefenkoordinate z, von denen sogleich näher die Rede ist, beruhen[1]). Diese Methode hat sich bei ihrer Anwendung in Danziger Lazaretten aufs beste bewährt.

Es sei vorher durch eine orientierende Aufnahme des Körperteiles oder durch die Betrachtung seiner Projektion auf einen Leuchtschirm die ungefähre Lage des Fremdkörpers im Körper ermittelt. Dann werde der Teil des menschlichen Körpers (Arm, Oberschenkel, Brustkorb, Kopf) in dem ein Fremdkörper, Knochensplitter oder Metallteil (Infanteriegeschoß, Granatsplitter) steckt, auf einem horizontalen Tisch über einer photographischen Platte $ABCD$ gelagert[2]) (Fig. 1). Zur Seite sei, an einem Stativ montiert, die Röntgenröhre zunächst so aufgestellt, daß das Lot von der Lage F_1 des Brennpunktes aus als Fußpunkt auf der Platte einen nahe der Ecke A gelegenen Punkt H_1 ergibt. Von dieser Lage F_1 aus wird dann die erste Aufnahme gemacht.

Die Röntgenröhre soll sodann um ein horizontales Stück von etwa 10 cm verschoben werden, so daß das Lot von der neuen Lage F_2 des Brennpunktes aus als Fußpunkt auf der Platte einen am Rande AB nahe der Ecke B gelegenen Punkt H_2 besitzt. Von dieser Lage F_2 aus wird dann die zweite Aufnahme gemacht. Die Punkte H_1 und H_2 der Platte sollen fernerhin als „Hauptpunkte" bezeichnet sein.

Es seien nun vor den Aufnahmen zwei kleine Pendel oder Lote, die einfach aus je einem geeignet aufgehängten Metalldraht bestehen[3]), dicht über dem Körperteil aufgehängt und die betreffenden Stellen der Haut, über denen die Pendel hängen, durch aufgezeichnete Kreuzstriche festgelegt und mit kleinen Metallringen mit zueinander senkrechten Durchmessern, deren Mittelpunkte U, V seien, belegt. Diese Metallringe können zweckmäßig auch noch durch ein auf

---

[1]) Eine ausführliche Arbeit hierüber habe ich inzwischen in der Zeitschrift für Mathematik und Physik Bd. 64, Leipzig 1916, S. 289—317 unter dem Titel veröffentlicht: Neue Methoden der Ortsbestimmung eines Fremdkörpers, insbesondere eines Geschosses, im menschlichen Körper durch Röntgenaufnahmen, ein einfaches Beispiel der Photogrammetrie.

[2]) Um den Körper später bei der Operation wieder in dieselbe Lage bringen zu können, zieht man noch seitlich auf der Haut an geeigneten Stellen unverwaschbare Striche als Höhenmarken, deren Höhen über der Platte man mißt und dazuschreibt.

[3]) Ich habe als solche Lote 3 mm dicke, mit Blei ausgegossene Messingröhrchen von 20 cm Länge benutzt, die an einem Ende zum Zwecke der Aufhängung an dem Faden einfach durchbohrt waren.

Digitized by Google

der Haut aufliegendes Drahtstück verbunden sein. Dieses Drahtstück mit den Ringen sei als „Basisdraht“ und die Verbindungslinie UV auf der Haut als „Basisstrecke“ bezeichnet. Die Lagen von den Punkten U, V seien so gewählt, daß ihre Abbilder in die Nähe der Seite CD der photographischen Platte fallen und auch die beiden Metallote sich noch gut bei beiden

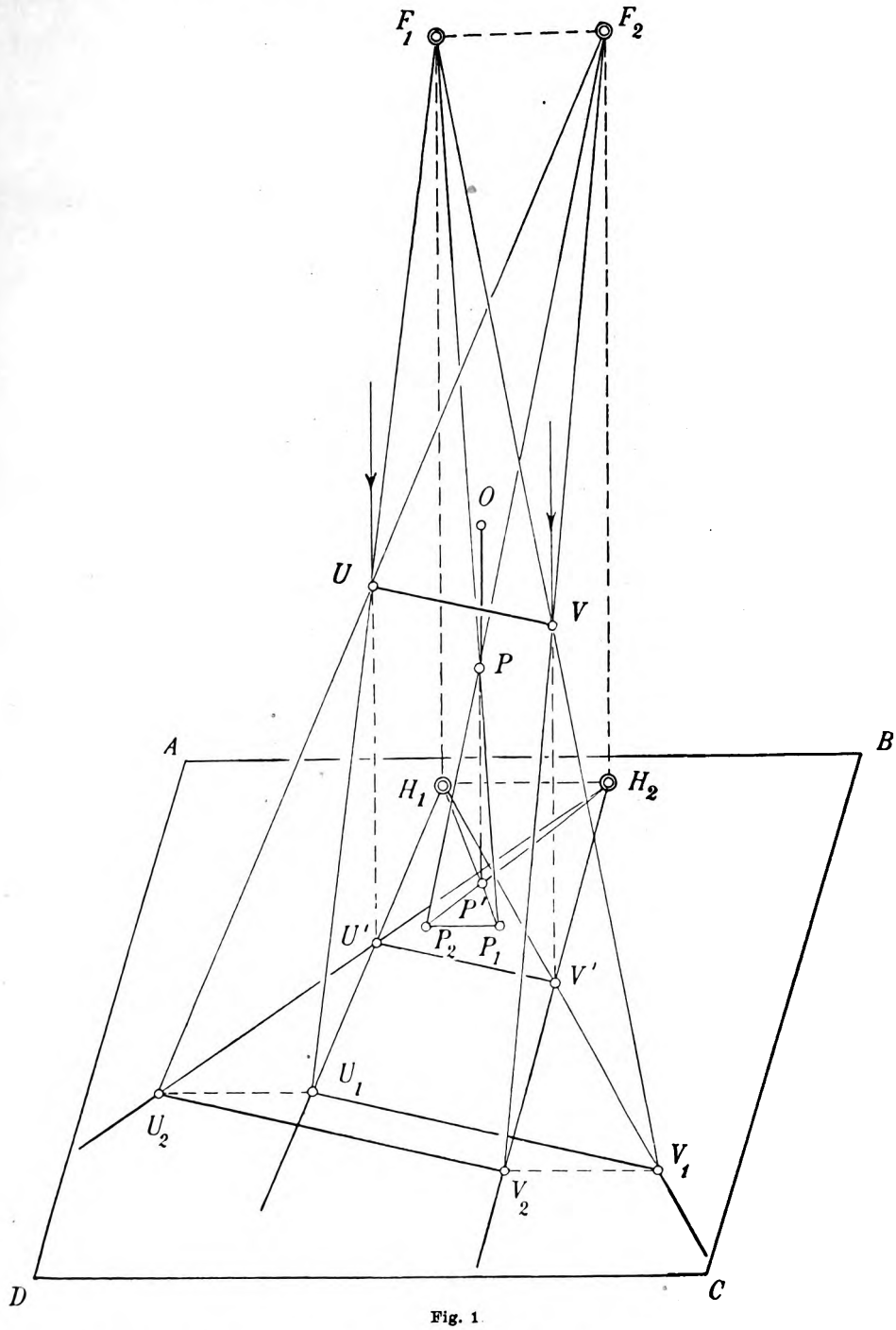

Fig. 1

Aufnahmen abbilden (Fig. 1). In dieser Figur sind die Lote durch die mit Pfeilspitzen in den Punkten U, V endigenden Strecken angedeutet. Man sieht auch auf der photographischen Platte $ABCD$ die Abbilder dieser Lote eingezeichnet, und zwar als die Geraden von U_1 und V_1 hinsichtlich der Brennpunktlage F_1 und als die Geraden von U_2 und V_2 aus hinsichtlich

Digitized by Google

der Brennpunktlage F_2. Die Figur 1 läßt ferner sogleich erkennen: Die von U_1 und V_1 ausgehenden beiden Lotprojektionen schneiden sich verlängert in dem Hauptpunkte H_1, die von U_2 und V_2 ausgehenden in dem Hauptpunkte H_2. Andererseits schneiden sich die von U_1 und U_2 ausgehenden Lotprojektionen in der senkrechten Projektion U' des Punktes U auf die Platte und ebenso die von V_1 und V_2 ausgehenden Lotprojektionen in der senkrechten Projektion V' von V.

Auf der entwickelten photographischen Platte erscheinen also den beiden Aufnahmen gemäß neben anderem Unwesentlichen je zwei Bilder von dem im Körper befindlichen Fremdkörper, sowie von dem Basisdraht und den beiden Loten. Auf der Platte sind dann die Hauptpunkte H_1, H_2 und die Punkte U', V' dem Vorstehenden gemäß leicht zu konstruieren, indem man mit einem spitzen weichen Bleistift auf ihr selbst die vier Mittellinien der Lote einzeichnet (Fig. 2). Ebenso ergibt sich weiter als Schnittpunkt der einzuzeichnenden Geraden $P_1 H_1$ und $P_2 H_2$ die senkrechte Projektion P' des Punktes P auf die Platte (Figuren 1 und 2). Bei diesen Konstruktionen ist stets $U_1 U_2 \parallel V_1 V_2 \parallel P_1 P_2 \parallel H_1 H_2$ als Kontrolle der Zeichnung zu beachten, und, falls UV horizontal ist, auch $U_1 V_1 \parallel U_2 V_2 \parallel U' V'$.

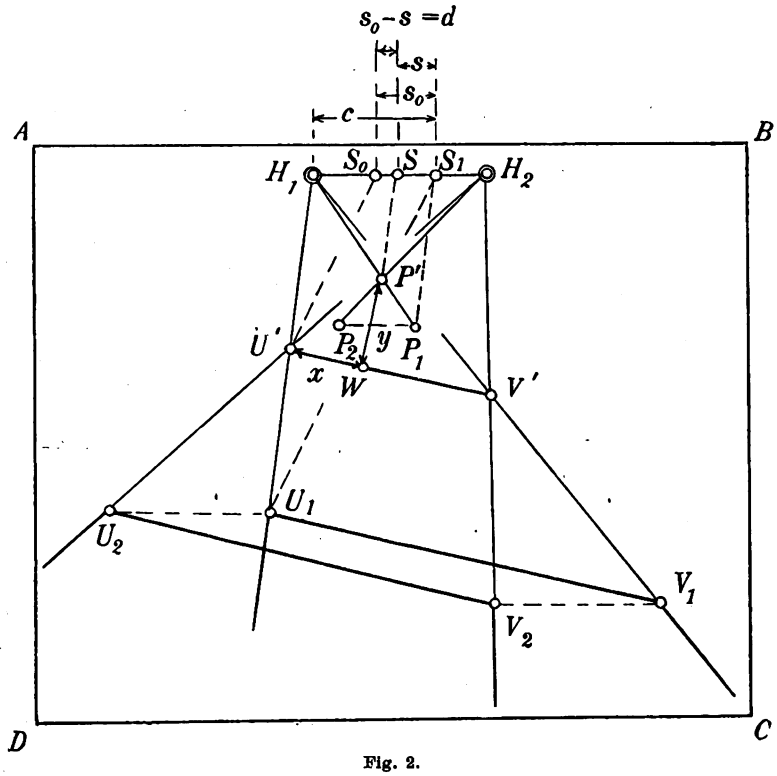

Fig. 2.

Es werde nun weiter auf der Platte vom Punkte P' das Lot $P' W$ auf $U' V'$ gefällt. Es sind dann die Größen $U' W = x$ und $W' P' = y$ die beiden horizontalen Koordinaten von P, welche bezüglich der Basisstrecke UV auf der Körperoberfläche den Ort O festlegen, unter dem sich P befindet.

Diese somit gewonnenen Größen x, y gestatten sogleich von der Basisstrecke UV aus die Stelle O auf der Haut des Körperteiles anzugeben, unter der der Punkt P gelegen ist. Man braucht eben nur von dem markierten Mittelpunkt U des einen Metallringes um die horizontale Strecke x nach dem anderen Mittelpunkte V hinzugehen und dann noch senkrecht zu UV um die horizontale Strecke y. (Da die Richtung UV zumeist selbst annähernd horizontal ist, genügt es in solchem Falle vollständig, die Strecke x auf UV selbst abzutragen.) Dieser so auf der Haut festgelegte Punkt O sei dort wieder durch ein Zeichen markiert[1]).

[1]) Um den Punkt O auf der Haut leicht festzulegen, kann man etwa auf einem hinreichend klein-

Digitized by Google

Es ist nun nur noch zu bestimmen, wie tief der Punkt P unterhalb O liegt. Zu dem Zweck sei die Strecke $P'P$, d. h. die Höhe des Punktes P über der Platte, mit h_p bezeichnet. Dann gilt (Fig. 1):

$$P'P : H_1 F_1 = P_1 P' : P_1 H_1,$$

oder, wenn man noch die Abkürzungen $P_1 P' = r_p$ und $P_1 H_1 = R_p$ einführt:

$$h_p = h \cdot \frac{r_p}{R_p}. \tag{1}$$

Die Größen r_p und R_p kann man nun leicht abgreifen und die Höhe h direkt messen[1]). Damit ist auch h_p leicht zu berechnen. Man kann aber diese Bestimmung noch dadurch vereinfachen, daß man anstatt der arithmetischen Ausrechnung weiter graphisch verfährt (Fig. 2). Man trägt auf der Platte etwa von H_1 aus auf $H_1 H_2$ eine bestimmte einfache Strecke c, im allgemeinen $c = \frac{h}{10}$ (also z. B. $c = 7$ cm, wenn die Höhe $h = 70$ cm gewählt ist), verbindet den Endpunkt S_1 mit P_1 und zieht zu $S_1 P_1$ durch P' die Parallele mit dem Endpunkt S auf $H_1 H_2$. Dann ist, wenn $S_1 S = s$ gesetzt wird:

$$h_p = h \cdot \frac{s}{c} = \varepsilon \cdot s, \text{ wo } \varepsilon = \frac{h}{c} \text{ ist,} \tag{2}$$

oder in dem Beispiel $h = 70$ cm, $c = 7$ cm:

$$h_p = 10 \cdot s. \tag{2^1}$$

Es ist nun auch die Höhe $h_o = P'O$ von O über der photographischen Platte zu gewinnen, indem man einfach die Höhe h_u des Punktes U über der photographischen Platte ermittelt. Diese Höhe h_u ist ja bei gleicher Höhe von U und O mit h_o identisch; im anderen Falle ist nur die Höhendifferenz von O und U noch zu berücksichtigen. Die Höhe h_u aber ergibt sich (analog vorhin wie die Höhe h_p) nach der Formel:

$$h_u = h \cdot \frac{r_u}{R_u}, \text{ wo } r_u = U_1 U' \text{ und } R_u = U_1 H_1 \text{ ist,} \tag{3}$$

oder wieder einfacher durch geometrische Konstruktion auf der Platte. Im letzteren Falle legt man (Fig. 2) zu $U_1 S_1$ die Parallele $U' S_o$ durch U' mit dem Schnittpunkt S_o auf $H_1 S_1$. Dann ist:

$$h_u = \varepsilon \cdot s_o, \text{ wo } s_o = S_o S_1 \text{ und, wie früher, } \varepsilon = \frac{h}{c}, \text{ speziell } \varepsilon = 10 \text{ ist.} \tag{4}$$

Bei der zumeist zutreffenden Annahme der gleichen Höhe von H und O ist also endlich die gesuchte Tiefe $z = h_o - h_p$ von P unter O:

$$z = h \cdot \frac{s_o - s}{c} = h \cdot \frac{d}{c} = \varepsilon \cdot d, \tag{5}$$

wo $s_o - s = d$ gesetzt ist, oder für $h = 70$ cm, $c = 7$ cm:

$$z = 10 \cdot d, \tag{5^1}$$

wo in der Figur 2 die Größe d durch die Strecke $S_o S$ gegeben ist.

Ist aber der Punkt U höher, bzw. tiefer als O über der Platte gelegen, so ist auf der rechten Seite der Formeln (5) und (5^1) noch die Höhendifferenz $\delta = (h_u - h_o)$ zu subtrahieren, bzw. $\delta = (h_o - h_u)$ zu addieren, wobei diese Höhendifferenz direkt auszumessen ist.

Es sei noch darauf hingewiesen, daß man natürlich die beiden Metallote auch über ganz andere Stellen hängen lassen kann, als über den auf dem Körper durch die Metallmarken U, V

---

geschnittenen Kartonblatt mit einer rechtwinkligen Ecke die Punkte W, U', P' bzw. auf den Scheitel der Ecke und die beiden Schenkel von der photographischen Platte übertragen und dann mit hinreichender Genauigkeit damit durch richtiges Auflegen des Blattes auf die Haut den Punkt P' an die Stelle O der Haut übertragen, auch wenn die Haut sehr wenig horizontal ist. Gerade diese kleine Bemerkung zeigt auch den Vorteil, rechtwinklige Koordinaten x, y statt der sie ersetzenden Polarkoordinaten ϱ, φ zu benutzen.

[1]) Wir haben die Höhe h stets folgendermaßen bestimmt: Die Röntgenröhre wurde von vorneherein so gedreht, daß die beiden Hälse nahezu in derselben Höhe sich befanden. Dann wurden mit einem guten Holzmaßstabe die Höhen der oberen und unteren Kanten jedes Halses gemessen, indem der Rand eines Papierblattes horizontal auf die betreffende Kante gehalten war, und aus den vier Messungen wurde das Mittel genommen.

Digitized by Google

bezeichneten Punkten. Ja, dies empfiehlt sich schon deswegen besonders, da man dann erspart, die Lote auf die Marken U, V, oder diese auf die Lote mühsam einzurichten. Nur sind dann auf der photographischen Platte einige Linien mehr zu zeichnen notwendig, nämlich sowohl die Geraden, welche mit Hilfe der Lotabbildungen die Hauptpunkte $H_1 H_2$, wie auch die Geraden, welche aus U_1, U_2 und V_1, V_2 die Punkte U' und V' festlegen. In solchem Falle können dann die Lote sogar neben dem Körper hängen, so daß sie die photographische Platte selbst mit ihren Enden fast berühren. Man wird jetzt für die Abbildung der Lote einen Streifen von etwa 12 cm der 30×40 cm großen photographischen Platte bestimmen können. Ist das Gehäuse der Röntgenröhre oben offen, so kann man leicht durch Hineinvisieren von oben eine solche Verteilung der Platte für die Lote und den Körperteil sicherstellen.

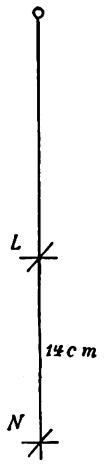

Fig. 3.

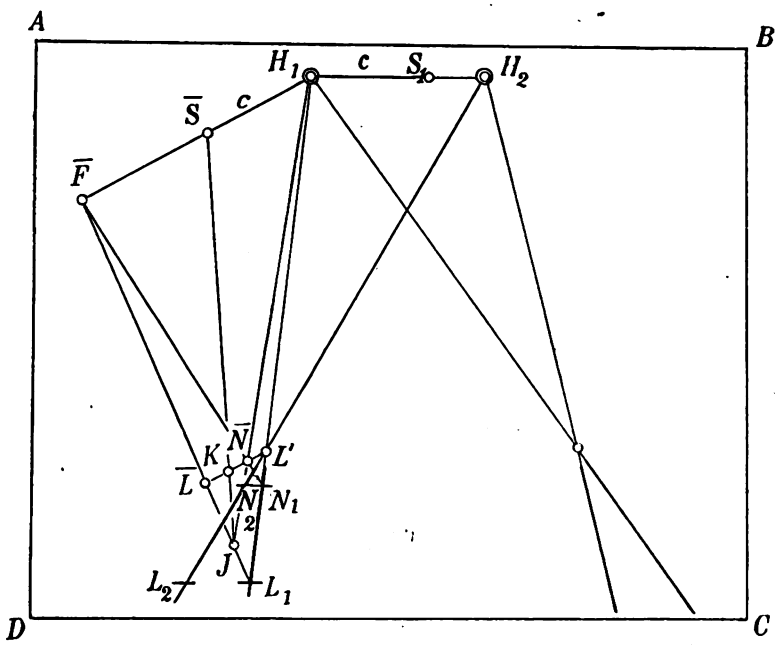

Fig. 4.

Endlich kann man, wenn man will, das direkte Ausmessen der Höhe h der Brennpunktslagen F_1 auch wie folgt ebenfalls durch eine geometrische Konstruktion auf der Platte ersetzen. Dann wird man als eines der Lote ein solches mit zwei Kreuzmarken (mit den Mittelpunkten L und N), etwa im Abstande von 14 cm, anwenden (Fig. 3). Sind die Punkte H_1 und L', wo L' der Fußpunkt dieses Lotes mit den Kreuzmarken auf der Platte bedeutet, durch Konstruktion gefunden, so lege man (Fig. 4) auf der Platte weiter irgend zwei Parallele durch L' und H_1, nehme auf letzterer einen beliebigen Punkt $\bar{F}$ an und ziehe die Verbindungsgeraden $\bar{F}L_1$ und $\bar{F}N_1$, welche die Parallele durch L' in $\bar{L}, \bar{N}$ schneiden mögen. Dann ist (für $LN = 14$ cm) ersichtlich:

$$h = H_1 \bar{F} \cdot \frac{14}{\bar{L}\bar{N}} \text{ cm.}$$

Anstatt diesen Wert h auszurechnen, kann man wieder graphisch folgendermaßen verfahren: Man trägt noch auf $\bar{L}\bar{N}$ von $\bar{N}$ aus 1,4 cm bis K ab und zieht $H_1\bar{N}$ bis zum Schnitt J mit $\bar{F}L_1$ und darauf JK bis zum Schnitt $\bar{S}$ mit $H_1\bar{F}$. Dann ist durch die Strecke $H_1\bar{S} = \frac{h}{10}$ sogleich die zur weiteren Konstruktion zu benutzende Strecke $c = H_1 S_1$ der Fig. 2 gegeben. So verfahrend, braucht man also überhaupt keine Messung vor oder während den Aufnahmen zu machen. —

Wie wir noch einmal zusammenfassend angeben wollen, haben also die Aufnahmen, die Konstruktionen auf der Platte und die Übertragung auf die Haut folgendermaßen zu verlaufen:

Digitized by Google

I. Die beiden Aufnahmen.

Vorherige Orientierung über die Lage des Fremdkörpers, Lagerung des Körperteiles über der photographischen Platte. Eventuelles Einzeichnen unverwaschbarer Höhenmarken mit ihren Höhen seitlich auf der Haut. Aufstellen der beiden Lote und Anbringen der Marken U, V auf der Haut. Erste Aufnahme von F_1 aus. Verschieben der Röntgenröhre. Zweite Aufnahme von F_2 aus. Ausmessen der Höhe h.

II. Die geometrischen Konstruktionen auf der entwickelten Platte.

a) Bestimmung der Punkte H_1, H_2, sowie der Punkte U', V' durch Einzeichnen der vier Lotmittellinien $U_1 H_1, U_2 H_2$ und $V_1 H_1, V_2 H_2$. Bestimmung von P' durch $P_1 H_1$ und $P_2 H_2$. Lot $P' W$ von P' auf $U' V'$. Die horizontalen Koordinaten $x = U' W$, $y = WP'$.

b) Abtragen der Strecke $c = \frac{h}{10}$ auf $H_1 H_2$ von H_1 aus bis S_1. Schnitt S_o von $H_1 S_1$ mit den Parallelen durch U' zu $U_1 S_1$ und Schnitt S von $H_1 S_1$ mit der Parallelen durch P' zu $U_1 S_1$. Ausmessen der Strecke $d = S_o S$. Es ist $10 \cdot d$ die Tiefe vom Punkte P unter U.

III. Übertragung der Resultate auf die Haut.

Bestimmung des Punktes O auf der Haut durch Abtragen der Koordinaten x, y. Die Höhendifferenz $\delta = h_u - h_o$ bzw. $h_o - h_u$ der Punkte U, O. Bestimmung der Tiefenkoordinate $z = 10 \cdot d \mp \delta$. Hinzuschreiben dieser Tiefe z am Punkte O.

Über die Loosesche Wasserkühlröhre.

Von

Prof. Dr. B. Walter.

Vor kurzem hat G. Loose-Bremen in dieser Zeitschrift (Bd. XXIV, S. 314) eine Röntgenröhre beschrieben, in der nicht bloß die Antikathode, sondern auch die Kathode und die Hilfsanode zu selbständigen Wassergefäßen ausgebildet sind. Die Versuche mit dieser Röhre haben ihm, wie er sagt, eine Fülle von Überraschungen geboten; und er hat sich auch, wie er weiter berichtet, „das Vergnügen gemacht, eine große Anzahl Sachverständiger auf medizinischem, physikalischem und technischem Gebiet zu examinieren: alle, auch die allergelehrtesten, seien glatt durchgefallen usw.“ Übrigens scheint auch Loose selbst noch heute über die Vorgänge in seiner Röhre nicht ganz im klaren zu sein, da er nur die weiter unten zu beschreibenden Tatsachen, nicht aber deren Erklärung angibt; und so möchte ich denn dies hiermit nachholen. Für mich war nämlich keine einzige der Beobachtungen, welche Loose an seiner Röhre gemacht hat, eine Überraschung, sondern ich glaube, dieselben sämtlich in sehr einfacher Weise erklären zu können.

Ehe ich indessen hierauf eingehe, möchte ich zunächst noch kurz auf eine Bemerkung Looses eingehen, welche dieser in derselben Abhandlung über die Anschauungen der „älteren Schule“ in bezug auf das Verhalten der gewöhnlichen Wasserkühlröhre, d. h. also derjenigen mit nur einem, an die Antikathode angeschlossenen, Wassergefäß macht. Nach Loose soll nämlich bei uns — ich selbst, als der Erfinder dieser Röhre, muß mich natürlich zu jener älteren Schule rechnen — eine gewisse Furcht davor bestanden haben, daß das Wasser im Antikathodengefäße derselben ins Sieden gerate, ja, es soll das siedende Wasser sogar als Warnungssignal gegolten haben, die Röhre schleunigst auszuschalten. Demgegenüber muß ich darauf hinweisen, daß mir bisher von einer solchen Furcht nichts bekannt geworden ist, und daß ich auch nie den Rat gegeben habe, eine Wasserkühlröhre beim beginnenden Sieden ihres Wassers auszuschalten. Für jeden einigermaßen physikalisch denkenden Menschen war es nämlich von vornherein selbstverständlich, daß ein Grund, dieses Sieden zu verhindern, nicht

Digitized by Google

vorlag, sondern daß vielmehr gerade erst mit diesem Sieden die Verhältnisse in der Röhre konstant zu werden anfangen, so daß also dieser Vorgang eher künstlich herbeigeführt als verhindert werden sollte, wie es ja auch jetzt bei den Siederöhren tatsächlich geschieht. Zum Beweise dafür, daß bei mir jedenfalls eine Furcht vor dem siedenden Wasser niemals bestanden hat, darf ich wohl daran erinnern, daß ich schon im Jahre 1901 zu physikalischen Zwecken von vielen Röhren dieser Art 6—10stündige ununterbrochene Tätigkeit verlangt habe, wie übrigens auch Albers-Schönberg in den sämtlichen Auflagen seiner „Röntgentechnik" berichtet. Bei jeder dieser Aufnahmen wurden in der Regel mehrere hundert Kubikzentimeter, manchmal sogar über $^1/_2$ l Wasser aus dem Antikathodengefäße der betreffenden Röhre verkocht, da ich bei diesen Versuchen natürlich fast andauernd mit siedendem Wasser arbeitete, und wenn also bei einigen Mitgliedern der älteren Schule eine Furcht vor dem Sieden des Antikathodenwassers bestanden haben sollte, so können sich diese Beobachter jedenfalls nicht auf meine Versuche oder auf Auslassungen von mir berufen.

Auch Albers-Schönberg sagt schon in der zweiten, 1906 erschienenen Auflage seiner Röntgentechnik, S. 57, von der Wasserkühlröhre: „Sie steht in ihrem Vakuum auch bei kochendem Wasser annähernd unverändert", so daß also auch ihm nicht nachgesagt werden kann, daß ihm das Sieden des Wassers in der Röhre irgendwie bedenklich erschienen sei.

Komme ich sodann zu dem eigentlichen Thema dieser Abhandlung, d. h. zu den Beobachtungen Looses an seiner Röhre mit den drei Wassergefäßen, so handelt es sich dabei hier natürlich hauptsächlich um das Verhalten der Temperatur des Wassers in den beiden von ihm neu hinzugefügten Gefäßen, also einerseits des Kathoden- und andererseits des Hilfsanodenwassers.

Beginnen wir zunächst mit dem letzteren als dem einfacheren, so hat Loose gefunden, daß die Temperatur dieses Wassers sich beim Betriebe seiner Röhre stets langsam aber sicher auf genau 25° einstellt, und zwar sowohl dann, wenn dieses Wasser vorher kälter war, als auch dann, wenn es vorher künstlich wärmer als 25° gemacht wurde. Diese „Endtemperatur" des Hilfsanodenwassers war ferner auch unabhängig von der Belastung der Röhre; denn sie betrug 25° sowohl bei einem Veifa-Reformapparat als auch bei einem Gleichrichter von Siemens & Halske mit wesentlich größerer Leistung.

Zur Erklärung dieser Tatsachen nun, die von Loose nicht gegeben wird, haben wir zunächst zu berücksichtigen, daß bei einer richtig gebauten und richtig betriebenen Röntgenröhre — und dieser Fall liegt natürlich hier vor — die Hilfsanode sich überhaupt nicht an der Leitung des durch sie hindurchgeschickten elektrischen Stromes beteiligt, wie ja in Looses Fall auch schon dadurch bekräftigt wird, daß die Temperatur des Hilfsanodenwassers unabhängig von der Belastung der Röhre war. Wenn nun aber trotzdem Loose im Betriebe eine langsame Erwärmung des in das Hilfsanodengefäß kalt eingefüllten Wassers feststellen konnte, so muß diese Erwärmung eben von einer anderen Wärmequelle aus erfolgt sein. Eine solche zweite Wärmequelle ist denn auch hier tatsächlich vorhanden: es ist das große, mit siedendem Wasser gefüllte und in der Nähe des Hilfsanodengefäßes liegende Antikathodengefäß, das nämlich in diesem Falle einfach als ein wärmestrahlender Ofen wirkte (vgl. hierzu die Figur in Looses Abhandlung).

Da ferner die Temperatur des Antikathodenwassers bei den Looseschen Versuchen stets die gleiche war — derselbe arbeitete nämlich stets mit siedendem Antikathodenwasser („Siederöhre") —, so mußte deswegen auch die des Hilfsanodenwassers nach längerem Betriebe stets die gleiche werden — und zwar gleichviel, ob sie anfangs höher oder niedriger war. Ein in der Nähe eines konstant strahlenden Ofens aufgestellter Gegenstand erwärmt sich nämlich ebenfalls allmählich auf eine konstante „Endtemperatur", und zwar gleichviel, ob seine Anfangstemperatur höher oder niedriger war als diese Endtemperatur.

Die Höhe dieser letzteren ferner hängt hauptsächlich von der Entfernung des Gegenstandes von dem Ofen, aber auch sonst noch von mancherlei anderen Faktoren ab, wie z. B.

Digitized by Google

der Beschaffenheit der Oberfläche des Gegenstandes, ferner der Beschaffenheit und der Stellung benachbarter Gegenstände usw. Würde also z. B. bei der Looseschen Röhre der Abstand des Hilfsanodengefäßes von dem Antikathodengefäß ein größerer gewesen sein, als er tatsächlich war, oder würde Loose bei seinen Versuchen zwischen beiden Gefäßen einen Schirm angebracht haben, der die vom Antikathodengefäße zum Hilfsanodengefäße überstrahlende Wärme abgefangen hätte, so wäre die Endtemperatur des Wassers des letzteren sicher niedriger als 25° gewesen, und es würde sich also auch „die Wärmeverteilung an Anode und Antikathode", wie Loose sich ausdrückt, nicht mehr „wie 25:100 verhalten" haben. Allerdings ist diese Ausdrucksweise hier schon deswegen nicht zulässig, weil es sich hier, wie schon oben erwähnt wurde, gar nicht um eine Verteilung der Energie des durch die Röhre hindurchgesandten elektrischen Stromes, sondern vielmehr in dem Hilfsanodengefäße nur um indirekt abgefangene Antikathodenwärme handelt. Die elektrische Energie nämlich verteilt sich auch hier wie in jeder anderen normalen Röntgenröhre fast ausschließlich zwischen Kathode und Antikathode, worauf ich übrigens weiter unten noch näher zurückkommen werde.

Da nun aber die Hilfsanode von der der Röhre zugeführten elektrischen Energie direkt so gut wie nichts aufnimmt, so hat es demnach auch keinen Zweck, dieses sowieso schon rudimentäre Organ der Röhre noch mit einem besonderen Kühlwassergefäß auszustatten; und dieses letztere würde also nur einen eher schädlichen als nützlichen Ballast der Röhre darstellen.

Wesentlich anders liegen dagegen die Verhältnisse für die Kathode einer solchen Röhre; und dies zeigte sich nun auch bei den Temperaturbeobachtungen Looses an seiner neuen Röhre in der Weise, daß in dem Kathodengefäß derselben die „Endtemperatur", d. h. also die nach längerem konstanten Betriebe mit andauernd siedendem Antikathodenwasser sich einstellende konstante Temperatur des Kathodenwassers, nicht bloß viel höher war als in dem Hilfsanodengefäß, sondern auch von der Belastung der Röhre abhing. Bei Vollbelastung mit dem Veifa-Apparat betrug nämlich diese Endtemperatur 50°; mit der größeren Energie des Gleichrichters von Siemens & Halske dagegen konnte sie bis auf 65° getrieben werden. Dieser Unterschied in dem Verhalten des Kathoden- und des Hilfsanodenwassers hat nun aber durchaus nichts „Verblüffendes", wie Loose sich ausdrückt, sondern es spricht sich darin nur die längst bekannte Tatsache aus, daß bei einer ordnungsgemäß betriebenen Röntgenröhre von dem durch sie hindurchgehenden elektrischen Strom direkt zwar keine Energie an die Hilfsanode, wohl aber solche an die Kathode abgegeben wird; denn dann muß eben — bei annähernd gleicher Wärmekapazität des Hilfsanoden- und des Kathodengefäßes — die Wassertemperatur in dem letzteren erheblich höher steigen als im ersteren, und es muß ferner auch vor allem die Temperatur in ersterem mit der Belastung der Röhre steigen, wie es ja auch bei den Looseschen Versuchen der Fall war.

Die eigentliche Ursache aber für die Erwärmung der Kathode bilden die sogenannten Kanalstrahlenteilchen, das sind elektrisch positiv geladene Gasatome oder Gasmoleküle, sogenannte „Gasionen", die infolge der hohen, an die Röhre angelegten Spannung in dem Raume unmittelbar vor der Kathode erzeugt und dann wegen ihrer positiven Ladung von der entgegengesetzt geladenen Kathode angezogen werden, auf sie zufliegen und durch ihren Anprall auf dieselbe eine nicht unbeträchtliche Wärmemenge entwickeln, in ähnlicher Weise wie ja auch die auf die Antikathode zufliegenden Kathodenstrahlenteilchen die allerdings viel stärkere und daher auch viel auffälligere Erwärmung dieser Elektrode bewirken.

Daß die von den Kanalstrahlen an die Kathode abgegebene Wärmemenge lange nicht so groß ist wie die gleichzeitig von den Kathodenstrahlen an die Antikathode übertragene, sieht man am besten an einer Röhre, in welcher Kathode und Antikathode annähernd die gleiche Größe und Beschaffenheit haben, also z. B. an einer solchen, deren Antikathode nur aus einer einfachen metallischen Scheibe besteht, deren Wärmekapazität sich also nicht sehr von derjenigen des Kathodenspiegels unterscheidet. In einer solchen Röhre läßt sich nämlich die Temperatur der Antikathode im Betriebe bekanntlich leicht bis zum Rotglühen derselben

Digitized by Google

steigern, während dabei die Kathode anscheinend noch ganz kalt bleibt. Daß dies letztere aber doch nicht der Fall ist, tritt wieder am besten an einer Röhre zutage, deren Antikathode eine erheblich größere Wärmekapazität hat, und die daher auch eine erheblich stärkere Belastung verträgt, also z. B. an einer gewöhnlichen Wasserkühlröhre. In diesem Falle kann man nämlich nach längerer starker Belastung derselben — vorausgesetzt natürlich, daß es sich um eine Röhre mit gewöhnlicher Kathode handelt — bei vollkommener Dunkelheit und gut ausgeruhtem Auge beobachten, daß diese Kathode in ihrer ganzen Ausdehnung sich im Zustande dunkler Rotglut befindet.

Diese Tatsache habe ich übrigens, wie ich mich noch sehr wohl erinnere, schon im Jahre 1901 bei meinen bereits oben erwähnten Dauerversuchen mit der damals noch in den Kinderschuhen steckenden Wasserkühlröhre beobachtet, und ich hielt diese Tatsache auch schon damals für den Bau dieser Röhren für so wichtig, daß ich eigens C. H. F. Müller, den damals noch lebenden Inhaber unserer bekannten Röhrenfirma, in mein Laboratorium kommen ließ, um ihm dieselbe zu zeigen und ihn dadurch zu veranlassen, die Kathoden dieser Röhren erheblich stärker zu bauen, als es bis dahin geschehen war. Denn es war ja klar, daß eine zu starke Glut dieser Elektrode unter Umständen eine Verbiegung ihres Stieles und damit eine veränderte Stellung ihres Spiegels zur Folge haben konnte, und daß hiermit wieder eine Veränderung der Richtung des von ihm ausgehenden Kathodenstrahlenbündels verbunden sein mußte, die unter Umständen zur unmittelbaren Zerstörung der Röhre führen konnte: wenn sie nämlich so groß wurde, daß dadurch das Bündel — statt auf die Antikathode — auf die hinter ihr liegende Glaswand der Röhre fiel.

Auch Loose erwähnt übrigens in seiner Abhandlung, daß bei einer stark belasteten Wasserkühlröhre gewöhnlicher Bauart, also z. B. einer Müllerschen Rapidröhre, schließlich die Kathode ins Glühen kommt; und er fügt sehr richtig hinzu, daß damit auch eine vermehrte Zerstäubung des Kathodenspiegels verbunden sein müsse, so daß sich auch schon deswegen die Kühlung dieser Elektrode durch Wasser empfehle. Wenn er allerdings hier statt „Wasserkühlung“ besser „Wasserheizung“ sagen will, so kann ich ihm darin nicht zustimmen; denn die Wirkung der Flüssigkeit ist natürlich gerade in dieser Hinsicht um so besser, je niedriger ihre Temperatur ist. Im Grunde genommen gilt dies übrigens auch von der Kühlflüssigkeit des Antikathodengefäßes, und wenn man hier doch lieber von vornherein gleich mit siedendem, statt mit kaltem Wasser arbeitet, so liegt der Grund dafür nicht etwa darin, daß das heiße Wasser günstiger wirkt als das kalte, sondern vielmehr nur, wie schon oben erwähnt wurde, darin, daß man bei siedendem Wasser von vornherein konstantere Verhältnisse vor sich hat. Würde man aber z. B. als Kühlflüssigkeit hier eine solche nehmen, deren Siedetemperatur bei 0° oder noch darunter läge, so würde das Verhalten der Röhre dabei zum mindesten ebenso konstant sein, wie dasjenige der gewöhnlichen Siederöhren. Allerdings würde es dann aber nötig sein, die Röhre gleich von vornherein beim Leerpumpen auf die tiefere Siedetemperatur einzustellen.

Fassen wir den wesentlichsten Inhalt dieser Abhandlung noch einmal kurz zusammen, so glaube ich darin nachgewiesen zu haben, daß von den beiden von Loose zu der gewöhnlichen Wasserkühlröhre neu hinzugefügten Kühlgefäßen, dem Kathodengefäß und dem Hilfsanodengefäß, das letztere zum mindesten überflüssig ist, während sich das erstere für sehr stark zu belastende Röhren wohl von Vorteil erweisen dürfte. Die künstliche Anheizung des Wassers der beiden, somit an einer solchen Röhre vorhandenen Kühlgefäße, des Antikathoden- und des Kathodengefäßes, bis zu der darin sich schließlich einstellenden „Endtemperatur“ hin ist ferner nicht deswegen zu empfehlen, weil etwa das heiße Wasser besser wirkt als das kalte, sondern nur deshalb, weil man dann von vornherein unter möglichst konstant bleibenden Verhältnissen arbeitet.

Hamburg, physikalisches Staatslaboratorium, im Mai 1917.

Digitized by Google

Aus der medizinischen Klinik zu Basel (Direktor: Prof. R. Staehelin).

Experimenteller Beitrag zur chemischen Wirkung der Röntgenstrahlen.

Wird durch Röntgenbestrahlung von Lezithin und lezithinhaltigen Organen Cholin in Freiheit gesetzt?

Von

Max Gähwyler, Arosa.

I.

So tiefgreifend die Wirkung der Röntgenstrahlen auf die Körpergewebe ist, so unbestritten ihre Wirkung, so ungewiß ist auch der Mechanismus, durch den der Gewebszerfall zustande kommt. Das Wesen der Röntgenstrahlenwirkung auf den tierischen Organismus ist schon lange Gegenstand experimenteller Untersuchungen. Es bestehen zwar zurzeit drei verschiedene Hypothesen zur Erklärung dieser Wirkung, doch fehlen ihnen die exakten Grundlagen.

1. Nach dem Vorgang von G. Schwarz[1]), der beobachtete, daß in Eiern unter dem Einfluß der Röntgenstrahlen Trimethylamin auftrat, dachte R. Werner[2]) zuerst an einen direkten Zerfall des Lezithins in seine Bausteine, später nimmt er eine „Labilisierung" des Lezithins unter dem Einfluß der Röntgenstrahlen an; dadurch soll diese Verbindung für oxydative und fermentative Zersetzung empfindlicher werden. Durch den angenommenen Lezithinzerfall soll den Zellen einerseits ein wichtiges Nährmaterial entzogen werden, andererseits sollen toxische Zerfallsprodukte (Cholin, Glyzerinphosphorsäure, eventuell auch Ölsäure) abgespalten werden, die imstande sein sollen, in ähnlichem Sinne weiter zu wirken, wie die Röntgenstrahlen. Experimentelles Material zum Beweis dieser Hypothese liegt wenig vor.

2. Demgegenüber hat C. Neuberg[3]) die Hypothese aufgestellt, daß die Zersetzung des Lezithins auf fermentativen Vorgängen beruhe, indem ein Teil der Fermente abgetötet werde, während die autolytischen Enzyme allein übrig bleiben und die Zersetzung des Lezithins bewirken sollen. Auch nach dieser Annahme beruht die Strahlenwirkung auf einer Zersetzung des Lezithins und der Wirkung seiner Zerfallsprodukte auf die Gewebe.

3. Gegenüber diesen chemischen Theorien besteht eine physikalisch-chemische über die Strahlenwirkung: Die Plasmahautkolloide sollen durch die Strahlenwirkung so verändert werden, daß die Ionen des umgebenden Mediums in die Zellen eintreten und hier die letalen Verheerungen bewirken können. —

In der vorliegenden Untersuchung soll die Berechtigung der angeführten chemischen Theorien geprüft werden. Da die chemischen Theorien in letzter Linie einen Lezithinzerfall, bzw. eine Mobilisation von Cholin annehmen, erscheint eine Prüfung derselben möglich, nachdem eine Methode zum Nachweis sehr kleiner Cholinmengen ausgearbeitet worden ist[4]).

Ausgangspunkt für Werners Versuche bildet eine „physiologisch-chemische Studie am Hühnerei" von Gottwald Schwarz[5]). Nach 144stündiger Bestrahlung von Hühnereiern mit Radiumbromid beobachtete Schwarz eine Verfärbung des Dotters, Konsistenzveränderung und einen tranigen Geschmack, der an Trimethylamin erinnerte. Daraus schloß er, daß die Radiumstrahlen in der Zellsubstanz elektiv auf das Lezithin wirken.

---

[1]) Tschachotin: Über Strahlenwirkung auf Zellen speziell auf Krebsgeschwulstzellen und die Frage der chemischen Imitation derselben. Münchn. med. Wochenschr. 1912, S. 2379.

[2]) R. Werner: Biolog. und therapeut. Wirkung der Radiumstrahlen. Bruns Beitr. Bd. 52, S. 155.

[3]) C. Neuberg: Zeitschrift für Krebsforschung. 1904. Bd. 2, S. 171.

[4]) Guggenheim und Löffler: Über das Vorkommen und das Schicksal des Cholins im Tierkörper. Eine Methode zum Nachweis kleiner Cholinmengen. Biochem. Zeitschr., Bd. 74, S. 208, 1916.

[5]) G. Schwarz: Über die Wirkung der Radiumstrahlen. Pflügers Archiv 1903, Bd. 100, S. 532.

Digitized by Google

Auch Schaper[1]) fand eine Alteration des Dotters und scholligen Zerfall bei Bestrahlung on Eiern von Rana fusca und Rana esculenta und suchte dies durch die ionisierende Wirkung es Radiums auf Lezithin zu erklären.

Auf Grund dieser Arbeiten kam Werner[2]) auf den Gedanken, Lezithin mit Radium zu estrahlen und einem Tier zu injizieren. Es zeigte sich das typische Bild einer kräftigen adiumwirkung; diese wurde als Intoxikation mit den Zersetzungsprodukten des Lezithins anesehen.

Exner[3]) fand das Lezithin ebenso wirksam, wenn er es statt mit Radium mit Röntgenrahlen behandelte. Werner[4]) bestätigt diese Gleichheit der biologischen Reaktion und erwendet für seine spätern Versuche nur noch Röntgenstrahlen.

Benjamin und v. Reuß[5]) fanden nach intensiver Röntgenbestrahlung von Kaninchen ine nicht sehr erhebliche Vermehrung der Phosphorsäure und des Stickstoffs im Harn, Cholin m Blut, und sahen darin einen Hinweis darauf, daß die Lezithine den Hauptangriffspunkt ür die Röntgenstrahlen bilden.

In weiteren Versuchen prüfte Werner[6]), ob einer der bekannten Bestandteile oder Zerallsprodukte des Lezithins-(Glyzerinphosphorsäure, Ölsäure, Stearinsäure, Cholin, Trimethylamin) as spezifisch wirksame Agens sei und fand, daß Cholin allein bei subkutaner Injektion die erschiedenen Erscheinungen, die die Röntgenstrahlen erzeugen, in ihrer Gesamtheit zu imieren vermöge und zwar auch bei Verwendung von synthetischem Cholin.

Von verschiedenen Seiten wurden Beweise geliefert für die vollständige Imitation der trahlenwirkung durch Cholin: Abnahme der Fertilität oder gänzliche Sterilisation bei Kainchen nach intravenöser Cholininjektion[7]), Hodenatrophie und Nekrosen, Schädigung des denoiden Milzgewebes, Haarausfall, Hautulzera[8—10]), Starbildung bei Embryonen, deren Mütter holin injiziert wurde[11]), Veränderungen des Blutbildes[12 u. 13]), Ovarialnekrosen ohne Schädigung es Stromas[14]), Blutdrucksenkung[15 u. 16]).

Es liegt demnach sozusagen ein Indizienbeweis für die vollständige Imitation der Röntgenrahlen durch Cholin vor, doch fehlt merkwürdigerweise das Experimentum crucis, das die atsächliche Cholinabspaltung nachweist.

---

[1]) Schaper: Experimentelle Untersuchung über die Wirkung des Radiums auf embryonale und egenerative Entwicklungsvorgänge. Deutsche med. Wochenschr. 1904, Nr. 39 und 40.

[2]) R. Werner: Zentralblatt für Chirurgie 1904, S. 1233.

[3]) Exner: Wiener klin. Wochenschr. 1904, Nr. 50.

[4]) R. Werner: Deutsche med. Wochenschr. 1905, S. 61.

[5]) Benjamin und v. Reuß: Röntgenstrahlen und Stoffwechsel. Münchn. med. Wochenschr. 1906, . 1860.

[6]) Werner: Deutsche med. Wochenschr. 1905, S. 61. Zur Kenntnis und Verwertung der Rolle des ezithins bei der biologischen Wirkung der Radium- und Röntgenstrahlen.

Werner: Zur chemischen Imitation der biologischen Strahlenwirkung. Münchn. med. Wochenschr. 905, S. 691.

Werner: Über Radiumwirkung und Infektionserreger. Münchn. med. Wochenschr. 1905, S. 625.

Werner: Erworbene Photoaktivität der Gewebe als Faktor der biologischen Strahlenwirkung und re Imitation. Münchn. med. Wochenschr. 1906, Nr. 1.

Werner: Biolog. und therapeut. Wirkung der Radiumstrahlen. Bruns Beitr. 1907, Bd. 52, S. 51.

[7]) Werner und Lichtenberg: Zur Beeinflussung der Gravidität mit Cholininjektion. Deutsche ed. Wochenschr. 1906, S. 1583.

[8]) Hoffmann: Wiener klin. Wochenschr. 1905, Nr. 6.

[9]) Exner und Sywek: Deutsche Zeitschrift für Chirurgie 1906, Nr. 5.

[10]) Exner und Zdarek: Wiener klin. Wochenschr. 1905, Nr. 4.

[11]) Hippel und Pagenstecher: Münchn. med. Wochenschr. 1905, Nr. 38.

[12]) Werner und v. Lichtenberg: Deutsche med. Wochenschr. 1906, Nr. 1.

[13]) Szécsi: Med. Klinik 1912, Bd. II, S. 1162.

[14]) M. P. Somma: Zeitschrift für Strahlentherapie. III, 871/76.

[15]) Lohmann: Pflügers Archiv, Bd. 118, S. 215.

[16]) Carl Schwarz und Lederer: Pflügers Archiv, Bd. 124, S. 353.

Digitized by Google

Das basische Cholin erwies sich jedoch für Versuche an Menschen und besonders für die Therapie als zu giftig und instabil, weil es relativ leicht in Neurin übergeht. Auch die Cholinsalze sind von verschiedenen Autoren als leicht zersetzlich beschrieben worden. Wiewohl diese Zersetzlichkeit nur für die freie Base zutreffen dürfte, empfahl Werner doch, als das zur Injektion geeignetste Präparat borsaures Cholin, das im Handel unter dem Namen Enzytol bekannt ist. Mit diesem Produkt sind schon eine Reihe therapeutischer Versuche[13]) gemacht worden, so bei inoperablen Tumoren und Tuberkuliden, zum Teil auch kombiniert mit Strahlentherapie. Das Enzytol sollte hier im Sinne einer Sensibilisierung des Gewebes für die nachfolgende Bestrahlung wirken oder als Ergänzung der Tiefenwirkung oder zur Strahlensparung. Da die Beurteilung derartiger Versuche äußerst schwierig ist, so können eindeutige Schlüsse über den Wert dieses Verfahrens nicht gezogen werden.

II.

Uns interessierte vor allem die Frage, ob bei Röntgenbestrahlung wirklich Cholin von Lezithin abgespalten werde.

Der strikte Beweis für das Freiwerden von Cholin durch die Bestrahlung ist bisher noch nicht erbracht worden.

Ein Freiwerden von Cholin unter dem Einfluß der Röntgenstrahlen wäre deshalb von besonderer Bedeutung, weil dies bis jetzt die einzige chemische Reaktion darstellen würde, die uns einem Verständnis der Strahlenwirkung näher bringen könnte, gleichgültig, ob nun die Einwirkung der Strahlen auf Lezithin eine direkte wäre, oder ob eine Aktivierung oder Inhibierung fermentativer Prozesse dabei eine Rolle spielen würde.

Da die bisherigen rein chemischen Methoden zur Bestimmung von Cholin in Körpersäften und Geweben (Überführen in Platin-, Gold-, Kadmiumverbindungen) zu verlustreich sind und sich deshalb nicht mit Sicherheit zur Bestimmung kleiner und kleinster Cholinmengen eignen, haben Guggenheim und Löffler[2]) eine biologische Methode ausgearbeitet, mit der noch sehr geringe Cholinmengen, bis zu 0,000 000 1 g erkannt und bestimmt werden können.

Als Testobjekt zum Nachweis des Cholins dient der überlebende Meerschweinchendarm. Cholin bedingt eine Anregung der peristaltischen Bewegungen des Darms, sowie in Dosen von 1 mg eine deutliche Tonussteigerung der Darmmuskulatur. Die Wirkung des Cholins auf den überlebenden Darm wird jedoch ganz außerordentlich gesteigert, wenn man die Substanz in ihr Azetylprodukt überführt.

---

[1]) Werner: Strahlentherapie 1912, S. 442.
Werner & Ascher: Strahlentherapie. Bd. 1, H. 4.
Werner & Szécsi: Med. Klinik 1912, Bd. 2, Nr. 36.
Szécsi: Zeitschrift für Chemotherapie 1912.
Meidner: Therapie der Gegenwart 1912, S. 362.
Werner: Münchn. med. Wochenschr. 1913, S. 2100.
Werner: Zeitschrift für Chemotherapie. I. 357 (1913).
Ritter und Allmann: Strahlentherapie 1914, S. 398.
Ritter und Tamm: Strahlentherapie 1915, S. 231.
Mehler und Ascher: Münchn. med. Wochenschr. Bd. 60, S. 748.
Mehler und Ascher: Brauers Beiträge 1915, Bd. 33, H. 3.
Rapp: Münchn. med. Wochenschr. 1914, S. 112.
R. Werner: Strahlentherapie 1915, Bd. 5, S. 1 und 610.
Klein: Münchn. med. Wochenschr. 1915, 499.

[2]) M. Guggenheim und W. Löffler: Biologischer Nachweis proteinogener Amine in Organextrakten und Körperflüssigkeiten. Biochem. Zeitschr. Bd. 72, S. 303, 1916.

M. Guggenheim und W. Löffler: Über das Vorkommen und das Schicksal des Cholins im Tierkörper. Eine Methode zum Nachweis kleiner Cholinmengen. Biochem. Zeitschr. Bd. 74, S. 208, 1916.

Digitized by Google

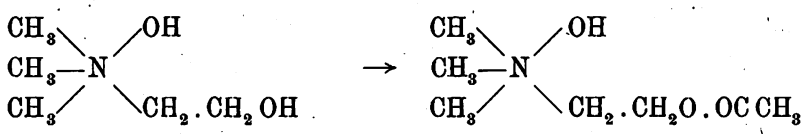

Cholin Azetylcholin

1/10 000 mg bewirken an dem in 100 ccm Ringerlösung suspendierten Meerschweinchendarm noch eine deutliche Tonussteigerung. Diese Methode behält ihre Empfindlichkeit bei, wenn das Cholin in eiweißhaltigen Körperflüssigkeiten enthalten ist, nur muß es vorher durch geeignete Extraktionsmittel (Alkohol, eventuell Azeton) gewonnen werden.

Einen andern biologischen Cholinnachweis, ebenfalls beruhend auf der Überführung der Substanz in ihr Azetylprodukt, fand Reid Hunt[1]), der die blutdrucksenkende Wirkung desselben als Indikator benützte.

In den vorliegenden auf Anregung von Dr. Wilh. Löffler unternommenen Versuchen wurde genau nach Guggenheim und Löffler verfahren: Die Cholin enthaltenden Körperflüssigkeiten und die eiweißfreien Organextrakte wurden zur Trockne eingedampft, in einem völlig trockenen Röhrchen durch einen Kapillartrichter mit 1 ccm Azetylchlorid versetzt, zugeschmolzen, im Wasserbad eine Stunde bei 100° erhitzt. Nach dem Erkalten werden die Röhrchen vorsichtig aufgeschmolzen und das überschüssige Azetylchlorid im Wasserbad abgedunstet, der Röhrcheninhalt mit Wasser aufgenommen, mit verdünnter Sodalösung vorsichtig neutralisiert und die Flüssigkeit je nach dem zu erwartenden Cholingehalt auf 10 bis 100 ccm verdünnt und ohne weiteres am Meerschweinchendarm geprüft.

Zunächst wurde am Meerschweinchendarm die minimal wirksame Dosis der zu untersuchenden Flüssigkeit festgestellt und diese jeweils verglichen mit einer Lösung von bekanntem Cholingehalt, die in gleicher Weise azetyliert worden war. Fig. 1 zeigt die Tonussteigerung, die bedingt wird durch 1/10 000 und 2/10 000 mg Cholin als Azetylprodukt.

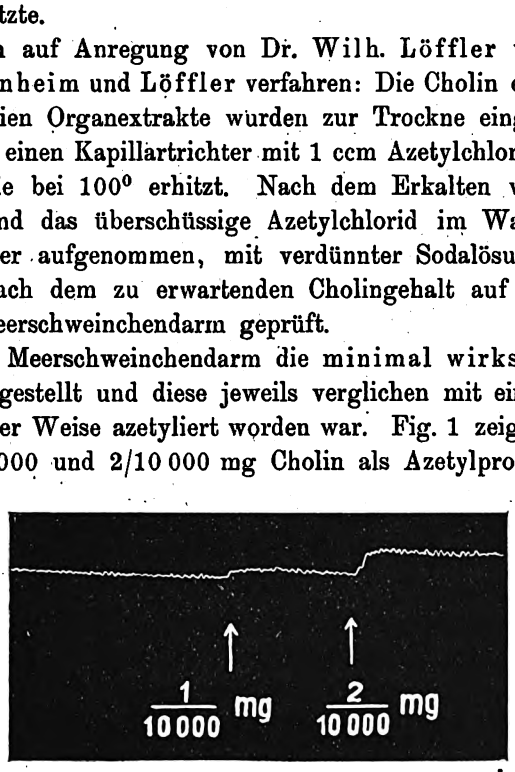

Fig. 1.
Wirkung von $^1/_{10000}$ und $^2/_{10000}$ mg Cholin als Azetylprodukt auf den in 100 cm³ Ringerlösung suspendierten Meerschweinchendarm.

Auf diese Weise lassen sich kleine Differenzen im Cholingehalt der zu untersuchenden Flüssigkeiten quantitativ bestimmen. Größere Differenzen machen sich natürlich durch größere Ausschläge bemerkbar, so zeigt Fig. 2 die Wirkung von 1/10 000 und von 1/1000 mg, Fig. 3 die Wirkung von 2/10 000, 1/10 000 und 5/10 000 mg Azetylcholin.

Sollen zwei Flüssigkeiten *A* und *B* in ihrem Cholingehalt verglichen werden, so kann dies außer durch Ermittelung der minimal wirksamen Dosis auch mit der sogenannten Superpositionsmethode geschehen. Es wird einem Darmstück zuerst eine kräftig wirkende Menge der Flüssigkeit *A* zugesetzt, dann dieselbe Menge der Flüssigkeit *B*. Dann wird an einem andern Darmstück zuerst *B* dann *A* zugesetzt. Die so erhaltenen Kurven werden durch Fig. 2 und 3 illustriert. Wird zuerst die schwächere Dosis gegeben, so bewirkt die stärkere

[1]) Reid Hunt: Journ. of Pharm. and Experimental Therapeutics. Vol. VII, Nr. 3, Okt. 1915, p. 301.

Digitized by Google

eine größere Tonussteigerung, wird dagegen zuerst die stärkere Dosis zugesetzt, so kann die schwächere an dem schon geschädigten Darm nur noch eine verhältnismäßig kleine Steigerung erzeugen, die absolut kleiner ist, als wenn die schwache Dosis zum intakten Darm zugegeben wird.

Zuerst wurde die Wirkung der Röntgenstrahlen auf reines Lezithin untersucht, um festzustellen, ob bei der Bestrahlung tatsächlich Cholin in Freiheit gesetzt wird.

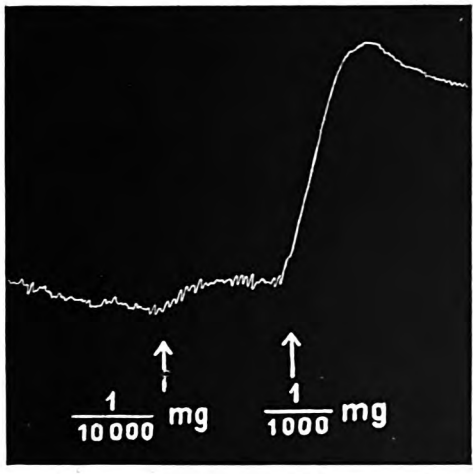

Fig. 2.
Wirkung von $^1/_{10000}$ und $^1/_{1000}$ mg Cholin als Azetylprodukt auf den in 100 cm³ Ringerlösung suspendierten Meerschweinchendarm.

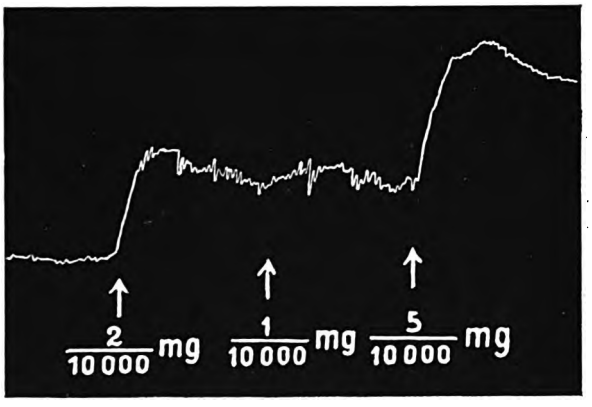

Fig. 3.
Wirkung von $^2/_{10000}$, $^1/_{10000}$ und $^5/_{10000}$ mg Cholin als Azetylprodukt auf den in 100 cm³ Ringerlösung suspendierten Meerschweinchendarm.

Da in käuflichen Lezithinen verschiedener Firmen (Merk, Blattmann) bei der Prüfung mit der empfindlichen Methode sich noch geringe Mengen freien Cholins nachweisen lassen, wurde zuerst versucht, Lezithin durch Auswaschen von beigemengtem Cholin zu befreien.

Erster Versuch: 50 g Lezithin Blattmann wurde in 200 ccm Äther gelöst, mit 250 ccm destilliertem Wasser, 10 ccm 5%iger Essigsäure und 10 g Kochsalz im Scheidetrichter ausgeschüttelt. Das klare Waschwasser wurde durch ein trockenes Filter filtriert und auf dem Wasserbad bei gelinder Wärme zur Trockne eingedampft. Der Rückstand wurde zehnmal mit Alkohol in kleinen Portionen extrahiert, um das Cholin vollständig in Lösung zu bringen. Die vereinigten alkoholischen Auszüge wurden auf dem Wasserbad zur Trockne eingedampft und im Vakuum vollständig getrocknet, mit 1 ccm Azetylchlorid versetzt, eingeschmolzen und eine Stunde im Wasserbad bei 100° gehalten. Nach dem Verjagen der überschüssigen Säure wurde der azetylierte Rückstand mit Wasser aufgenommen, sorgfältig neutralisiert, mit destilliertem Wasser auf 100 ccm aufgefüllt und die Flüssigkeit am überlebenden Meerschweinchendarm geprüft.

Diese Auswaschung des Lezithins wurde 25 mal genau in der gleichen Weise wiederholt, die Azetylprodukte der ersten Waschwasser erwiesen sich als deutlich wirksam auf den Darm. Die Wirksamkeit nahm jedoch mit der Zahl der Auswaschungen anfangs bedeutend, später langsamer ab, ohne daß bei der 25. Auswaschung eine vollständige Unwirksamkeit erreicht wurde (Fig. 4). Mit den Waschwassern 23—25 wurden noch je ca. 0,1 mg Cholin aus der Lezithinstammlösung entfernt (50 g) (Fig. 5).

Zweiter Versuch: Mit dem durch das Auswaschen möglichst vom Cholin befreiten Lezithin wurden folgende Versuche gemacht:

a) 1 g gewaschenes Lezithin wurde in wenig Äther gelöst, die ätherische Lösung unter

Digitized by Google

Umschütteln in 100 ccm heißer Ringerlösung eingegossen; die erhaltene Emulsion wurde einer intensiven Röntgenbestrahlung unterworfen (19 Sabouraud, 7—8 Benoist, ohne Filter im Verlauf von 3 Stunden).

Nach der Bestrahlung wurde die Emulsion mit Äther versetzt unter gleichzeitigem Zusatz von Kochsalz und Essigsäure wie bei Versuch I. Zur vollständigen Entfernung des Lezithins wurde die wäßrige Schicht mit Äther gewaschen, die ätherische Schicht mit leicht angesäuertem und kochsalzhaltigem Wasser zur vollständigen Gewinnung des Cholins ausgeschüttelt. Die vereinigten wäßrigen Extrakte wurden zur Trockne eingedampft und wie im ersten Versuch auf Azetylcholin verarbeitet und auf 100 ccm aufgefüllt.

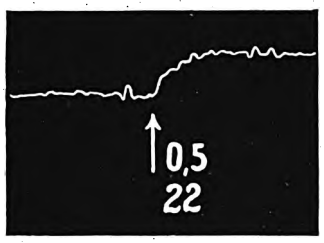

Fig. 5.
Wirkung von 0,5 cm³ des azetylierten und auf 100 cm³ gebrachten Waschwassers. 23.

Fig. 4.
Wirkung von 0,5 cm³ des azetylierten, auf 100 cm³ gebrachten Waschwassers 3, 11, 5 und 13 von Lezithin.

b) Zur Kontrolle wurde ein anderes Gramm Lezithin in gleicher Weise behandelt, aber nicht bestrahlt.

Bei der Prüfung am Meerschweinchendarm erwiesen sich die azetylierten Extrakte aus bestrahltem und unbestrahltem Lezithin als gleich wirksam (Fig. 6 und 7).

Wären aus dem verarbeiteten Lezithin auch nur Bruchteile von mg Cholin durch die Bestrahlung abgespalten worden, so wären sie mit Hilfe der Darmmethode nachweisbar gewesen.

c) Zur weiteren Kontrolle wurde 1 g gewaschenes Lezithin der Säurespaltung unterworfen, 1 g wurde mit 50 ccm 10%iger Schwefelsäure 4 Stunden unter Rückfluß gekocht, mit verdünnter Natronlauge neutralisiert, filtriert, eingedampft, mit Alkohol erschöpft, der alkoholische Extrakt azetyliert und mit Wasser auf 200 ccm aufgefüllt.

Von dieser Lösung bewirkten 0,000 05 ccm eine minimale Steigerung. Die Wirkung war also auf das 10 000fache gestiegen. Wäre durch Bestrahlung aus Lezithin Cholin frei geworden, so hätte sich nach der Azetylierung der bestrahlten Lösung eine Wirksamkeitserhöhung ergeben müssen, die zwischen den Werten von b und c gelegen hätte. In Wirklichkeit deckte sich der nach Bestrahlung erhaltene Wert mit dem für unbestrahltes Lezithin erhaltenen.

Die Bestrahlungsversuche an reinem Lezithin geben also keinerlei Anhaltspunkte für das Freiwerden von Cholin unter dem Einfluß der Röntgenstrahlen.

Damit wird eine direkte Beeinflussung des Lezithins durch Röntgenstrahlen sehr unwahr-

Digitized by Google

scheinlich. Über die Verhältnisse im lebenden Organismus kann dieser Versuch jedoch nichts aussagen, da hier der Beeinflussung fermentativer Prozesse durch Röntgenstrahlen eine Rolle zukommen kann, wie dies schon Neuberg gegenüber Werner betont hat. Nach dem Vorgang von Schwarz wurde deshalb in erster Linie das Verhalten frischer Hühnereier unter

Fig. 6.

L. Wirkung des auf 100 cm³ gebrachten wässerigen Extraktes (0,5 cm³) aus 1 g gewaschenem Lezithin auf den in 100 cm³ Ringerlösung suspendierten Meerschweinchendarm.
L.S. Wirkung des auf 100 cm³ gebrachten wässerigen Extraktes (0,5 und 1,0 cm³) aus 1 g gewaschenem, bestrahltem Lezithin.
B. Wirkung von $^1/_{10000}$ mg Azetylcholin auf den in 100 cm³ Ringerlösung suspendierten Meerschweinchendarm.

Fig. 7.

L. Wirkung des auf 100 cm³ gebrachten wässerigen Extraktes aus 1 g gewaschenem Lezithin (1,0 cm³).
L.S. Wirkung des auf 100 cm³ gebrachten wässerigen Extraktes aus 1 g gewaschenem bestrahltem Lezithin (0,5; 2,0 cm³).
B. Wirkung von $^1/_{10000}$ mg Azetylcholin auf den in 100 cm³ Ringerlösung suspendierten Meerschweinchendarm.

dem Einfluß der Röntgenstrahlen untersucht und der Cholingehalt des Eidotters vor und nach der Bestrahlung bestimmt.

Dritter Versuch: Ein frischgelegtes Hühnerei wurde drei Stunden lang bestrahlt (19 Sabouraud, 7—8 Benoist ohne Filter). 14 Stunden später wurde die Bestrahlung mit derselben Dosis wiederholt. Der Eidotter wurde mit dem zehnfachen Volumen Azeton versetzt

Digitized by Google

und nach $^1/_4$stündigem Stehen abgesaugt. Die weitere Verarbeitung des Niederschlags und der überstehenden Flüssigkeit erfolgte nach dem Schema:

Azetonfällung < Ätherextrakt = IIIc / wäßriger Extrakt = IIIa

Azetonlösung < Ätherextrakt = IIIc / wäßriger Rückstand = IIIb.

Die beiden ätherischen Extrakte wurden vereinigt, auf Cholin verarbeitet, azetyliert und erwiesen sich als wirkungslos. Der Rückstand von IIIa wurde azetyliert und auf 100 ccm aufgefüllt. Bei der Prüfung am Meerschweinchendarm enthielt 0,1 ccm dieser Lösung die minimal wirksame Menge.

Der Rückstand von IIIb wurde in gleicher Weise behandelt, auch hier enthielt 0,1 ccm der Lösung die minimal wirksame Menge.

Kontrolle zu Versuch 3: Zur Kontrolle wurde ein frisches Hühnerei genau wie im 3. Versuch behandelt, aber nicht bestrahlt. Die wirksamen Dosen am Meerschweinchendarm waren dieselben wie beim bestrahlten.

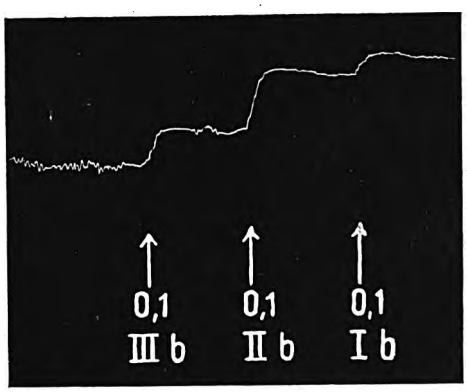

Fig. 8.
IIIb) bestrahltes Ei, wässeriger Extrakt der Azetonlösung.
IIb) unbestrahltes Ei, wässeriger Extrakt der alkoholischen Lösung.
Ib) unbestrahltes Ei, wässeriger Extrakt der Azetonlösung.

Vierter Versuch: Ein frischgelegtes Hühnerei wurde an drei aufeinanderfolgenden Tagen je $1^3/_4$ Stunden lang im ganzen mit 27 Sabouraud ohne Filter bestrahlt. Für die letzte Bestrahlung wurde ein Teil der Schale entfernt. Nach der Bestrahlung wurde der Dotter vom Eiweiß befreit und mit dem zehnfachen Volumen 95 %igen Alkohols versetzt und nach mehrstündigem Stehen in folgender Weise verarbeitet:

Alkoholische Fällung < Ätherextrakt / wäßriger Extrakt.

Alkoholische Lösung < Ätherextrakt / wäßriger Extrakt.

Die vereinigten ätherischen Extrakte erwiesen sich als wirkungslos. Der Rückstand von wäßrigem Extrakt der alkoholischen Fällung wurde azetyliert und auf 100 ccm aufgefüllt. Bei der Prüfung am Meerschweinchendarm gaben erst 4 ccm die minimale Wirkung.

Der Rückstand vom wäßrigen Extrakt der alkoholischen Lösung enthielt bei 0,5 bis 1,0 cm am Meerschweinchendarm die minimal wirksame Dosis.

Zur Kontrolle wurde ein frischgelegtes Hühnerei in gleicher Weise behandelt, aber nicht bestrahlt. Der Extrakt der alkoholischen Fällung erwies sich als ebensowenig wirksam, wie

Digitized by Google

beim bestrahlten Ei, während der Extrakt der alkoholischen Lösung am Meerschweinchendarm eine deutlich stärkere Wirkung zeigte, als der Extrakt des bestrahlten Eies (die minimal wirksame Dosis war 0,1 bis 0,2 ccm).

In beiden Bestrahlungsversuchen wiesen also sowohl der Azeton-, wie der alkoholische Extrakt der Eier keinen vermehrten Cholingehalt auf gegenüber unbestrahlten Kontrolleiern.

Da die Bestrahlungsversuche mit reinem Lezithin und mit Eiern keinerlei Anhaltspunkte für ein Freiwerden von Cholin unter dem Einfluß der Röntgenstrahlen ergeben hatten, wurden



Fig. 9.

Fig. 8 und 9. Wirkung von 0,1 cm³ der Extrakte an bestrahlten und unbestrahlten Eiern.

I. a) unbestrahltes Ei, wässeriger Extrakt der Azetonfällung
I. b) „ „ „ „ „ Azetonlösung
II. a) „ „ „ „ „ Alkoholische Fällung
II. b) „ „ „ „ „ Alkoholische Lösung
III. a) bestrahltes „ „ „ „ Azetonfällung
III. b) „ „ „ „ „ Azetonlösung.

nach Bestrahlung von Patienten und Versuchstieren die Körperflüssigkeiten untersucht und im Harn und Blut der Cholingehalt bestimmt. Bei ihren Infusionsversuchen hatten Guggenheim und Löffler[1]) gezeigt, daß intravenös injiziertes Cholin während der Infusion und kurz danach im Blut nachgewiesen werden konnte, und daß der Harn, der während und kurz nach der Infusion entleert wurde, einen deutlich erhöhten Cholingehalt aufwies. Allerdings gelang es nur, einen verhältnismäßig kleinen Teil des verabreichten Cholins im Blut und Harn wieder zu finden.

Wenn bei der Röntgenbestrahlung Cholin in nennenswerten Mengen aus Lezithin abge-

[1]) M. Guggenheim und W. Löffler: Über das Vorkommen und das Schicksal des Cholins im Tierkörper. Biochem. Zeitschr. Bd. 74, S. 213.

Digitized by Google

spalten würde, so müßte es sich unmittelbar nach der Bestrahlung in den Organen selbst und im Blut nachweisen lassen. Auch der nach der Bestrahlung gelassene Urin könnte einen erhöhten Cholingehalt zeigen, vorausgesetzt, daß nicht die Gesamtmenge des eventuell frei gewordenen Cholins intermediär weiter umgewandelt worden wäre.

Fünfter Versuch: Zunächst wurde der Harn verschiedener Patienten vor und nach der Röntgenbestrahlung auf seinen Cholingehalt untersucht. Die Patienten erhielten zwei Sabourauddosen. (3 mm Aluminiumfilter.)

Es handelte sich um folgende Krankheiten:

I. Syringomyelie, Bestrahlung des Hals- und Brustmarks (2 S.).
II. Basedow, Bestrahlung der Struma (1 Sabouraud).
III. Myeloische Leukämie, Bestrahlung der Leber (2 S.).
IV. Lungensarkom, Bestrahlung des Tumors (2 S.).

Es wurde untersucht: der Harn vor der Bestrahlung und der eine Stunde und zwei Stunden nach der Bestrahlung entleerte Harn. Je 1 ccm dieser verschiedenen Portionen wurde nach der üblichen Weise auf Cholin verarbeitet, azetyliert auf 100 cm³ gebracht und der Gehalt an Azetylcholin am Meerschweinchendarm geprüft. In keinem Fall gelang es, nach der Bestrahlung einen vermehrten Cholingehalt gegenüber dem Harn vor der Bestrahlung nachzuweisen.

Da die Möglichkeit gegeben war, daß die bei Bestrahlung mit zwei Sabouraud im menschlichen Organismus freiwerdenden, verhältnismäßig kleinen Mengen Cholins verändert werden, bevor ihr Übergang in den Harn erfolgen konnte, wurden Kaninchen mit großen Dosen bestrahlt.

Sechster Versuch: Ein Kaninchen von 1500 g wurde mit großem Tubus mit 4 Sabourauddosen bei 1 mm Aluminiumfilter auf die Lebergegend bestrahlt. Blutproben wurden unmittelbar vor der Bestrahlung und unmittelbar nach der Bestrahlung aus der Ohrvene entnommen, je 1 ccm. Das Blut wurde in gleicher Weise wie der Harn auf Azetylcholin verarbeitet. Die Wirkung auf den Meerschweinchendarm war vor und nach der Bestrahlung genau gleich.

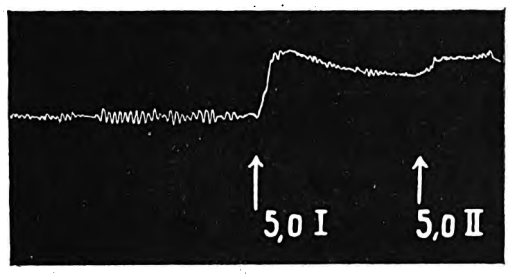

Fig. 10.
Wirkung von 5 cm³ des auf 100 cm³ aufgefüllten azetylierten Extraktes aus 1 cm³ Blut. I. vor der Bestrahlung, II. nach der Bestrahlung.

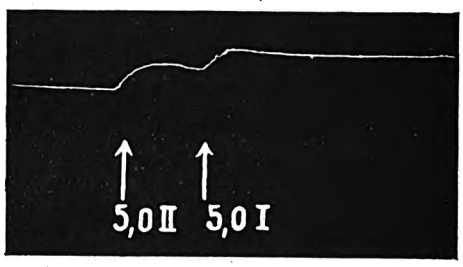

Fig. 11.
Wirkung von 5 cm³ des auf 100 cm³ aufgefüllten azetylierten Extraktes aus 1 cm³ Blut. II. nach der Bestrahlung, I. vor der Bestrahlung.

Fig. 10 und 11 zeigen die Wirkung von 1 ccm des neutralisierten Azetylproduktes auf den Meerschweinchendarm bei Anwendung der sogenannten Superpositionsmethode (vgl. Guggenheim und Löffler, Biochem. Zeitschr. Bd. 72, S. 349).

Siebenter Versuch: Ein analoger Versuch, bei dem einem Kaninchen Milz und Leber mit je zwei Sabouraud bestrahlt wurden, ergab das gleiche Resultat.

Auch die Harne der beiden Kaninchen zeigten nach der Bestrahlung keinen erhöhten Cholingehalt gegenüber dem Normalharn.

Achter Versuch: Es blieb noch die Möglichkeit, daß bei der Bestrahlung etwa freigewordenes Cholin aus dem Organ nicht auf dem Blutweg entfernt wurde, sondern unverändert

Digitized by Google

an Ort und Stelle liegen blieb. Deshalb wurden lezithinreiche Organe einer intensiven Bestrahlung unterworfen.



Fig. 12.
Wirkung von 1 cm³ des auf 100 cm³ gebrachten azetylierten Extraktes aus 1 cm³ Blut.
I. vor der Bestrahlung, II. nach der Bestrahlung.

Ein geschlechtsreifes, weibliches Kaninchen wurde laparotomiert, das rechte Ovarium entfernt, sofort in Alkohol gelegt, zerkleinert, mit Seesand fein zerrieben und mehrmals mit kaltem, warmem und siedendem Alkohol extrahiert. Die vereinigten alkoholischen Extrakte wurden auf dem Wasserbad zur Trockne eingedampft, der Rückstand mit Wasser aufgenommen und die wäßrige Flüssigkeit nach dem Ausschütteln mit Äther zur Trockne eingedampft, mit Alkohol aufgenommen, in der üblichen Weise azetyliert und auf 25 ccm aufgefüllt.

Unmittelbar nach der Operation wurde das linke Ovarium in Situ mit 4 Sabouraud unter Anwendung von 1 mm Aluminiumfilter bestrahlt und darauf exstirpiert und in genau gleicher Weise, wie das rechte Ovarium auf Cholin verarbeitet.

Am Meerschweinchendarm erwies sich der Cholingehalt des bestrahlten Ovariums dem unbestrahlten gegenüber als nicht vermehrt.

Fig. 13.

Fig. 14.

Fig. 13 und 14. Wirkung von 1 cm³ des azetylierten Extraktes aus bestrahlten (II) und unbestrahlten (I) Ovarien auf den in 100 cm³ Ringerlösung suspendierten Meerschweinchendarm.

Neunter Versuch: Einem $1^1/_2$jährigen Wolfshund von 12 kg wurde der linke Hoden entfernt und in analoger Weise wie das Ovarium in Versuch 8 auf Cholin verarbeitet.

Sofort nach der Exstirpation erhielt der rechte Hoden eine Röntgenstrahlendosis von 10 Sabouraud ohne Filter. Er wurde am folgenden Tag exstirpiert und wie der linke Hoden auf Cholin verarbeitet. Die azetylierten auf 100 cm³ gebrachten Extrakte zeigten bei der Prüfung am Meerschweinchendarm dieselbe minimal wirksame Dosis. Der Extrakt des be-

Digitized by Google

strahlten Hodens wirkte sogar eher etwas schwächer. Auch bei Anwendung der Superpositionsmethode ergaben sich dieselben Resultate.

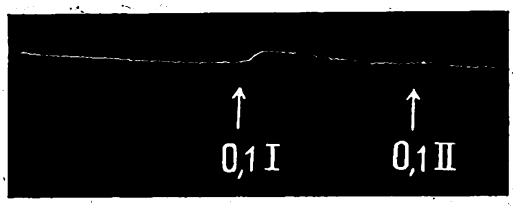

Fig. 15.

Wirkung von 0,1 cm³ des azetylierten Hodenextraktes (100 cm³) (I) vor der Bestrahlung (II) nach der Bestrahlung auf den in 100 cm³ Ringerlösung suspendierten Meerschweinchendarm. Minimal wirksame Dosen.

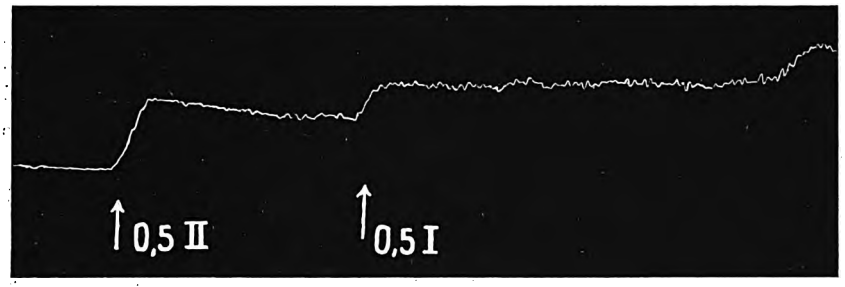

Fig. 16.

Fig. 17.

Figur 16 und 17. Wirkung von 0,5 cm³ des azetylierten Hodenextraktes (100 cm³) (I) vor, (II) nach der Bestrahlung auf den in 100 cm³ Ringerlösung suspendierten Meerschweinchendarm.

Auch in den lezithinreichen Organen von Versuchstieren konnte nach Röntgenbestrahlung keine Cholinvermehrung nachgewiesen werden, gleichgültig, ob das Organ sogleich nach der Einwirkung der Röntgenstrahlen entfernt wurde, oder ob es noch 12 h in Situ belassen wurde.

Unter den gegebenen Versuchsbedingungen kann also auch in den Geweben selbst nach intensiver Röntgenbestrahlung keinerlei Anhaltspunkt für die Abspaltung von Cholin gewonnen werden.

Zusammenfassung.

1. Käufliches Lezithin enthält geringe Cholinmengen, die sich mit der Methode von Guggenheim und Löffler leicht nachweisen lassen.

2. Das durch Auswaschen möglichst vollständig vom Cholin befreite Lezithin zeigte nach intensiver Röntgenbestrahlung keine Abspaltung vom Cholin.

3. Frisch gelegte Hühnereier zeigten nach Bestrahlung an zwei und drei aufeinanderfolgenden Tagen keinen vermehrten Cholingehalt des Dotters gegenüber Kontrolleiern.

Digitized by Google

4. Im Harn von Patienten konnte nach Verabreichung einer Röntgendosis von 2 Sabouraud durch 3 mm Aluminiumfilter kein vermehrter Cholingehalt gefunden werden.

5. Intensive Bestrahlung von Kaninchen auf Leber und Milz bewirkt keine Cholinzunahme im Blut und Harn.

6. Nach Bestrahlung lezithinreicher Organe (Kaninchenovarien, Hundehoden) konnte keine Cholinvermehrung im bestrahlten Organ nachgewiesen werden gegenüber den nicht bestrahlten Kontrollorganen desselben Tieres.

7. Die Hypothese des Freiwerdens von Cholin in Organen unter dem Einfluß der Röntgenstrahlen erscheint nach den vorliegenden Versuchen nicht gerechtfertigt.

Aus der I. Med. Universitäts-Klinik der Königl. Charité (Geh. Rat His) und der Königl. Univ.-Klinik für Hals- und Nasenkranke der Königl. Charité (Geh. Rat Killian).

Lungensteckschuß und Retention eines sondenartigen Gebildes im Brustraum (mit stereoskopischer Aufnahme).

Von

Dr. S. **Kaminer**, Assistent der I. Med. Klinik und Dr. **M. Weingaertner**, Assistent der Hals- und Nasenklinik.

(Hierzu Tafel IV, Fig. c.)

Der Musketier B. Ph. wurde am 1. III. 1915 bei Brest-Litowsk durch G.-G. aus einer Entfernung von 800 m an der rechten Brust verwundet. Im Anschluß an die Verletzung trat Bluthusten auf, der ungefähr vier Wochen anhielt. Nachdem er in verschiedenen Lazaretten an den Folgen dieser Verwundung behandelt worden ist, wurde er am 14. III. 16 zur genauen klinischen Beobachtung der Kgl. Charité überwiesen.

Befund: Schlanker, starkknochiger, mittelkräftiger Mann. Größe 170 cm. Wenig Fettpolster, mäßiger Turgor, die Haut läßt sich am Arm in dünnen Falten abheben, zeigt dabei aber gute Elastizität. Gesicht: Blasse Haut. Sichtbare Schleimhäute mäßig durchblutet. Zähne gut. Zunge feucht und rein, wird ruhig und gerade herausgestreckt. Rachen: Tonsillen sehr klein, sonst o. B. Augen: Bewegen frei, leichtes Lidflattern, Pupillen reagieren prompt auf Licht und Konvergenz; mittelweit. Thorax und Dorsum: Flach gewölbt, die linke Schulter steht ein wenig höher als die rechte. Der rechte Arm kann nicht bis zum Kopf gehoben werden. Es fehlt etwa ein Winkel von 20° an der Senkrechten. Im Rücken stehen bei hängenden Armen die beiden Schulterblätter gleich hoch. Bei der Bewegung über die Horizontale hinaus geht auch das rechte Schulterblatt eine Strecke weit mit, bleibt nachher aber stehen. Auf der rechten Brustseite befindet sich eine etwa 4 cm lange Narbe, strahlig fest verheilt, ca. 2—2 $^1/_2$ cm breit, auf der Unterlage gut verschieblich. Die Narbe liegt über der IV. Rippe mit 3 cm ihrer Länge lateral, mit 1 cm medial von der Mittellinie. An der vorderen Halsseite besteht eine bräunliche pigmentierte, kleine flächenhafte Narbe links neben der Mittellinie in der Höhe des Kehlkopfes. Rechts neben der Linie der Dornfortsätze in der Höhe des 2. bis 12. Wirbelfortsatzes findet sich eine etwa 2 $^1/_2$ cm lange, etwas eingezogene, lineare Narbe. Bei der Atmung bleibt die rechte Thoraxhälfte gegenüber der linken in der Inspiration deutlich zurück. Der Brustumfang über die Mamillen gemessen beträgt in der Inspirationsstellung 87 cm, in der Exspiration 81 cm,

rechte	Thoraxhälfte	Exspiration	41 cm,
linke	„	„	43 cm,
rechte	„	Inspiration	42 cm,
linke	„	„	46 cm.

Cor.: Sichtbare Pulsation des Herzens von ungefähr einem Querfinger innerhalb der Mammillarlinie bis 1 Querfinger vom linken Sternalrand mit Erschütterung der Brustwirbel in

Digitized by Google

der Umgebung des 5. Interkostalraums, Einziehung im 5. Interkostalraum Töne rein, über der Pulm. etwas leiser als über der Aorta. Dämpfung rechts bis zur Mitte des Sternums; sonst normal.

Pulmones: Perkussion. Grenzen rechts vorn, unterer Rand der VI. Rippe 1 Querfinger breit verschieblich. L. h. u. 2. Brustwirbel. In- und Exspiration 1 Querfinger verschieblich. R. h. u. 2. Brustwirbel fast unverschieblich bei In- und Exspiration, überall sonorer Klopfschall. R. h. u. gegenüber l. h. u. etwas abgeschwächt.

Auskultation: Überall vesikuläres Atemgeräusch. Rechts hinten unterhalb des unteren Skapularwinkels etwas Giemen. R. h. u. Atemgeräusch gegen l. h. u abgeschwächt.

Reflexe: Patellar: +. Bauchdecken: +. Cremaster: +. Periost: +. Achillessehnen: +. Babinski: —. Oppenheim: —. Mendel: —.

Urin: Alb. —. Sacch. —. Mikrospisch: o. B.

Auffallend war das Röntgenbild; wegen der Eigenartigkeit des sich hier bietenden Befundes begnügten wir uns nicht mit dem einfachen Bild, sondern fertigten ein Stereo-Röntgenogramm (vgl. Tafel IV, Fig. c) an. Bei dessen Studium sieht man vom oberen Rande des lateralen Drittels der IX. Rippe, schräg nach abwärts bis zur X. Rippe verlaufend und dann dieser in ihrem Verlauf bis zur Wirbelsäule folgend, ein überall gleichmäßiges, ungefähr 3 mm dickes, $11\,^1/_2$ cm langes, wie dicker Bleidraht aussehendes Gebilde. Am unteren Rand der IX. Rippe und mit seiner medialen Hälfte den 9. Wirbelkörper deckend, ein einem kleinen nach vorne umgebogenen Spitzgeschoß ähnlicher metallischer Fremdkörper. Darunter, dem Wirbelkörper des 10. Brustwirbels entsprechend, drei kleinere Geschoßteile von ungefähr Erbsengröße, von denen zwei direkt auf dem Wirbelkörper zu liegen scheinen. Das dritte vor dem Rippenwirbelgelenk der X. Rippe. Dicht daran, etwas unterhalb der X. Rippe, ein leicht gekrümmtes, rhombusähnliches, mit seiner Konkavität nach innen gelegenes Geschoßteil, 1 cm breit, mindestens 3 cm lang. Über dem Rhombus sieht man am unteren Rand der X. Rippe noch zwei Granatsplitter von ungefähr Stecknadelgröße. Im XI. Wirbelkörper, in der Nähe des Rippenwirbelgelenkes ein kommaförmiger, etwa $^1/_2$ cm dicker Geschoßsplitter. Das Zwerchfell ist rechts unregelmäßig gezackt und verläuft schräg nach oben bis zur VII. Rippe (hintere Axillarlinie). An der Überkreuzungsstelle von Zwerchfell und IX. Rippe eine deutliche Adhäsion. Die VI. Rippe ist vorn frakturiert. Gute Kallusbildung.

Das Stereobild ermöglichte uns, in diesem Falle die Größe und Form der einzelnen Fremdkörper, vor allem aber ihre Lage zueinander und zu den Rippen und Wirbelkörpern genau abzulesen. Im Fall eines nötig werdenden operativen Eingriffes könnte dieser an Hand der durch das stereoskopische Bild gegebenen Orientierung vorgenommen werden.

Was die Art des großen Fremdkörpers in der Lunge selbst betrifft, so ist die Wahrscheinlichkeit, daß es sich um ein eingebrochenes Sondenstück, das nach der Verwundung in den Thorax hineingelangte, handelt, sehr groß, wenn auch durch die anamnestischen Feststellungen nichts darüber zu erfahren ist. Mit dem Geschoß selbst ist dieses Gebilde wohl kaum in den Körper hineingelangt. Wenn es von dem Körper des Soldaten durch das Geschoß in den Körper hineingetrieben worden wäre, so hätte es gewiß vom Einschuß mit einer Spitze nach vorn hineingerissen werden müssen. Dies ist nicht ausgeschlossen, jedoch nicht recht wahrscheinlich.

Die Beobachtung des Kranken selbst in der Charité hat ergeben, daß eine Veränderung der Lage des Geschosses nicht eingetreten ist. Wir haben deshalb geglaubt, von einem operativen Eingriff vorderhand abraten zu müssen. Besonders deshalb, weil die Beschwerden des Patienten relativ kleine waren und er in seinem Beruf völlig arbeitsfähig war.

Dieser Fall ist ein neuer Beweis dafür, daß selbst zahlreiche Fremdkörper und solche von großen Dimensionen ohne wesentliche Erscheinungen in der Lunge einheilen können. So lange sie ruhig sind, soll man sie nicht bewegen.

Digitized by Google

Arbeiten und Verhandlungen
des
Sonderausschusses für Röntgenstrahlenmessung
der
Deutschen Röntgengesellschaft.

V. Gruppe.

Aus der Strahlenforschungsstelle der Reiniger, Gebbert & Schall A.-G.

Sekundärstrahlen und Härtegrad.

Von

Dr. Th. Christen, München.

Zur Zeit, als ich das erstemal vorschlug, die Halbwertschicht einer Strahlung in Wasser als Maß für deren Härtegrad einzuführen, waren die Vorstellungen von dem Wesen der Sekundärstrahlen noch wenig geklärt. Auch in meiner Monographie über Messung und Dosierung steht über „Sekundärstrahlen" manches, was heute nicht mehr haltbar ist.

Unterdessen ist, vornehmlich durch die Arbeiten von Barkla und Sadler, Klarheit in dieser Frage geschaffen worden. Wir wissen heute, daß es drei verschiedene Arten von Sekundärstrahlen gibt, β-Strahlen, Fluoreszenzstrahlen und Streustrahlen.

1. Die sekundäre β-Strahlung ist von gleicher Natur wie die Kathodenstrahlen, d. h. sie besteht aus Elektronen, die durch die erregende Röntgenstrahlung mit geringer Geschwindigkeit aus den durchdrungenen Körpern herausgeschleudert werden. Die Geschwindigkeit ist so gering[1]), daß ihre Halbwertschicht in Luft nur von der Größenordnung des Millimeters ist[2]). In festen oder flüssigen Körpern ist dementsprechend ihre Absorption noch viel stärker, so daß sie, wo sie im Innern eines durchleuchteten Körpers entstehen, gleich in der nächsten Umgebung vollständig absorbiert werden. Nur die ganz an der Oberfläche erzeugten β-Strahlen treten aus dem Körper aus, werden aber schon von geringen Luftschichten ausgelöscht.

2. Die Fluoreszenzstrahlung oder Eigenstrahlung, die unter der Einwirkung der primären Röntgenstrahlen entsteht, folgt den gleichen Gesetzen, wie die Fluoreszenzstrahlung des optischen Lichtes. Die optisch fluoreszierenden Körper haben die Eigenschaft, eine sekundäre Strahlung von bestimmter Wellenlänge auszusenden, wenn sie von einem Licht getroffen werden, dessen Wellenlänge kürzer ist, als die Wellenlänge des erregten Fluoreszenzlichtes. So kann z. B. eine grüne Fluoreszenz von blauem oder violettem Licht, eine blaue Fluoreszenz, von violettem und ultraviolettem Licht hervorgerufen werden.

Bei den Röntgenstrahlen nimmt, wie wir heute wissen, die Wellenlänge ab, wenn der Härtegrad zunimmt[3]). Die Fluoreszenzstrahlung eines Körpers kann also nur dann hervor-

---

[1]) „Gering" ist natürlich ein relativer Begriff. Die Geschwindigkeit dieser Kathodenstrahlen ist beträchtlich geringer, als die Geschwindigkeit solcher Kathodenstrahlen, wie sie zur Erzeugung harter Röntgenstrahlen nötig sind. Immerhin ist sie von der Größenordnung von etwa $^1/_{10}$ Lichtgeschwindigkeit.

[2]) Für β-Strahlen von $^1/_5$ Lichtgeschwindigkeit gibt J. J. Thomson (Elektrizitätsdurchgang in Gasen 1906, S. 323) eine Halbwertschicht von 2 mm in Luft.

[3]) Hier besteht zwischen dem Röntgenlicht und dem optischen Licht ein grundsätzlicher Unterschied. Das Röntgenlicht ist um so härter, d. h. durchdringungsfähiger, je kürzer seine Wellenlänge ist. Das optische Licht ist im allgemeinen um so weicher, d. h. weniger durchdringungsfähig, je kürzer seine Wellenlänge ist. Man hüte sich also, etwa auch beim optischen Licht von weichen und harten Strahlen zu reden, wie solches in der Literatur schon vorgeschlagen wurde.

Digitized by Google

gebracht werden, wenn die ihn treffenden Röntgenstrahlen härter sind, als die erregte Fluoreszenzstrahlung.

Die Fluoreszenzstrahlen der meisten Materialien sind sehr weich. Nur die Schwermetalle mit den höchsten Atomgewichten bilden eine Ausnahme. Dabei geben aber gerade die Schwermetalle neben ihrer harten noch eine zweite, weiche Fluoreszenzstrahlung.

Störende Wirkungen solcher weicher Fluoreszenzstrahlen können daher meist leicht unterdrückt werden durch Vorschlaten eines sogenannten Leichtfilters, d. h. eines relativ wenig absorbierenden Materials, dessen Dicke aber doch genügt, um die weiche Fluoreszenzstrahlung für das gewollte Experiment unschädlich zu machen.

Die Fluoreszenzstrahlung, die unter Röntgenwirkung entsteht, unterscheidet sich von der optischen Fluoreszenzstrahlung noch dadurch, daß unter Röntgenwirkung, soviel wir bis heute wissen, alle Körper fluoreszieren, unter optischer Strahlenwirkung dagegen nur bestimmte Substanzen.

3. Die Streustrahlung hat, im Gegensatz zu der Fluoreszenzstrahlung, die immer weicher ist als die erregenden Röntgenstrahlen, stets die gleiche Wellenlänge und somit auch den gleichen Härtegrad wie die primäre Röntgenstrahlung. Die Streustrahlung unterscheidet sich von der primären Röntgenstrahlung nur dadurch, daß sie aus ihrer ursprünglichen Richtung abgelenkt ist.

Die entsprechende Erscheinung beim optischen Licht ist die Streuung weiß-milchiger Körper. Auch hier besteht, wie bei der Fluoreszenzstrahlung, der Unterschied zwischen Röntgenstrahlen und optischen Strahlen darin, daß es wohl Körper gibt, die für Licht klar durchlässig sind (Wasser, Glas usw.), während für die Röntgenstrahlen, soweit wir bis heute unterrichtet sind, alle Körper trüb sind. Mit anderen Worten: Optisches Licht wird nicht von allen Körpern zerstreut, Röntgenstrahlen dagegen werden von allen Körpern zerstreut.

Fassen wir zusammen, so sehen wir, daß alle drei Arten von Sekundärstrahlen ungeordnet sind, d. h. sie gehen nicht mehr, wie die primären Röntgenstrahlen, von einer einzigen annähernd punktförmigen Lichtquelle aus.

Streustrahlen und Fluoreszenzstrahlen haben den Charakter von Röntgenstrahlen, d. h. sie bestehen aus transversalen Schwingungen. Die sekundären β-Strahlen dagegen sind abgeschleuderte Elektronen (Kathodenstrahlen).

Der Härtegrad der β-Strahlen ist außerordentlich gering.

Der Härtegrad der Fluoreszenzstrahlen ist höher als derjenige der β-Strahlen, aber stets niedriger als der Härtegrad der erregenden Primärstrahlen.

Der Härtegrad der Streustrahlung ist dem Härtegrad der Primärstrahlung gleich.

Die Streustrahlung ist weiter nichts, als der aus seiner ursprünglichen Richtung abgelenkte Teil der Primärstrahlung.

Diese Zusammenhänge werden durch die folgende Tabelle etwas augenfälliger.

Strahlung	Natur	Wellenlänge	Härtegrad	Richtung
Geradlinig und unabsorbiert durchgehende Strahlung	Transversal-Schwingungen	Wie Primärstrahlung, unabhängig vom Material des Sekundärstrahlers	Wie Primärstrahlung; unabhängig vom Material des Sekundärstrahlers	Geordnet, nur vom Antikathodenfleck ausgehend
Streustrahlung	Transversal-Schwingungen	Wie Primärstrahlung, unabhängig vom Material des Sekundärstrahlers	Wie Primärstrahlung; unabhängig vom Material des Sekundärstrahlers	Ungeordnet, von allen Punkten des Sekundärstrahlers ausgehend

Digitized by Google

Strahlung	Natur	Wellenlänge	Härtegrad	Richtung.
Fluoreszenzstrahlung	Transversal-Schwingungen	Größer als Primärstrahlung, einzig von dem Material des Sekundärstrahlers abhängig	Geringer als Primärstrahlung; einzig von dem Material des Sekundärstrahlers abhängig	Ungeordnet, von allen Punkten des Sekundärstrahlers ausgehend
β-Strahlung	Elektronenstrom, wie Kathodenstrahlen	—	Sehr gering	Ungeordnet, nur von den Oberflächenschichten des Sekundärstrahlers ausgehend

Fragen wir endlich nach dem Schicksal der ganzen in einen Körper eindringenden Röntgenstrahlung, so erfahren wir, daß ein Teil derselben unverändert durch den Körper hindurchgeht, d. h. sowohl seinen Härtegrad wie seine Richtung beibehält, daß ein anderer Teil im Körper absorbiert und daß ein letzter Teil in Sekundärstrahlen transformiert wird. Mit anderen Worten: Aus der primären Röntgenenergie R, die aus einer annähernd punktförmigen Strahlenquelle stammt, sind demnach folgende Energieformen hervorgegangen:

1. Die absorbierte Energie W, die in Form von Wärme oder chemischer Energie[1]) in Erscheinung tritt.
2. Die Energie der geradlinig durchgehenden, ungestörten oder direkten Strahlung G.
3. Die Energie der Streustrahlung S.
4. Die Energie der Fluoreszenzstrahlung Φ.
5. Die Energie der sekundären β-Strahlung B, so daß nach dem Energiesatz gelten muß

$$R = W + G + S + \Phi + B. \tag{1}$$

Diese Gleichung darf allerdings nur auf ein sehr kleines Raumelement angewendet werden. Denn sobald der absorbierende Körper eine merkliche Ausdehnung hat, wird die in seinem Innern entstehende β-Strahlung dank ihrer großen Absorbierbarkeit schon in den nächstliegenden Raumelementen absorbiert. Nur ein kleiner, an der Oberflächenschicht auftretender Anteil der β-Strahlung tritt aus dem Körper aus. Bezeichnen wir mit B_1 die Energie der absorbierten β-Strahlung und mit B_2 die Energie der kleinen Menge aus dem Körper austretender β-Strahlung, so gilt

$$B = B_1 + B_2, \tag{2}$$

wobei $\frac{B_2}{B_1}$ ein sehr kleiner Bruch ist, um so kleiner, je größer die räumliche Ausdehnung des Körpers ist.

Ähnliches gilt für die Fluoreszenzstrahlung und für die Streustrahlung. Auch sie werden zum Teil an anderen Stellen, als da, wo sie entstehen, aber doch noch innerhalb des durchstrahlten Körpers, absorbiert. Bezeichnen wir auch hier die absorbierten Anteile mit dem Index 1 und die nichtabsorbierten Anteile mit dem Index 2, so gilt

$$\Phi = \Phi_1 + \Phi_2, \tag{3}$$

$$S = S_1 + S_2; \tag{4}$$

damit geht Gleichung (1) über in

$$R = W + S_1 + \Phi_1 + B_1 + G + S_2 + \Phi_2 + B_2. \tag{5}$$

Faßt man alles, was im Innern eines Körpers absorbiert wird, in eine einzige Größe A zusammen,

$$A = W = S_1 + \Phi_1 + B_1, \tag{6}$$

[1]) Ein kleiner Teil tritt als elektrische Ladung auf, namentlich durch den Verlust an Elektronen (β-Strahlung).

Digitized by Google

so geht Gleichung (5) über in

$$R = A + G + S_2 + \Phi_2 + B_2. \tag{7}$$

In Worten läßt sich diese Gleichung so ausdrücken: Die in einen Körper eindringende Strahlung wird in diesem zum Teil absorbiert, zum Teil tritt sie wieder aus, und zwar in vier verschiedenen Formen: Direkte Strahlung, die weder ihre Wellenlänge noch ihre Richtung geändert hat; Streustrahlung, die wohl ihre Richtung, nicht aber ihre Wellenlänge geändert hat; Fluoreszenzstrahlung, die sowohl ihre Richtung geändert, als auch eine größere Wellenlänge (geringeres Durchdringungsvermögen) erhalten hat und β-Strahlung, die überhaupt keinen Wellencharakter mehr hat, sondern einen Elektronenstrom (Kathodenstrahlen) darstellt.

Kehren wir nochmals zu dem kleinen Raumelement zurück, das die Röntgenenergie nach Gleichung (1) transformiert, so wissen wir, daß dank den geringen Dimensionen die Größe G nicht viel kleiner sein kann, als die Größe R. Wenn wir daher Gleichung (1) in folgender Form schreiben

$$R - G = W + S + \Phi + B, \tag{8}$$

so stehen auf beiden Seiten der Gleichung sehr kleine Größen. Von den vier Größen auf der rechten Seite dieser Gleichung ist W die absorbierte Energie, während S, Φ und B strahlende, also nicht absorbierte Energien sind. Wir bilden nun, um aus diesen sehr kleinen Größen eine endliche meßbare Zahl abzuleiten; das Verhältnis der strahlenden zu den absorbierten Energiemengen, indem wir schreiben

$$v = \frac{S + \Phi + B}{W}, \tag{9}$$

und nennen diese Größe den Transformationskoeffizienten, weil ihr Wert uns ein Urteil darüber gestattet, welcher Anteil der gestörten Strahlung in eine andere Form strahlender Energie übergeht (S, Φ, B) und welcher andere Anteil in eine Form nichtstrahlender Energie übergeht (W).

Gehen wir mit diesem Gedankengang an den Körper mit meßbarer Ausdehnung, so erhält der Transformationskoeffizient v eine andere Bedeutung. Es tritt jetzt aus dem Körper nicht mehr die ganze Energiemenge $S + \Phi + B$ aus, sondern ein Teil davon, $S_1 + \Phi_1 + B_1$, wird an anderen Stellen des Körpers, als da, wo er entsteht, absorbiert, während nur der übrige Teil, $S_2 + \Phi_2 + B_2$, den Körper verläßt. Wir bezeichnen den Transformationskoeffizienten für den ausgedehnten Körper mit v^* und finden entsprechend Gleichung (8)

$$v^* = \frac{S_2 + \Phi_2 + B_2}{A}. \tag{10}$$

Nun ist sicherlich, entsprechend den Gleichungen (2), (3) und (4),

$$S_2 + \Phi_2 + B_2 < S + \Phi + B \tag{11}$$

und andererseits, entsprechend Gleichung (6),

$$A > W \tag{12}$$

so daß auf alle Fälle,

$$v^* < v. \tag{13}$$

Da außerdem $S_2 + \Phi_2 + B_2$ gegenüber $S_1 + \Phi_1 + B_1$ um so mehr abnimmt, je größer die Dimensionen des absorbierenden Körpers sind, so folgt, daß v^* um so kleiner wird gegenüber v, je größer die Ausdehnung des absorbierenden Körpers ist.

Mit anderen Worten: Je größer die Ausdehnung eines Körpers, desto kleiner ist sein Transformationskoeffizient für Röntgenstrahlen.

Noch eine andere Tatsache ergibt sich aus dem vorhergehenden Gedankengang: Wenn ein sehr kleines Element einer Röntgenstrahlung ausgesetzt wird, so absorbiert es einen bestimmten Anteil der direkten Strahlung [W in Gleichung (1)]. Wird aber ein größerer Körper von Röntgenstrahlen durchsetzt, so erhält jedes seiner Elemente nicht nur die von der Röntgenröhre ausgehenden direkten Strahlen, sondern außerdem noch die Sekundärstrahlen der um-

Digitized by Google

gebenden Raumelemente, und je größer der Körper ist, desto mehr Sekundärstrahlen aus anderen Teilen des Körpers treffen auf jedes seiner Raumelemente. Da auch von diesen Strahlen ein Bruchteil in dem genannten Raumelement absorbiert wird, so ist die von ihm absorbierte Menge strahlender Energie sicherlich größer, als wenn es für sich allein mit gleicher Intensität direkt bestrahlt würde.

Diese Zusatzration ist um so bedeutender, je mehr andere, gleichzeitig bestrahlte Raumelemente in der Umgebung liegen, d. h. je größer die räumliche Ausdehnung des durchstrahlten Körpers ist.

Diese Verhältnisse werden durch Fig. 1 veranschaulicht, worin der in dem schmalen Körper liegende Punkt A einer geringeren Strahlenwirkung unterliegt, als der in dem voluminösen Körper liegende Punkt B.

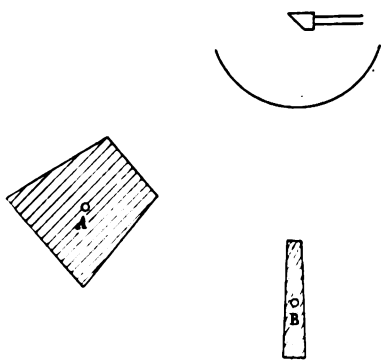

Fig. 1.

Mit anderen Worten: Die in einem Raumelement eines durchstrahlten Körpers absorbierte strahlende Energie ist um so größer, je größer — ceteris paribus — die räumliche Ausdehnung des ganzen durchstrahlten Körpers ist.

Beispiel: Wenn man auch die Kunst verstände, eine Röntgenstrahlung so exakt abzublenden, daß man sicher wäre, gerade nur das Ovarium und sonst kein daneben liegendes Gewebe zu treffen, so bliebe doch der Nachteil, daß bei dieser Bestrahlungsart das Ovarium eine beträchtlich geringere Dosis erhalten würde, als bei weit offener Blende.

Nun ist von größter Bedeutung folgendes zu beachten: Alles, was bis heute über Absorption und deren Zusammenhang mit dem Härtegrad geschrieben und gerechnet wurde, bezieht sich lediglich auf die ungestörte, d. h. auf die geradlinig fortgepflanzte Strahlung, nicht aber auf die untergeordneten, d. h. nach allen Richtungen ausgesandten Sekundärstrahlen. Speziell die fundamentale Absorptionsgleichung (14)

$$\frac{-dE}{dx} = \alpha \cdot E \tag{14}$$

und die daraus für die Dosis abgeleitete Gleichung

$$D = -\frac{1}{f} \cdot \frac{dE}{dx}, \tag{15}$$

worin f die senkrecht getroffene Oberfläche bedeutet, gelten nur für die direkte, ungestörte Strahlung. Sobald eine beträchtliche Menge von Sekundärstrahlen auftreten, werden diese Gleichungen und alles, was daraus abgeleitet wurde, hinfällig.

Da nun bei der neuerdings immer weiter fortschreitenden Steigerung des Härtegrades in der Therapie, wie allgemein angenommen wird, auch die Sekundärstrahlung, und zwar speziell die Streustrahlung, wesentlich zunimmt, so dürfen die bisher gewonnenen Resultate nicht mehr unbesorgt auf die moderne Tiefentherapie angewandt werden.

Dies ist zwar sehr bedauerlich, weil die ungeordneten Strahlungen sich jeder streng mathematischen Behandlung entziehen. Aber die Tatsache ist nun eben einmal da und wir müssen ihr Rechnung tragen. Immerhin lassen sich einige brauchbare Annäherungsformeln aufstellen, die uns die wichtigste Orientierung ermöglichen.

Einer besonders gewissenhaften und exakten Revision bedarf der Begriff der Halbwertschicht. Ich hatte denselben seinerzeit so definiert: „Unter Halbwertschicht einer Röntgenstrahlung versteht man diejenige Schichtdicke destillierten Wassers, die von der eindringenden Röntgenstrahlung gerade die Hälfte absorbiert und die Hälfte durchläßt.“ Man sieht auf den ersten Blick, daß die Definition hinfällig wird, sobald die Energie der Sekundärstrahlen (S) so groß wird, daß sie im Vergleich mit der Energie der nicht absorbierten Primärstrahlen (G)

Digitized by Google

nicht mehr vernachlässigt werden darf. Denn nach jener Definition bleibt es zweifelhaft, ob wir die Sekundärstrahlung zu den absorbierten oder zu den nicht absorbierten Strahlungen rechnen sollen.

Um die ganze Frage nicht allzusehr zu verwickeln, stellen wir zunächst fest, daß die Energie der austretenden Fluoreszenzstrahlen und β-Strahlen verhältnismäßig gering ist. Beide Strahlengattungen sind auch meist so weich, daß sie leicht können abgefiltert werden. Wir nehmen also im folgenden zunächst an, daß durch geeignete Maßnahmen die Fluoreszenzstrahlen, wie die sekundären β-Strahlen von unseren Meßapparaten ferngehalten werden. Es verbleiben dann von der Sekundärstrahlung nur die Streustrahlen und die Gleichungen (1) und (7) gehen über in

$$R = W + G + S \tag{16}$$

für das kleine Element und

$$R = A + G + S_2 \tag{17}$$

für den räumlich ausgedehnten Körper.

Bleiben wir zunächst bei dem sehr kleinen Element und schreiben wir Gleichung (14) in folgender Form:

$$R - G = W + S. \tag{18}$$

Hierin bedeutet $R - G$ die Abnahme der Energie der geordneten, geradlinig fortgepflanzten Strahlung beim Durchgang durch das kleine Element. Diese Größe wird dementsprechend mit $-dR$ bezeichnet.

W ist die Menge absorbierter Energie. Sie muß der Menge einfallender Energie proportional sein, das heißt

$$W = \alpha \cdot R \cdot dx, \tag{19}$$

wobei α den Absorptionskoeffizienten und dx die Dicke des kleinen Flächenelementes ist, gemessen in der Strahlenrichtung.

S ist die Menge der Energie der ungeordneten, d. h. der aus ihrer ursprünglichen Richtung abgelenkten Strahlung. Auch sie muß der Menge einfallender Energie proportional sein, d. h.

$$S = \sigma \cdot R \cdot dx, \tag{20}$$

wobei σ den Streuungskoeffizienten bezeichnet.

Damit geht Gleichung (18) über in

$$-dR = (\alpha + \sigma) \cdot R \cdot dx. \tag{21}$$

Die in dem kleinen Körperelement absorbierte Energiemenge ist die „direkte Dosis", d. h. die in der Raumeinheit absorbierte Energiemenge direkter geordneter Röntgenstrahlung

$$D = \frac{W}{f \cdot dx} = \frac{\alpha \cdot R}{f}. \tag{22}$$

Betrachten wir jetzt ein im Innern eines ausgedehnten Körpers gelegenes Element von den gleichen, sehr geringen Dimensionen, so erkennen wir, daß dasselbe nicht nur von der direkten, geordneten Strahlung, sondern auch von ungeordneter, an allen möglichen Stellen des Körpers zerstreuter Strahlung getroffen wird. Wir haben gesehen, daß, je größer die Ausdehnung des ganzen durchstrahlten Körpers ist, um so größer die Zusatzration wird, die ein einzelnes Körperelement, neben der direkten Strahlung, in Form von Streustrahlung, Fluoreszenzstrahlung und β-Strahlung aus den anderen Elementen des durchstrahlten Körpers erhält.

Wir bezeichnen jetzt mit τ das Verhältnis der Energien dieser beiden Strahlengattungen, d. h. wir nehmen an, daß das betrachtete Element neben der direkten Strahlung von einer τ mal stärkeren Sekundärstrahlung aus der Umgebung des Körperelementes getroffen werde. Dann ist die Energie der das Element treffenden Strahlung nicht mehr R, sondern $R \cdot (1 + \tau)$.

Da es sich praktisch hauptsächlich darum handelt, den Einfluß der Streustrahlung mit zu berücksichtigen (hohe Härtegrade mit vermehrter Streuung in der Tiefentherapie!), so wollen wir auch hier von der Wirkung der Fluoreszenzstrahlen und der β-Strahlen im Innern

Digitized by Google

des Körpers absehen[1]). Dann bedeutet τ das Verhältnis der ein Körperelement treffenden Streustrahlung zu der dasselbe Element treffenden direkten Strahlung. Wir nennen daher die Zahl τ praktischerweise im folgenden wirksame Streuung.

Die wirksame Streuung ist um so größer, je größer die Ausdehnung des durchstrahlten Körpers ist. Die Größe τ ist gleich Null, wenn nur ein kleines Körperelement für sich allein bestrahlt wird. Sie nähert sich einem oberen Grenzwert, wenn das bestrahlte Element inmitten einer sehr großen durchstrahlten Masse liegt.

Da nun die Streustrahlung den gleichen Härtegrad, also den gleichen Absorptionskoeffizienten α hat, wie die direkte Strahlung, so erhöht sich auch die Dosis in dem Verhältnis $1:1+\tau$.

Wir bezeichnen die unter gemeinsamer Wirkung von direkter Strahlung und Streustrahlung erzeugte Dosis mit D^* und schreiben

$$D^* = \frac{\alpha \cdot R \cdot (1+\tau)}{f}. \tag{23}$$

Nach diesen Feststellungen erst können wir an die Frage herantreten, in welcher Weise dann künftig der Begriff der Halbwertschicht zu definieren sei. Gehen wir zunächst aus von der rein theoretischen Voraussetzung, es finde nur Absorption und keine Streuung statt, dann wird in Gleichung (21)

$$\sigma = O \tag{24}$$

und Gleichung (21) geht über in

$$-dR = \alpha \cdot R \cdot dx, \tag{25}$$

welche das bekannte Integral liefert

$$R = R_o \cdot e^{-\alpha x} \tag{26}$$

oder

$$R = \frac{R_o}{2^{\frac{x}{a}}}, \tag{27}$$

wobei α den Absorptionskoeffizienten und a die Halbwertschicht reiner Absorption bedeutet. Die Beziehung dieser beiden Größen untereinander ist bekanntlich gegeben durch die Gleichungen

$$\alpha \cdot a = lg(2) = 0{,}7\,^{2}). \tag{28}$$

Es bedeutet also a im folgenden diejenige Halbwertschicht, welche die Strahlung hätte, wenn sie nur absorbiert und nicht gleichzeitig auch zerstreut würde.

Mit anderen Worten: a ist die Halbwertschicht reiner Absorption.

Machen wir jetzt die umgekehrte, ebenso rein theoretische Voraussetzung, es finde nur Streuung und keine Absorption statt, dann wird in Gleichung (21)

$$\alpha = O \tag{29}$$

und Gleichung (21) geht über in

$$-dR = \sigma R dx, \tag{30}$$

woraus

$$R = R_o \cdot e^{-\sigma x} \tag{31}$$

oder

$$R = \frac{R_o}{2^{\frac{x}{s}}}, \tag{32}$$

worin σ den Streuungskoeffizienten und s die Halbwertschicht reiner Streuung bedeutet, während die Beziehung der beiden Größen zueinander gegeben ist durch die Gleichung

$$\sigma \cdot s = lg(2) = 0{,}7. \tag{33}$$

---

[1]) D. h. wir rechnen die Energie der absorbierten Fluoreszenzstrahlung zu der Größe W.

[2]) Genauer 0,693.

Digitized by Google

Es bedeutet also s im folgenden diejenige Halbwertschicht, welche die Strahlung hätte, wenn sie nur zerstreut und nicht gleichzeitig auch absorbiert würde.

Mit anderen Worten: s ist die Halbwertschicht reiner Streuung.

Nun wird aber die Strahlung gleichzeitig absorbiert und zerstreut und folgt dementsprechend der Gleichung (21). Das Integral dieser Gleichung ist

$$R = R_o \cdot e^{-(\alpha+\sigma)\cdot x} \tag{34}$$

oder

$$R = \frac{R_o}{2^{\frac{x}{b}}}, \tag{35}$$

wobei b diejenige Halbwertschicht bedeutet, welche man findet, wenn man bei Messung der Energie R nur die direkte Strahlung berücksichtigt und sowohl die absorbierte wie die Streustrahlung zu dem Verlust rechnet. Dabei gilt entsprechend den Gleichungen (34) und (35)

$$b \cdot (\alpha + \sigma) = lg(2) = 0{,}7. \tag{36}$$

Es ist also b diejenige Halbwertschicht, welche man mißt, wenn die Strahlung sowohl durch Absorption wie durch Streuung geschwächt wird. Wir nennen sie daher die kombinierte Halbwertschicht.

Nun ist wohl zu merken, daß man mit den üblichen Methoden unter Beachtung bestimmter Vorsichtsmaßregeln wohl die kombinierte Halbwertschicht b, nicht aber die Halbwertschicht reiner Absorption a, und auch nicht die Halbwertschicht reiner Streuung s messen kann; denn man kann wohl unter exakter Ausschaltung der Streustrahlung die nichtabsorbierte direkte (ungestörte) Strahlung messen, man kann aber ohne besonders komplizierten Apparat nicht die Streustrahlung für sich allein oder die Summe von direkter Strahlung und Streustrahlung messen.

Würde man die Summe der nichtabsorbierten direkten und der gesamten gestreuten Strahlung messen können, so dürfte man Gleichung (24) bzw. (25) anwenden und könnte die Größe α bzw. a bestimmen. Schließt man aber nach Möglichkeit alle Streustrahlung aus, so mißt man die Größe b entsprechend Gleichung (35).

Beachtet man aber die eben genannte Vorsichtsmaßregel nicht, indem man zuläßt, daß ein Teil der Streustrahlung das Reagens trifft, mit dem man die nichtabsorbierte Röntgenenergie messen will, dann findet man eine Größe, die irgendwo zwischen der kombinierten Halbwertschicht b und der Halbwertschicht reiner Absorption a liegt, die also eine ganz unbestimmte Größe ist und deshalb, je nach dem Betrage des Streufehlers, ganz verschiedene Werte haben kann.

Wir können uns ein gutes Bild über den Zusammenhang dieser drei genannten Halbwertschichten verschaffen, wenn wir die Gleichungen (28), (33) und (36) in folgender Form schreiben:

$$\frac{1}{a} = \frac{\alpha}{lg(2)} \tag{37}$$

$$\frac{1}{s} = \frac{\sigma}{lg(2)} \tag{38}$$

$$\frac{1}{b} = \frac{\alpha+\sigma}{lg(2)}. \tag{39}$$

Aus diesen drei Gleichungen erkennen wir ohne weiteres, daß

$$\frac{1}{b} = \frac{1}{a} + \frac{1}{s}. \tag{40}$$

Daraus ergibt sich zunächst folgendes: $\frac{1}{b}$ ist in allen Fällen größer als $\frac{1}{a}$ und größer als $\frac{1}{s}$, oder mit anderen Worten: b ist auf Fälle kleiner als a und kleiner als s, d. h. die kombinierte Halbwertschicht ist stets kleiner als die Halbwertschicht reiner Absorption und kleiner als die Halbwertschicht reiner Streuung.

Digitized by Google

Um uns ferner über den Einfluß verschiedener Faktoren auf die Größen b, a und s Rechenschaft zu geben, bezeichnen wir mit ϱ die relative Streuung, d. h. das Verhältnis der in einem Raumelement entstehenden Streustrahlung zu der in dem gleichen Raumelement absorbierten Strahlung. Mit anderen Worten: Wir definieren die relative Streuung wie folgt:

$$\varrho = \frac{\sigma}{\alpha} = \frac{a}{s}, \tag{41}$$

dann geht Gleichung (40) über in

$$\frac{1}{b} = \frac{1}{a} \cdot (1 + \varrho), \tag{42}$$

oder

$$a = b \cdot (1 + \varrho). \tag{43}$$

Kennt man also den Betrag der relativen Streuung ϱ, so kann man aus der kombinierten Halbwertschicht stets die Halbwertschicht reiner Absorption berechnen.

Greifen wir jetzt auf Gleichung (23) zurück, welche uns anzeigt, wie groß die Dosis unter gemeinsamer Wirkung von direkter Strahlung und Streustrahlung wird, und erinnern wir uns, daß der Begriff der Flächenenergie definiert ist durch die Gleichung

$$F = \frac{R}{f}, \tag{44}$$

so geht Gleichung (23) über in

$$D^* = \alpha \cdot F \cdot (1 + \tau), \tag{45}$$

oder unter Berücksichtigung von Gleichung (28)

$$D^* = \frac{F \cdot (1 + \tau)}{a} \cdot 0{,}7, \tag{46}$$

und endlich unter Einführung der kombinierten Halbwertschicht aus Gleichung (43)

$$D^* = \frac{F}{b} \cdot \frac{1 + \tau}{1 + \varrho} \cdot 0{,}7. \tag{47}$$

Vergleichen wir jetzt dieses Ergebnis mit unserer früheren Gleichung (22), die wir unter Einführung der Halbwertschicht reiner Absorption aus Gleichung (28) und der Flächenenergie aus Gleichung (44) in folgender Form schreiben:

$$D = \frac{F}{a} \cdot 0{,}7, \tag{48}$$

die aber nur bei Abwesenheit von Streustrahlen streng gilt, so sehen wir, daß durch den Eintritt des Korrekturfaktors

$$\frac{1 + \tau}{1 + \varrho}$$

eine wesentliche Komplikation eingetreten ist. Dabei sind die Größen τ und ϱ nicht sehr einfacher Natur.

τ ist unter der Bezeichnung wirksame Streuung definiert worden als das Verhältnis der Energien der ungeordneten und der geordneten Strahlen, die ein Raumelement treffen. Die wirksame Streuung nimmt zu sowohl mit steigendem Härtegrad der Strahlung als auch mit steigenden Dimensionen des bestrahlten Körpers.

ϱ ist die relative Streuung, d. h. das Verhältnis des Streukoeffizienten zum Absorptionskoeffizienten. Auch diese Größe nimmt zu mit wachsendem Härtegrad. Dagegen von den Dimensionen des durchstrahlten Körpers ist sie unabhängig.

Immerhin können wir über das Verhalten der Größen τ und ϱ auf Grund unserer bereits erworbenen Kenntnisse schon einige Schlüsse ziehen.

1. Härtegrad und Tiefenwirkung. Durch den Einfluß der Streustrahlung verschiebt sich sehr wahrscheinlich das Optimum der Tiefenwirkung nach höheren Härtegraden, d. h. man erhält die günstigste Tiefenwirkung[1]) mit einer Halbwertschicht, die größer ist als die

[1]) Hierüber vgl. die Besprechung der Halbwertregel auf S. 69.

Digitized by Google

Überschicht. Wieviel größer, wird wohl die Erfahrung lehren. Bis heute sind wir ja mit unseren technischen Mitteln überhaupt kaum an das bisher gültige Optimum herangekommen.

Ferner müssen wir aus der erstaunlichen Zunahme der biologischen Tiefenwirkung beim Übergang zu sehr harten Strahlen schließen, daß mit wachsendem Härtegrad der Korrekturfaktor

$$\frac{1+\tau}{1+\varrho}$$

beträchtlich zunimmt, daß also bei wachsendem Härtegrad die Zunahme der Größe ϱ durch die Zunahme der Größe τ beträchtlich überkompensiert wird, soweit diese Erscheinung nicht auf Rechnung eines mit dem Härtegrad wachsenden biologischen Sensibilitätskoeffizienten geht, eine Frage, die zur Zeit leider noch nicht geklärt ist.

2. Blende und Tiefenwirkung. Je weitere Blenden wir bei der Tiefentherapie anwenden, desto mehr nimmt die Größe τ zu, ohne gleichzeitige Veränderung der Größe ϱ. Je größer wir die Blende nehmen, um so größer wird daher der Korrekturfaktor, um so größer wird die Tiefendosis[1]).

Da neuerdings mit der Ausbildung neuer Röntgenapparate zur Erzeugung immer härterer Strahlen gewissermaßen ein Wettrennen nach hohen Halbwertschichten eingesetzt hat, möchte ich dringend warnen, nur den auf das exakteste belegten Zahlen Glauben zu schenken. Solange man mit mittleren Härtegraden arbeitete, war es verhältnismäßig leicht, sich von der störenden Wirkung der Streustrahlung zu emanzipieren. Je härter aber die Strahlungen werden, um so größer wird der Streufehler. Vernachlässigt man den Streufehler, so kann man die gesuchte Halbwertschicht um 100 % und mehr zu hoch finden. Dann täuscht man den Lesern eine Höhe des Härtegrades vor, die tatsächlich nicht vorhanden ist.

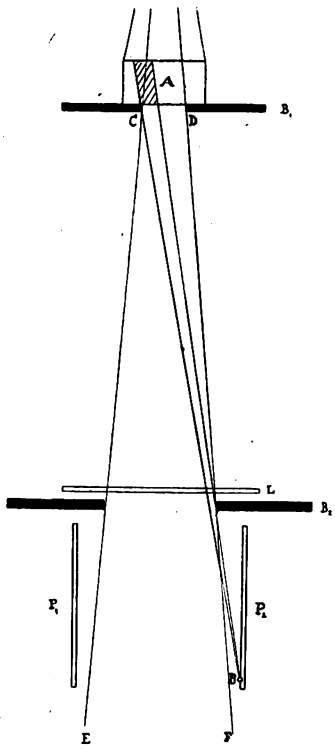

Fig. 2.

Der Streufehler muß bei sehr harten Strahlen auf das sorgfältigste vermieden werden. Leider wirkt er gerade bei derjenigen Methode am verhängnisvollsten, die sonst als die beste gelten müßte, bei der Messung der reinen Luft-Ionisation. Diese Methode besteht darin, daß man ein ausgeblendetes Röntgenstrahlenbündel zwischen zwei aufgeladenen Platten hindurchschickt und als Maß für die Intensität[2]) der Röntgenstrahlen die Stärke des Sättigungsstromes setzt, der durch Absorption der Röntgenstrahlen in der Luft entsteht. Ein Schema der zugehörigen Disposition gibt Fig. 2. Hierin bedeuten B_1 und B_2 Blenden; L ist ein Leichtfilter, d. h. eine dünne, wenig absorbierende Substanz, die den Zweck hat, die weiche Eigenstrahlung des Glases der Röntgenröhre und eine aus einem allfälligen Filter stammende weiche Eigenstrahlung von der Ionisationskammer fernzuhalten. Solche weiche Strahlungen sind nicht nur deshalb gefährlich, weil sie, dank ihrer starken Absorption, die Luft der Kammer relativ stark ionisieren, sondern auch deshalb, weil sie ungeordnet sind, d. h. nicht von einem beschränkten Leuchtfleck ausgehen. Ohne das Leichtfilter L würden sie also, trotz der

[1]) Allerdings darf nicht außer acht gelassen werden, daß daraus eine vermehrte Gefahr für den Blut-Lymph-Apparat entsteht.

[2]) Dies ist eine abgekürzte Ausdrucksweise. In Wahrheit ist der Sättigungsstrom nicht der Intensität der Strahlung proportional, sondern dem Produkt und der Intensität aus dem Absorptionskoeffizienten der Luft. Hierüber vergleiche

Christen, Energiemessung ionisierender Strahlung. Phys. Zt. 1916. Nr. 2, S. 23 und

Christen, Landläufige Irrtümer über Strahlenmessung. Strahlentherapie Bd. VII, 1916, S. 452.

Digitized by Google

beiden Blenden B_1 und B_2, zum Teil auf die Platten P_1 und P_2 fallen und das darf durchaus nicht sein. Wir werden gleich sagen warum.

Die Platten P_1 und P_2 müssen streng gegen jede Röntgenstrahlung — primäre wie sekundäre — geschützt sein. In Sonderheit ist darauf zu achten, daß das primäre Strahlenbündel sicher zwischen den Platten hindurchgehe und keine derselben streife. Jede Röntgenstrahlung nämlich, die auf eine der Platten trifft, löst dort Sekundärstrahlen aus, von denen in diesem Fall namentlich die β-Strahlung verderblich ist. Ihr absoluter Betrag ist zwar gering, aber ihre Absorption in Luft ist so beträchtlich gegenüber der Absorption der — an sich viel stärkeren — Primärstrahlung, daß sie die Meßergebnisse ganz bedeutend fälschen kann. Bedenkt man, daß die Halbwertschicht der β-Strahlen in Luft von der Größenordnung des Millimeters ist, während die Halbwertschicht harter Röntgenstrahlen in Luft leicht 2 m betragen kann, so sieht man, daß die Wirkung einer solchen β-Strahlung auf die Luft der Ionisationskammer gleich stark sein kann, wie die einer 2000 mal stärkeren primären Röntgenstrahlung.

Diese bedauerliche Eigenschaft der sekundären β-Strahlen macht es leider sehr schwierig, die reine Luftionisation für Aufnahme von Absorptionskurven und für die exakte Bestimmung von Härtegraden zu verwenden, denn es läßt sich nur schwer vermeiden, daß ein Teil der aus dem absorbierenden Körper austretenden Streustrahlung die Platten der Ionisationskammer treffe. So wird z. B. der Punkt B auf Platte P_2 (Figur 2) von der ganzen aus dem schraffierten Teil des absorbierende Körpers A stammenden Streustrahlung getroffen.

Solange man nur mit dünnen absorbierenden Schichten arbeitet, hat dieser Fehler — bei guter Disposition — relativ wenig auf sich. Sobald man aber zu dickeren Schichten aufsteigt, wobei die direkte Strahlung, die man messen will, sich stark vermindert, während die Streustrahlung, die man nicht messen will, beträchtlich steigt, kommt man relativ rasch in ein Gebiet, in welchem die genannten β-Strahlen das Meßresultat vollkommen trüben, und zwar in dem Sinn, daß mit zunehmender Filterdicke die Wirkung der β-Strahlen steigt, die Abnahme der Intensität also kleiner erscheint, als sie in Wirklichkeit ist, der Härtegrad dagegen viel zu groß erscheint, d. h.:

Bei Messung mit reiner Luftionisation wirkt schon eine geringe auf die Platte treffende Streustrahlung in dem Sinn, daß man die Härtegrade stets zu groß findet. Je dicker die absorbierende Schicht, um so beträchtlicher wird dieser Fehler.

Der Streufehler ist aber nicht nur bei der besprochenen Ionisationsmethode, sondern bei jeder anderen Messung von Bedeutung, wenngleich er bei den anderen Methoden geringere Dimensionen annimmt. Betrachten wir z. B. die zwei in Fig. 3 und 4 dargestellten Meßeinrichtungen, so erkennen wir ohne weiteres, daß die in Fig. 3 dargestellte Einrichtung bei weitem die schlechtere ist, weil bei dieser Disposition ein viel größerer Anteil der in dem absorbierenden Körper A zerstreuten Strahlung auf das Reagens R gelangt; während dieser Anteil bei der Disposition in Fig. 4 wesentlich vermindert ist.



Fig. 3.

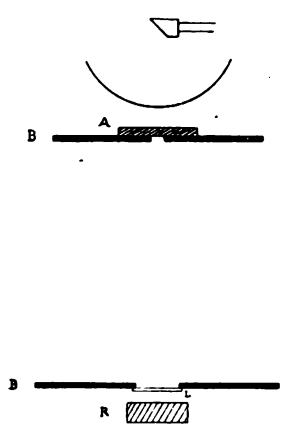

Fig. 4.

Fig. 5 zeigt für einen beliebigen Punkt A, welch beträchtlicher Anteil der von ihm ausgehenden Streustrahlung (reichlich der vierte Teil) auf das Reagens fällt, wenn der absorbierende Körper nahe an dasselbe herangebracht wird.

Digitized by Google

Gehen wir weiter zu Fig. 6 über, worin A einen Absorptionskörper, L ein Leichtfilter zur Abhaltung der Fluoreszenzstrahlung, R_1 und R_2 zwei gleiche Reagenskörper bedeutet. Wäre keine Streustrahlung vorhanden, so müßten die Reaktionen auf R_1 und R_2 sich umgekehrt verhalten wie die Quadrate der Fokaldistanzen r_1 und r_2. Man sieht aber auf den ersten Blick, daß der Reagenskörper R_1 den streustrahlenden Absorptionskörper A unter einem größeren Winkel sieht, als der Reagenskörper R_2, daß daher die Reaktion auf R_1 größer sein muß, als dem Distanz-Quadrat-Gesetz entsprechen würde, d. h.:

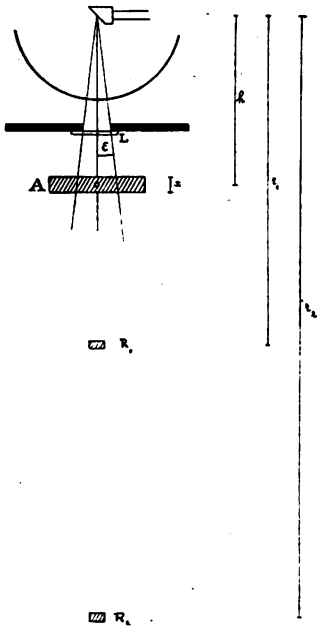

Fig. 6.

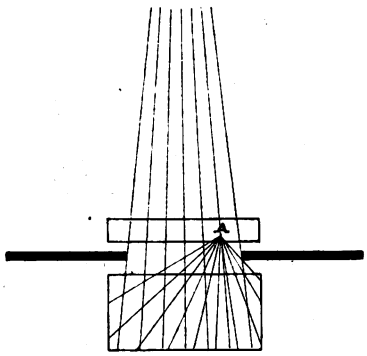
Fig. 5.

Eine Abweichung vom Distanz-Quadrat-Gesetz im Sinne einer Vergrößerung der Reaktion bei kleiner Fokaldistanz spricht für das Vorhandensein eines meßbaren Streufehlers.

Wir sind sogar in der Lage, die Größe des Streufehlers mit guter Annäherung zu berechnen. Eine exakte Berechnung ist auf elementarem Wege deshalb unmöglich, weil die Streustrahlung nicht von einem Punkt ausgeht. Wir können aber die Wirkung der Streustrahlung auf einen Reagenzkörper annähernd berechnen, wenn wir voraussetzen, daß sie vom Mittelpunkt des absorbierenden Körpers ausgehe[1]).

Wir bezeichnen ferner mit ε die Öffnung[2]) des Strahlenkegels, den die Blende durchläßt, mit x die Dicke des absorbierenden Körpers und mit p die innerhalb des Blendenkegels durch den absorbierenden Körper geradlinig durchgehende, strahlende Energie.

Ist b die kombinierte Halbwertschicht der gegebenen Röntgenstrahlung, so hat die auf den absorbierenden Körper auffallende, strahlende Energie den Wert

$$R = p \cdot 2^{\frac{x}{b}}. \tag{49}$$

Hinter dem absorbierenden Körper, in der Fokaldistanz r, besteht also die Flächenenergie

$$F = \frac{p}{\varepsilon^2 \cdot r^2 \cdot \pi}. \tag{50}$$

Befindet sich an dieser Stelle ein Reagenzkörper mit der Oberfläche f, so fällt auf ihn die von der Antikathode geradlinig fortgepflanzte Energiemenge

$$G = \frac{p \cdot f}{\varepsilon^2 \cdot r^2 \cdot \pi}. \tag{51}$$

Zugleich aber fällt auf den Reagenzkörper ein Teil der aus dem absorbierenden Körper A stammenden Streustrahlung. Hat der Mittelpunkt des absorbierenden Körpers die Fokaldistanz h und ist q die Gesamtenergie der von ihm ausgehenden Streustrahlung, die wir uns um den

---

[1]) Zwar sollte dieser Punkt etwas tiefer, d. h. näher gegen den Reagenskörper verlegt werden, weil die unteren Schichten mehr Streustrahlung gegen den Reagenzkörper senden, als die oberen (Dispersion und Absorption!). Andererseits sollte er etwas höher angesetzt werden, weil die Entfernungen der seitlich gelegenen Teile des absorbierenden Körpers vom Reagens etwas größer sind. Die beiden Fehler subtrahieren sich also, d. h. sie verkleinern sich. Wahrscheinlich überwiegt der erstgenannte Fehler, so daß der hypothetische mittlere Ausgangspunkt der Streustrahlung etwas näher an den Reagenzkörper herangerückt werden sollte, als der Mittelpunkt des absorbierenden Körpers. Aus dieser Angabe mag die Größe des bei unserer Annäherung begangenen Fehlers geschätzt werden.

[2]) Gemessen von der Achse des Kegels bis zu seinen Mantellinien.

Digitized by Google

ganzen absorbierenden Körper herum gleichmäßig verteilt denken[1]), so ist an der Stelle des Reagenzkörpers die Flächenenergie der Streustrahlung

$$F^* = \frac{q}{4\pi \cdot (r-h)^2} \tag{52}$$

und die auf den Reagenzkörper fallende Energie der Streustrahlung ist

$$S = \frac{q \cdot f}{4\pi \cdot (r-h)^2}. \tag{53}$$

Hieraus können wir zunächst den relativen Streufehler berechnen. Da beide Strahlengattungen den gleichen Absorptionskoeffizienten haben, so ist der relative Streufehler einfach gleich dem Quotienten der beiden strahlenden Energien

$$\varphi = \frac{S}{G} = \frac{q}{p} \cdot \frac{\varepsilon^2}{4} \cdot \frac{r^2}{(r-h)^2} = \frac{q}{p} \cdot \frac{\varepsilon^2}{4} \frac{1}{\left(1-\frac{h}{r}\right)^2}. \tag{54}$$

Aus dieser Gleichung ergibt sich, wie zu erwarten war, daß der relative Streufehler um so größer wird, je größer die Blendenöffnung (ihr Durchmesser ist $2\varepsilon \cdot h$), je geringer die Fokaldistanz r des Reagenzkörpers und je größer die Fokaldistanz h des absorbierenden Körpers.

Zur möglichsten Ausschaltung der Streustrahlung hat man also eine möglichst enge Blende zu nehmen, den absorbierenden Körper möglichst nahe an die Röhre zu bringen und den Reagenzkörper möglichst weit von der Röhre weg zu verlegen.

Ferner ist die gemeinsame Wirkung beider Strahlengattungen auf den Reagenzkörper proportional der Summe der Energien

$$G + S.$$

Bezeichnet man mit c die Proportionalitätskonstante und vereinigt mit ihr die Konstante

$$\frac{f}{\pi},$$

so wird die Wirkung auf den Reagenzkörper

$$w = c\left\{\frac{p}{\varepsilon^2 r^2} + \frac{q}{4(r-h)^2}\right\}; \tag{55}$$

wiederholt man die Messung in zwei verschiedenen Fokaldistanzen r_1 und r_2, so kommt

$$w_1 = c\left\{\frac{p}{\varepsilon^2 r_1^2} + \frac{q}{4(r_1-h)^2}\right\} \tag{56}$$

$$w_2 = c\left\{\frac{p}{\varepsilon^2 r_2^2} + \frac{q}{4(r_2-h)^2}\right\}, \tag{57}$$

woraus

$$\frac{w_1}{w_2} = \frac{\frac{p}{\varepsilon^2 r_1^2} + \frac{q}{4(r_1-h)^2}}{\frac{p}{\varepsilon^2 r_2^2} + \frac{q}{4(r_2-h)^2}} \tag{58}$$

$$\frac{q}{p} = \frac{4}{\varepsilon^2} \cdot \frac{\frac{w_2}{r_1^2} - \frac{w_1}{r_2^2}}{\frac{w}{(r_2-h)^2} - \frac{w_2}{(r_1-h)^2}}. \tag{59}$$

und

Da man bei solchen Messungen in der Regel nicht sowohl die verschiedenen Reaktionen in gleicher Zeit, als vielmehr die verschiedenen Zeiten für die gleiche Reaktion vergleicht, ersetzen wir in Gleichung (59) die Reaktionsgrößen w_1 und w_2 durch die Reaktionszeiten für gleiche Wirkung t_1 und t_2 nach der Formel

$$\frac{w_1}{w_2} = \frac{t_2}{t_1}, \tag{60}$$

[1]) Diese Voraussetzung trifft nicht genau zu, es kann aber hierauf bei unserer Annäherungsrechnung nicht Rücksicht genommen werden

Digitized by Google

dann geht Gleichung (59) über in

$$\frac{q}{p} = \frac{4}{\varepsilon^2} \cdot \frac{\frac{t_1}{r_1^2} - \frac{t_2}{r_2^2}}{\frac{t_2}{(r_2 - h)^2} - \frac{t_1}{(r_1 - h)^2}}. \tag{61}$$

Mit Hilfe der so bestimmten Größe $\frac{q}{p}$ läßt sich auch die Halbwertschicht reiner Streuung s zwar nicht genau berechnen, wohl aber zwischen zwei Grenzen einschließen.

Wäre der absorbierende Körper sehr klein, so müßte gelten, wenn man mit x seine Dicke bezeichnet

$$q = \sigma \cdot x \cdot R. \tag{62}$$

Hat aber der Körper eine merkliche Ausdehnung, so absorbiert er selbst einen Teil der von ihm gebildeten Streustrahlung und es wird deshalb q kleiner, als Gleichung (62) angibt.

$$q < \sigma \cdot x \cdot R. \tag{63}$$

Gleichung (62) wäre richtig, wenn alle aus den einzelnen Elementen des absorbierenden Körpers stammenden Streustrahlen ungehindert aus dem Körper austreten könnten. Machen wir nun die umgekehrte Voraussetzung, daß alle in dem Körper entstehenden Streustrahlen dessen ganze Dicke x durchsetzen müßten, um nach dem Reagenz zu gelangen, dann finden wir sicherlich q zu klein. In diesem Fall wäre die Größe R zu ersetzen durch

$$\frac{R}{2^{\frac{x}{b}}},$$

und es ist dann sicherlich

$$q > \frac{\sigma \cdot x \cdot R}{2^{\frac{x}{b}}}, \tag{64}$$

dabei ist nicht einmal in Rechnung gezogen, daß eigentlich nur die reine Absorption in Frage kommt, so daß wir füglich auch hätten setzen können

$$q > \frac{\sigma \cdot x \cdot R}{2^{\frac{x}{a}}}. \tag{65}$$

Da wir aber die Halbwertschicht reiner Absorption a nicht kennen und überdies eine weitere Grenze immer sicherer ist als eine engere, so ziehen wir die Ungleichheit (64) vor.

Berücksichtigen wir dann noch Gleichung (49), so gehen die beiden Ungleichheiten (63) und (64) über in

$$\sigma \cdot x \cdot p < q < \sigma \cdot x \cdot p \cdot 2^{\frac{x}{b}}, \tag{66}$$

oder mit Benützung von Gleichung (33)

$$\frac{p}{q} \cdot x \cdot 0{,}7 < s < \frac{p}{q} \cdot x \cdot 2^{\frac{x}{b}} \cdot 0{,}7. \tag{67}$$

Mit Hilfe der Größen b und s kann jetzt auch nach Gleichung (40) die Größe a die Halbwertschicht reiner Absorption bestimmt werden. Eliminiert man aus den Gleichungen (40) und (41) die Größe a, so kommt

$$\varrho = \frac{b}{s - b}. \tag{68}$$

Mit dem durch Gleichung (67) bestimmten Annäherungswert für die Größe s sind wir also auch in den Stand gesetzt, einen entsprechend annähernden Wert für die relative Streuung zu bestimmen.

Zum Schluß sei nochmals daran erinnert, daß gerade bei der sonst brauchbarsten Messung der Röntgenenergie, d. h. bei der reinen Luftionisation zwischen zwei Kondensatorplatten, die von den Strahlen nicht getroffen werden dürfen, der Streufehler am verhängnisvollsten wird.

Digitized by Google

Absorptionskurven sollten deshalb nicht mit einer solchen Plattenkammer, sondern mit einem andern Reagens aufgenommen werden, das dann seinerseits für alle in Frage kommenden Härtegrade nach einer Plattenkammer geeicht ist.

Einer besonderen Besprechung bedarf noch die optimale Tiefenwirkung. Sieht man von der Streustrahlung ab, so gilt die „Halbwertregel", die ich in Band XXI, Heft 1 dieser Zeitschrift auf Seite 15 ff. ausführlich besprochen habe.

Für eine durch genügende Filterung annähernd homogen gemachte Strahlung heißt diese Regel: Die günstigste Tiefenwirkung erhält man mit derjenigen Strahlung, deren Halbwertschicht gleich ist der Überschicht multipliziert mit 0,7. Dieser Satz gründet sich auf unsere Gleichung (48).

Ist aber die Streustrahlung so stark, daß sie nicht mehr vernachlässigt werden darf, dann wird Gleichung (48) hinfällig und es tritt an ihre Stelle Gleichung (47). Liegt das bestrahlte Raumelement in der Tiefe x unter der Oberfläche, so ist die Flächenenergie der direkten geordneten Strahlung

$$F = F_o \cdot e^{-(\alpha+\sigma)\cdot x}, \tag{69}$$

dann geht Gleichung (47) über in

$$D^* = F_o \cdot \alpha \cdot e^{-(\alpha+\sigma)\cdot x} \cdot (1+\tau), \tag{70}$$

oder

$$lg\, D^* = lg\, F_o + lg\, \alpha - (\alpha+\sigma)\cdot x + lg\,(1+\tau). \tag{71}$$

Hieraus kommt durch Differentation

$$\frac{1}{D^*}\cdot\frac{dD^*}{d\alpha} = \frac{1}{\alpha} - x\cdot\left(1+\frac{d\sigma}{d\alpha}\right) + \frac{\frac{d\tau}{d\alpha}}{1+\tau}: \tag{72}$$

Soll D^* ein Maximum werden, so muß gelten

$$\frac{dD^*}{d\alpha} = 0, \tag{73}$$

und wir erhalten aus Gleichung (72), wenn wir noch den Absorptionskoeffizienten α mit Hilfe von Gleichung (28) durch die Halbwertschicht a ersetzen

$$\frac{a}{lg\,(2)} = x\cdot\left(1+\frac{d\sigma}{d\alpha}\right) - \frac{\frac{d\tau}{d\alpha}}{1+\tau}. \tag{74}$$

Wäre keine Streuung vorhanden, so wäre

$$\sigma = 0;\ \frac{d\sigma}{d\alpha} = 0;\ \tau = 0;\ \frac{d\tau}{d\alpha} = 0, \tag{75}$$

und es bliebe, wenn man die unter solchen Bedingungen erhaltene Halbwertschicht mit a_o bezeichnet,

$$a_o = x\cdot 0{,}7, \tag{76}$$

entsprechend der obengenannten Halbwertregel.

Kehren wir aber zu den tatsächlichen Verhältnissen zurück, so finden wir aus den Gleichungen (74) und (76)

$$a = a_o\cdot\left(1+\frac{d\sigma}{d\alpha} - \frac{0{,}7}{1+\tau}\cdot\frac{d\tau}{d\alpha}\right). \tag{77}$$

Nun wissen wir, daß mit zunehmendem Härtegrad α abnimmt, während σ und τ zunehmen. Es ist also sowohl $\frac{d\sigma}{d\alpha}$ wie $\frac{d\tau}{d\alpha}$ negativ. Brauchbare Werte für diese Größen besitzen wir leider einstweilen noch nicht.

Wir wissen darum noch nicht, ob die Differenz

$$a - \alpha_o = a_o\left(\frac{d\sigma}{d\alpha} - \frac{0{,}7}{1+\tau}\cdot\frac{d\tau}{d\alpha}\right) \tag{78}$$

positiv oder negativ ist. Klinische Erfahrungen lassen uns annehmen, sie sei positiv, d. h. die

Digitized by Google

günstigste Halbwertschicht sei etwas größer, als die durch die Halbwertregel bestimmte. Wir enthalten uns aber einstweilen eines bestimmten Urteils, bis ein genügendes experimentelles Zahlenmaterial vorliegt.

Schlußsätze.

1. Es empfiehlt sich dringend, überall, wo von „Sekundärstrahlen" die Rede ist, stets anzugeben, ob damit die Streustrahlung, die Fluoreszenzstrahlung (Eigenstrahlung) oder die β-Strahlung gemeint ist. Mit dem Wort „Sekundärstrahlen" sollte stets nur die Gesamtheit dieser drei Gruppen bezeichnet werden.

2. Mit dem Überhandnehmen der Streustrahlung bei hohen Härtegraden wird der bisher gültige Begriff der Halbwertschicht hinfällig. Man muß künftig unterscheiden zwischen der hypothetischen Halbwertschicht reiner Absorption a, der ebenfalls hypothetischen Halbwertschicht reiner Streuung s, und der kombinierten Halbwertschicht b, welche durch die tatsächlich vorhandene gleichzeitige Wirkung von Absorption und Streuung bedingt ist. Diese drei Größen stehen in folgendem einfachen Zusammenhang:

$$\frac{1}{b} = \frac{1}{a} + \frac{1}{s}.$$

3. Mit den gebräuchlichen Methoden der Strahlenmessung ist nur die kombinierte Halbwertschicht b meßbar. Dabei ist nicht nur mit Hilfe eines Leichtfilters die Fluoreszenzstrahlung, sondern außerdem durch exakteste Abblendung nach Möglichkeit auch jede Streustrahlung von dem Reagenz fernzuhalten.

Eine Vernachlässigung dieser Vorsichtsmaßregel ist besonders bei der Plattenkammer (Messung der reinen Luftionisation) verhängnisvoll.

4. Für die Berechnung der Dosis kommt a priori nicht die kombinierte Halbwertschicht b, sondern die Halbwertschicht reiner Absorption a in Betracht.

5. Die bei Tiefentherapie durch die Streustrahlung erzielte Zusatzdosis wird mit Hilfe der relativen Steuung und der wirksamen Streuung berechnet (Gleichung 47).

Der Betrag der relativen Streuung hängt nur vom Härtegrad ab. Der Betrag der wirksamen Streuung hängt nicht nur vom Härtegrad, sondern auch von Größe und Form des durchstrahlten Volumens ab (Blendenöffnung!), außerdem von der Lage des Reagenz gegenüber dem absorbierenden Körper. Die wirksame Streuung wechselt sowohl mit dem Härtegrad wie mit dem Volumen.

6. Bei Überhandnahme der Streustrahlung verändert sich auch die Bedingung für das Optimum der Tiefenwirkung. Die Berechnung dieses Optimums wird praktisch erst dann möglich sein, wenn wir genaue experimentelle Zahlen kennen, und zwar

a) für die Abhängigkeit des Streuungskoeffizienten bzw. der Halbwertschicht reiner Streuung vom Härtegrad;

b) für die Abhängigkeit der wirksamen Streuung (selbstverständlich unter Voraussetzung bestimmter räumlicher Anordnung) vom Härtegrad.

Zusammenstellung der Bezeichnungen:

A Gesamtheit aller in einem ausgedehnten Körper absorbierten strahlenden Energie, sei es primäre Röntgenstrahlung, sei es irgendwelche sekundäre Strahlung.

B Energie der sekundären β-Strahlung.

D Dosis, beruhend auf der alleinigen Wirkung der geradlinig fortgepflanzten Strahlung.

D^* Dosis, beruhend auf der gesamten Wirkung der geradlinig fortgepflanzten und der zerstreuten Strahlung.

E Allgemeine Bezeichnung für strahlende Energie.

F Flächenenergie, bedeutet die auf die Flächeneinheit geworfene strahlende Energie.

G Energie der ungestörten, d. h. nach Abzug von Absorption und Streuung geradlinig durch einen absorbierenden Körper hindurchgehenden Röntgenstrahlung.

R Energie der primären Röntgenstrahlung.

Digitized by Google

S Energie der Streustrahlung, wovon der Anteil S_1 an anderer Stelle des Körpers zur Absorption kommt, während der Anteil S_2 aus dem Körper austritt.
W Energie der direkt (d. h. ohne Zwischentransformation) absorbierten primären Röntgenenergie.
a Halbwertschicht reiner Absorption, gültig für den hypothetischen Fall einer Absorption ohne gleichzeitige Streuung.
b Kombinierte Halbwertschicht, wie sie tatsächlich gemessen wird, wenn die Strahlung sowohl durch Absorption wie durch Streuung geschwächt wird.
c Proportionalitätskonstante.
f von der Strahlung senkrecht getroffene Oberfläche.
h Abstand vom Fokus bis zu der Mitte des absorbierenden Körpers.
p Energie einer durch Absorption und Streuung geschwächten, geradlinig fortgepflanzten Strahlung.
q Energie einer Streustrahlenquelle.
r, r_1, r_2 Fokaldistanzen.
s Halbwertschicht reiner Streuung, gültig für den hypothetischen Fall einer Streuung, ohne gleichzeitige Absorption.
t_1, t_2 Reaktionszeiten für eine bestimmte Reaktionsgröße.
v Transformationskoeffizient für sehr kleine Raumelemente.
v^* Transformationskoeffizient für ausgedehnte Raumelemente.
w, w_1, w_2 Wirkungen von Röntgenstrahlen auf einen Reagenzkörper.
x Weglänge einer Strahlung in einem absorbierenden Medium.
Φ Energie der Fluoreszenzstrahlung.
α Absorptionskoeffizient.
ϱ Relative Streuung, bedeutet das Verhältnis des Streuungs- und des Absorptionskoeffizienten, bzw. der Halbwertschicht reiner Streuung und der Halbwertschicht reiner Absorption.

$$\varrho = \frac{\sigma}{\alpha} = \frac{a}{s}.$$

σ Streuungskoeffizient.
τ Wirksame Streuung, bedeutet das Verhältnis der Energien der auf ein Raumelement eindringenden zerstreuten Strahlung zur geradlinig ankommenden Strahlung.
φ Streufehler $= \dfrac{\text{Wirkung der Streustrahlung}}{\text{Wirkung der direkten Strahlung}}$.

Correspondenz[1]).

Erwiderung auf die Bemerkungen von H. E. Schmidt zu meiner Arbeit: „Eine neue Methode zur Intensitäts- und Härtebestimmung von Röntgenstrahlen" (diese Zeitschr. XXIV, 5, 461. 1917)

von Dr. R. Glocker.

1. Die Vergleichung der Schwärzungen der einzelnen Felder der Figg. 1 und 2 erfolgte seinerzeit an Hand der Originalplatten, auf denen die Schwärzungsunterschiede naturgemäß deutlicher hervortreten als auf den Reproduktionen der Tafel VIII. Zur Kontrolle habe ich kürzlich zwei Gaslichtkopien der Platten anfertigen lassen und zwar mit solchen Expositionszeiten, daß das zweitunterste Feld auf beiden Figuren gleich schwarz erscheint. Dann ergibt sich Gleichheit des mittleren und zweitobersten Feldes der Fig. 2, sowie keine Verschiedenheit des untersten und zweituntersten Feldes der Fig. 1. Dieses Ergebnis bestätigt meine frühere Deutung und widerlegt die Vermutung des Herrn Dr. H. E. Schmidt, daß die von mir angegebenen Verschiedenheiten der beiden Figuren davon herrühren, daß sämtliche Felder auf Fig. 1 eine Nuance dunkler sind als auf Fig. 2. Die beiden Strahlungen besitzen also trotz gleicher mittlerer Härte eine verschiedene Zusammensetzung.

2. Die theoretische Möglichkeit dieses nunmehr experimentell bewiesenen Satzes ist leicht einzusehen und schon früher häufig diskutiert worden[2]). In praxi läßt sich eine Änderung der Strahlungszusammensetzung auf zweierlei Weise bewerkstelligen, entweder innerhalb der Röntgenröhre durch

---

[1]) Seitens der Redaktion der Fortschritte auf dem Gebiete der Röntgenstrahlen ist eine **Auskunftsstelle** für alle auf die Anwendung der Röntgenstrahlen sich beziehenden Angelegenheiten eingerichtet worden. Fragen medizinischer, physikalischer oder technischer Art werden beantwortet und, soweit dieselben von allgemeinem Interesse sind, unter dieser Rubrik publiziert. Alle Anfragen sind direkt an die Redaktion Prof. Dr. Albers-Schönberg, Allgemeines Krankenhaus St. Georg, Hamburg 5, zu richten.

[2]) z. B. Dessauer, Strahlentherapie V, 165.

Digitized by Google

Variation der elektrischen Entladungsbedingungen oder außerhalb der Röhre durch Einschalten von Filtern. Der experimentelle Beweis für die Behauptung, daß zwei Strahlungen trotz gleicher mittlerer Härte verschieden zusammengesetzt sein können, kann daher ebensogut auch auf dem zweiten Wege erbracht werden. Die Bedenken, eine gefilterte und eine ungefilterte Strahlung hierbei miteinander zu vergleichen, sind daher meines Erachtens unbegründet. Analysenplatten, welche meine Behauptung [1.) Schlußsatz] auch für den Fall des Vergleiches zweier gefilterter Strahlungen beweisen, werde ich bei nächster Gelegenheit veröffentlichen.

3. Bei Bestrahlungen mit geeichten Röhren kann die Tatsache, daß bei gleicher mittlerer Härte die Strahlungszusammensetzung eine verschiedene sein kann, nicht in Erscheinung treten, weil bei dieser Methode mit konstanter Betriebsweise (Prüfung mittels Milliamperemeter und Parallelfunkenstrecke) und stets gleichem Filter, d. h. also mit ziemlich gleichbleibender Strahlungszusammensetzung, gearbeitet wird. Die klinischen Erfahrungen des Herrn Dr. H. E. Schmidt sprechen daher keineswegs gegen die Richtigkeit meiner Behauptung [1.) Schlußsatz].

4. Bei der Reproduktion der Figg. 3 und 4 sind die Nummern verwechselt worden, so daß die Angaben des Textes zu ändern sind: Fig. 3 entspricht dem 0,5 mm Zn-Filter, Fig. 4 dem 3 mm Al-Filter. Für die Aufdeckung dieses Druckfehlers bin ich Herrn Dr. H. E. Schmidt zu Dank verpflichtet.

Stuttgart, im Juni 1917.

Bücherbesprechungen.

Rudolf Grashey: **Atlas typischer Röntgenbilder vom normalen Menschen.** Lehmanns med. Atlanten Bd. V. 3. Auflage. Lehmann, München.

Das Werk steht, wie im Vorwort betont wird, hauptsächlich im Dienste der Kriegsfürsorge. Durch die Ungunst der Kriegsverhältnisse wurde es verhindert, daß bis auf zwei Schulterbilder neue Röntgenogramme gebracht werden konnten, dagegen sind dreißig neue Textabbildungen und Skizzen beigegeben, sowie die wichtigsten technischen Neuerungen berücksichtigt worden.

Es ist sicher, daß der Atlas gerade für die Kriegsuntersuchungen reichen Nutzen stiften wird, aber auch dem in der täglichen Praxis stehenden Fachmann ist er ein vorzüglicher Berater in allen schwierigen Fragen der Diagnostik. Institute, in welchen täglich die fertiggestellten Platten kritisch besprochen und mit Diagnosen versehen werden, können ohne das Grasheysche Werk nicht auskommen. Auch der erfahrene Fachmann wird immer wieder bei der Frage ob normal oder pathologisch im Zweifel sein und dann mit größtem Nutzen den Atlas zu Rate ziehen. Ich erwähne nur die überzähligen Knochen, Epiphysen, Sesambeine, Varietäten, Kompaktainseln, Knochenverschmelzungen, Bilder von Neugeborenen, alles Kapitel, in denen man nicht auslernt. Mustergültig ist die zweckmäßige Lagerung des zu untersuchenden Objektes beschrieben und bildlich dargestellt. Ich hebe besonders die Schemata für die Kopfuntersuchung, des schwersten Abschnittes der röntgenchirurgischen Diagnostik, hervor. Sehr willkommen ist die Nebeneinanderstellung dieser die Einstellung des Normalstrahles zeigenden Zeichnungen und der Röntgenbilder wie z. B. bei der Darstellung des Tibiofibulargelenkes. Das Buch sollte nicht nur als Nachschlagewerk, sondern auch zur fortlaufenden Lektüre dienen. Hierzu eignet es sich der kurzen und präzisen Darstellung wegen in besonderem Maße. Nimmt man von Zeit zu Zeit ein Kapitel von Anfang bis zu Ende vor, so hat man seine Röntgenanatomie repetiert und sicher etwas Neues hinzugelernt.

G. hat mit besonderer Sorgfalt den kurzen Erklärungen der Tafel ausführliche kritische Bemerkungen und Erklärungen beigefügt, die über entwicklungsgeschichtliches und anderes Aufschluß geben. Auch Literaturangaben sind in allen wichtigen und interessanten Fällen beigefügt.

Albers-Schönberg.

E. v. Seuffert: **Strahlen-Tiefen-Behandlung.** Experimentelle und kritische Untersuchungen zu praktischen Fragen ihrer Anwendung in der Gynäkologie. Urban & Schwarzenberg. Geb. M. 27.50, br. M. 25.—.

Der „I. Experimentelle Teil" (S. 1—48) enthält zunächst das für den Radio-Therapeuten Wichtigste über das Wesen und die physikalischen Eigenschaften aller primären und sekundären, radioaktiven Strahlen, sowie über die Röntgenstrahlen-Erzeugung und Radium-(Mesothorium-)Gewinnung, über die Dispersions- und Absorptions-Vorgänge.

Dann folgt eine eingehende Besprechung aller die Wirkungen strahlender Materie beeinflussenden Faktoren, vor allem der dem ärztlichen Radiologen weniger bekannten.

Digitized by Google

Ferner wurden hier die nicht-biologischen, für die Strahlen-Messung wichtigen Wirkungen, die Grundbegriffe der Quali- und Quantimetrie, die Hypothesen über Art und Wesen der biologischen Strahlenwirkung behandelt, und schließlich die der modernen Strahlen-Tiefen-Therapie gestellten Aufgaben und ihre besonderen Schwierigkeiten erörtert.

Im 1. Abschnitt des „II. Experimentellen Teiles" dürften von allgemeinerm, praktischem Interesse sein: Die „Histologischen Tafeln" mit zahlreichen Mikrophotogrammen verschieden schwerer Schädigungen, die bei hauptsächlich äußerer Bestrahlung an inneren Organen entstanden sind, und: die Feststellung charakteristischer klinischer Vorgänge und histologischer Veränderungen, die stets sicher erkennen lassen, ob weiche oder harte Strahlen, große oder kleine Strahlen-Mengen eingewirkt haben.

Der, die „Dosierung" behandelnde 2. Abschnitt enthält bereits genaue Angaben über die klinischen Bestrahlungs-Methoden, Erörterungen über die praktische Bedeutung jeder der experimentell festgestellten Tatsachen, sowie über die Mittel zur Beseitigung von Schwierigkeiten, die sich nach den Versuchsresultaten für die therapeutische Anwendung ergeben müssen.

Im letzten Abschnitt ist besonders eingehend behandelt, die Möglichkeit einer „Abkürzung von Strahlenbehandlungen durch Anwendung absolut härterer" und daher biologisch wirksamerer Strahlen. Endlich sind zur Ergänzung der experimentellen Untersuchungen schon im II. Teil zahlreiche klinische Erfahrungen herbeigezogen.

Der „III. Klinische Teil" beginnt mit einer kurzen Zusammenstellung sämtlicher, vom 1. I. 12 bis 30. VI. 16 an der Döderleinschen Klinik in Strahlen-Behandlung genommenen Fälle. Dann wird u. a. die Unbrauchbarkeit des bestrahlten Carcinom-Materials zu statistischer Verwertung und seine besondere Eignung zu der im folgenden kritischen Bearbeitung begründet.

Den Mittelpunkt aller weiteren Ausführungen bilden die „Casuistischen Tabellen". In diesen sind aus der Zeit vom 1. I. 13 bis 30. VI. 15 fast sämtliche noch operablen Portio-Cervix-Carcinome, die meisten „Grenzfälle", sowie eine Anzahl ganz inoperabler Portio-Cervix-Carcinome und andersartige Fälle, in folgender Weise zusammengestellt. Die „Vor-Rubrik" enthält anamnestische Angaben. Die „I. Haupt-Rubrik" bei jedem Fall, für jede einzelne Bestrahlung detaillierte Angaben über die angewandte Bestrahlungs-Technik. Die „II. Haupt-Rubrik": die rein objektive Konstatierung der klinisch beobachteten Erscheinungen, besonders eventueller Schädigungen mit genauen Zeitangaben, und der End-Resultate.

Die „III. Haupt-Rubrik" endlich, enthält den Versuch, in kurzen, kritischen Bemerkungen, auf Grund der theoretischen und experimentellen Untersuchungen des I. und II. Teiles, festzustellen: Inwieweit die in der II. Rubrik mitgeteilten klinischen Erscheinungen und Resultate, entweder sich erklären lassen aus den, in der I. Rubrik angegebenen technischen Faktoren der Strahlen-Behandlung, oder: auf andere Ursachen zurückgeführt werden müssen.

Die schon sehr genauen Angaben der ersten Rubrik erhalten noch eine erschöpfende Ergänzung in den, diesen Tabellen vorausgehenden „Erläuterungen". Hier sind vor allem die mathematischen Prinzipien und Formeln angegeben, mittelst deren jeder Radio-Therapeut selbst die bei einer Bestrahlung jedes einzelne phylosophische oder pathologische Gewebe treffenden Strahlen-Dosen feststellen kann. Die bereits ausgerechneten Zahlen-Werte für die Tabellen-Fälle, wie überhaupt für die Techniken der Döderleinschen Klinik, sind in zwei „Dosen-Quotienten-Tabellen" zusammengestellt.

Den „Casuistischen Tabellen" folgt noch eine zusammenfassende „Kritik" der klinischen Erfahrungen mit einer graphischen „Dosen-Quotienten-Tafel" und das kurze Schlußwort.

Internationale Fachliteratur.

a) Vereine und Kongresse.

Wissenschaftlicher Abend im Allgem. Krankenhause St. Georg-Hamburg. 16. III. 1917.

Albers-Schönberg: **Über den Nachweis von Metallsplittern im Auge.** Der Nachweis, ob metallische Fremdkörper in der Augenhöhle vorhanden sind, läßt sich leicht durch Aufnahme in frontaler und sagittaler Richtung erbringen. Schwierig ist die Entscheidung, ob Fremdkörper intra- oder extrabulbär gelegen sind. Zahlreiche, zum Teil recht komplizierte Methoden sind zur Lösung dieser Frage erdacht worden. Für die Praxis äußerst brauchbar, weil schnell und leicht auszuführen, ist die Doppelaufnahme auf derselben Platte mit veränderter Blickrichtung nach Köhler. Befindet sich ein Fremdkörper im Bulbus, so wird er infolge der Bewegung des letzteren als Doppelschatten erscheinen. Ist er dagegen in der Orbita gelegen, so vermag die Bewegung des Bulbus die Lage des Fremdkörpers nicht

Digitized by Google

zu beeinflussen und er wird sich auf der Platte als einzelner, scharfer Schatten darstellen. Leider versagt die Methode bisweilen, da auch extrabulbär gelegene Fremdkörper sich unter besonderen Umständen mit dem Bulbus drehen können, so z. B. bei Lage in den Augenmuskeln. Eine wesentliche Verbesserung bringt die Anwendung der Wesselyschen Prothesen besonders in Verbindung mit der Stereoskopie. Die Hornhautoberfläche und ein Teil des Bulbus wird durch dünne, sich mit dem Auge drehende, schalenförmige Glasprothesen sichtbar gemacht. Der der Hornhaut anliegende Teil der Prothese ist aus Bleiglas gefertigt und hebt sich im Röntgenbild deutlich gegen den übrigen Teil der Prothese ab. Die Frontalaufnahmen geben die Entfernung des Fremdkörpers vom vorderen Augenpol nach Höhe und Breite an. Die Stereoaufnahmen ermöglichen die Bestimmung der Fremdkörperlage zum Mittelpunkt des Bulbus. Dieser kann auch, da sich der Fremdkörper durch das Bleiglas hindurch markiert, mittels Sagittalaufnahmen bestimmt werden. Der Hauptvorzug der Wesselyschen Prothesen beruht darin, daß sie die Blickrichtung des Auges auf der Platte anzeigen. Auch die Doppelaufnahmen mit verschiedener Blickrichtung lassen sehr anschaulich den Lagewechsel des Fremdkörpers zum vorderen Augenpol hervortreten.

Franke zeigt im Anschluß an die Vorführung von Albers-Schönberg die **Wesselyschen Prothesen,** die in der Tat ein sehr wertvolles Unterstützungsmittel für die Lokalisation des Fremdkörpers im Auge sind. In einzelnen Fällen lassen allerdings auch sie im Stich. Er zeigt zwei Fälle: Die Entfernung des Splitters gelang bei dem einen Patienten, der seit $^1/_2$ Jahre den Fremdkörper im Auge trug, verhältnismäßig leicht. Die unbedingte Anzeige für die Entfernung bildete die eingetretene Verrostung des Auges, welche bei weiterem Sitzenlassen des Splitters allmählich zur Erblindung des Auges geführt hätte. — Bei dem zweiten Patienten saß der Splitter schon über ein Jahr im Auge, offenbar in alten festen Glaskörpersträngen eingebettet. Das Auge war völlig erblindet und ständig entzündet. Da der Patient die Entfernung des Augapfels verweigerte, wurde hier gleichfalls der Versuch der Entfernung des Splitters mit dem Riesenmagneten gemacht, der indessen nach einmaliger Anwendung noch nicht den Fremdkörper herausziehen konnte. Der Versuch soll wiederholt werden.

Hbg. Ärzte-Corresp. 1917, Nr. 14.

Ärztlicher Verein. 19. VI. 1917.

Haenisch: **Röntgennachweis von Gallensteinen.** Auch mit verbesserter Technik glückt die Darstellung von Gallensteinen nur verhältnismäßig selten, so daß der negative Befund nicht beweisend ist. Schwache Steinschatten, besonders Ringformen finden sich gelegentlich. Im Gegensatz hierzu stehen die auffallend prächtigen Gallensteinbilder einiger amerikanischer Autoren, der Grund hierfür muß wohl in der Nahrung liegen, da die Darstellbarkeit der Gallensteine zweifellos allein von ihrem Kalkgehalt abhängt. Haenisch demonstriert dann einige Gallensteinbilder, unter denen das eine in auffallend prächtiger Weise eine große Zahl von fassetierten Gallensteinen in einer rechtwinklig abgebogenen Gallenblase darstellt. Die Steine sind sämtlich einzeln deutlich erkennbar und zeigen tiefe Schatten, wahrscheinlich war die Blase frei von Galle. Es handelt sich um einen Zufallsbefund bei dem auch die Anamnese kein Gallensteinleiden vermuten ließ.

b) Journalliteratur.

Beitr. zur klin. Chirurgie. Bd. 101, Heft 4.

Dietlen: **Kriegsverletzungen der Wirbelsäule.** Die von Dietlen angeführten Fälle beweisen, daß auch für die richtige Beurteilung der Wirbelsäuleverletzungen die Röntgenuntersuchung von größter Bedeutung ist sowohl zur Bestätigung wie zur Richtigstellung der Diagnose. Häufig z. B. werden schwere Verletzungen der Wirbelsäule für Rheumatismus oder Lumbago gehalten, weil die anatomische Veränderung ohne Röntgenuntersuchung nicht zu erkennen ist. Letzteres gilt namentlich für die nicht allzu seltenen Verletzungen des 5. Lendenwirbels, die häufig falsch gedeutet und dementsprechend falsch behandelt werden.

Bd. 105, Heft 1.

Drüner: **Über die Aufnahme und Verwendung von Verschiebungsaufnahmen und Stereogrammen zur Lagebestimmung von Geschossen und zur Messung.** In einer ausführlichen Monographie schildert Verfasser die Technik der Verschiebungsaufnahmen und ihre Bedeutung für die Lagebestimmung und Messung von Fremdkörpern. In einem weiteren Kapitel wird die Stereoskopie behandelt, welche Drüner im Gegensatz zu anderen Autoren der Aufnahme in zwei je einander senkrechten Richtungen aus mehreren Gründen vorzieht. Es ist nicht möglich im Rahmen eines kurzen Referates ausführlich die Arbeit Drüners zu besprechen, da zum Verständnis mathematische Gleichungen und Figuren, welche hier nicht angeführt werden können, wesentlich beitragen. Das Studium der Arbeit sei jedem Röntgenologen angelegentlichst empfohlen.

Digitized by Google

Archiv f. Entwicklungsmechanik der Organismen. 42. Bd., 3. Heft.

Steinach und Holzknecht: **Erhöhte Wirkungen der inneren Sekretion bei Hypertrophie der Pubertätsdrüsen.** Frühere Versuche Steinachs hatten wahrscheinlich gemacht, daß die verstärkte innere Sekretion der Pubertätsdrüsen nicht an die Transplantation gebunden ist, sondern bei jeder Hypertrophie dieser Drüsen in Erscheinung tritt. Die Ergebnisse der Feminierung und Maskulierung haben bewiesen, daß die Wirkungen der Pubertätsdrüsen geschlechtsspezifisch sind, so daß die homologen Sexuszeichen gefördert, die heterologen gehemmt werden. Beim normalen Weibchen wird das Wachstum der Geschlechtszeichen mit Eintritt der jungfräulichen Reife unterbrochen, d. h. der Zufluß der Hormone gelangt zum Stillstand und erst eine Gravidität bewirkt einen reichen Zufluß und die weitere Ausbildung der Organe. Durch eine weitere Reihe von Versuchen haben die Verfasser nunmehr bewiesen, daß es mit Hilfe der Röntgenstrahlen gelingt, die Unterbrechung der Reifung aufzuheben und die Vollendung auch ohne Schwangerschaft künstlich durchzusetzen. Weibliche Meerschweinchen werden unter den nötigen Vorsichtsmaßregeln vom Rücken her bestrahlt (einmalige Verabreichung von 11—12 Holzknecht-Einheiten ohne Filter, Röhrenhärte 7—8 Bauer, 20 cm Fokushautdistanz). Nach 3—4 Wochen trat Haarausfall am Rücken ein, gleichzeitig begannen die Zitzen zu wachsen, die Brustdrüse selbst nahm an Umfang zu, um schließlich 2—3 Wochen lang normale, fettreiche Milch zu sezernieren. Bei der mikroskopischen Untersuchung der Organe fand sich starkes Wachstum des hyperämischen Uterus, in den Ovarien die Follikel atrophisch, das Stroma der Ovarien vollständig durchsetzt von starken Wucherungen weiblicher Pubertätsdrüsenzellen. Auch bei der Frühreife der Tiere fand sich eine übernormale Ausbildung der Pubertätsdrüse und die hiermit verbundene verstärkte innere Sekretion.

Soerensen und Warnekros. I. Heft; Berlin 1917. Julius Springer.

Chirurg und Zahnarzt. Chirurg und Zahnarzt haben sich zusammengetan, um in einer Reihe von Abhandlungen über ihre gemeinsame Tätigkeit, welche gerade bei der Behandlung von Kieferverletzungen wesentliche Erfolge erzielt hat, zu berichten.

Das I. Heft bringt zwei Arbeiten der Herausgeber selbst.

Über Knochentransplantation bei Unterkieferdefekten berichtet Soerensen. Die bisher übliche Behandlung, lineare Durchtrennungen des Unterkiefers mittels Drahtnaht zur Heilung zu bringen, hat sich nicht bewährt, ebensowenig günstig sind die Erfolge, wenn es sich darum handelt, komplizierte Kieferbrüche durch die Knochennaht zu vereinigen. Die erste Vorbedingung zur Heilung von Kieferbrüchen ohne Pseudarthrosenbildung ist die absolute Feststellung der Bruchenden. Diese Ruhigstellung ist leicht zu erreichen, wenn in beiden Bruchenden noch festsitzende Zähne vorhanden sind. Diesen werden Goldkappen aufzementiert und die Goldkappen durch einen Steg im erforderlichen Abstand verbunden. Bewegungen der frakturierten Knochen in seitlicher Richtung werden dadurch verhindert, daß den Brücken noch eine Kautschukkappe aufzementiert wird, welche durch ein Scharniergelenk sich gegen den Oberkiefer bewegen kann. Weit schwieriger liegen die Verhältnisse, wenn keine Zähne mehr vorhanden sind, oder der Bruch im Kieferwinkel oder aufsteigenden Kieferast liegt. Handelt es sich um ältere Prozesse, bei welchen es fraglich ist, ob der Knochen noch die genügende Regenerationskraft besitzt, oder bei sehr großen Defekten, so ist zum Zwecke der Überbrückung nur die Autoplastik auszuführen. Zum Zwecke der Plastik eignet sich am besten der obere Hüftbeinkamm; die Plastik ist erst dann vorzunehmen, wenn die Verletzung als solche vollständig ausgeheilt ist. Die Operation wird unter lokaler Betäubung ausgeführt. Sowohl das Periost der Bruchenden, wie diese selbst werden angefrischt, bis man auf gesundes Periost bzw. guterhaltenes Knochengewebe kommt; eine weitere Vorbereitung des Knochens ist nicht nötig, da eine eigentliche Befestigung des Implantats z. B. durch Bolzen nicht vorgenommen wird. Der zu implantierende Knochen wird vor dem Herausmeißeln genau abgemessen, damit er ohne weitere Bearbeitung in sein neues Bett zwischen die Bruchenden übertragen werden kann; nur der Periostlappen wird durch vier Katgutfäden mit der Periostmanschette des Stumpfes verknüpft. In fast allen so behandelten Fällen wurde glatte Heilung erzielt.

Das Thema von Warnekros: **Allgemeines über Schienenbehandlung bei Kieferbrüchen und die Befestigung von Goldschienen unter dem losgelösten Periost mit und ohne Verwendung eines Transplantats** bildet gewissermaßen eine Ergänzung der vorhergehenden Arbeit. Im Gegensatz zu anderen Autoren, welche Drahtschienung anwenden, bevorzugt W. Kautschukschienen, welche unter Umständen, um genaues Anpassen zu ermöglichen, mit Guttaperchamasse ausgefüttert werden. Die extra-intraoralen Verbände hält W. für unzweckmäßig. In vielen Fällen gelingt es nach Anlegen der Kautschukschiene, daß der Patient unbehindert wieder sprechen und Nahrung zu sich nehmen kann. Daß Goldschienen reizlos einheilen und sich um das Gold Kallus verknöchert, hat Verf. durch einen Fall bewiesen, welchen er 18 Jahre beobachten konnte.

Deutsche Zahnheilkunde. Heft 38.

Salomon und Szabó: **Röntgenologische Kontrolle der Diagnostik und Therapie bei Kieferbrüchen.** Auf Grund ihrer reichen Erfahrung, die sich auf etwa 400 Kieferverletzte erstreckt, kommen

Digitized by Google

die Verfasser zu folgenden Schlüssen: Eine jede Kieferverletzung soll röntgenologisch kontrolliert werden; denn nur die Kontrolle durch Röntgenstrahlen gibt dem Arzt eine richtige Einsicht in den Krankheits- und Heilungsverlauf und schützt ihn vor Irrtümern; außerdem gibt die Röntgenaufnahme einen dokumentarischen Beleg für spätere Zeiten. 30 instruktive Fälle und 130 Textabbildungen dienen dazu, die oben angeführten Leitsätze zu erläutern. L. Metzger (Frankfurt a. M., z. Z. im Felde).

Druck von Hesse & Becker in Leipzig.

Digitized by Google

Digitized by Google

Digitized by Google

Digitized by Google

Digitized by Google

Neue Photographische Gesellschaft A.-G. Steglitz-Berlin.

Digitized by Google

Verlag von Lucas Gräfe & Sillem in Hamburg.

Digitized by Google

Digitized by Google

Digitized by Google

Einige Messungen an Röntgenstrahlen[1]).

Von

J. E. Lilienfeld.

I. Die Fragestellung.

Das Bestreben, eine weitgehend homogene Röntgenstrahlung zu erzielen, ist von der Forschung als so berechtigt, von der täglichen Anwendung als so unentbehrlich erkannt worden, daß es an dieser Stelle nicht erörtert zu werden braucht. Hingegen ist die Frage, ob und inwiefern man eine harte und homogene Strahlung erzeugen kann, eine durchaus ungeklärte. Im allgemeinen neigte man der Ansicht zu, daß unsere üblichen Instrumentarien deshalb eine homogene Strahlung nicht zu erzeugen gestatten, weil sie mit pulsierender Gleichspannung die Röhre betreiben und die niedriggespannten Kurventeile des Stromes dabei in unvermeidlicher Weise einen kräftigen Anteil an weicher Strahlung hervorbringen. Man schloß daraus in einer allerdings logisch unzulässigen Weise, daß, wenn man eine Röhre an stehende Gleichspannung anlegen würde, eine weitgehend homogene Strahlung entstehen müßte. Diese Schlußfolgerung wurde denn auch durch eine Messung von Rutherford, Barnes und Richardson (Phil. mag. Bd. 30, S. 339, Sept. 1915) als unrichtig erwiesen. Die Autoren benutzten eine Coolidgeröhre, die an einer Influenzmaschine betrieben wurde und stellten fest, daß die Absorptionskurve der Strahlung den in Fig. 1 wiedergegebenen Verlauf zeigt. Man sieht, daß die Strahlung nicht nur die unvermeidliche außerordentlich weiche, durch 1—2 mm Aluminiumfilter praktisch vollkommen unterdrückte Eigen-L-Strahlung des Wolframs enthält, sondern durchweg Bremsstrahlungskomponenten der verschiedensten Härten, eine jede Härte mit einem beträchtlichen Intensitätsanteil, aufweist.

Die mit Aluminiumfiltern aufgenommene Kurve von Rutherford ist durch spektral-analytische Messungen von de Broglie (Comptes Rendus 1916, Bd. 162, S. 596, sowie Bd. 163, S. 353[2]) bestätigt worden, und es entsteht die Frage, wie man sich angesichts der Tatsache, daß selbst stehende Gleichspannung eine äußerst komplexe Strahlung ergibt — (Rutherford findet in der Tat, daß die Strahlung am Induktorbetrieb sich von der Strahlung an der Influenzmaschine kaum unterscheidet), — bei der praktischen Arbeit zu helfen hat. Mit Filterungen verschiedener Art kann man nicht sehr weit kommen, denn wenn auch auf diesem Wege die weichen Strahlen ausgeschaltet werden können, so ist die Energie, die in einer sehr komplexen Strahlung der härtesten Komponente zukommt, an sich schon sehr gering, und sie wird bei der Filterung außerdem noch sehr geschwächt. Soll also mit einer einigermaßen vom Gewebe homogen aufzunehmenden Strahlung gearbeitet werden, so ist man darauf angewiesen, von der Anfangsintensität der Strahlung so viel auszuschalten, daß schließlich nur wenige Prozente der von der Röhre

[1]) Im Folgenden sind einige Ergebnisse physikalischer Untersuchungen in einem Zusammenhang dargestellt, der hauptsächlich vom röntgentechnischen Standpunkt interessieren dürfte. Eine Darstellung der ein hohes theoretisches Interesse besitzenden Tatsachen vom physikalischen Gesichtspunkte aus findet man in einer diesbezüglichen Arbeit des Verfassers in den Berichten der mathematisch-physikal. Klasse der Kgl. sächs. Gesellschaft d. Wissenschaften zu Leipzig, Sitzung vom 30. April 1917. Eine Darstellung, die die medizinischen Interessen berücksichtigt, ist aber bei L. Küpferle und J. E. Lilienfeld, Grundlagen therapeutischer Anwendung von Röntgenstrahlen, Freiburg und Leipzig, bei Speyer und Kärrner, Juni 1917, gegeben.

[2]) Über die Komplexität der Strahlung der Coolidgeröhre vgl. auch Marcel Boll et Lucien Mallet, C. R. Bd. 163, S. 302, sowie R. Ledoux-Lebard et A. Dauvillier, ebenda, Bd. 162, S. 405, Bd. 163, S. 171 und S. 667.

Digitized by Google

ausgesandten Strahlung zur Anwendung gelangen. Trotzdem schien der Weg der Filterung bis heute der einzig gangbare zu sein. Die Filterung wurde im allgemeinen durch nicht selektiv

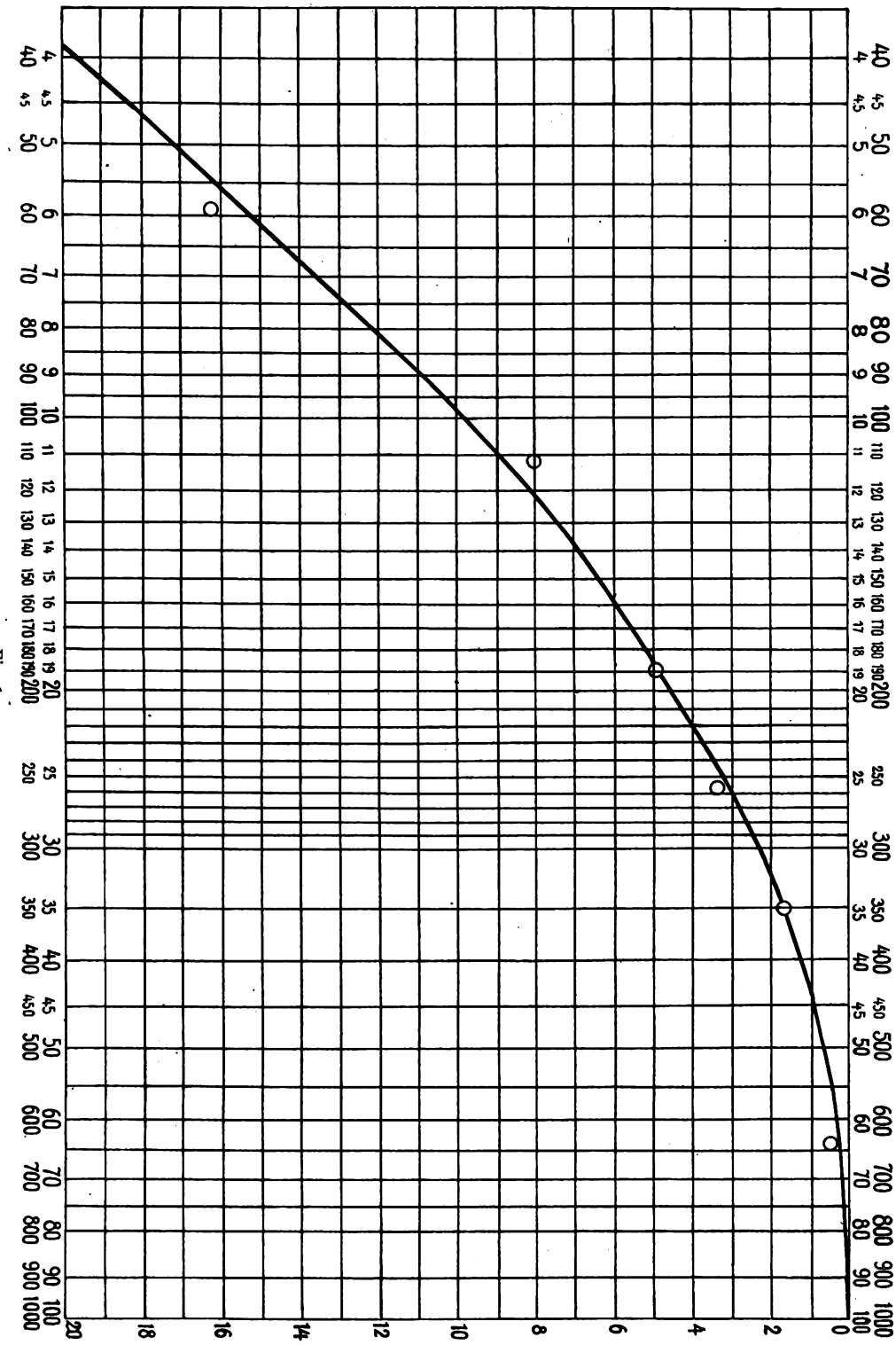

Fig. 1.
Absorptionskurve der Coolidgeröhre bei stehender Gleichspannung (Influenzmaschine) aufgenommen nach Rutherford, Barnes und Richardson (zum Zwecke eines Vergleiches auf den Maßstab der übrigen Kurven dieser Arbeit umgezeichnet).

aufnehmende Materialien vorgenommen. Ein neuerer Vorschlag de Broglies (Comptes Rendus Bd. 163, S. 353, 1916) geht dahin, ein selektiv aufnehmendes Schwermetallfilter zu benutzen. Ein anderer Vorschlag von R. Ledoux-Lebard und A. Dauvillier (Comptes Rendus Bd. 162,

Digitized by Google

S. 405, Bd. 163, S. 171 und Bd. 163, S. 667) gibt die Anregung, überhaupt nicht mit den von der Antikathode ausgesandten Röntgenstrahlen zu arbeiten, sondern nur mit Sekundärstrahlen vorlieb zu nehmen, die von der Primärstrahlung an geeigneten Substanzen ausgelöst werden. Wie gesagt, führen alle diese Methoden, die aus einer komplexen Strahlung einen leidlich homogenen Anteil herauszusieben beabsichtigen, zu einem Erfolge nur dann, wenn man sich begnügt, wenige Prozente der Anfangsstrahlung zur Verwendung zu bringen. Da die Gesamtintensität einer Röntgenröhre aber eine sehr begrenzte ist, führt das einen notwendigen Verzicht auf die allgemeine praktische Einführung der Röntgentherapie mit homogener Strahlung herbei. Denn die nach Filterung übrigbleibenden geringen Intensitäten bedingen einerseits außerordentliche Bestrahlungszeiten, andererseits aber eine schlechte Ökonomie und eine unverhältnismäßige Abnutzung der Apparatur und der Röhre, sowie eine große Energievergeudung.

Durch bisher unveröffentlichte Messungen viel älteren Datums an der von mir gebauten Röhre ist die Möglichkeit der Erzeugung einer sehr viel homogeneren Strahlung als derjenigen der Coolidgeröhre erwiesen gewesen. Die sonderbare Tatsache, daß im Gegensatz dazu die Rutherfordsche Messung an der Coolidgeröhre selbst bei stehender Gleichspannung eine äußerst komplexe Strahlung ergeben hatte, veranlaßte mich neuerdings, der Frage nachzugehen, wodurch dieses verursacht sein könnte. Denn offenbar ist die Härte der Strahlung nicht durch die an eine Röhre angelegte Spannung allein gegeben, wenn anders die Beobachtungen Rutherfords als richtig anerkannt werden sollen.

Die Vermutung lag für mich nahe, daß die von Rutherford beobachtete Komplexität der Strahlung von einer ungleichmäßigen Belegung des Brennfleckes der Coolidgeröhre durch Kathodenstrahlen herrührt. Denn ich hatte seit langer Zeit Beobachtungen gemacht, aus denen hervorging, daß bei gleicher an die Röhre angelegter Spannung die Strahlenhärte zunimmt, wenn man die Dichte der auf dem Brennfleck ankommenden Kathodenstrahlen steigert. Also etwa bei konstanter Größe des Brennfleckes die Belastung der Röhre vergrößert oder aber bei konstanter Belastung der Röhre den Brennfleck verkleinert. Ich hatte bereits im Jahre 1914 ein Rohr gebaut, welches die Größe des Brennfleckes beliebig zu verändern gestattete, um meine erwähnten Beobachtungen durch eine einwandfreie Messung zu erhärten. Infolge der Kriegsereignisse ist es aber nicht möglich gewesen, die Messung auszuführen, bis vor kurzem durch ein glückliches Zusammentreffen günstiger Umstände wenigstens ein Teil der geplanten Untersuchung erledigt werden konnte. Man wird aus dem Folgenden ersehen, daß die Strahlenhärte tatsächlich von der Kathodenstrahlendichte im Brennfleck abhängig ist. Folglich genügt zur Erzeugung einer homogenen Strahlung eine stehende Gleichspannung nicht. Man kann sie sogar für die Erzeugung von Strahlen des in der Medizin anzustrebenden Grades der Homogenität mit Hilfe einer geeigneten, in der von mir gebauten Röhre verkörperten Röhrenkonstruktion überflüssig machen. Die Röhre muß aber unbedingt eine absolut homogene Belegung des Brennfleckes mit Kathodenstrahlen ermöglichen, derart, daß eine Lochkameraaufnahme des Brennfleckes eine gleichmäßige Schwärzung aufweist. Besteht der Brennfleck, wie das bei der Coolidgeröhre der Fall ist[1]), aus einem oder zwei verschieden abgetönten zentralen Flecken, um die sich verschiedene, bis auf den Antikathodenstiel übergreifende Lichthöfe von ebenfalls verschiedener Abtönung lagern, so ist eine Möglichkeit, selbst mit stehender Gleichspannung homogene Strahlung zu erzeugen, nicht gegeben.

Inwiefern es bei einer absolut gleichmäßigen Elektronendichte im Brennflecke möglich ist, eine, abgesehen von der L-Strahlung des Spiegelmetalles, homogene Strahlung zu erzeugen,

[1]) Daß diese Röhre unscharfe Bilder gibt, wird unter anderem auch neuerdings von Dessauer, Deutsche Optische Wochenschrift 1917, Nr. 216, S. 169, sowie in der Münch. med. Wochenschrift, 24. Juli 1917, S. 971 ff., besonders S. 973, behauptet. Auch die in letzterer Arbeit angegebene Tatsache, daß eine Steigerung des Stromes über 15—20 MA. bei der Coolidgeröhre keine Zunahme der Röntgenstrahlenintensität mit sich bringt, ist auf die mangelhafte Zentrierung („Streuung") der Kathodenstrahlen zurückzuführen.

Digitized by Google

wird man aus den hier folgenden experimentellen Ergebnissen sehen. Und zwar wird man den Kurven entnehmen, daß es möglich ist, eine Strahlung zu erzeugen, von der unter 1,5—3 mm Aluminiumfilter ein Betrag von etwa 75 % der Anfangsintensität als praktisch homogene Strahlung von größter Härte gewonnen wird. Dabei ist der Begriff der homogenen Strahlung in medizinisch-technischer Weise so gemeint, daß als homogen eine Strahlung zu gelten hat, wenn ihr Verlauf in einem nicht selektiv absorbierenden Stoffe derartig erfolgt, daß die Absorptionskurve bis zu einer Schwächung der Intensität auf wenige Prozente des Anfangswertes eine exponentielle ist.

II. Die Meßmethode.

Wenn man den Begriff der homogenen Strahlung für medizinische Zwecke in der eben vorausgegangenen Weise festlegt, dann wird man zur Analyse der Strahlung zweckmäßigerweise die Methode der Filteranalyse benutzen. Bei sorgfältiger Ausführung führt diese Methode zu einwandfreien Resultaten. So ist z. B. das Studium der Eigenstrahlungen der meisten

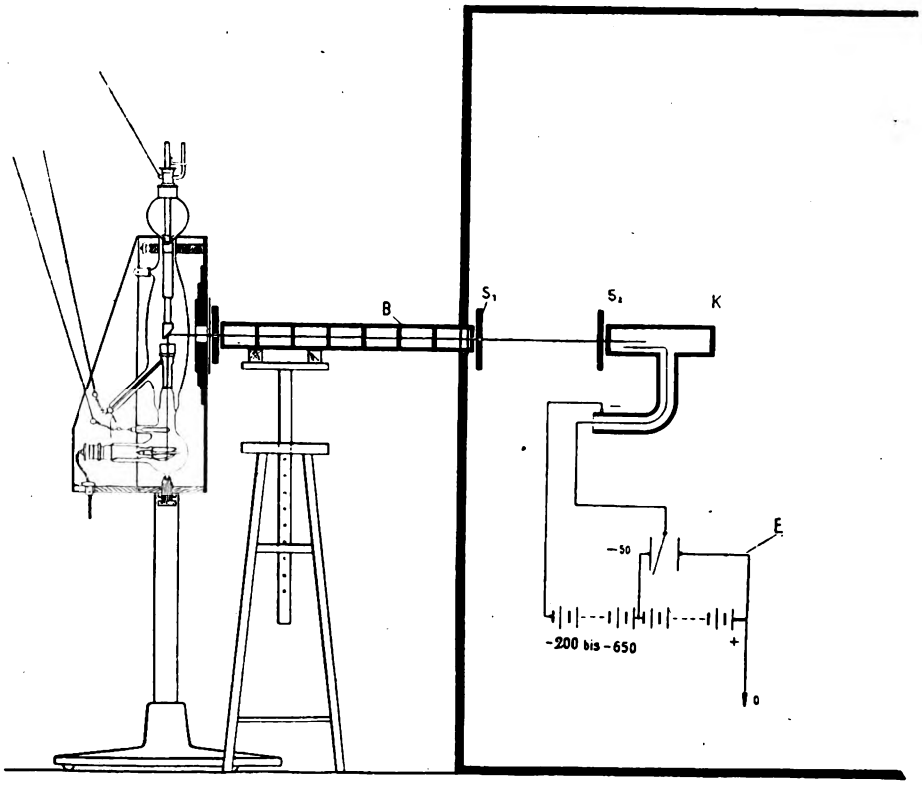

Fig. 2.

Elemente mit dieser Methode so genau ausgeführt worden, daß die spektral-analytische Untersuchung nach Bekanntwerden der Laueschen Entdeckung die Ergebnisse der Filteranalyse nur bestätigen konnte. Andererseits ist aber die Methode der Filteranalyse insofern verräterisch, als sie bei einer nicht äußerst sachgemäßen Ausführung der Meßanordnung zu groben Fehlern Anlaß gibt. So summieren sich z. B. ihre Fehlerquellen immer in der Richtung, daß die durch Filterung sehr stark geschwächte Strahlung erheblich härter erscheinen kann, als sie in Wirklichkeit ist.

Aus diesen Gründen habe ich äußerste Sorgfalt darauf verwandt, die Fehlerquellen der Anordnung möglichst zu beseitigen. Die Meßanordnung ist in Fig. 2 schematisch wiedergegeben. Die Röhre ist in einer großen Entfernung (125 cm) von der Mitte der Ionisationskammer entfernt. Die Filter werden möglichst nahe vor die Röhre vorgelegt. Um den Zutritt unerwünschter Röntgenstrahlen zur Meßanordnung auszuschließen, ist die Röhre bis auf eine kleine

Digitized by Google

Offnung in einen starken Bleigummischutz eingeschlossen; andererseits ist die gesamte Meßanordnung noch einmal ringsherum mit Blei umgeben. Zum Ausschluß der gestreuten Strahlen dient ein langes Rohr, in dem eine Reihe Blenden hintereinander sich befinden. Zwischen dieser Abblendevorrichtung und der Ionisationskammer sind zum gleichen Zwecke zwei feinverstellbare Spalte angebracht, mit deren Hilfe man ein Röntgenstrahlenbündel eines rechteckigen Querschnitts von 0,5×2,5 mm zur Messung ausblendet. Diese außerordentlich feine Ausblendung geschieht, damit man die Sicherheit habe, daß die Gasionisation bei weitem über die Effekte überwiegt, die von der Berührung des Bündels mit den Wänden der Kammer stammen. Die Messung selbst wird mit Hilfe eines Edelmannschen Fadenelektrometers oder eines Elster & Geitelschen Quadrantenelektrometers so ausgeführt, daß die Zeit bestimmt wird, die erforderlich ist, um den Zeiger des Elektrometers zwischen zwei bestimmten Punkten der Skalenteilung zu bewegen.

Bei dieser Anordnung sind die Fehler, die auf Sekundärstrahlen zurückzuführen sind, aufs weitgehendste ausgeschlossen. Die Sekundärstrahlen des Filters machen sich bei den gemessenen Intensitäten gar nicht bemerkbar. Auch sind die anderen Fehlerquellen so gering, daß sie erst gelegentlich einer bevorstehenden Verfolgung der Kurven bis zu noch größeren Filterstärken zu berücksichtigen sein werden. Für die im folgenden mitgeteilten Messungen kommen sie höchstens insofern in Frage, als sie vielleicht eine ganz geringe Härtezunahme der Kurven nach Filterung mit 0,5 mm Blei vorzuspiegeln helfen. Da die Kurven aber innerhalb der Fehlergrenzen selbst nach der Bleifilterung so gut wie homogen weiter verlaufen, ist fürs erste (hauptsächlich wegen Mangel an Zeit und Mitarbeitern) hier vorläufig auf die geringfügige Korrektur verzichtet worden.

Allerdings ist die beschriebene Meßanordnung viel zu umfangreich, um am Bestrahlungstisch als Dosimeter während der klinischen Arbeit benutzt zu werden. Jedoch scheint die bisherige Entwicklung zu lehren, daß ein handliches Dosimeter von einwandfreier Beschaffenheit nicht hergestellt werden kann. Die Lösung der Dosierungsfrage liegt vermutlich in einer ganz anderen Richtung. Nämlich in der Benutzung einer konstanten, homogenen Röntgenstrahlenquelle, wie sie in der von mir erdachten Röhre gegeben ist. Dann kann ruhig mit der Uhr in der Hand nach der Zeit dosiert werden. Um aber die von einer bestimmten Apparatur bei einer bestimmten Schaltungsweise gegebene Energie zu bestimmen, und auch gelegentlich den Betrieb nachzukontrollieren, wird man nicht umhin können, einen dem hier Beschriebenen ähnlichen Meßapparat bereit zu halten. Es wird aber vollständig hinreichend sein, diese Kontrollmessungen in mehrtägigen Zeitabständen anzustellen.

III. Die Meßergebnisse.

Die Messungen wurden so ausgeführt, daß im allgemeinen zur Feststellung der Härte der Strahlung nacheinander bis zu 10 mm Aluminiumfilter vorgeschaltet wurden. Die Darstellung der Messungen geschieht im folgenden auf einem logarithmischen Raster, dessen Vorteile in den weitesten medizinischen Kreisen durch Weissenberg bekannt geworden sind. Da die Kurven mit wenigen, an unnormalen Röhren aufgenommenen Ausnahmen zwischen 1,5 und 3 mm Aluminium[1]) geradlinig zu verlaufen anfangen, und da andererseits eine Absorptionskurve, die geradlinig verläuft, eine einwandfreie Meßanordnung vorausgesetzt, nicht im ferneren Verlaufe gekrümmt werden kann, genügt in allen vorliegenden Beispielen die Messung bis zu 10 mm Filter, um mit einer für medizinische Zwecke hinreichenden Genauigkeit den Grad der Homogenität und die Härte der Reststrahlung zu beurteilen.

Um jedoch zu erweisen, daß die Meßmethode einwandfrei ist, und auch um zu sehen, ob nicht doch den auf kürzerer Strecke geradlinig erscheinenden Kurven ein meßbarer endlicher

[1]) Nach Dessauer, l. c., erfordert die Coolidgeröhre 18 mm Aluminiumfilter zur Erreichung homogener Reststrahlung bei einem einigermaßen harten Betrieb. Die Härte (Halbwertschicht) dieser Reststrahlung wird von Dessauer nicht angegeben.

Digitized by Google

Krümmungsradius innewohnt, sind die Kurven zum Teil auch noch für größere Filterstärken verfolgt worden. Ich habe aus dem umfangreichen Versuchsmaterial mit Vorliebe solche Kurven ausgesucht, bei denen das der Fall war. Und zwar sind einige der wiedergegebenen Kurven bis 16 mm Aluminium verfolgt, andere bis 18 mm, und schließlich ist eine Anzahl von ihnen noch nach Vorschaltung von 0,5 mm Blei in der Weise kontrolliert worden, daß die Intensität unter 0,5 mm Blei, unter 0,5 mm Blei + 4 mm Aluminium, schließlich unter 0,5 mm Blei + 10 mm Aluminium aufgenommen wurde. Da die unter Blei aufgenommenen Intensitäten weniger als etwa ein Zehntel der in den reinen Aluminiumkurven wiedergegebenen Intensitäten betragen, habe ich die ersteren mit 10 multipliziert und dann die Beobachtungspunkte, mit Kreuzen bezeichnet, in die

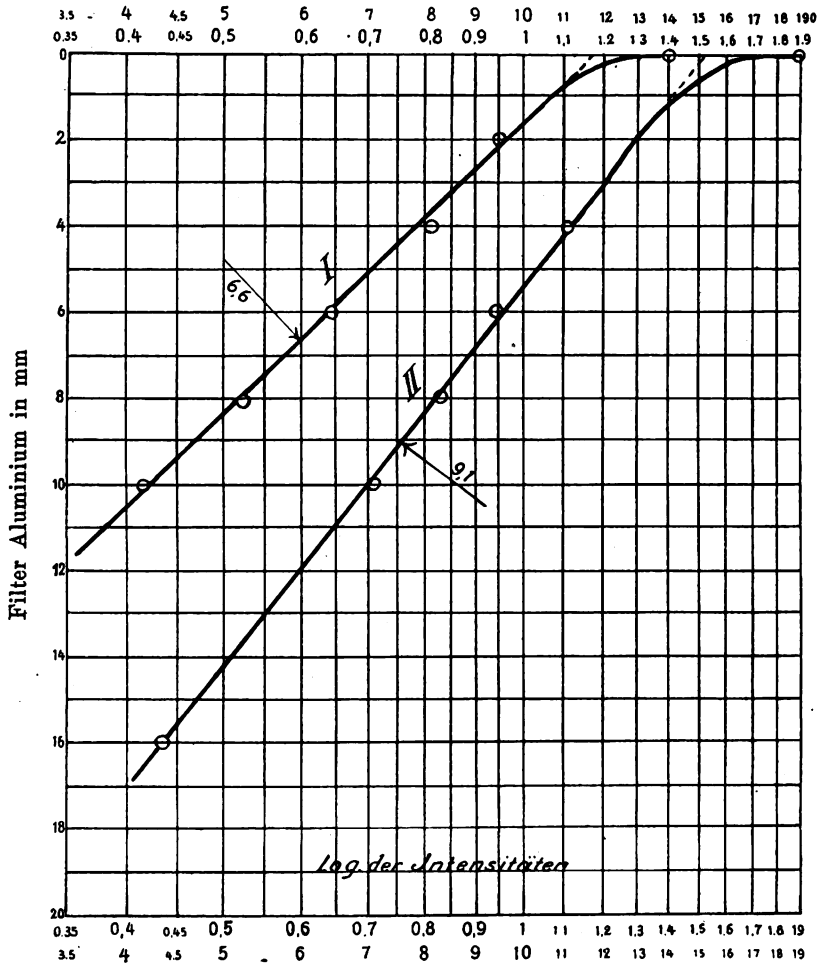

Fig. 3.

Gleichrichterbetrieb: Parallele Schlagweite 29 mm.
Jodmethyl in Kammer.
Kurve I: Rohr Nr. 252 mit besonders großem Brennfleck, 1,7 MA., 6,6 mm HWS.
„ II: „ Nr. 72 „ normalen „ 3 MA., 9 mm HWS.

Diagramme eingetragen. Dadurch kommt die unter Blei gemessene Kurve in die nächste Nähe der Aluminiumkurve zu liegen und man sieht, daß sie der reinen Aluminiumkurve, und zwar ihrem geradlinigen Stück, in den meisten Fällen so gut wie genau parallel läuft und nur in wenigen Fällen ein ganz kleines Wenig dagegen geneigt ist. Der Unterschied der Neigungswinkel der beiden Teile gegen die Abszissenachse liegt aber besonders unter Beachtung des gegen Ende des vorigen Abschnittes Gesagten innerhalb der Meßfehlergrenzen, und so kann man sagen, daß die Kurven eine homogene Strahlung darstellen, die von 1,5—3 mm Aluminium an bis zu

Digitized by Google

ihrer Schwächung auf 5 % der Anfangsintensität und darunter in den Filtern, auch nach einem gelegentlichen Durchgang durch Blei, wie eine absolut homogene Strahlung aufgenommen wird.

Hinsichtlich des Grades der Homogenität der Strahlung ist zu bemerken, daß er davon

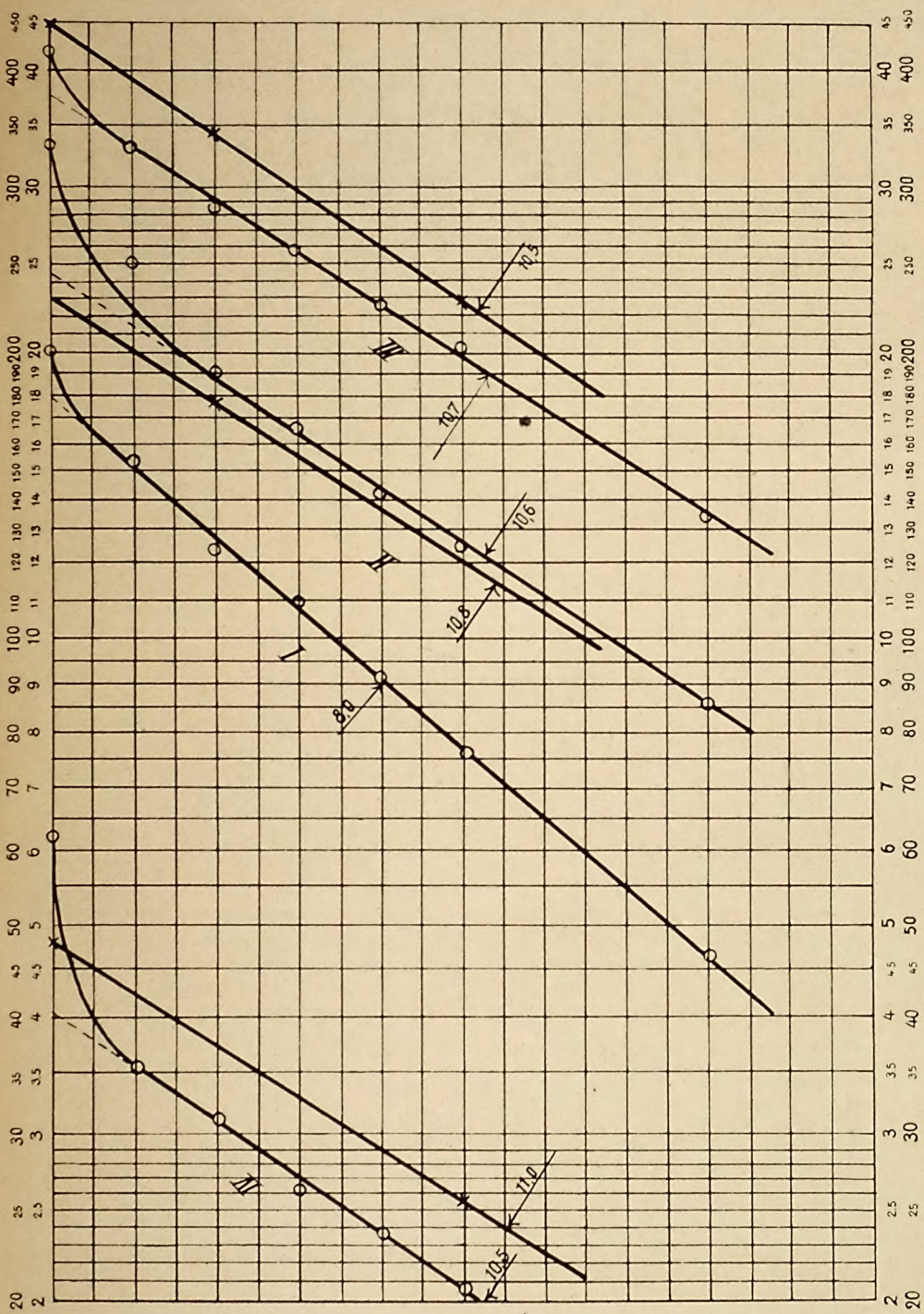

Fig. 4.
Gleichrichterbetrieb: 29 mm Äquivalents-Schlagweite. Rohr Nr. 258.
Kurve I mit 1,7 MA., 8,0 — mm HWS.
„ II „ 3,0 „ 10,6—10,8 „ „
„ III „ 5,0 „ 10,5—10,7 „ „
„ IV „ 6,0 „ 10,5—11,0 „ „

abhängt, wie die Röhre geschaltet wird. In der Tat gestattet es die von mir gebaute Röhre, für eine jede Belastung die Schaltung so zu wählen, daß eine weitgehend homogene oder auch eine reichlich komplexe Strahlung entsteht. Es ist nicht bei allen Kurven das äußerste Gewicht darauf gelegt worden, der Strahlung einen äußerst homogenen Charakter zu verleihen.

Digitized by Google

Aus dem einfachen Grunde, weil die genaue Abstimmung der Röhre ein jedes Mal zeitraubend ist, wenn man von der dem Arzt im allgemeinen an die Hand gegebenen, ein für allemal festgelegten Arbeitsweise abweicht, und Versuche anstellt, die eigentlich auf die Bestimmung der Härte der Reststrahlung ausgehen und demnach nicht die äußerste Homogenität der Gesamt-

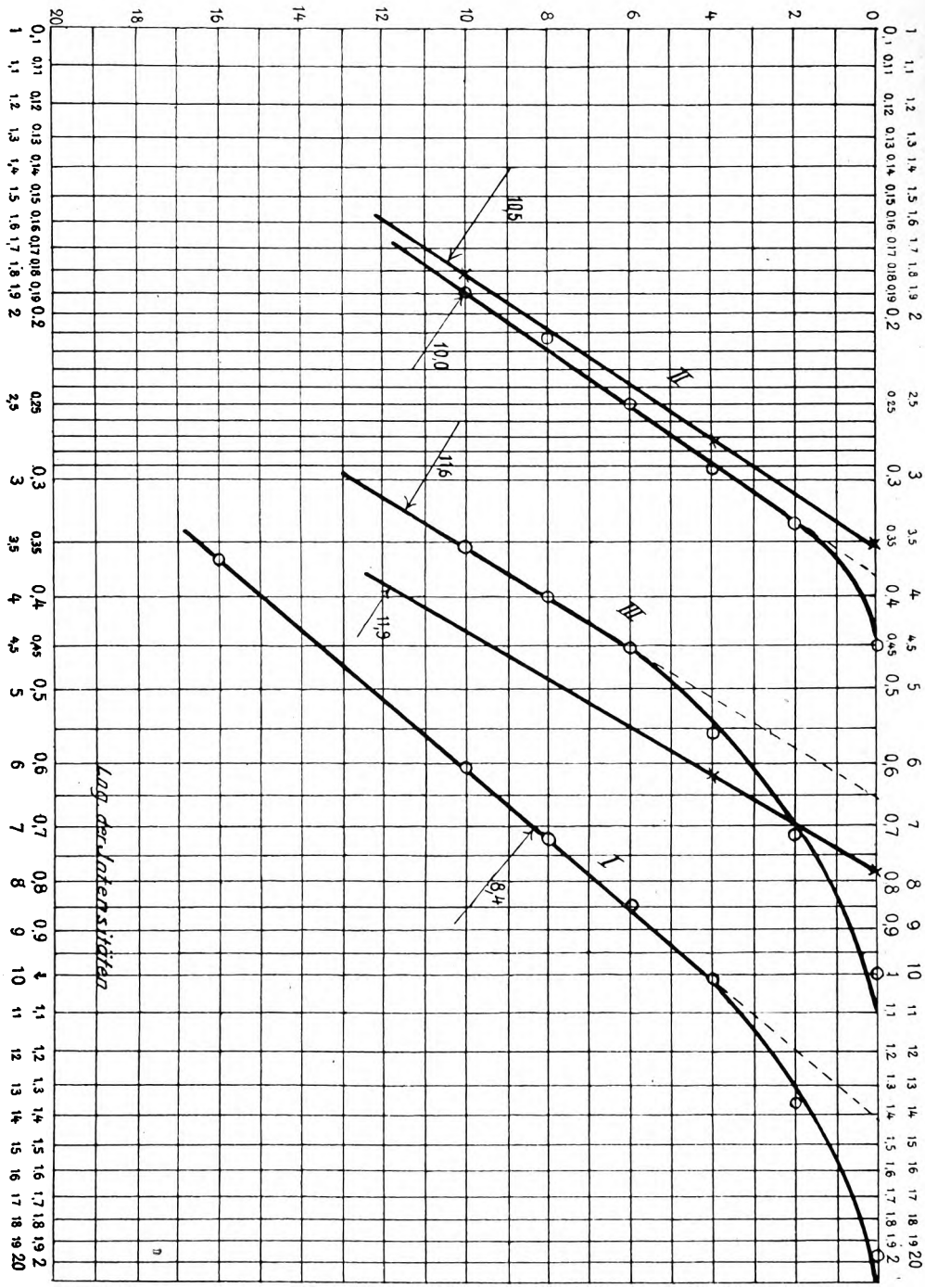

Fig. 5.

Gleichrichter: 29 mm Schlagweite. Rohr mit veränderlicher Größe des Brennflecks vom 17. November 1914.
Kurve I etwa 4,5 Brennfleck (Ring)durchmesser 2,12 MA., 8,4 HWS.
(Die Intensitäten sind mit 10 multipliziert.)
„ II etwa 1,5 Brennfleck (Kreis)durchmesser 2,8 MA., 10—10,5 mm HWS.
„ III „ „ „ „ „ 5,0 „ 11,6—11,9 „ „

strahlung verlangen. Man vereinfacht sich auf diesem Wege die Arbeit mit Rücksicht auf den gegenwärtigen Zeit- und Mitarbeitermangel. So wird man sehen, daß die mit normalen Röhren und annähernd normaler, der ärztlichen Gewohnheit entsprechender, Milliampèrezahl aufgenommenen Kurven I und II der Fig. 1, ferner die Kurven I und III der Fig. 2 bereits

Digitized by Google

unter 1,5 mm Aluminium geradlinig verlaufen. Die Kurven II und IV der Fig. 2 sind etwas weniger homogen. Die am Induktor aufgenommenen Kurven der Fig. 6 aber weisen infolge der Ungleichmäßigkeit im Unterbrechergange gerade bei den kurzzeitigen Messungen der großen Intensitäten einen ziemlichen Grad der Unsicherheit auf, so daß man es nicht genau anzugeben vermag, von welchem Punkte an sie geradlinig verlaufen.

Eine Klasse für sich bilden die mit dem unnormalen Rohre mit veränderlicher Brennfleckoberfläche aufgenommenen Kurven der Fig. 5. Hier ist es in dem einen Falle der Kurve II gelungen, die übliche Homogenitätsabstimmung zu erreichen, während die Kurven I und III, besonders die letztere, nicht so glücklich abgestimmt sind, wie es bei den normalen medizinischen Röhren der Fall zu sein pflegt. Jedenfalls wird man aus dem vorliegenden Material entnehmen, daß die Strahlung im allgemeinen unterhalb 1,5—3 mm Aluminium als homogen bezeichnet werden kann und insofern das Resultat der Messung von Albers Schönberg (diese „Fortschritte" Bd. 24, S. 436 und 438) mit sehr weitgehend verfeinerten Meßmethoden bestätigt finden.

Wie bereits in der Einleitung erwähnt, ist der Hauptzweck vorliegender Arbeit die Bestimmung der Härte der Reststrahlung gewesen, und zwar der Vergleich verschiedener Reststrahlungen bei gleicher Äquivalentschlagweite, sonst aber möglichst variierten Bedingungen. Die Härte der Reststrahlung ist bei den Kurven durch die Halbwertschicht dieser Strahlung bestimmt, und zwar vermittels senkrecht zum Kurvenzuge eingetragener Pfeile bezeichnet. Die Kurven der Fig. 3, 4 und 5 sind insgesamt am Gleichrichter[1]) mit 29 cm Parallelschlagweite aufgenommen. Man sieht auf den ersten Blick, daß ungeachtet der gleichen Schlagweite die Halbwertschicht der Reststrahlung zwischen 6,6 und etwa 12 mm variiert. Und zwar ist bei zwei verschiedenen Röhren die Strahlung derjenigen Röhre härter, deren Brennfleck kleiner ist (vgl. Kurve I und II Fig. 3 und I Fig. 4). Ferner ist bei der nämlichen Röhre die Strahlung bei kleiner Belastung (I, Fig. 4) wesentlich weicher als die Strahlung bei hoher Belastung (II, III, IV, Fig. 4). Allerdings wächst die Härte bei einem normalen Rohre nicht unbegrenzt mit der Belastung. Das scheint aber daran zu liegen, daß die Brennfleckoberfläche in einem sonst gar nicht merklichen Maße mit der Belastung etwas zunimmt, und zwar mit der Absicht, um das Anstechen der Spiegel bei kurzzeitigen Aufnahmen zu verhindern. Daß aber bei einem Brennfleck, dessen Größe man mit Hilfe einer besonderen Röhrenkonstruktion beherrscht, die Härte der Strahlung auch bei hoher Belastung des Brennfleckes noch sehr erheblich ansteigt, sieht man aus den Kurven der Fig. 5. Hier ist das nämliche Rohr im Falle der Kurve I mit einem großen Brennfleck, im Falle der Kurven II und III mit einem kleinen Brennfleck betrieben worden. Man sieht, daß die Härte der Strahlung bei diesen Versuchen erst mit der Verkleinerung des Brennfleckes, und dann mit einer Erhöhung der Belastung dieses kleinen Brennfleckes erheblich gewachsen ist. Eine noch höhere Belastung des kleinen Brennfleckes wurde vermieden, da die Gefahr vorlag, daß die Spiegel (in diesem Falle war es ein Wolframspiegel der General-Electric-Company) eine erhöhte Belastung nicht aushalten würden, ohne beschädigt zu werden.

Außer den Versuchen am Gleichrichter wurden, allerdings nur mit einem normalen Rohre, auch noch Versuche bei wesentlich höheren Schlagweiten am Induktor ausgeführt. Vergleiche zwischen verschiedenen Induktoren ergaben, daß bei gleicher Äquivalentschlagweite derjenige Induktor die härtere Reststrahlung liefert, der einen stärkeren Eisenkern besitzt. (S. die Fußnote 1 S. 77 genannten „Grundlagen".) Es ist also erforderlich, daß hinter einer Spannungserhöhung auch eine hohe Leistung stehe, da sonst nur die Beschwerlichkeiten des Betriebes mit hoher Spannung auftreten, ohne daß die gewünschte Erhöhung der Halbwertschicht der Reststrahlung verwirklicht würde. Zwei Induktorkurven sind in Fig. 6 wiedergegeben. Man sieht, daß ungeachtet der höheren Schlagweiten die Halbwertschichten der Reststrahlung, die erreicht

[1]) Uniplan-Transverter, Koch & Sterzel, Dresden. Diese Konstruktion bietet durch die Möglichkeit der Einführung kurzer Kontaktsegmente (Kugeln) auch die Möglichkeit, äußerste Homogenität zu erreichen.

Digitized by Google

worden sind, eher geringer sind, als die mit kleinem Brennfleck bei 29 cm Schlagweite am Gleichrichter aufgenommenen. Überhaupt scheint für die im Vergleich mit dem Induktor relativ sehr hohen, am Gleichrichter erreichbaren, Halbwertschichten der Reststrahlung eine ähnliche Ursache verantwortlich zu sein wie diejenige, die in der soeben erwähnten Weise die Induktoren mit starkem Kern bevorzugt. Rutherford hat aus seinen Versuchsergebnissen den verblüffenden

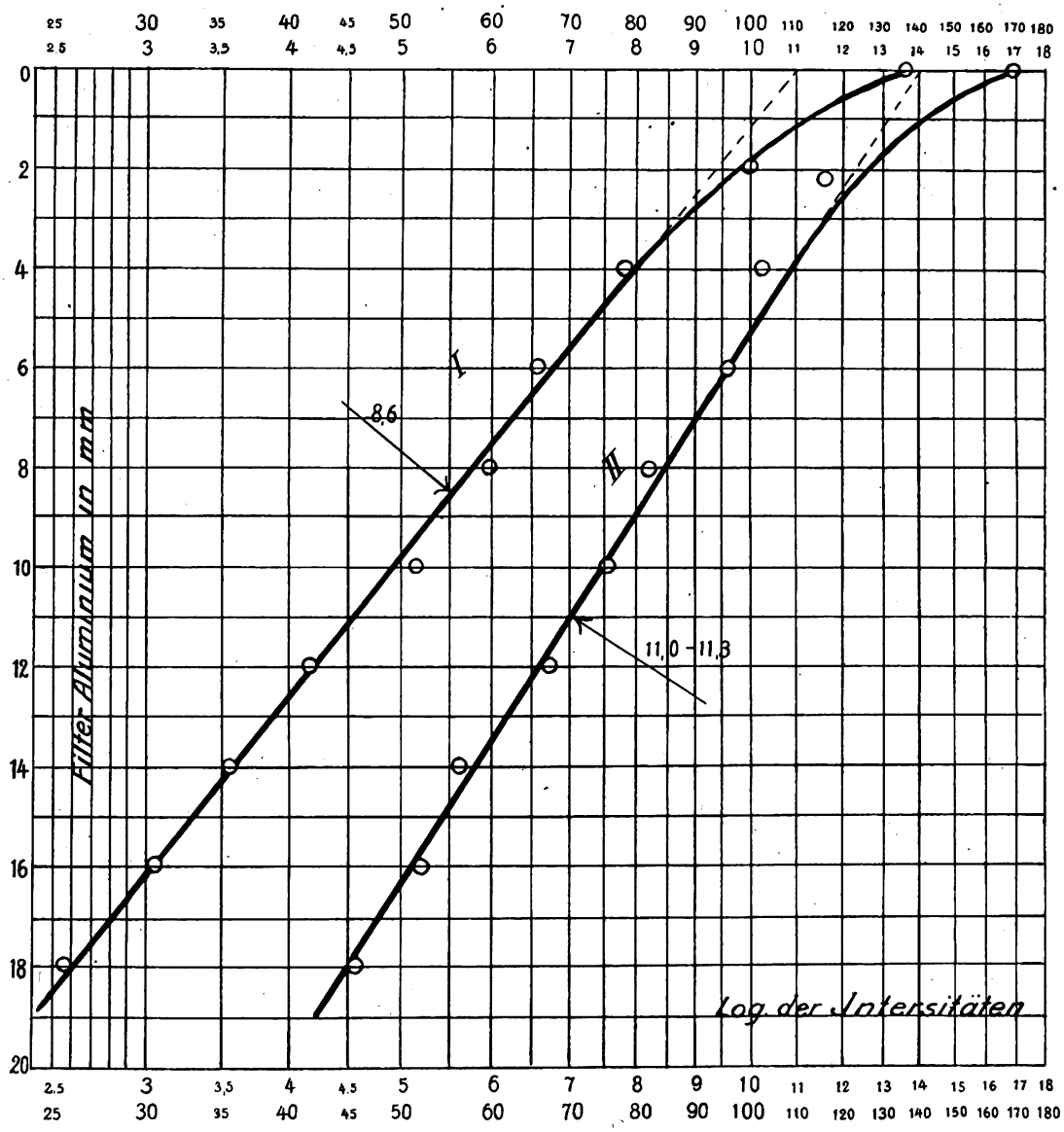

Fig. 6.

Am Induktor: Ein normales Rohr Nr. 230.
Kurve I: 35 cm Schlagweite, 3,8—4 MA., 8,6 mm HWS.
„ II: 42 cm „ 3,6—3,8 „ 11,0—11,3 mm HWS.

Schluß gezogen, daß die Härte der Reststrahlung von einer Spannung von etwa 130000 Volt an so gut wie gar nicht mehr zunimmt. Wenn man die Kurven der Figuren 3—5 mit der Kurve II der Fig. 6 vergleicht, wäre man geneigt, den Schluß bestätigt zu finden. Vergleicht man jedoch die beiden Kurven der Fig. 6 miteinander, dann sieht man, daß die Strahlenhärte selbst bei den höchsten Schlagweiten noch ganz erheblich mit der Zunahme der Spannung wächst. In Wirklichkeit ist das kein Widerspruch, sondern nur eine Bestätigung des in der Einleitung

Digitized by Google

vorweggenommenen, durch das gesamte vorgelegte Kurvenmaterial aufs eingehendste bestätigten Gesetzes, daß nämlich die Strahlenhärte nicht nur von der Spannung, sondern in einem ganz außerordentlichen Maße auch von der Elektronendichte im Brennflecke abhängt.

Um einen Begriff von dem höchsten hier erreichten Härtegrade der Reststrahlung zu geben, der etwa 12 mm Aluminium Halbwertschicht entspricht, mag beiläufig erwähnt werden, daß eine homogene Strahlung von nur 5—6 mm Halbwertschicht einer Härte von 10—12 Wehnelt gleichkommt. Ferner, daß nach Prof. Sommerfeld und Friedrich die Strahlung einer harten gashaltigen Röntgenröhre 5 mm Halbwertschicht in Aluminium entspricht[1]).

Eine so harte Strahlung, wie die aus den Diagrammen der vorliegenden Arbeit ersichtliche, ist in der Tat bisher entweder gar nicht oder nur mit äußerst geringer Intensität in der Strahlung der Röntgenröhren enthalten gewesen. Einen Beweis dafür findet man in der Tatsache, daß es bisher nicht gelungen ist, die Erregung der K-Strahlung des Wolframs mit Hilfe der Röntgenstrahlen von Röntgenröhren in der bei leichteren Elementen üblichen Weise an einem Sekundärstrahler zu bewirken. Es ist erst in letzter Zeit geglückt (vgl. de Broglie, Comptes Rendus 162, S. 596, 1916), vermittels einer sehr feinen Meßanordnung die Anwesenheit einer geringen Teilintensität der K-Strahlung des Wolframs im direkten Röntgenstrahlenspektrum nachzuweisen. Und es hat sich dabei herausgestellt, daß die K-Strahlung ziemlich genau die Härte von 12 mm Halbwertschicht besitzt. Wenn man beachtet, daß für medizinische Zwecke nur diejenige Strahlung in Frage kommt, die mit hinreichender Intensität herzustellen ist, wird man es zu schätzen wissen, daß wir in der von mir gebauten Röhre eine Möglichkeit haben, so extrem harte, homogene Strahlen von größter Intensität herzustellen. Und zwar derart, daß nur etwa 25 % der Anfangsintensität im Filter verloren gehen, und dann die vollen übrigbleibenden etwa 75 % der homogenen Reststrahlung medizinisch angewendet werden können.

Zur Frage einer zukünftigen Entwicklung der Technik möchte es erwähnt werden, daß die Herstellung einer wesentlich homogeneren Strahlung als der hier beschriebenen nicht wahrscheinlich ist, da die weichen Bestandteile offenbar der weichen Eigenstrahlung (L-Strahlung) des Spiegels entsprechen, folglich der Natur der Dinge nach nicht vermieden werden können. So ist denn von der Anwendung einer stehenden, bekanntlich nur unter Zuhilfenahme sehr umständlicher Apparate herstellbaren Gleichspannung ein Fortschritt nicht zu erwarten hinsichtlich der Homogenität der Strahlung. Hinsichtlich der Strahlenausbeute und Härte der Strahlung bedeutet stehende Gleichspannung aber einen Rückschritt, da die hohen momentanen Elektronendichten im Brennfleck infolge der bei stehendem Gleichstrombetriebe wegbleibenden momentanen Stromstöße in Fortfall kommen. Und gerade die hohen Elektronendichten sind von höchster Wichtigkeit, wie aus dem gesamten Versuchsmaterial hervorgeht.

Ob eine zukünftige Steigerung der Strahlungshärte möglich ist, darüber möchte ich mich vorläufig eines Urteils enthalten.

Es bleibt noch einiges zur Strahlenausbeute zu bemerken. Beim Vergleich der Kurven sieht man, daß die Strahlenausbeute pro Milliampère mit zunehmender spezifischer Belastung des Brennfleckes rasch zuzunehmen scheint, besonders wenn die Korrektur angebracht wird, die nötig ist, um die von den weichen Strahlen infolge stärkerer Ionisation der Kammer vorgespiegelte größere Intensität den harten Strahlen gegenüber zu berücksichtigen. Jedoch will ich von einer quantitativen Angabe zurzeit absehen, da die Messung der mittleren Stromstärke, besonders, wenn sie mit den mangelhaften technischen Instrumenten ausgeführt ist, keine Größe ergibt, in deren Funktion man das Arbeiten der Röhre quantitativ darstellen könnte. Auch die üblichen Spannungsmeßmethoden sind für den Zweck einer quantitativen Darstellung ungeeignet. Für solche Zwecke müßten richtige Stromspannungskurven aufgenommen werden. Ebenso

[1]) Vgl. Prof. A. Sommerfeld, Münchner mediz. Wochenschrift, 1915, Nr. 42, (S. 1424 –1436, besonders S. 1437): „Die neueren Fortschritte in der Physik der Röntgenstrahlen".

Digitized by Google

müßte auf photographischem Wege jedesmal die Größe der Brennfleckoberfläche ermittelt werden. Solche umfangreiche Untersuchungen sind aber in der gegenwärtigen Zeit nicht ausführbar.

IV. Zusammenfassung der Ergebnisse.

Erstens: Die von mir konstruierte Röhre bietet infolge ihrer äußerst präzisen Führung der Kathodenstrahlen zum ersten Male Gelegenheit, die Beschaffenheit der Röntgenstrahlung in Abhängigkeit von der Kathodenstrahlendichte am Brennfleck zu studieren.

Zweitens: Es ergibt sich, daß die Härte der Reststrahlung nicht nur, wie man bisher meinte, von der an die Röhre angelegten Spannung abhängt, sondern auch außerordentlich mit der spezifischen Belastung des Brennfleckes zunimmt.

Drittens: Daraus folgt, daß zur Herstellung einer homogenen Strahlung nicht nur eine homogene Spannung (stehende Gleichspannung), sondern auch eine absolut gleichmäßige Belegung des Brennfleckes mit Kathodenstrahlen erforderlich ist. Röhren mit einer unpräzisen Führung der Kathodenstrahlen und einem unscharfen Brennflecke müssen notwendigerweise äußerst komplexe Strahlung ergeben und sind infolgedessen für Therapiezwecke absolut ungeeignet. Somit ist hier die Forderung nach einem möglichst scharfen Brennflecke für Tiefentherapieröhren zum ersten Male erkannt worden.

Viertens: Die zurzeit erreichbare Homogenität der Strahlung ist dadurch definiert, daß die Strahlung unter 1,5—3 mm Aluminiumfilter für medizinische Zwecke als homogen bezeichnet werden kann. Es können etwa 75 % der Anfangsintensität als homogene Reststrahlung gewonnen werden. Anwendung stehender Gleichspannung ist nicht nur unnötig, sondern unangebracht.

Fünftens: Die zurzeit größte erreichbare Härte der Strahlung beträgt bis zu 12 mm Halbwertschicht Aluminium. Im Texte sind Gründe angegeben, die vermuten lassen, daß eine so harte Strahlung bisher entweder gar nicht oder nur mit äußerst geringer Teilintensität hergestellt werden konnte.

Sechstens: Es besteht die Möglichkeit, Härten von 10—12 mm Halbwertschicht am Gleichrichter bei 29 cm, am Induktor bei über 40 cm Parallelschlagweite zu erreichen. Insofern, aber auch wegen der Konstanz und Zuverlässigkeit des Betriebes ist der Gleichrichter dem Induktor überlegen. Ebenfalls meine Röhre anderen Röntgenstrahlenquellen. Denn es ist geboten, erst bei einer niedrigen Spannung alles an Härte herauszuholen, was erreicht werden kann, bevor man dazu übergeht, die große Umständlichkeit, die durch die Einführung höchster Spannungen bedingt ist, in den Kauf zu nehmen.

Von zwei Induktoren scheint aber im allgemeinen bis zu einem gewissen Grade bei gleicher Schlagweite derjenige die härtere Reststrahlung zu liefern, welcher den stärkeren Eisenkern besitzt.

Leipzig, Physikalisches Institut der Universität. März-April 1917.

Über scheinbare Helligkeitsmaxima und -minima in einfachen Röntgenbildern[1]).

Von

Prof. Dr. **B. Walter.**

(Hierzu Tafel V.)

Vor kurzem hat A. Köhler in dieser Zeitschrift[2]) einige Röntgenbilder von Unterarmen und Füßen veröffentlicht, in denen man an den Schattenrändern dieser Organe mit großer Deutlichkeit einen hellen Streifen sieht. Dieselbe Erscheinung kann man übrigens nunmehr, nachdem einmal die Aufmerksamkeit darauf gelenkt worden ist, — wenn auch weniger deutlich

[1]) Die Abbildungen der zu dieser Abhandlung zugehörigen Tafel V lassen leider z. T. die fragliche Erscheinung nicht so deutlich erkennen wie die betr. Originale, was freilich durch die in diesem Falle besonders schwierigen Verhältnisse erklärlich ist. D. V.

[2]) A. Köhler, diese Fortschritte Bd. 24, S. 236, 1916/17.

Digitized by Google

— auch an vielen ähnlichen Aufnahmen anderen Ursprungs beobachten, wovon man sich wohl am besten bei Durchmusterung der Tafeln dieser Fortschritte überzeugt. Als besonders gute Beispiele seien hier nur die Bilder in Bd. 2 Tafel III, Figg. 4 und 5 (Unterarme) und Tafel X, Figg. 2, 3 und 4 (Unterschenkel) sowie in Bd. 16, Tafel II, Fig. 10 und Tafel III, Figg. 14, 15 und 16 (Rumpf) genannt.

Was sodann die Erklärung der fraglichen Streifen angeht, über die sich Köhler nicht in bestimmter Weise ausgesprochen hat, und die ihm auch von einem bekannten Röntgenphysiker, an den er sich deswegen gewandt hatte, nicht gegeben werden konnte, so habe ich in dieser Hinsicht zunächst zu bemerken, daß ähnliche Lichtstreifen wie die hier behandelten schon bald nach der Entdeckung der Röntgenstrahlen von mehreren Physikern bei ihren Versuchen, eine Beugung dieser Strahlen durch röntgenographische Abbildung mehr oder weniger enger Spalte nachzuweisen, beobachtet und damals auch tatsächlich vielfach als Beugungserscheinungen gedeutet wurden. Gegen diese Auslegung haben indessen zuerst A. Voller und B. Walter[1]) Einspruch erhoben, indem wir vor allem darauf hinwiesen, daß die fraglichen Streifen bei diesen Beugungsversuchen um so weniger deutlich auftreten, je schmäler der dabei die Strahlenquelle bildende, sog. „erste" Spalt gemacht wird, während bei einer richtigen Beugungserscheinung natürlich das Umgekehrte der Fall sein muß.

Die eigentliche Ursache der Streifen wurde allerdings erst ein Jahr später von C. H. Wind[2]) aufgedeckt, der nämlich zeigte, daß es sich dabei lediglich um eine optische Täuschung handelt, die übrigens mit Lichtstrahlen schon 1865 von dem bekannten, kürzlich verstorbenen Wiener Physiker Ernst Mach[3]) beobachtet worden sei; und die gleiche Erklärung gilt nun, wie sich leicht zeigen läßt, auch für die hier in Frage stehenden Köhlerschen Streifen. Der Beweis hierfür ergibt sich nämlich einfach dadurch, daß man nach dem Vorgange von Wind in den betreffenden Köhlerschen Bildern ein Stück schwarzen Papieres mit entsprechend ausgeschnittener Randlinie allmählich von außen oder innen her an den fraglichen Lichtstreifen heranschiebt; dann wird man nämlich finden, daß der letztere, sobald das Papier nur in seine Nähe gekommen ist, ohne ihn jedoch bereits zu überdecken, plötzlich in überraschender Weise verschwindet. Dieser Versuch, den ich übrigens in der Folge als den „Windschen Abdeckungsversuch" bezeichnen werde, wirkt am überzeugendsten, wenn man das abdeckende Papierstück nur so groß nimmt, daß dadurch nur ein Teil der fraglichen Randlinie betroffen wird, so daß also der diese Linie begleitende Streifen auch nur in diesem, nicht aber in den übrigen Teilen des Bildes verschwindet. Dann hat man nämlich den offensichtlichen Beweis vor sich, daß das Verschwinden des Streifens in dem ersteren Teil des Bildes nicht etwa durch Zudecken bewirkt worden ist. Der Versuch gelingt nun, wie gesagt — mit Ausnahme der Fig. 8, wo es sich offenbar um Sekundärstrahlung handelt — auch bei den von Köhler veröffentlichten Bildern vollständig, so daß es sich also auch bei den darin zu beobachtenden hellen Streifen trotz ihrer großen scheinbaren Deutlichkeit doch sicher nur um die „Machsche optische Täuschung" handelt.

Es mag übrigens gleich hier erwähnt werden, daß sich diese Täuschung in Röntgenbildern nicht bloß wie in den Köhlerschen an der äußeren Schattengrenze eines Organes zeigen kann, wo sie ja in diagnostischer Beziehung ziemlich harmlos ist, sondern daß sie, wie weiter unten gezeigt werden wird, unter Umständen auch längs der Schattenrisse innerer Organe auftritt, in welchem Falle sie natürlich den mit ihren Gesetzen nicht vertrauten Beobachter zu ganz falschen Schlüssen führen muß; und es dürfte darum hier der Ort und die Gelegenheit sein, diese Erscheinung etwas ausführlicher zu behandeln, zumal es sich dabei, wie

[1]) A. Voller und B. Walter, Wiedem. Annalen Bd. 61, S. 98, 1897.

[2]) C. H. Wind, Kon. Akad. Amsterdam, Juni 24, 1898.

[3]) E. Mach, Sitzungsber. der Wiener Akad., Abt. II, Bd. 52, S. 103, Bd. 54, S. 131 und 393, Bd. 57, S. 11, 1866—68.

Digitized by Google

ja schon die Köhlerschen Bilder zeigen, oft um Erscheinungen von geradezu staunenswerter scheinbarer Deutlichkeit handelt.

Dabei ist nun zunächst zu bemerken, daß es nicht bloß — wie in den Köhlerschen Bildern — helle, sondern auch dunkle Streifen dieser Art gibt, d. h. also Streifen, die auch im Positivabdruck dunkel sind; denn es versteht sich natürlich von selbst, daß die in den Köhlerschen Kopien hellen Linien in den Originalaufnahmen desselben dunkel erscheinen.

Was aber sodann die Bedingungen für das Zustandekommen dieser „Machschen Streifen" angeht, so ist, wie dieser Physiker eingehend gezeigt hat, dazu zunächst notwendig, daß an der betreffenden Stelle des Bildes — senkrecht zu der Richtung des Streifens — mindestens nach einer Seite hin ein Gefälle, d. h. eine allmähliche Zu- oder Abnahme der Helligkeit, stattfindet, und daß ferner, wenn ein solches Gefälle auf beiden Seiten des Streifens vorliegt, dann daselbst eine Unstetigkeit, d. h. ein plötzlicher Sprung des Gefälles vorhanden sein muß. Am leichtesten übersieht man die Verhältnisse, wenn man sich den Verlauf der Helligkeit in einem solchen Bilde durch eine Zeichnung darstellt, wie das in der nebenstehenden Fig. 1 geschehen ist. Darin soll die gerade Linie AB die Ebene des Bildes bedeuten, die also hier senkrecht zur Ebene des Papieres zu denken ist. Ferner soll sich in diesem Falle die Helligkeit in unserem Bilde nur längs der Richtung AB, nicht aber senkrecht dazu ändern. Die Veränderung der Helligkeit längs AB ist ferner hier in bekannter Weise durch die Ordinaten, d. h. die senkrechten Abstände der einzelnen Punkte der gebrochenen Linie $EFGH$, dargestellt, so daß also diese Helligkeit z. B. im Punkte C des Bildes gleich CF und im Punkte D gleich DG ist. Man sieht dann aus der Figur sofort, daß die Helligkeit in unserem Bilde von A bis C langsam, von C bis D schneller und von D bis B wieder langsamer abnimmt, und ferner, daß an den Stellen C und D plötzliche Sprünge — zwar nicht der Helligkeit selbst — wohl aber des Gefälles derselben stattfinden.

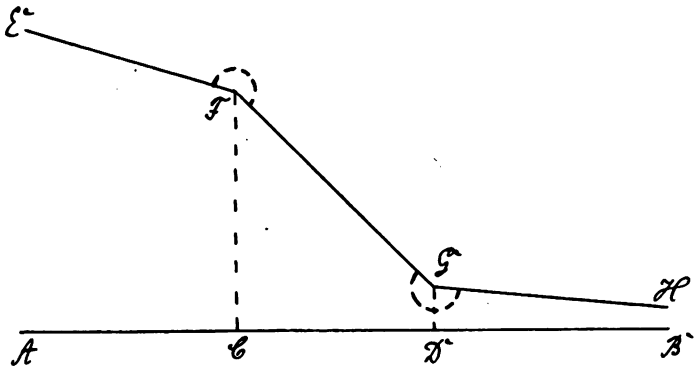

Fig. 1.

An solchen Stellen nun sieht das menschliche Auge, wie Mach zuerst gezeigt hat, die Helligkeit nicht, wie man erwarten sollte, entsprechend den Ordinaten des Linienzuges $EFGH$, sondern es erscheint dieselbe vielmehr in der Grenzlinie bei C vergrößert und in der bei D verkleinert, wie dies auch in unserer Figur durch die bei F und G gezeichneten Buckel angedeutet ist. Mit anderen Worten: das Auge sieht dann bei C einen hellen und bei D einen dunklen Machschen Streifen.

Die Frage, ob heller oder dunkler Streifen, entscheidet man am einfachsten, wenn man sich merkt, daß bei einer Darstellung der Helligkeitskurve wie in Fig. 1 an solchen Stellen der Kurve, wo ein nach oben gerichteter Knick derselben auftritt, ein heller Streifen zu sehen ist, und umgekehrt, wo der Knick der Kurve nach unten gerichtet ist, ein dunkler Streifen beobachtet wird.

Wesentlich für das Auftreten der Streifen sind also vor allem die Knicke der Helligkeitskurve; nicht nötig dagegen ist es zu diesem Zwecke, daß die Kurve zwischen diesen Knicken, wie es in der Fig. 1 der Einfachheit wegen gezeichnet ist, geradlinig verläuft.

Was sodann die Deutlichkeit der Streifen anbetrifft, so hat Mach gezeigt, daß dieselbe in erster Linie natürlich von der Stärke des Knickes der Helligkeitskurve an der betreffenden Stelle abhängt, in zweiter aber auch noch von der daselbst herrschenden Helligkeit selbst, und zwar steht sie annähernd in umgekehrtem Verhältnis zu dieser Helligkeit, so daß also die

Digitized by Google

Streifen um so deutlicher werden, je dunkler unter sonst gleichen Verhältnissen die betreffende Stelle des Bildes wird. Diese Beobachtung hat übrigens auch Köhler insofern bestätigt, als er fand, daß die Streifen seiner Bilder durch starkes Überkopieren derselben erheblich an Deutlichkeit gewannen. Andererseits ist hier aber auch noch zu erwähnen, daß die Deutlichkeit der Streifen sich nicht mit der Helligkeit der Beleuchtung des Bildes ändert, so daß es also gleichgültig ist, ob man dasselbe z. B. in direktem Sonnenschein oder bei sehr stark gedämpftem Tageslicht betrachtet.

Als ein besonders wichtiger Spezialfall des Helligkeitsverlaufes der Fig. 1, auf den wir uns in der Folge fast ausschließlich beschränken wollen, und unter den auch die Köhlerschen Bilder zu rechnen sind, ist hier ferner noch derjenige zu erwähnen, bei welchem die Helligkeit nur auf einer der beiden Seiten des Knickes der Helligkeitskurve veränderlich ist. Dieser Fall ist in der Fig. 1a dargestellt; denn man sieht, daß sich hier die Helligkeit nur zwischen den Punkten C und D des Bildes ändert, dagegen zwischen A und C einerseits und zwischen D und B andererseits konstant ist. Nichtsdestoweniger treten aber auch hier die den beiden Knicken der Helligkeitskurve bei F und G entsprechenden Streifen auf, und zwar zeigt sich, unserer oben gegebenen Regel entsprechend, bei C ein heller und bei D ein dunkler Streifen.

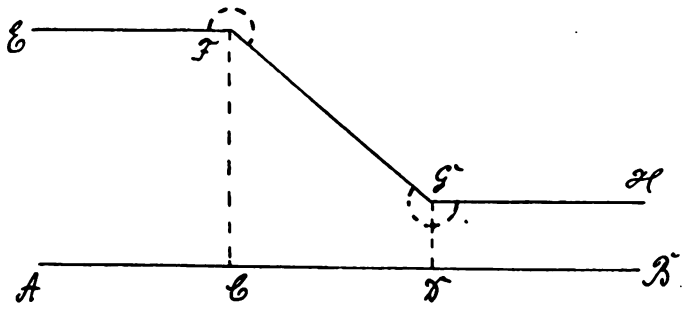

Fig. 1a.

Was ferner die künstliche Erzeugung dieser scheinbaren Helligkeitsmaxima und -minima anbetrifft, so haben sich Mach und Wind dazu ausschließlich optischer Methoden und zwar hauptsächlich rotierender weißer Scheiben bedient, von denen gewisse Teile vom Mittelpunkte bis zum Rande hin so geschwärzt waren, daß sich bei der Umdrehung der Scheiben eine ähnliche Verteilung der Helligkeit längs ihres Radius ergab, wie sie die gebrochene Linie $EFGH$ der Figg. 1 oder 1a für die Richtung AB derselben darstellt. Tatsächlich sieht man dann auch die in Rede stehenden Streifen, die natürlich in diesem Falle auf zwei den rotierenden Punkten C und D entsprechenden Kreislinien liegen, mit ausgezeichneter Deutlichkeit. Es gibt jedoch auch eine ganze Anzahl sehr viel einfacherer Gelegenheiten — und zwar sogar im täglichen Leben —, um diese Machschen Streifen zu beobachten, Gelegenheiten, die zwar zum Teil auch schon von dem Entdecker der Streifen erwähnt, jedoch ebenso wie die ganze Erscheinung selbst sogar in Physikerkreisen kaum bekannt geworden sind, trotzdem dieselben doch schon wegen der großen auch schon von Köhler hervorgehobenen Ähnlichkeit dieser Streifen mit Beugungsstreifen und der unter Umständen dadurch bedingten Irreführung nicht unwichtig erscheinen.

Man kann nämlich die Streifen überall an den Schatten solcher Lichtquellen beobachten, bei denen es zur Bildung eines einigermaßen regelmäßigen Halbschattens kommt; denn auch in diesem Falle verläuft die Helligkeit auf dem schattenauffangenden Schirme meist in derselben Weise wie in der Fläche AB der Fig. 1a, indem nämlich der Teil AC dieser Fläche dem voll beleuchteten Teile jenes Schirmes, der Teil CD dem Halbschatten und der Teil DB dem Kernschatten entspricht. Dieser letztere ist nämlich in den meisten Fällen des täglichen Lebens durchaus nicht vollkommen dunkel, wie er es ja in der Theorie eigentlich sein sollte, sondern er wird in der Regel durch irgendwelches Nebenlicht mehr oder weniger aufgehellt, so daß man dann auch Gelegenheit hat, die scheinbar noch größere Dunkelheit an der Stelle D, d. h. eben den dunklen Machschen Streifen daselbst, recht gut zu beobachten. Bei vollkommen dunklem Kernschatten allerdings muß auch dieser Streifen verschwinden, denn etwas noch Dunkleres als vollkommen dunkel gibt es natürlich nicht.

Digitized by Google

Die wichtigste Lichtquelle nun, bei welcher solche Halbschatten mit Machschen Streifen zustande kommen, ist die Sonne; denn diese stellt ja für uns keinen mathematischen Punkt, sondern eine leuchtende Scheibe von ziemlich beträchtlicher Ausdehnung dar; und deswegen sind denn auch sämtliche von ihr entworfenen Schatten von einem Halbschatten begleitet, dessen Breite mit zunehmender Entfernung zwischen dem schattengebenden Körper und dem schattenauffangenden Schirm wächst: sie beträgt nämlich rund $^1/_{100}$ (genau 0,00931) dieser Entfernung, wo 0,00931 der zum Winkeldurchmesser der Sonne von 32 Bogenminuten zugehörige Bogen des Kreises mit dem Radius 1 darstellt. Ferner sind auch die Kernschatten der von der Sonne entworfenen Schatten in den meisten Fällen nicht vollkommen dunkel, sondern durch das Licht des übrigen Himmels genügend aufgehellt; und daher ist denn auch an den beiden Grenzen der zugehörigen Halbschatten nicht bloß der helle, sondern auch der dunkle Machsche Streifen meist recht gut zu beobachten. Eine wesentliche Bedingung dafür ist natürlich, daß der schattenauffangende Hintergrund einigermaßen gleichförmig ist, am besten also aus einer weißen Papier- oder Schneefläche besteht; in weniger vollkommener Weise sieht man aber die Streifen meist auch schon an den auf das Asphaltpflaster oder eine größere Steinfliese oder auch auf einen gleichmäßig grauen Sandweg fallenden Schatten und zwar in der Regel um so besser, je länger man hinstarrt. Als schattengebende Körper ferner kommen hierbei z. B. die Kanten von Häusern, von Baumstämmen, von Laternenpfählen, von Flaggenstangen, von Gitterstäben, von Spazierstöcken usw., sowie auch der des eigenen Körpers in Betracht. Zur genaueren Beobachtung legt man am einfachsten einen Bogen weißen Papieres auf den Fußboden in die Sonne und hält einen glatten Spazierstock von $d = 1$—2 cm Durchmesser in etwa 1 m Entfernung davon: es entspricht dann natürlich jeder Seite des Stabes ein besonderer Halbschatten, und eine einfache geometrische Konstruktion lehrt ferner auch, daß die Außenränder dieser beiden Halbschatten, längs deren die hellen Machschen Streifen verlaufen, sich mit zunehmendem Abstand a vom Stabe immer mehr voneinander entfernen — es ist nämlich ihr Abstand $a_1 = d + 0{,}00931\,a$ —, während die Innenränder jener Halbschatten, längs deren die dunklen Machschen Linien verlaufen, sich umgekehrt dabei einander nähern — es ist nämlich ihr Abstand $a_2 = d - 0{,}00931\,a$ —, so daß sie also für $a = \frac{d}{0{,}00931}$, oder also für $a =$ rund 100 d ineinander übergehen.

An dieser letzteren Stelle sind nun aber die Streifen nicht etwa noch besser zu sehen als vorher — wie es ja sicher der Fall sein müßte, wenn es sich hier um wirkliche Helligkeitsminima handelte —, sondern die Streifen treten vielmehr gerade dort am deutlichsten auf, wo sie noch nicht ganz zusammengelaufen sind und wo sie also zwischen sich noch einen Teil des Kernschattens lassen. Dieser Kernschatten erscheint dann nämlich — offenbar infolge der gewissermaßen von beiden Seiten her wirkenden Machschen Täuschung — ganz erheblich viel heller als die ihn beiderseits einfassenden dunklen Streifen, obgleich er eben als Kernschatten — natürlich — zum mindesten ebenso hell sein muß als sie und dies auch, wie man sich auch hier wieder mit Hilfe der Windschen Abdeckungsmethode überzeugen kann, in Wirklichkeit ist. Ohne diese Abdeckung aber hat die Erscheinung gerade in diesem Falle eine so große Ähnlichkeit mit einem Beugungsphänomen, daß sie schon aus diesem Grunde viel allgemeiner bekannt sein sollte, als sie es in Wirklichkeit ist — ganz abgesehen davon, daß man sie bei Sonnenschein jederzeit auf der Straße usw. beobachten kann.

Wesentlich vollkommener noch als mit dem Lichte der Sonne, das ja übrigens auch nicht immer und vor allem auch im Zimmer nicht überall zu haben ist, lassen sich nun die Machschen Streifen z. B. noch an denjenigen Schatten beobachten, welche von dem Lichte einer Nernstlampe herrühren. Auch der Stift dieser Lampe stellt nämlich eine Lichtquelle von ziemlich regelmäßiger geometrischer Form und von annähernd gleicher Helligkeit seiner einzelnen Teile dar, so daß sich daher auch mit ihm Halbschatten von großer Regelmäßigkeit erzeugen lassen. Der Kernschatten ist allerdings in diesem Falle, wenn keine weitere Lichtquelle vorhanden ist, meist so dunkel, daß der an seiner Grenze zu erwartende dunkle Machsche Streifen nicht zu

Digitized by Google

sehen ist; man kann ihn indessen auch hier sehr leicht zu Gesicht bringen, wenn man den schattenauffangenden Schirm noch durch eine zweite, in passender Entfernung aufgestellte Lichtquelle annähernd gleichmäßig beleuchtet. Für Laboratoriumsversuche über unsere optische Täuschung ist daher diese Lichtquelle ganz besonders zu empfehlen; zumal da man hier auch die Breite der Halbschatten sowohl durch Abstandsänderungen als auch durch Drehung der Längsrichtung des Nernststiftes gegen die Richtung des schattenwerfenden Randes leicht verändern kann. Auch kann man es hier durch Benutzung mehrerer solcher Ränder und passende Aufstellung derselben leicht erreichen, daß die zugehörigen hellen und dunklen Machschen Streifen sich gegenseitig überqueren, in ähnlicher Weise, wie wir es schon oben bei den beiden dunklen Streifen des Sonnenschattens eines Stabes gesehen haben.

Alle die bisher beschriebenen oder auch nur kurz angedeuteten Erscheinungen lassen sich nun übrigens, wie hier schließlich noch erwähnt werden mag, auch auf photographischem Wege wiedergeben, so daß man sie dann also z. B. auch in den betr. Positivbildern in bequemer Weise studieren oder auch mit Hilfe von Diapositiven und Vergrößerungsapparat einem größeren Zuhörerkreis in stark vergrößertem Maßstabe vorführen kann. Da indessen diese auf rein optischem Wege zu erzielenden Darstellungen der Machschen Täuschung nicht eigentlich zu unserem Thema gehören, so habe ich hier — vor allem auch mit Rücksicht auf die Zeitverhältnisse — auf eine Wiedergabe solcher Aufnahmen verzichtet.

Als letzte und einfachste Gelegenheit, die Machschen Streifen auf rein optischem Wege zu beobachten, sei aber hier schließlich noch ein Versuch erwähnt, bei welchem überhaupt keine besondere Lichtquelle, sondern nur einfach das zerstreute Tageslicht benutzt wird. Wenn man nämlich, wie in Fig. 2 dargestellt ist, mit einem Auge (A) gegen ein in größerer Entfernung liegendes Stück weißen oder hellgrauen Papieres DE oder auch einfach gegen den hellen Himmel blickt und dann in etwa 3—5 cm Abstand vor das Auge irgendeinen undurchsichtigen Gegenstand BC, also z. B. einen seiner Finger, so hält, daß er die Pupille etwa zur Hälfte verdeckt, so sieht man den Rand dieses Gegenstandes, wie man sich übrigens auch durch eine geometrische Konstruktion leicht klar machen kann, von einem deutlichen Halbschatten umgeben und an den beiden Grenzen des letzteren dann auch wieder stets mehr oder weniger deutlich je einen der in Rede stehenden hellen und dunklen Machschen Streifen. Den dunklen Streifen natürlich wieder nur dann, wenn auch die Rückseite des vor das Auge gehaltenen Gegenstandes BC noch etwas Licht in das Auge sendet, was man in diesem Falle am besten dadurch erreicht, daß man als solchen ein Stück schwarzen oder dunkelgrauen Papieres nimmt und dieses, wie auch in der Fig. 2 dargestellt ist, etwas schräg vor das Auge hält, so daß das von der Seite her einfallende Tageslicht LL auch die dem Auge zugekehrte Seite von BC gleichmäßig beleuchtet. DE ferner stellt ein größeres, in diesem Falle vor dem Beobachter auf dem Tische liegendes Stück weißen oder hellgrauen Papieres dar, das ebenfalls durch LL gut und gleichmäßig beleuchtet sein muß. Dann nämlich sind offenbar alle Bedingungen der Fig. 1a erfüllt; und tatsächlich sieht man dann auch die beiden Machschen Streifen dieser Figur, den dunklen sowohl wie den hellen, mit ausgezeichneter Deutlichkeit.

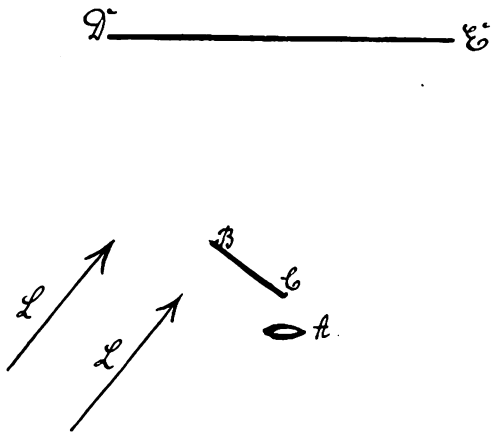

Fig. 2.

Übrigens kann man bei diesem durch Fig. 2 angedeuteten Versuch die rückwärtige Beleuchtung des schattengebenden Gegenstandes BC auch entbehren, wenn man als solchen statt eines undurchsichtigen einen halb lichtdurchlässigen Gegenstand, also z. B. eine wenig geschwärzte photographische Platte, benutzt; und in diesem Falle kann man also auch einfach durch den

Digitized by Google

Rand derselben gegen den hellen Himmel hin blicken, um gleichzeitig sowohl den hellen als auch den dunklen Machschen Streifen zu sehen.

Auch bei den Versuchen mit der Nernstlampe sind solche halbdurchlässigen Platten mit Vorteil zu verwenden.

Damit aber verlassen wir nun die Lichtstrahlen als Erzeuger der hier zur Erörterung stehenden optischen Täuschung und legen uns nun die für uns wichtigere Frage vor, ob und wann dieselbe auch in den mit Röntgenstrahlen erhaltenen Bildern auftreten kann.

Das einfachste Mittel nun, in einem Röntgenbilde eine Helligkeitsverteilung nach Art der gebrochenen Linie *EFGH* der Fig. 1a zu erzeugen, bildet offenbar die Durchleuchtung eines gleichartigen Stoffes mit dem in Fig. 3 gezeichneten Querschnitt *CEFB*; denn in diesem Falle werden die beiden Teile *AC* und *DB* des bildauffangenden Leuchtschirmes *AB* — genau so wie die entsprechenden Teile der Ebene *AB* der Fig. 1a — in gleichmäßiger Helligkeit leuchten und zwar auch *AC* mit größerer als *DB*, während der Teil *CD* der Fig. 3 auch wieder ebenso wie der gleichbezeichnete Abschnitt der Fig. 1a die Übergangszone zwischen jenen beiden ungleich hellen Feldern *AC* und *DB* darstellt. Tatsächlich sieht man denn auch, wenn man z. B. ein Stück Holz von dem in Fig. 3 gezeichneten Profil durchleuchtet, auf dem Schirm nicht bloß den hellen, nach dem obigen an der Kante *C* zu erwartenden Machschen Streifen, sondern auch den dunklen, der Kante *E* entsprechenden bei *D* mit großer Deutlichkeit, obgleich natürlich ein objektiver physikalischer Grund für das Auftreten dieser Streifen nicht vorhanden ist.

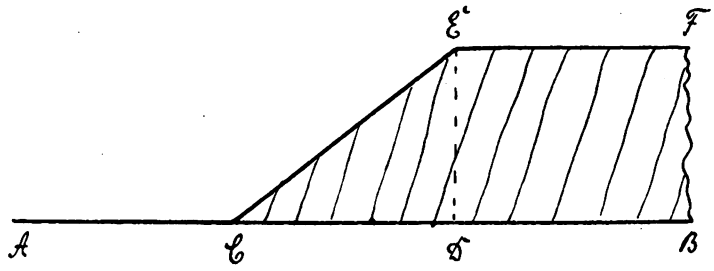

Fig. 3.

Diese Streifen treten ferner natürlich auch in der röntgenographischen Aufnahme des in Rede stehenden Körpers auf, jedoch liegt hier umgekehrt wie beim Leuchtschirmbilde bei *C* ein dunkler und bei *D* ein heller Streifen, da ja auf der Platte — umgekehrt wie auf Leuchtschirm — die Helligkeit am größten in der Zone *DB* und am kleinsten in *AC* wird. In den von der Platte hergestellten Abdrücken dagegen liegen die Verhältnisse wieder wie beim Leuchtschirmbilde; und hieraus leitet sich ja auch bekanntlich die Berechtigung her, auch in der Röntgenographie — ebenso wie in der gewöhnlichen Photographie — das direkte Plattenbild als das Negativ- und den Abdruck davon als das Positivbild zu bezeichnen, indem man also dabei gewissermaßen das Leuchtschirmbild als das durch die Röntgenographie wiederzugebende Original ansieht.

Die Fig. 3a der Tafel V[1]) stellt einen solchen Positivabdruck der röntgenographischen Aufnahme eines Buchenholzklotzes dar, dessen Querschnitt die Form der Textfigur 3 hatte; und tatsächlich sieht man ja in der Tafelfigur auch deutlich bei *C* den hellen und bei *D* den dunklen Machschen Streifen, die bzw. den Kanten *C* und *E* des Klotzes entsprechen. Dieser hatte eine Dicke von 5 cm und der Neigungswinkel *ECD* seines abgeschrägten Endes betrug etwa 65°. Die zur Aufnahme benutzte Röntgenröhre war von durchaus normaler Beschaffenheit, hatte eine mittlere Härte (6 W) und einen ziemlich scharfen Brennfleck (Nr. 4 meines Fokometers). Der Abstand zwischen dem Brennfleck und der Platte betrug etwa 40 cm.

Jedem Röntgenologen ist nun ohne weiteres klar, daß nach der Beschaffenheit des durchleuchteten Körpers in unserem Bilde die Helligkeit links von der Linie *C* mindestens ebenso groß sein muß wie in *C* selbst, und daß sie rechts von der Linie *D* sicher nicht kleiner sein

[1]) Die Figurennummern der Tafeln sind nicht fortlaufend gewählt, sondern schließen sich den Nummern der zugehörigen Textfiguren an.

Digitized by Google

kann als an der Stelle dieser Linie selbst, so daß mithin die größere bzw. kleinere Helligkeit in *C* und *D* nur eine scheinbare oder mit andern Worten nur eine optische Täuschung sein kann; und dieser Schluß läßt sich nun auch hier wieder in sehr einfacher Weise dadurch bestätigen, daß man diese Linien nach dem Vorgange von Wind durch ein schwarzes oder auch weißes Stück Papier, dessen in diesem Falle geradliniger Rand bis nahe an die betr. Linie über das Bild geschoben wird, vollständig zum Verschwinden bringen kann.

Ehe ich nun aber mit der Beschreibung weiterer derartiger Röntgenaufnahmen fortfahre, sei zunächst noch im allgemeinen erwähnt, daß es dabei nach den an die Fig. 1a geknüpften Erörterungen auf die Herstellung eines möglichst gleichmäßigen Hintergrundes zu beiden Seiten der Übergangszone *CD* ankommt. In unserem Falle ist dazu, solange wir uns röntgenographischer Methoden bedienen, natürlich zunächst eine möglichst gleichmäßig arbeitende photographische Platte notwendig, ferner aber auch, wie sich erst bei diesen Versuchen selbst herausstellte, daß die Platte dabei gut ausentwickelt wird, so daß daher die Belichtungszeit entsprechend zu wählen ist. Bei zu kurzer Entwicklungszeit zeigten nämlich alle von mir benutzten Plattensorten in den gleichmäßig sein sollenden Teilen ganz erhebliche Ungleichmäßigkeiten, wie sie mir bisher in meiner langjährigen photographischen Praxis noch nicht aufgefallen waren, so daß daher derartige Aufnahmen geradezu als eine Methode zur Aufdeckung solcher Ungleichmäßigkeiten angesehen werden können.

Eine andere Ursache, welche in den hier zur Erörterung stehenden Röntgenbildern eine Ungleichmäßigkeit des gleichmäßig sein sollenden Hintergrundes bewirkt, ist ferner eine etwaige Ungleichmäßigkeit des durchleuchteten Gegenstandes selbst; und in dieser Beziehung ist nun z. B. das Holz, von dem ja bei der Herstellung der Fig. 3a ein gerade vorliegendes Stück benutzt wurde, durchaus nicht als der günstigste Stoff anzusehen, da ja derselbe stets die als „Maserung" bezeichnete Ungleichmäßigkeit zeigt, die sich denn auch in den Röntgenbildern dieser Art vielfach störend bemerkbar machte. So war es denn für meine diesbezüglichen Versuche ein großer Fortschritt, in einem als „Wenjazit" bezeichneten hartgummiartigen Stoff ein erheblich passenderes Material dafür zu erhalten, das übrigens vor dem Holze nicht bloß den Vorzug der größeren Gleichmäßigkeit, sondern auch noch den einer etwas größeren Undurchlässigkeit für Röntgenstrahlen besitzt. Deswegen nämlich steht es dem typischen Stoff des Röntgenologen, dem Wasser oder vielmehr den menschlichen Weichteilen, erheblich näher als z. B. das Buchenholz, dessen Durchlässigkeit für Röntgenstrahlen nämlich etwa doppelt so groß ist wie die des Wassers, während das Wenjazit die Strahlen nur wenig stärker absorbiert als eine gleichdicke Wasserschicht. Andererseits absorbiert aber z. B. das Hartgummi, an das man ja hierbei ebenfalls noch denken könnte, schon wieder erheblich viel stärker als Wasser. Eine 1 cm dicke Schicht der drei Stoffe Buchenholz, Wenjazit und Hartgummi entspricht nämlich hinsichtlich ihrer Absorption für mittelharte Röntgenstrahlen bzw. einer solchen von 0,52, 1,24 und 2,11 cm Wasser, so daß also von ihnen das Wenjazit in dieser Beziehung dem Wasser weitaus am nächsten steht. Die Dichten der drei genannten Stoffe ferner sind 0,7, 1,1 und 1,2, so daß also auch in dieser Hinsicht das Wenjazit dem Wasser am meisten gleicht. Nach Angabe der Fabrik, der „Wenjazitgesellschaft" hierselbst, soll es eine chemische Verbindung von Karbolsäure, Formaldehyd und Seife darstellen, d. h. also in der Hauptsache aus Kohlenstoff, Wasserstoff und Sauerstoff bestehen, womit ja auch seine obengenannten Eigenschaften gut übereinstimmen.

Aus diesem Stoff also, der sich übrigens auch in ähnlich leichter Weise wie Holz und Hartgummi bearbeiten läßt, wurden nun die meisten der bei den folgenden Versuchen benutzten Körper hergestellt.

Diese Versuche bezogen sich zunächst auf die mehr oder minder große Deutlichkeit der hellen Linie der Fig. 3a der Tafel V, die also nach dem obigen der Kante *C* des Körpers der Fig. 3 des Textes entspricht. Es sollte nämlich zunächst festgestellt werden, inwieweit die Deutlichkeit dieser Linie von der Größe des Kantenwinkels *ECD* der Fig. 3 abhängt und es

Digitized by Google

wurden deshalb bei dem nächsten durch die Fig. 4 dargestellten Versuch zwei Wenjazitkörper, I und II, der eine mit einem Kantenwinkel von 30° und der andere mit einem solchen von 60°, nebeneinander vor die photographische Platte *PP* gebracht und dann beide zugleich mit einer ziemlich weichen aber sonst durchaus normalen Röntgenröhre durchleuchtet. Das Positivbild der Aufnahme zeigt die Fig. 4a der Tafel V, und man sieht nun, daß darin die helle Linie an der 60°-Kante des Körpers II erheblich deutlicher auftritt als die an der 30°-Kante von I.

Bei gleichartigem Material bewirkt nun aber in derartigen Aufnahmen ein größerer Kantenwinkel nichts anderes als einen schnelleren Abfall der Helligkeit an der Stelle *C* der Übergangszone *CD* der Fig. 1, so daß also nach diesem Versuch die Deutlichkeit der hellen Linie an dieser Stelle mit der Steilheit des Abfalls der Helligkeit daselbst zunächst jedenfalls zunimmt, wie ja auch schon von Mach durch rein optische Versuche festgestellt wurde. Dasselbe gilt übrigens bei unseren Strahlen auch noch für größere Kantenwinkel, wie der folgende, durch Fig. 5 dargestellte Versuch lehrt, bei welchem nämlich der Wenjazitkörper II der Fig. 4 zusammen mit einem Körper III aus demselben Stoff durchleutet wurde, dessen Kantenwinkel 150° betrug. In diesem Falle konnten allerdings die fraglichen Kanten der beiden Körper nicht mehr wie in den Figg. 3 und 4 unmittelbar vor der photographischen Platte *PP* angebracht werden, sondern es mußte der Abstand derselben von *PP* — aus Gründen, die sich aus der Form des Körpers III ergeben — etwa 5 cm betragen. Daß indessen die dadurch im Bilde bewirkte etwas größere Unschärfe der Kanten auf die Deutlichkeit unserer Linie noch keinen wesentlichen Einfluß hat, zeigt der Vergleich des in Fig. 5a der Tafel V enthaltenen Ergebnisses dieses Versuchs mit dem der Fig. 4a, da nämlich in beiden Bildern die Deutlichkeit der hellen Linie an der 60°-Kante des Körpers II annähernd die gleiche ist.

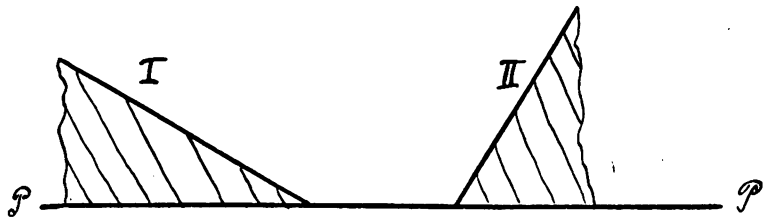

Fig. 4.

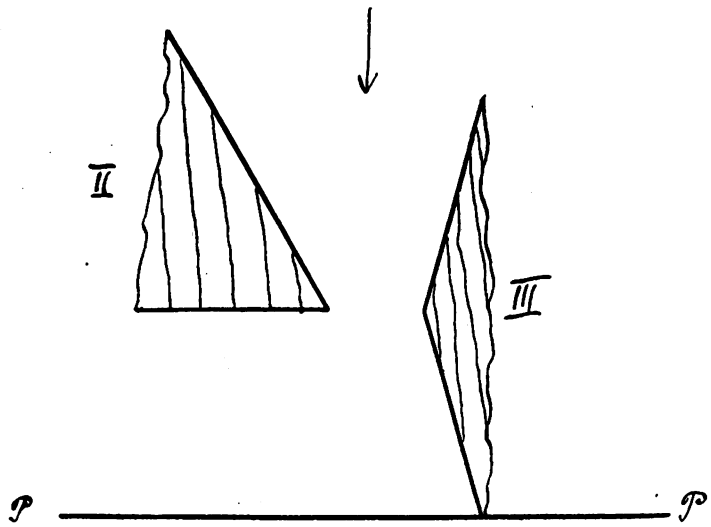

Fig. 5.

Andererseits ist nun aber in Fig. 5a diese Machsche Linie an der 150°-Kante des Körpers III noch wieder erheblich deutlicher als die an der 60°-Kante des Körpers II, so daß also auch in diesem Falle ein steilerer Abfall der Helligkeit in der in Frage kommenden Übergangszone eine größere Deutlichkeit des hier in Rede stehenden hellen Streifens bewirkt.

Diese Deutlichkeit ist hier, wie man sieht, so außerordentlich groß, daß ein nicht eingeweihter Beobachter den Streifen sicher nicht für eine optische Täuschung halten würde; und darum ist natürlich auch der Windsche Abdeckungsversuch gerade in diesem Falle von ganz besonders überraschender und überzeugender Wirkung.

Bei noch weiterer Zunahme der Steilheit des Abfalls in der Übergangszone unserer Fig. 1a wird nun allerdings die Deutlichkeit des hellen Machschen Streifens derselben nicht mehr

Digitized by Google

größer, wie man nach dem obigen vielleicht erwarten sollte, sondern eher kleiner. Dies zeigt die Aufnahme 6a der Tafel V, die das Durchleuchtungsbild der beiden in der Textfigur 6 angedeuteten Wenjazitkörper wiedergibt. Von diesen ist III der schon von der vorigen Aufnahme her bekannte 150°-Keil, während IV ein Zylinder aus diesem Material von 6 cm Durchmesser bedeutet. Daß nämlich bei einer solchen Gestalt der Körper die Abnahme der Helligkeit in den röntgenographischen Schatten derselben — von der fraglichen Kante aus gerechnet — bei IV zunächst jedenfalls viel schneller erfolgt als bei III, ergibt sich sehr einfach daraus, daß die hier in Frage kommenden absorbierenden Schichtdicken d (s. Fig. 6, gestrichelte Linien) für kleine Werte ihres Abstandes δ von der fraglichen Kante bei IV ganz erheblich größer sind als bei III, wie aus der folgenden Tabelle I hervorgeht, in welcher für die beiden Körper die Werte von d für die verschiedenen Abstände δ angegeben sind.

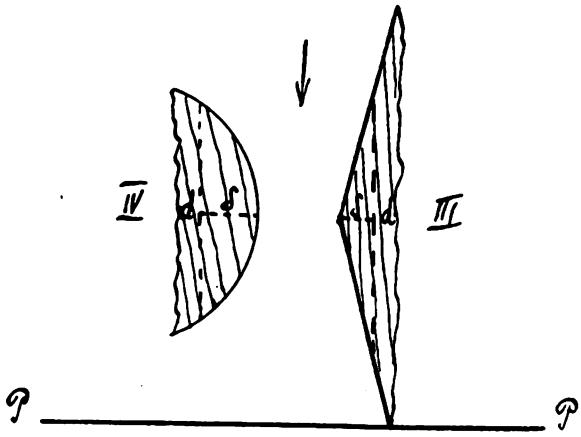

Fig. 6.

Tabelle I.

Absorbierende Schichtdicke d der beiden Körper III und IV der Fig. 6 in Abhängigkeit von dem Abstande δ der Schicht von der Außenkante.

Es ist für $\delta =$	0,01	0,02	0,05	0,1	0,2	0,5	1,0	2,0	5,0	10,0	mm
d bei III =	0,075	0,149	0,373	0,746	1,49	3,73	7,46	14,9	37,3	74,6	mm
d bei IV =	1,55	2,19	3,46	4,90	6,92	10,90	15,36	21,5	33,2	44,7	„

Man sieht, daß die Schichtdicke d z. B. für $\delta = 0{,}01$ mm beim Körper IV über 20 mal und auch für $\delta = 1$ mm noch ungefähr 2 mal so groß ist wie beim Körper III, daß dagegen für $\delta = 5$ mm umgekehrt d bei III schon etwas und für $\delta = 10$ mm erheblich viel größer ist als bei IV.

Alles dieses zeigt übrigens auch die Aufnahme 6a der Tafel V selbst — zumal in ihrem unteren Teile, wo zu diesem Zweck zwischen den beiden Körpern und der photographischen Platte ein Bleistreifen angebracht war, längs dessen dunkler Grenze man den Verlauf der Helligkeit in den Schatten der beiden Körper hinein besonders gut erkennen kann, und wo man sieht, daß dieser Schatten anfangs beim Körper III noch erheblich heller ist als bei IV, daß aber weiter in den Schatten hinein das Umgekehrte der Fall ist, da sich die Randlinie des Bleistreifens hinter IV viel länger verfolgen läßt als hinter III.

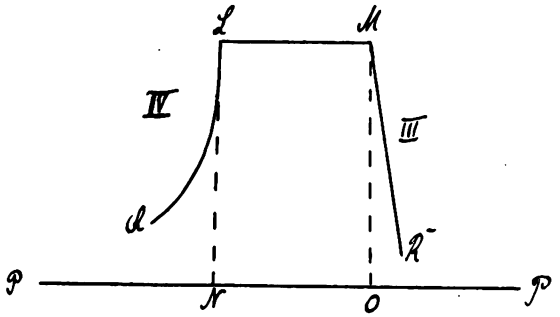

Fig. 6c.

Noch klarer übersieht man die Verhältnisse, wenn man sich die Helligkeit in der Aufnahme 6a der Tafel längs der Graden PP der Fig. 6 geometrisch darstellt. Dies ist in der Textfigur 6c geschehen, in welcher die Strecke NO den nicht von den beiden Körpern beschatteten Teil des Bildes und also die Ordinate $LN = MO$ die Helligkeit in diesem Teile

Digitized by Google

darstellt. Hinter IV fällt dann diese Helligkeit, wie man theoretisch leicht zeigt, zunächst unendlich steil, später aber immer langsamer ab, d. h. also ungefähr so, wie die gebogene Kurve LQ angibt, während der Abfall hinter III annähernd nach der Graden MR verläuft, d. h. also zu Anfang weniger steil, später dagegen steiler verläuft als hinter IV. Berücksichtigen wir nun aber, daß die Helligkeit von N bis O konstant bleibt, oder daß mit anderen Worten hier das Gefälle der Helligkeit gleich Null ist, so können wir auch sagen, daß dieses Gefälle bei N plötzlich von Null bis auf Unendlich, bei O dagegen nur von Null bis auf einen zwar großen aber doch noch endlichen Wert springt.

Nach den früheren Aufnahmen sowie auch nach den oben angegebenen, von Mach selbst aufgestellten Gesetzen sollte man also erwarten, daß die Deutlichkeit des hellen Streifens vom Rande des Körpers IV noch wieder erheblich größer sein sollte als desjenigen am Rande von III; die Aufnahme 6a zeigt jedoch, daß eher das Umgekehrte der Fall ist und daß vor allem der Streifen bei IV erheblich schmäler erscheint als bei III.

Wir werden übrigens weiter unten noch mehrfach auf diese Verhältnisse zurückkommen; hier sei nur noch erwähnt, daß der Körper IV der Fig. 6, d. h. also der Zylinder, gewissermaßen die mathematisch idealisierte Form einer menschlichen Extremität darstellt, und daß daher auch für die Deutlichkeit der in den Röntgenbildern dieser Organe an ihren Schattengrenzen auftretenden hellen Streifen ähnliche Verhältnisse vorliegen müssen wie hier bei unserem Körper IV; und dies ist auch hauptsächlich der Grund, weshalb ich mich hier so ausführlich mit diesem Fall beschäftigt habe und auch später noch darauf zurückkommen werde.

Kommen wir sodann zu dem dunklen Machschen Streifen der Textfigur 1a — beim Punkte D daselbst —, so tritt nun ein solcher, wie wir bereits oben gesehen haben, z. B. bei der Durchleuchtung eines Körpers von Form $CEFB$ der Fig. 3 — und zwar hier an der der Kante E des Körpers entsprechenden Stelle D des Leuchtschirmes auf. Dieser Streifen ist nun allerdings in der zugehörigen Aufnahme 3a der Tafel V noch nicht besonders deutlich; und wir werden uns dies nun auch — nach den soeben über die hellen Streifen dieser Art gemachten Versuchen — einfach daraus erklären, daß an der in Frage kommenden Stelle D des Bildes der Anstieg der Helligkeit von D aus nach links in die Übergangszone DC hinein nur sehr allmählich vor sich geht — viel allmählicher z. B. als auf der andern Seite dieser Zone bei C der Abfall. Dies zeigt übrigens nicht bloß die Aufnahme 3a selbst, sondern es folgt auch theoretisch einesteils daraus, daß die bei D zur Wirkung gelangenden Strahlen zum Unterschied von denen bei C noch den ganzen 5 cm dicken Holzklotz durchdrungen haben, und daß deswegen nach dem Röntgenschen Absorptionsgesetze ihre Härte und also auch ihre Kontrastwirkung bei D erheblich geringer geworden ist als bei C. Zweitens aber muß der Kontrast an der Stelle D gegen den bei C auch noch deswegen erheblich vermindert werden, weil sich bei D die Sekundärstrahlung aus dem durchstrahlten Körper in ihrer vollen Stärke geltend macht, während sie bei C kaum in Betracht kommt.

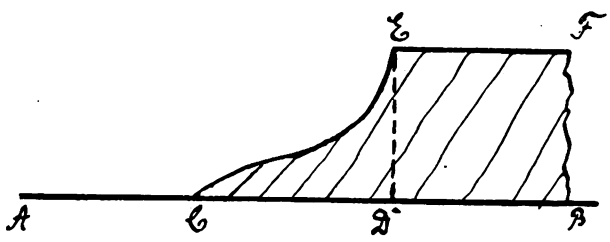

Fig. 7.

Gegen diese beiden, mit der Natur der Röntgenstrahlen zusammenhängenden Gesetzmäßigkeiten gibt es nun allerdings kein einfaches Mittel, wohl aber können wir die Kontraste an der Übergangsstelle E unseres Körpers der Fig. 3 offenbar dadurch vergrößern, daß wir den inneren Kantenwinkel bei E verkleinern.

Von diesem Gesichtspunkte ausgehend, ließ ich nun einen Wenjazitkörper mit dem Profil der Fig. 7 herstellen, und zwar betrug der innere Kantenwinkel desselben bei C etwa 45° und der bei E nur wenig über 90°. Die größte Dicke DE des Körpers maß etwa 3 cm, so daß er also in seinen dicksten Teilen die Röntgenstrahlen ungefähr ebenso stark absorbierte wie der 5 cm dicke Holzkörper der Aufnahme 3a.

Digitized by Google

Die Fig. 7a der Tafel V, die das Durchleuchtungsbild des Körpers der Fig. 7 darstellt, zeigt nun, daß hier tatsächlich die der Kante *E* des Körpers entsprechende, sich im Bilde bei *D* zeigende dunkle Machsche Linie mit einer ganz erstaunlichen Deutlichkeit hervortritt, so daß jeder mit der Machschen Erscheinung nicht bekannte Röntgenologe annehmen muß, daß der der Abbildung 7a entsprechende Körper an der Stelle *D* entweder außen einen Höcker oder innen einen Fremdkörper enthielt; denn es erscheint diese Linie nicht bloß viel schwärzer als die links, sondern auch als die rechts von ihr gelegenen Stellen des Bildes. Aus der Form und Beschaffenheit des Körpers folgt nun aber, daß dies letztere sicher nicht der Fall sein kann; und tatsächlich überzeugt man sich denn auch hier wieder mit Hilfe der Windschen Abdeckungsmethode sehr leicht davon, daß dies in Wirklichkeit gar nicht der Fall ist. Dabei wird man hier das abdeckende Stück Papier natürlich zumal von der Seite *C* her an die Grenzlinie *D* heranführen, um nämlich bei diesem Vergleich das Feld rechts von *D* freizulassen und sich so überzeugen zu können, daß das Bild an der Stelle *D* wirklich nicht dunkler ist als rechts davon.

Es sei hier ferner noch ausdrücklich erwähnt, daß man die beiden Streifen *C* und *D* der Fig. 7a auch sehr gut bei der direkten Durchleuchtung des Körpers der Fig. 7 auf dem Leuchtschirm sieht, und daß ferner die Streifen auch dann noch sichtbar bleiben, wenn man vor und hinter dem Körper noch weitere Platten aus Wenjazit oder irgendeinem anderen gleichmäßigen Stoff so anbringt, wie dies in der Fig. 8 angedeutet ist, d. h. so, daß die Helligkeit im Durchleuchtungsbilde noch nach wie vor links von *C* und rechts von *E* gleichmäßig bleibt und die Zone *CE* den Übergang zwischen den genannten beiden, verschieden hellen Zonen darstellt. Denn auch in diesem Falle verläuft ja die Helligkeit im Durchleuchtungsbilde immer noch nach der gebrochenen Kurve *EFGH* der Fig. 1a.

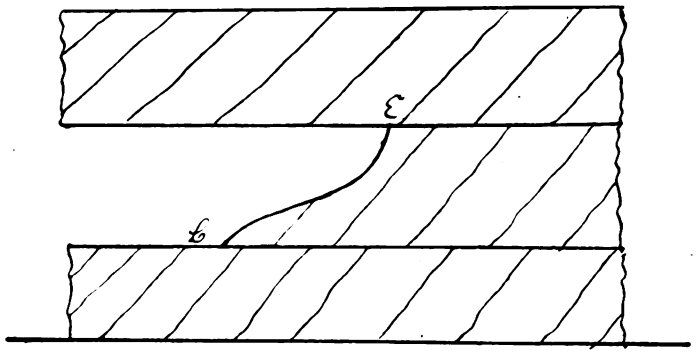

Fig. 8.

Mit zunehmender Dicke der vor- und hintergeschalteten Platten nimmt allerdings auch hier — wie in jedem andern Röntgenbild — die Deutlichkeit der beiden in Rede stehenden Streifen aus den bekannten Gründen ab; immerhin ließ sich aber z. B. der der Kante *E* des Körpers entsprechende, im Positivbilde dunkle Streifen — sowohl in den Aufnahmen als auch auf dem Leuchtschirm — noch sehr gut erkennen, als die Dicke der vor- und hintergeschalteten Wenjazitplatten schon je 3 cm betrug.

Dieser Fall ist nun aber offenbar für die diagnostische Verwendung der Röntgenstrahlen von besonderer Bedeutung, insofern es sich nämlich hier nicht mehr wie bei dem Körper der Fig. 7 um zwei Kanten handelt, die sich außen am durchleuchteten Körper befinden, und auf Grund von deren Existenz man also nunmehr, wo man die Gesetze dieser optischen Täuschung kennt, auch schon auf die Ursache derselben hingeführt wird. Bei dem Körper der Fig. 8 dagegen wird die Täuschung durch die beiden inneren, d. h. von außen nicht mehr ohne weiteres zugänglichen Kanten *C* und *E* bewirkt, so daß also dann auch eine unmittelbare Bestätigung der Täuschung durch Feststellung des Querschnittes des Körpers nicht mehr in einfacher Weise möglich ist und also hier dem Röntgenologen zu diesem Zwecke meistenteils nur noch der am Bilde selbst vorzunehmende Windsche Abdeckungsversuch übrig bleibt.

Derartige Fälle dürften übrigens auch bei der Durchleuchtung des menschlichen Körpers — vor allem der lufthaltigen Teilen desselben — vielfach vorkommen. Es ist nämlich hierbei zu bedenken, daß die hier zur Erörterung stehende Machsche Erscheinung nicht etwa

Digitized by Google

nur, wie es bei den sämtlichen bisher beschriebenen Aufnahmen der Fall war, in der Form geradliniger heller oder dunkler Streifen auftritt, sondern daß dabei auch beliebig gekrümmte Linien dieser Art vorkommen können, wie ja auch schon die Unterarm- und Fußbilder in der Köhlerschen Abhandlung zeigen. Als ein besonders charakteristisches Beispiel des krummlinigen Verlaufs dieser beiden Arten von Streifen in einem Röntgenbild ist deshalb hier noch in der Aufnahme 9a der Tafel V das Durchleuchtungsbild des in der Fig. 9 des Textes perspektivisch dargestellten Rotationskörpers wiedergegeben, das nämlich die den kreisförmigen Grenzen der beiden Grundflächen desselben entsprechende helle und dunkle Machsche Linie in besonders deutlicher Weise und zwar jetzt natürlich ebenfalls in der Kreisform zeigt. Die Deutlichkeit dieser Machschen Linien ist hier etwa ebenso groß wie diejenige der geraden Linien dieser Art in der Aufnahme 7a; und tatsächlich hat ja auch der Querschnitt der Übergangszone des Körpers der Fig. 9 ungefähr die gleiche Form wie derjenige des Körpers der Fig. 7. Daß es sich ferner auch bei den beiden Kreislinien der Aufnahme 9a, trotzdem sie mit so großer Deutlichkeit in die Augen springen, nur um eine optische Täuschung handelt, beweist man wieder am einfachsten mit Hilfe der Windschen Abdeckungsmethode, die hier natürlich Papierstücke mit kreisförmigem Rande verlangt.

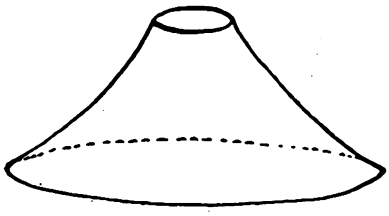

Fig. 9.

Bedingung für das Auftreten dieser Täuschung ist also nur die, daß in dem Röntgenbild zwei Zonen aneinanderstoßen, an deren Grenze das Gefälle der Helligkeit einen plötzlichen Sprung macht, wie es die Fig. 1 darstellt; die Grenzlinie selbst kann aber natürlich eine ganz beliebige Form haben, d. h. sowohl geradlinig wie auch beliebig gekrümmt verlaufen.

Weiter ist hier noch zu bemerken, daß der in der Fig. 8 gezeichnete Querschnitt natürlich nur ein besonderer Fall für die Form solcher, das Machsche Phänomen hervorrufender „innerer Kanten“ oder „innerer Ränder“ darstellt und daß die Kantenwinkel bei *C* und *E* daselbst zu diesem Zweck natürlich auch ganz andere Werte haben können, als sie in jener Figur angenommen worden sind. Legen wir uns nun aber hierbei die Frage vor, inwiefern die Deutlichkeit der dieser Art von Kanten in den Röntgenbildern entsprechenden Machschen Linien von der Größe der zugehörigen Kantenwinkel abhängt, so können wir auf Grund unserer früheren Versuche sagen, daß diese Deutlichkeit um so größer sein wird, je steiler in der an das Bild jener Kanten anstoßenden Übergangszone der Abfall oder Anstieg der Helligkeit vor sich geht, d. h. also im allgemeinen, je größer die Kantenwinkel *C* und *E* selbst sind. Als besonders günstige Querschnittsformen für die beiden hier betrachteten Arten solcher inneren Kanten sind

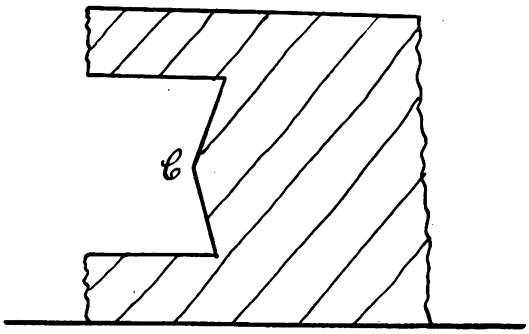

Fig. 10.

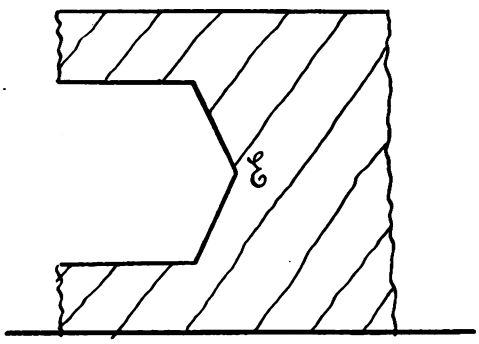

Fig. 11.

daher die in den Figg. 10 und 11 bei *C* bzw. *E* dargestellten Formen anzusehen, und zwar gibt im Positivbild die „vorspringende“ Kante *C* der Fig. 10 einen hellen und die „einspringende“ Kante *E* der Fig. 11 einen dunklen Machschen Streifen. Theoretisch wird man ferner erwarten können, daß speziell der letztere wegen des größeren Kantenwinkels bei *E* sogar noch

Digitized by Google

deutlicher sein muß als der der Kante E des Körpers der Fig. 7 entsprechende dunkle Streifen in der Aufnahme 7a, der sich ja durch einen ganz besonders hohen Grad von Deutlichkeit auszeichnete. In der Praxis steht nun dem allerdings im Wege, daß ein Körper mit dem Querschnitt der Fig. 11 zur guten Ausbildung der beiden Seitenflächen der in Frage kommenden Kante E eine erheblich größere Dicke verlangt als ein solcher der Fig. 7, so daß daher auch wegen der in ersterem entstehenden größeren Sekundärstrahlung die Deutlichkeit des fraglichen Streifen schwerlich noch größer zu erhalten ist als bei letzterem. Mir selbst ist dies wenigstens nicht gelungen, und ich sehe deswegen auch davon ab, eine meine derartigen Aufnahmen hier wiederzugeben, da sie gegenüber der Fig. 7a kaum einen Unterschied zeigen.

Dagegen muß hier als besonderer Fall einer derartigen einspringenden inneren Kante noch derjenige behandelt werden, bei dem es sich um einen aus einem Körper herausgeschnittenen Kreiszylinder handelt, ein Fall, der in der Fig. 12 gezeichnet ist, und der gewissermaßen das Gegenstück zu dem schon früher eingehend behandelten Zylinder IV der Fig. 6 darstellt. Das Röntgenbild des Körpers der Fig. 12 findet man in der Fig. 12a der Tafel V und sieht nun auch darin wieder sehr deutlich die den beiden Rändern EE seiner Durchbohrung entsprechenden Machschen Streifen. Der Körper bestand in diesem Falle nicht aus Wenjazit, sondern aus 5 cm dickem Buchenholz, dessen Maserung man ja auch in der Aufnahme erkennt, die aber hier die Deutlichkeit unserer Streifen durchaus nicht beeinträchtigt. Der Durchmesser der Durchbohrung betrug in diesem Falle 1,8 cm, indessen war die Deutlichkeit der Streifen auch für Durchmesser von 1 und 3 cm bei gleich starken Holzklötzen noch die gleiche.

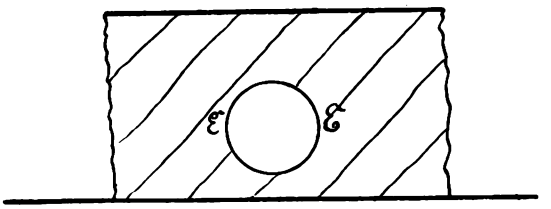

Fig. 12.

Sehr bemerkenswert ist ferner in der Aufnahme 12a noch, daß die beiden dunklen Streifen derselben wieder viel schmäler erscheinen als in den bisher besprochenen Durchleuchtungsbildern mit Streifen dieser Art, d. h. also in 3a und 7a. Der gleiche Unterschied trat nun aber, wie man sich erinnern wird, auch bei den hellen Machschen Streifen, die sich am äußeren Rande einerseits des Kreiszylinders und andererseits der Körper mit scharfen Kanten zeigten, zutage (s. die Aufnahme 6a); und so kommen wir also jetzt auf die Aufklärung dieses Unterschiedes, die wir uns damals vorbehalten hatten, zurück.

In dieser Hinsicht ist nun zunächst zu erwähnen, daß nach meinen sogleich zu beschreibenden Versuchen alles, was bei einem solchen Machschen Streifen die Helligkeitsübergänge an der betr. Stelle des Bildes mildert, also z. B. die größere Unschärfe des letzteren, wie sie z. B. durch die größere Unschärfe des Brennfleckes der zur Aufnahme benutzten Röntgenröhre oder auch durch die Vergrößerung des Abstandes des aufzunehmenden Körpers von der photographischen Platte bewirkt wird, eine starke Verbreiterung der Linien dieser Art zur Folge hat. Dies zeigt zunächst für die hellen Linien dieser Art die Aufnahme 6b der Tafel V, die nämlich wie 6a das Durchleuchtungsbild der beiden Körper der Textfigur 6 darstellt, bei der aber der Abstand der Körper von der Platte etwa 20 cm betrug, während er bei 6a nur 4—5 cm war. Sonst waren die Bedingungen für beide Aufnahmen die gleichen. Man sieht nun tatsächlich, daß die an der Grenze der beiden Körper auftretenden hellen Machschen Streifen in 6b beide ganz erheblich viel breiter erscheinen als in 6a, und zwar gilt dies vor allem für denjenigen des zylindrischen Körpers IV der Fig. 6, dessen heller Streifen ja auch in 6a weitaus schmäler war als der des andern.

Eine ähnliche Verbreiterung erfahren ferner aber auch die dunklen Streifen dieser Art, wie der Vergleich der Aufnahmen 12a und 12b zeigt, von denen die letztere — ebenso wie die erstere — ein Durchleuchtungsbild des durchbohrten Holzkörpers der Fig. 12 darstellt — und zwar 12a wieder bei möglichst kleinem Abstand zwischen Körper und photographischer Platte, 12b dagegen bei einem solchen von 20 cm.

Digitized by Google

Bei Streifen nun, die schon im scharfen Röntgenbilde eines Körpers ziemlich breit erscheinen, wird durch diese, durch die Unschärfe der Abbildung bewirkte Verbreiterung ihre Deutlichkeit natürlich nicht mehr vermehrt, sondern vermindert, wie ja auch der Vergleich der Streifen an der Grenze des Körpers III in den Aufnahmen 6a und 6b lehrt. In solchen Fällen dagegen, wo die Streifen im scharfen Bilde nur sehr schmal erscheinen und daher nicht besonders auffallen, kann dagegen umgekehrt die durch die größere Unschärfe der Abbildung bewirkte Verbreiterung derselben auch umgekehrt eine Erhöhung ihrer Deutlichkeit zur Folge haben, und dies wird nun auch für die am äußeren Schattenrande eines zylindrischen Körpers auftretenden hellen Machschen Streifen gelten, die ja nach den obigen Ausführungen in normalen, d. h. möglichst scharf ausgearbeiteten Röntgenbildern meistens nur sehr schmal erscheinen und daher dann auch meistens nicht sehr auffallen.

Deshalb glaube ich, daß die Randstreifen in den von Köhler in seiner eingangs erwähnten Abhandlung veröffentlichten Bildern zum Teil auch deswegen so deutlich geworden sind, weil diese Bilder von einer Röhre mit unscharfem Brennfleck herrührten. Derselbe hatte nämlich nach Köhlers Angabe eine Länge von 1,5 und eine Breite von 1 cm, so daß also hier möglicherweise aus Versehen eine Therapieröhre statt einer solchen für Diagnostik geliefert worden war. Außer der Unschärfe des Brennflecks habe ich wenigstens keinen andern von der Beschaffenheit der Röntgenröhre abhängigen Umstand ermitteln können, durch welchen die Deutlichkeit der Machschen Streifen am Rande zylindrischer Körper erheblich beeinflußt werden könnte.

Durch alle diese Erörterungen haben wir nun freilich noch immer nicht den eigentlichen Grund dafür gefunden, warum unsere Streifen — und zwar sowohl die hellen als auch die dunklen — gerade am Rande solcher zylindrischer Körper so besonders schmal erscheinen; wir können nun aber nach dem Obigen diesen Grund leicht erraten, wenn wir zunächst die oben gefundene Tatsache, daß bei größerer Unschärfe der Abbildung die Streifen allgemein verbreitert erscheinen, dahin auslegen, daß diese Verbreiterung offenbar durch die bei der größeren Unschärfe der Abbildung vorliegende Verringerung der Kontraste an der betreffenden Übergangsstelle des Bildes bewirkt wird. Kehren wir nämlich diese Folgerung dahin um, daß demnach eine Erhöhung der Kontraste an jener Stelle eine Verschmälerung des daselbst auftretenden scheinbaren Streifens bedingen muß, und erinnern uns schließlich noch der aus der Tabelle I (S. 97) folgenden und auch durch die Textfigur 6c näher erläuterten Tatsache, daß gerade bei einem zylindrischen Körper die Kontraste an der Grenzlinie seines Röntgenbildes besonders groß sein müssen, so ergibt sich eben aus allem, daß der an dieser Stelle auftretende helle oder dunkle Streifen besonders schmal erscheinen muß; und dies ist ja nun auch, wie die Aufnahme 6a (Körper IV) für die hellen und die Aufnahme 12a für die dunklen Linien zeigt, tatsächlich der Fall.

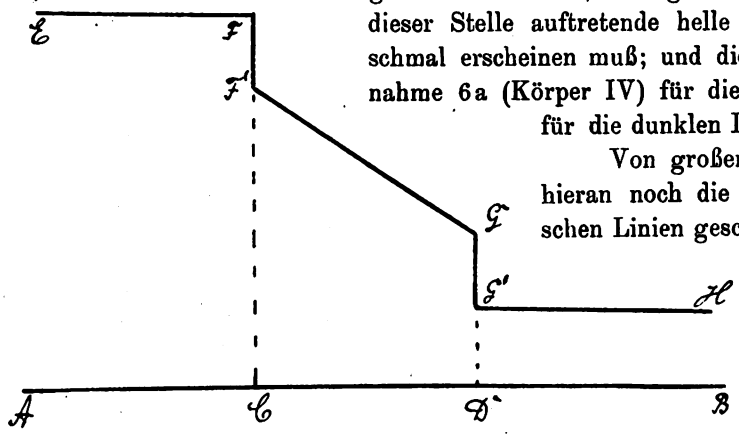

Fig. 13.

Von großem Interesse ist nun im Anschluß hieran noch die Frage, was mit unseren Machschen Linien geschieht, wenn die Helligkeit an den in Frage kommenden Übergangsstellen im Bilde nicht mehr wie bisher stetig, sondern unstetig verläuft, d. h. wenn also an den Stellen C und D der Helligkeitskurve der Textfig. 1a nicht bloß ein plötzlicher Sprung des Gefälles der Helligkeit, sondern auch ein solcher der Helligkeit selbst stattfindet, wie dies in der Fig. 13 gezeichnet ist, in der ja die Helligkeit an der Stelle C von CF auf CF' und an der Stelle D von DG auf DG' springt. Im Durchleuchtungsbild des Körpers der Fig. 7

Digitized by Google

z. B. läßt sich diese Forderung einfach dadurch erfüllen, daß man, wie in Fig. 14 dargestellt ist, oben und unten auf den Körper je eine Platte von gleichmäßiger Dicke und gleichmäßiger Beschaffenheit — aber sonst beliebigem Material — so anbringt, daß ihre linken Enden EE' bzw. CC' mit den Kanten E bzw. C' der abgeschrägten Fläche des Körpers zusammenfallen.

Ein anderes Beispiel eines solchen Körpers, in dessen Durchleuchtungsbild sich an eine Übergangszone mit allmählich zunehmender Helligkeit beiderseits Flächen von gleichmäßiger Helligkeit in unstetigem Übergang anschließen, liefert der in Fig. 15 im Querschnitt dargestellte Rotationskörper; und um nun nicht die Zahl der Tafelbilder unnötig zu vermehren, ist in der Tafel V nur das Durchleuchtungsbild dieses letzteren Körpers (s. Fig. 15b der Tafel) wiedergegeben, dessen Profil ja übrigens auch dem in Frage kommenden des Körpers der Fig. 14 nahezu vollkommen entspricht.

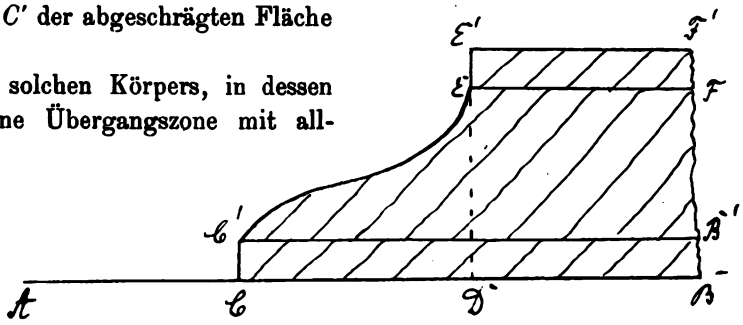

Fig. 14.

Bei demjenigen der Fig. 15 wurde einfach unter den Wenjazitkörper der Fig. 12 ein 0,8 cm hoher Zylinder aus der gleichen Substanz geschoben, dessen Durchmesser, wie die Fig. 15 zeigt, mit dem unteren Durchmesser jenes Körpers übereinstimmte, und ferner war oben auf ihn ein 1 cm hoher Wenjazitzylinder gesetzt, dessen Grundfläche ebenfalls genau auf die obere Grundfläche des Körpers paßte.

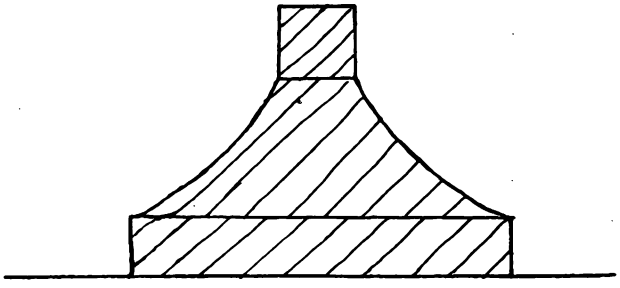
Fig. 15.

Der Vergleich der Fig. 15b der Tafel V mit dem Bilde 9a des mittleren Wenjazitstückes allein zeigt nun, daß von den beiden Machschen Linien des letzteren, die ja in diesem Bilde so besonders deutlich auftreten, in 15b die äußere helle vollständig und die innere dunkle nahezu verschwunden oder doch jedenfalls erheblich undeutlicher geworden ist; und wir sehen demnach, daß das scheinbare Helligkeitsmaximum und -minimum, welches unser Auge bei einer nach Art der Fig. 1a verlaufenden Helligkeitsverteilung an den Stellen F und G dieser Figur mit so großer Deutlichkeit sieht, nahezu vollständig verschwindet, wenn wir an diesen Stellen nach Art der Fig. 13 auch noch einen plötzlichen Sprung der Helligkeit selbst einführen.

Einen weiteren Beweis für diesen Satz liefert übrigens auch schon die im Windschen Abdeckungsversuch vorliegende Tatsache: denn, wenn wir in einem solchen Bilde an diejenige Stelle, wo die scheinbare helle oder dunkle Linie auftritt — eine Stelle, an der ja das Bild niemals weder vollkommen hell noch vollkommen dunkel ist — die Randlinie eines ganz weißen oder ganz schwarzen Papieres bringen, so tun wir ja im Grunde genommen auch nichts anderes, als daß wir an dieser Stelle einen „Kontrast", d. h. einen Sprung der Helligkeit selbst im Bilde schaffen; und ein solcher bringt nun, wie eben der Windsche Versuch zeigt, die fraglichen Linien stets vollständig zum Verschwinden.

Im Grunde genommen stellt also auch eine Durchleuchtung nach Art der Fig. 15b im Vergleich zu der von 9a einen Windschen Abdeckungsversuch dar, da wir ja dadurch, daß wir an der Stelle der beiden Machschen Linien von 9a in 15b einen größeren Kontrast geschaffen haben, auch diese Linien selbst zum Verschwinden brachten. Noch einleuchtender wird dies, wenn wir, wie es ja bei einem richtigen Abdeckungsversuch eigentlich geschehen soll, nur einen Teil einer solchen Machschen Linie zum Verschwinden bringen, und dies ist nun bei

Digitized by Google

der Aufnahme 12c der Tafel geschehen, die ein normales, d. h. möglichst scharfes Röntgenbild des bereits in 12a in derselben Weise abgebildeten durchbohrten Holzkörpers der Textfig. 12 darstellt, bei der aber im Gegensatz zu 12a die Durchbohrung zur Hälfte mit einem genau hineinpassenden Metallzylinder ausgefüllt war. Für das Röntgenbild ist dies, wie man sieht, gleichbedeutend damit, als ob an die betr. Stellen desselben ein schwarzes Stück Papier gelegt wäre, und der damit in das Bild eingeführte Kontrast hat denn auch zur Folge, daß daselbst die scheinbaren dunklen Streifen, die in den übrigen Teilen von 12c natürlich ebenso deutlich auftreten wie in 12a, vollkommen verschwunden sind. Auch sieht man, daß die Streifen in 12c nicht etwa einfach von dem Schatten des Metallzylinders zugedeckt sind; denn die Verlängerungen derselben aus denjenigen Teilen der Figur, wo sie noch zu sehen sind, in denjenigen hinein, wo sie verschwunden sind, greifen ja deutlich über den Rand jenes Schattens hinaus.

Mit den obigen Ausführungen dürften nun aber wohl die hauptsächlichsten Möglichkeiten für das Auftreten der Machschen Erscheinung in einfachen Röntgenbildern erschöpft sein; und es sei deshalb hier zum Schlusse nur noch darauf hingewiesen, daß jene Erscheinung vielfach auch durch die Wirkung sekundärer Röntgenstrahlen zustande kommen kann. So läßt sich dieselbe z. B. sehr gut mit den sog. Glasstrahlen, d. h. den sekundären Röntgenstrahlen der phosphoreszierenden Halbkugel einer gewöhnlichen Röntgenröhre hervorrufen, wenn man diese Strahlen, wie in Fig. 16 dargestellt ist, von ihrer Ursprungsstelle RR aus durch die in den beiden Bleischirmen M_1 und M_2 angebrachten Spalte S_1 und S_2, deren Ränder wir uns senkrecht zur Zeichenebene verlaufend denken, hindurch auf eine in dieser Ebene liegende photographische Platte $ABCD$ wirken läßt, die natürlich gegen die Wirkung der direkten Strahlung der Röhre sowie auch gegen sonstige Sekundärstrahlungen genügend geschützt sein muß. Das Ergebnis eines solchen Versuches ist in der Fig. 16a der Tafel V enthalten; und wir sehen nun darin tatsächlich je ein Paar heller und dunkler Machscher Linien von links nach rechts über die Figur hin laufen, von denen das erstere den Graden EG und FH und das letztere den Graden EJ und FK der Textfigur 16 entspricht.

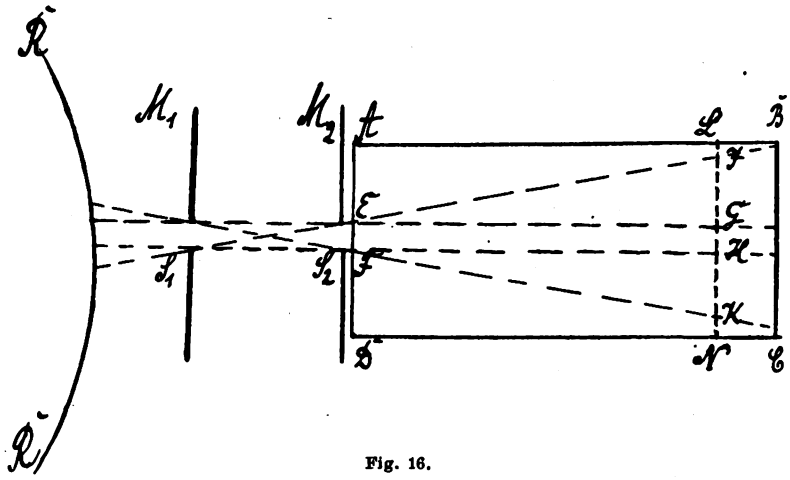

Fig. 16.

Diese vier Graden stellen nämlich die Verlängerungen der vier Verbindungslinien der beiden Ränder des Spaltes S_1 mit denen des Spaltes S_2 dar; und was nun ferner das Zustandekommen der entsprechenden Machschen Linien in 16a betrifft, so haben wir in dieser Beziehung zunächst zu berücksichtigen, daß die Wirkung der Strahlung von RR auf die einzelnen Punkte der photographischen Platte mit der Entfernung dieser Punkte von RR, d. h. also z. B. längs der Linie EG der Fig. 16 natürlich allmählich abnehmen muß, wie ja auch die Aufnahme 16a zeigt. Andererseits erhalten nun aber doch noch nicht alle Punkte der Platte $ABCD$, welche von RR annähernd die gleiche Entfernung haben, also z. B. die Punkte J, G, H und K auf der senkrecht zur Strahlung in beliebigem Abstande von RR gezogenen Linie LN die gleiche Strahlungsintensität, sondern es müssen wegen des Dazwischentretens der beiden Bleischirme M_1 und M_2 auf der Platte gerade in dieser Richtung sehr große Unterschiede stattfinden — und zwar so, daß zunächst die sämtlichen zwischen EG und FH gelegenen

Digitized by Google

Punkte einer solchen Querlinie annähernd gleich stark geschwärzt werden — aber auch nur diese, da nur diese die volle, durch den Spalt S_1 bis in die betreffende Entfernung dringende Strahlung von RR erreicht, während für alle seitwärts davon, also z. B. zwischen G und J gelegenen Punkte von dieser Strahlung um so mehr durch den Schirm M_2 abgeschnitten wird, je mehr sich ein solcher Punkt von den beiden Graden EG oder FH nach außen hin entfernt. Ja, wenn er dabei über die Graden EJ oder FK hinausgekommen ist, so kann er überhaupt keine Strahlung mehr von RR aus erhalten; denn, wie die Fig. 16 zeigt, ist es unmöglich, von einem Punkte von RR aus auf geradlinigem Wege zu einem auf der photographischen Platte $ABCD$ außerhalb des Raumes $EJKF$ gelegenen Punkte zu gelangen, ohne dabei auf das Metall mindestens eines der beiden Schirme M_1 oder M_2 zu stoßen.

Für jede solche quer über die Platte, d. h. also parallel zu ihren Rändern AD und BC gezogene Grade LN ist demnach der Verlauf der Schwärzung ein derartiger, daß sie zunächst zwischen G und H überall gleich groß ist und dann von diesen beiden Punkten aus sowohl nach J als auch nach K hin allmählich bis auf Null abnimmt. Im Positivbild, das ja durch seine Helligkeit die wirklichen Strahlungsintensitäten darstellt, ist demnach der Verlauf der Helligkeit längs aller dieser Linien LN so, daß diese Größe von G bis H hin ihren größten Wert erreicht und sich auch hier überall gleichbleibt, um von dorthin nach J und K allmählich bis auf Null abzunehmen. Ein solcher Helligkeitsverlauf entspricht nun aber offenbar dem Teile EFG der Helligkeitskurve der Fig. 1a, und aus unseren früheren Darlegungen folgt demnach, daß sowohl im Punkte G als auch im Punkte H der Fig. 16 ein Machsches Maximum auftreten muß; und was hier nun für die spezielle Querlinie LN der Platte abgeleitet ist, gilt auch, wie mehrfach erwähnt, für jede beliebige andere parallel zu LN über die Platte gezogene Grade, d. h. jede derselben muß zwei, in ihren Schnittpunkten mit den beiden Graden EG und FH fallende Machsche Maxima besitzen, so daß also schließlich diese beiden Graden selbst solche Machsche Maxima darstellen müssen, wie ja auch die Aufnahme 16a zeigt.

In ähnlicher Weise erklärt sich ferner auch das Auftreten der beiden dunklen Machschen Linien in der Fig. 16a, die dem Verlauf der Graden EJ und FK der Fig. 16 entsprechen; jedoch ist hier noch zu berücksichtigen, daß diese dunklen Linien in unserer Aufnahme genau genommen gar nicht vorhanden sein sollten, wenn nämlich die Platte, wie es ja die oben gegebene Theorie eigentlich fordert, jenseits jener Linien vollkommen hell oder also der Positivabdruck dort vollkommen schwarz geblieben wäre, denn etwas Schwärzeres als vollkommen schwarz gibt es eben nicht. In Wirklichkeit werden nun aber wegen der bei einem derartigen Versuch unvermeidlichen Tertiärstrahlungen, wegen Schleierwirkungen usw. auch diese Teile der photographischen Platte niemals vollkommen klar bleiben, so daß deswegen in derartigen Aufnahmen auch diese dunklen Machschen Linien in der Regel recht deutlich hervortreten.

Zu dem Versuch der Fig. 16 ist ferner noch zu erwähnen, daß sich derselbe ganz außerordentlich abwechslungsreich gestalten läßt und zwar besonders deswegen, weil man dabei die Weiten der beiden Spalte S_1 und S_2 beliebig verändern, sowie statt des einen dieser Spalte auch deren zwei oder mehr anwenden kann. Dadurch kommt dann auch noch insofern ein neuer Gesichtspunkt in diese Versuche hinein, als dann dabei auch vielfach Überschneidungen solcher Machschen Streifen auftreten können, und zwar sowohl je zweier heller als auch je zweier dunkler Streifen als auch endlich je eines dunklen und eines hellen. Würde man z. B. die Weite des Spaltes S_1 nicht wie in Fig. 16 gleich der von S_2 machen, sondern größer, so würden die Linien EG und FH der Figur nicht mehr parallel sein, sondern nach rechts hin konvergieren und bei genügender Erweiterung von S_1 sich auch überschneiden, so daß also dann in der Aufnahme nicht mehr wie in 16a zwei parallele, sondern zwei sich überschneidende helle Machsche Linien auftreten würden. Die Überschneidung zweier dunkler Linien ferner sowie auch die einer dunklen und einer hellen Linie dieser Art erhält man allerdings hierbei nur, wenn man anstelle des einen Spaltes S_1 oder S_2 deren zwei oder mehr anwendet. Wegen

Digitized by Google

der durch die schwierigen Zeitverhältnisse gebotenen Beschränkung sehe ich jedoch davon ab, hier auch noch eine solche Aufnahme wiederzugeben.

Weiter ist zu dem Versuch der Fig. 16 noch zu erwähnen, daß man darin anstelle der die sekundären Röntgenstrahlen aussendenden Glaswand RR einer Röntgenröhre auch einen beliebigen andern, solche Strahlen aussendenden Gegenstand, also z. B. auch einen Körper, in dem eine solche Strahlung von primären Röntgenstrahlen erregt wird, benutzen kann. In diesem Falle kann man sogar, wenn man dem Körper gleich die Form eines Spaltes gibt, den ersten Spalt S_1 der Fig. 16 ganz entbehren, so daß dann der Versuch das Aussehen der Fig. 17 gewinnt.

Darin stellt also S_1 den die sekundäre Röntgenstrahlung aussendenden, spaltförmigen Körper, z. B. eine Messingleiste, dar, die in diesem Falle — zum Unterschied von der Fig. 16 — etwas breiter angenommen ist als der Spalt S_2 des Metallschirmes M_2, so daß demnach in Fig. 17 auch die beiden Linien EG und FH, längs derer auf der photographischen Platte $ABCD$ die dunklen Machschen Linien verlaufen, und die natürlich hier wie in Fig. 16 durch die Verbindungslinien der gleichnamigen Ränder von S_1 und S_2 gegeben sind, sich überschneiden, während die hellen Linien dieser Art, die längs der Verbindungslinien EJ und FK der ungleichnamigen Ränder von S_1 und S_2 verlaufen, hier wie dort von Anfang an divergieren — und zwar in Fig. 17 noch mehr als in 16. Auch von der Reproduktion einer solchen Aufnahme ist hier aus dem genannten Grunde abgesehen worden.

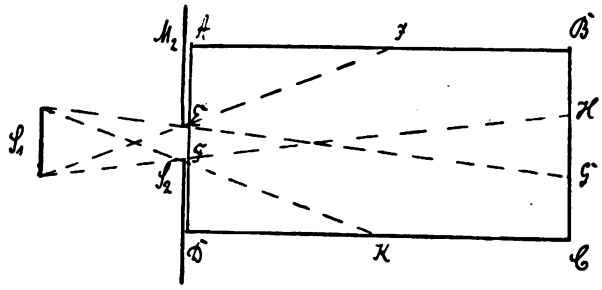

Fig. 17.

Zur Erzielung derartiger Aufnahmen kann man nun allerdings, wie hier schließlich noch erwähnt werden soll, statt der sekundären Röntgenstrahlen mit genau demselben Erfolg auch einfach Lichtstrahlen verwenden, indem man also in Fig. 16 an die Stelle von RR oder in Fig. 17 an die von S_1 ein entsprechendes Stück weißes Papier bringt und dieses mit einer oder mehreren Lichtquellen möglichst gleichmäßig beleuchtet. Die auf diese Weise erhaltenen Bilder unterscheiden sich bei richtiger Expositionszeit hinsichtlich des Verlaufes und des Aussehens der darin auftretenden Machschen Linien in keiner Weise von unsern mit sekundären Röntgenstrahlen erhaltenen: wohl der beste Beweis, daß es sich hier nicht etwa um eine neue, geheimnisvolle Eigenschaft dieser Strahlen handelt, sondern daß wir es hier lediglich mit einem eigentümlichen Auffassungsvermögen des menschlichen Auges zu tun haben, das mir allerdings trotz der zahlreichen von Mach darüber veröffentlichten Abhandlungen hinsichtlich seiner letzten physiologischen Grundlagen noch in mancherlei Hinsicht der Aufklärung bedürftig zu sein scheint, worauf ich jedoch hier nicht näher eingehen kann.

Zum Schlusse aber möchte ich hier noch darauf hinweisen, daß die Erscheinung trotz ihrer großen Verbreitung und Bedeutung doch z. B. in der Physiologischen Optik von Helmholtz mit keiner Silbe erwähnt wird, und daß es auch wohl hauptsächlich daher rührt, daß sie in den in Betracht kommenden Kreisen noch so wenig bekannt ist.

Hamburg, Physikalisches Staatslaboratorium, im März 1917.

Digitized by Google

Aus dem Röntgenhause des Krankenhauses St. Georg-Hamburg (Prof. Dr. Albers-Schönberg).

Über Kaskadenmagen[1]).

Von

Dr. M. Zehbe.

Unter den Veränderungen des Magens, die erst das Röntgenlicht uns in ihrer Häufigkeit kennen gelehrt hat, haben von jeher die verschiedenen Arten des „Sanduhrmagens" das allgemeine Interesse auf sich gezogen.

Die Form des Sanduhrmagens ist im allgemeinen von zwei Größen abhängig: von dem Sitze und von der Ausdehnung der narbig, spastisch oder sonstwie entstandenen Verengerung.

Da die meisten organischen Sanduhrformen auf Grund eines Ulcus callosum entstehen, dieses aber mit Vorliebe in dem mittleren Abschnitte des vertikalen Teiles der kleinen Kurvatur auftritt, so kann man von einer Grundform des Sanduhrmagens sprechen, an der ein oberer, ein unterer Sack und der sie verbindende verengte Teil, die „Brücke", unterschieden werden kann.

Je weiter nun der zur Verengerung führende Prozeß von dem typischen Sitze in der Mitte der kleinen Kurvatur entfernt, je näher er also der Pars pylorica oder der Fornix ventriculi liegt, um so atypischer wird die Form der entstehenden Sanduhr erscheinen.

So haben Rieder, Faulhaber und Groedel (zitiert nach Stierlin) eine Abart des Sanduhrmagens beschrieben, die Rieder als „Kaskadenmagen" bezeichnete. Durch Narbenzug eines hoch am Fundusteile des Magens gelegenen Geschwüres wurde der Magen hier in zwei Teile zerlegt, die nicht mehr senkrecht übereinander standen, sondern die nebeneinander lagen; und zwar so, daß der eine Abschnitt, in den die Speiseröhre mündete, links und oberhalb von dem andern lag. Die Kontrastmasse füllte erst den links gelegenen kardialen Teil; „wenn das Niveau aber eine gewisse Höhe erreicht hat, dann füllte sich rasch auch der pylorische Sack. Das Niveau steht nach der Füllung in beiden Teilen meist gleich hoch" (Faulhaber, Röntgendiagnostik der Magenkrankheiten, 1914).

Stierlin [Klinische Röntgendiagnostik des Verdauungskanals (1916)] beschreibt neben genau den gleichen Formen auch eine Abart dieser Kaskadenform, in der der kardiale Teil rechts, der pylorische Sack links gelegen war.

Im folgenden möchte ich nun über vier im letzten Jahre beobachtete Fälle berichten, bei denen ich ebenfalls eine atypische Sanduhrform des „Kaskaden"typs fand, Fälle aber, bei denen die beiden Magenteile nicht nebeneinander, sondern hintereinander geschaltet waren.

Inwieweit sich der Vorgang der Magenfüllung, sowie das Aussehen nach vollendeter Füllung von dem Verhalten des normalen und des Sanduhrmagens unterschied, lehren die Röntgenprotokolle der Fälle:

1. M., G. (Fig. Ia u. Ib.)

Klinisch: Seit längerer Zeit Magenbeschwerden, oftmaliges Erbrechen, seit Monaten schon während der Mahlzeit. Abmagerung. Normale Säurewerte. Sanguis Ø. Atonie.

Röntgenuntersuchung: Die Kontrastmasse (Citobaryum flüssig) passiert den ziemlich weiten Ösophagus rasch. Nach Übertreten in den Magen breite Entfaltung des oberen Magenpols, große Magenblase. Sehr langsam unregelmäßiges Herabtreten der Flüssigkeit in das Magenkorpus, dann ziemlich rasches Fortschreiten der Magenfüllung. Der Magen hat nach Beendigung der Mahlzeit Stierhornform, liegt quer und hoch, der Pylorus reicht weit nach rechts. Hypertonie, Hyperperistaltik, Pylorusspiel nicht sichtbar, keine nachweisbare Duodenalfüllung. Nirgends Druckpunkt.

Querdurchleuchtung ergibt eine auffallende Veränderung am oberen Magenpol: hier findet sich eine mächtige, flache Schalenbildung unter der hinteren Zwerchfellhälfte, in die die Speiseröhre ihren

[1]) Aus einem im August 1916 im ärztl. Fortbildungskurse des Krankenhauses St. Georg gehaltenen Vortrage über die Röntgenologie des menschlichen Magens.

Digitized by Google

Inhalt entleert. Nach vorn geht die Schale in den senkrecht an der Bauchwand herabhängenden vorderen Magenschlauch über. Das Niveau der Schale steht etwas höher als das des Schlauches.

Entsprechend sind an der Sagittalaufnahme zwei Niveaus erkennbar: ein undeutlicheres, höher gelegenes, und dicht darunter ein deutliches, scharf gezeichnetes.

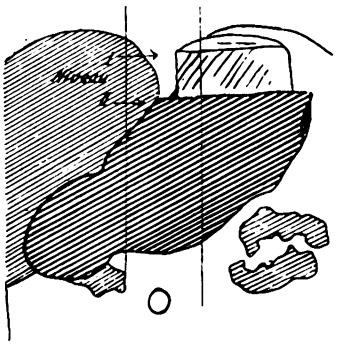

Fig. Ia.

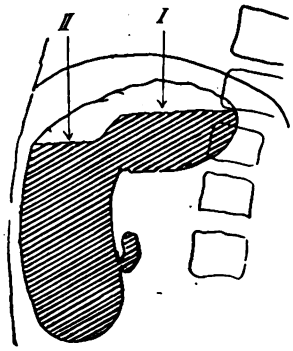

Fig. Ib.

Ziemlich erhebliche Verlängerung der Entleerungszeit.

Röntgendiagnose: Verlagerung des Magens nach rechts durch Verwachsungen. Atypische Sanduhrform (verdeckter Kaskadenmagen).

Operation ergab ausgedehnte Verwachsungen zwischen Leber und Magen. Die Hinterfläche des Magens kann in den derben Adhäsionen nicht abgesucht werden.

2. F., F. 70 Jahre. (Fig. IIa u. IIb.)

Klin.: Seit Jahren magenkrank. Schmerzen nach den Mahlzeiten. Resistenz im Epigastrium. Bei Ausheberung des Probefrühstücks nur Spuren Inhalts erhältlich. Fr. HCl. +, Sanguis —.

Röntgen: Der Brei breitet sich nach Passieren der Kardia im Fundus aus, indem er eine flache Schalenform bildet. Nachdem diese Schale ziemlich erhebliche Dimensionen angenommen, fällt der Brei in kontinuierlichem Strom nach unten und etwas nach rechts in den Magenkörper herab. Seitlich findet sich dicht unter dem Zwerchfell, etwa von seiner Mitte bis zur Wirbelsäule reichend, eine tief ausgebauchte Schale, die von der Speiseröhre aus gefüllt wird. Aus ihrem vorderen Teile ergießt sich „kaskadenartig" der Inhalt nach vorn und unten in den senkrecht herabhängenden Magenschlauch. Schale und Schlauch sind durch eine tiefe spitzwinklige Einziehung an ihrer Unterfläche getrennt, die auch nach vollendeter Füllung deutlich erkennbar bleibt. Das Niveau des Schlauches steht bei Beginn der Füllung $1^1/_2$ Hand breit unter dem der Schale. Mit zunehmender Füllung steigt es höher, aber erreicht auch nach vollendeter Mahlzeit das der Schale nicht ganz. Zugleich damit verschmelzen die vorher getrennten Magenblasen. — Von vorn ist dementsprechend nach Schluß der Mahlzeit, allerdings undeutlich, ein Doppelniveau erkennbar; im übrigen erscheint auch in diesem Falle der Magen klein, kurz, quer und hoch gelagert. Der Pylorus ist dauernd offen, der Bulbus duodeni weit, dauernd kontrastgefüllt; sein Schatten ist unscharf konturiert, stark druckempfindlich. Die Peristaltik ist beschleunigt und vertieft. Trotzdem Verlängerung der Entleerungszeit fast um die Hälfte.

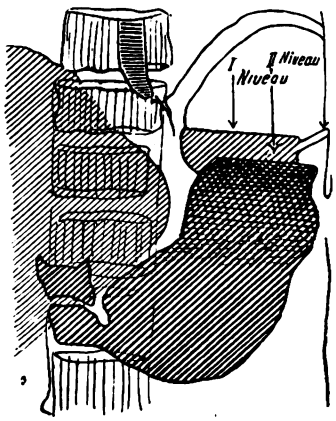

Fig. IIa.

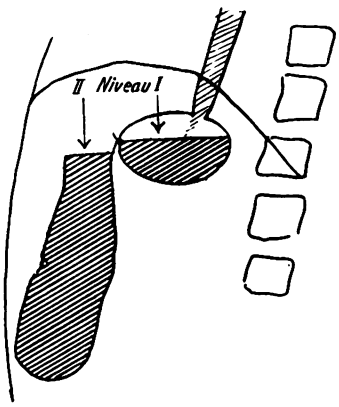

Fig. IIb.

Nach 5 Tagen vorgenommene Kontrolluntersuchung ergab völlig gleichen Befund.

Diagnose: Atypische Sanduhrform (verdeckter Kaskadenmagen), vielleicht Verwachsungen.

3. H., K. 73 Jahre. (Fig. IIIa u. IIIb.)

Klin.: Unbestimmte Magenschmerzen, Abmagerung. Kein Palpationsbefund. Fr. HCl.: 15, Ges.-Az. = 30. Blut okkult +. Verdacht auf Ca. ventriculi.

Röntgen: Rasche und normale Passage der Speiseröhre.

Sagittal: Der Magen füllt sich rasch in seinem obersten Teile, dann erst in seinem unteren Pole. Die Verbindung wird zwischen diesen beiden Teilen hergestellt durch eine median gelegene, zu beiden Seiten unscharf konturierte Brücke, die nachher verschwindet. Von dem Antrum aus ergießt sich die Kontrastmasse sofort und in fast ununterbrochenem Strome in das Duodenum.

Tonus und Peristaltik, sowie Verschiebbarkeit des Magens erscheinen normal. Nirgends ein Druckpunkt. — Große Leber.

Digitized by Google

Seitlich: Die Speiseröhre mündet in eine flache, weit nach hinten ausgezogene, dicht unter dem Zwerchfell gelegene Schale. Über ihren vorderen Rand fällt die Kontrastmasse in den vorn längs der Bauchwand gelegenen Magenschlauch herab. An der vorderen Kontur des Magenkörpers eine tiefe, glattrandige Eindellung.

Verlängerung der Entleerungszeit um $^1/_8$ der Normalzeit.

Kontrolle nach 5 Tagen ergibt völlig gleichen Befund.

Diagnose: Kaskadenmagen.

4. Putzki, 36 J., Soldat.

Klinisch: Seit Monaten starke Abmagerung, unbestimmte Magenbeschwerden, Lebervergrößerung. Fr. HCl. Ø. Milchsäurebazillen +. Verdacht auf Ca. ventriculi.

Röntgen: Speiseröhre o. C. Sagittal: Nach Austritt aus der Speiseröhre sammelt sich der Brei im obersten Magenpol an, indem sein Schatten Kreissegmentform mit der Rundung nach unten annimmt. Diese Kreissegmentform ist auch nach vollendeter Füllung durch den Schatten des Korpus hindurch erkennbar. Aus dem tiefsten Punkte dieser Schale, also nicht an der kleinen Kurvatur, fällt nach einiger Zeit in zerrissenem Bande Kontrastmasse nach unten. Die Queruntersuchung ergibt auch hier wieder das Vorhandensein einer hinteren tiefen Schale, aus der der Brei über den vorderen Rand der Schale hinweg in den vorderen Magenkörper hineinfällt. Auch nach vollendeter Mahlzeit sind Schale und Schlauch durch tiefe, spitzwinklige Einziehung scharf gegen einander abgesetzt. Die Niveaus, die während der Füllung verschiedene Höhe hatten, sind nach vollendeter Füllung ineinander übergegangen, so daß auch das Sagittalbild nur ein Niveau zeigt.

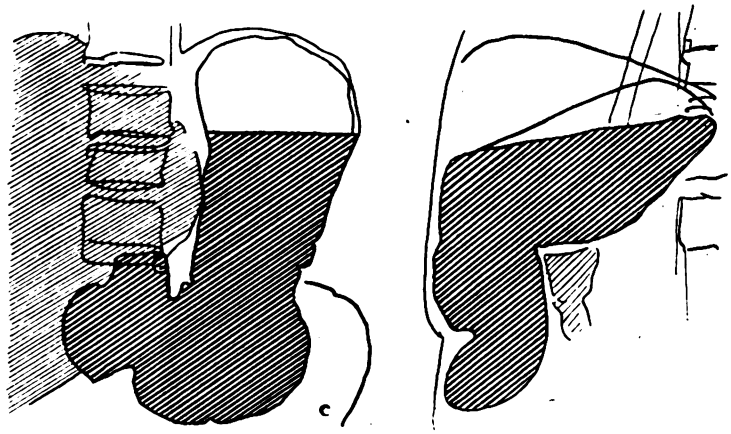

Fig. IIIa. Fig. IIIb.

Das Sagittalbild zeigt einen relativ kurzen, weiten, etwas quergelagerten Magen von normalem Tonus und lebhafter Peristaltik. Die pars pylorica reicht ziemlich weit nach rechts, der Pylorus ist druckempfindlich, fast dauernd geöffnet. Das Duodenum ist dauernd gefüllt, auffallend auch in seinem mittleren Teile erweitert, dessen kerkhringischen Falten völlig verstrichen sind. Der Kontrastschatten bricht etwa in der Mitte der pars horizontalis inferior fast geradlinig ab.

Kontrollaufnahmen am 7. und 17. Tage ergaben völlig gleichen Befund.

Diagnose: Adhäsionen, die zu einer Stenosierung des Duodenum in seinem unteren Abschnitt und zur Bildung eines verdeckten Kaskadenmagens geführt haben.

Vergleicht man die 4 beschriebenen Fälle[1]), so ergibt sich, daß in 3 Fällen die Dorsoventraldurchleuchtung nicht zur Erkennung der vorliegenden Veränderung führte, sondern daß sie lediglich das Bild bot, wie wir es bei Verwachsungen des Magens namentlich mit der Gallenblasengegend zu sehen bekommen: einen straff kontrahierten, relativ kleinen, hoch und quer liegenden Magen, mit etwas erhöhter Rechtsdistanz. Bei 3 Fällen wurde zugleich eine beschleunigte Ausschüttung der Ingesta in das erweiterte Duodenum, bei einem ein fast fehlendes Pylorusspiel, bei allen 4 eine Verlängerung der Ausstoßzeit trotz Vertiefung und Beschleunigung der Peristaltik konstatiert. Nur in einem der Fälle (4) läßt das Sagittalbild des gefüllten Magens eine Veränderung durch den oberen Teil des Magenkörpers hindurch erkennen, die auf die besondere Eigenart dieser hier vorliegenden Magenveränderung hinweist: einen schalenförmigen Schatten, der von der großen Kurvatur ausgeht und ein Stück durch den Magenschatten durchscheint, sich ihm summiert.

Eher noch als die Aufnahme nach vollendeter Mahlzeit, ließ die Durchleuchtung bei Beginn der Magenfüllung eine Abweichung von dem gewöhnlichen Typ der Füllung erkennen. Während die ersten Kontrastmassen sonst einen spitzwinklig dreieckigen Schatten bilden, dessen Spitze nach unten zeigt, auf dessen Basis die Magenblase liegt, bildete sich hier ein mehr oder minder tief ausgebuchteter Kreissegmentschatten, dessen Rundung nach unten zeigte. Von

[1]) Ich habe seither 3 weitere Fälle zu Gesicht bekommen. Z.

Digitized by Google

ihm aus trat, und zwar erst nach einem gewissen Zögern, dann plötzlich und stromweise der Brei nach unten, und zwar einmal aus dem tiefsten Punkte des oberen Schattens, in den andern Fällen mehr oder minder nach der rechten Seite, also der kleinen Kurvatur zu.

Die sofortige Aufklärung brachte die Untersuchung in Querstellung. Sie zeigte in allen Fällen übereinstimmend, daß zuerst eine unter dem Zwerchfell dicht vor der Wirbelsäule gelegene Schale gefüllt wird, in die die Speiseröhre sich entleert; daß nach Füllung der Schale ihr Inhalt nach vorn in den senkrecht zur Schale (längs der vorderen Bauchwand) herabhängenden Magenschlauch überfließt (Kaskade). Es entstehen so zwei Niveaus, ein hinteres höheres und ein vorderes tieferes. Mit zunehmender Füllung können die Niveaus in einander übergehen (2 Fälle), oder das vordere bleibt auch nach der Füllung etwas tiefer als das der Schale, und es sind dann im Sagittalbilde bei genauer Untersuchung zwei übereinanderliegende Spiegel sichtbar (Fall 1 und 2). Schale und Schlauch sind durch eine tiefe, spitzwinklige Einziehung der hinteren Kontur von einander getrennt, die zuweilen bis nahe an die Vorderwand vorspringt, und die auch nach vollendeter Füllung noch zu erkennen ist.

Es handelt sich also in den beschriebenen Fällen um eine „Sanduhrform" von Kaskadentyp mit Hintereinanderschaltung der abgeschnürten Teile. Als Ursache dieser so leicht übersehbaren und doch so leicht sichtbaren Erkrankung konnte in einem Falle ausgedehnte Strangbildung operativ nachgewiesen werden. In den andern Fällen, die nicht zur Operation kamen, war nach der ganzen Konfiguration des Magenbildes Strangbildung ebenfalls wahrscheinlich. Man muß sich also vorstellen, daß ein Strang (bei Perigastritis oder allgemeiner adhäsiver Peritonitis) den Magen in seinem oberen Teile von hinten umschnürend umfaßt, oder daß der Narbenzug eines ganz hoch am Fundus sitzenden schrumpfenden Geschwürs, vielleicht auch Karzinoms die Hinterwand des Magens rafft und an die Vorderwand heranzieht.

Dafür, daß diese Vorstellung von dem Entstehungsmodus dieser Kaskadenmägen richtig ist, scheinen mir einige Befunde zu sprechen, in denen die „Kaskadenform" durch starke Blähung des Darmes vorübergehend bewirkt war. Man konnte deutlich die prall gefüllten Darmschlingen sehen, die die Hinterwand des Magens nach vorn und oben eingebuchtet, zu einer Schalenbildung geführt und dadurch eine „typische" Kaskadenform des oben beschriebenen Types zustande gebracht hatten.

Ganz besonders charakteristisch war folgender Fall (Fig. IV):

B., 20 Jahre alt, seit Jahren an wechselnden und unbestimmten Magenbeschwerden leidend. Zuweilen Erbrechen; normale Säurewerte, kein Blut im Stuhl oder Mageninhalt. — Röntgen: Die Kontrastflüssigkeit sammelt sich im oberen Magenpol unter Bildung einer großen, typischen Schale, ähnlich einem Ösophagusdivertikel. Seitlich ist das ganz besonders schön sichtbar. Nach Füllung der Schale läuft die Flüssigkeit in etwas schräg nach vorn laufender Linie, sagittal etwa an der kleinen Kurvatur in den ziemlich tiefstehenden unteren Pol über; allmählich steigt dies untere Niveau höher und erreicht das obere. Der Magen erscheint nach der Mahlzeit sagittal völlig normal, seitlich ist die ursprüngliche Zweiteilung in hintere Schale und vorderen Schlauch zwar durch die Ausziehung des oberen Magenpols noch erkennbar, aber die zuerst vorhandene scharfe Trennung zwischen den beiden Teilen ist verwischt: Schlauch und Schale gehen in flachem nach hinten offenen Bogen in einander über. Unterhalb der Schale, in den Winkel zwischen ihr und dem Schlauch hineingepreßt, liegen stark geblähte Darmschlingen.

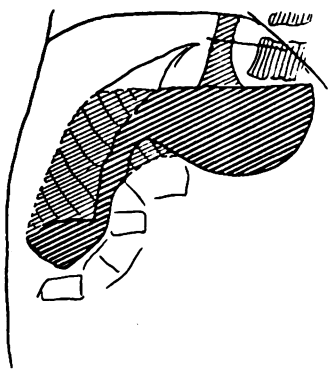

Fig. IV.
stark schraffiert:
zu Beginn der Füllung,
schwach schraffiert:
nach vollendeter Füllung.

Die 5 Tage später vorgenommene Kontrolluntersuchung ergibt keine Spur der beschriebenen Veränderung, sondern einen völlig normalen Typ der Magenfüllung wie der Form und des Verhaltens nach vollendeter Mahlzeit. Geblähte Darmschlingen sind nicht sichtbar. Es hat sich also hier um eine zufällige Deformierung des Magens gehandelt, die dadurch entstanden war, daß die prall gefüllten Darmschlingen von hinten unten her quer die hintere Magenwand an die vordere bzw. obere Wand herandrückten.

Digitized by Google

Um zusammenzufassen: Die mitgeteilten Beobachtungen zeigen, daß atypische Sanduhrformen dadurch entstehen können, daß ein schrumpfender Prozeß die Hinterwand des oberen Magenpols quer rafft und an das Magendach heranzieht, so daß eine hinten oben gelegene Schale, und ein vorn von ihr herabhängender Magenschlauch entsteht. Bei der Mahlzeit füllte sich zuerst die Schale, die einem Speiseröhrendivertikel sehr ähnlich sieht; bei weiterer Füllung fällt die Kontrastmasse nach vorn in den tief herabhängenden Magenschlauch herab, so daß das Bild einer Kaskade entsteht. Die Erkennung dieser eigenartigen Kaskadenmagen ist bei sagittaler Untersuchung fast unmöglich, leicht bei Anwendung der seitlichen (Frontal)-Untersuchung.

Aus dem Röntgenhause des Krankenhauses St. Georg-Hamburg (Prof. Dr. Albers-Schönberg).

Über Frontaluntersuchung.

Von

Dr. **Max Zehbe.**

Im Gegensatze zur chirurgischen Röntgenologie, die ihre Objekte möglichst in zwei zueinander senkrecht stehenden Ebenen untersucht, wurde und wird von der internen Röntgenologie fast ausschließlich die dorsoventrale Untersuchung, für einige Organe die Untersuchung in den Schrägdurchmessern angewandt.

Es ist klar, daß die Beschränkung auf diese eine Untersuchungsmethode gewisse Mängel zur Folge haben muß. Wenn man, trotz der Erkenntnis dessen, bei der fast ausschließlichen Anwendung der dorsoventralen Untersuchung geblieben ist, so mußte das seine Gründe haben. Ich möchte, um sie klarzulegen, die Worte Arnspergers bei der Beschreibung des frontalen Durchleuchtungsbildes der Thorax anführen: „So wie es hier beschrieben, sieht man allerdings das Bild nur in ganz besonders günstigen Fällen. Der Zukunft, der Anwendung stärkerer Apparate und besserer Röhren, wird es vorbehalten bleiben, diese (frontale) Durchleuchtungsrichtung weiter zu verwerten; denn sie verspricht außerordentlich wertvoll zu werden für die Beurteilung des Tiefendurchmessers des Herzens und für die Erkennung pathologischer Prozesse an der Aorta."

Die Erkenntnis, daß die Beschränkung auf die sagittale Untersuchung gewisse Mängel zur Folge haben mußte, Mängel, denen durch die Frontaluntersuchung abgeholfen werden konnte, lag also vor. Auch die Gründe, aus denen die Röntgenologie trotzdem bis zur jetzigen Zeit sich fast ausschließlich der sagittalen Methode bedient hat, finden wir in den erwähnten Worten Arnspergers angedeutet. Sie liegen teils auf technischem Gebiete, teils auf medizinischem, oder wohl auch auf allgemein-menschlichem.

Was die technischen Gründe angeht, so lassen sie sich dahin zusammenfassen, daß die von den früheren Apparaten und Röhren gelieferte Leuchtkraft nicht ausreichte, um den menschlichen Körper in seiner Breite genügend zu durchdringen. Die Folge war, daß das Bild auf dem Leuchtschirm zu dunkel war, um verwendbare Einzelheiten erkennen zu lassen. Mangelnde Lichtstärke verhinderte auch brauchbare Aufnahmen: man mußte so lange belichten, daß die Kranken nicht stillhielten und „verwackelten", so daß die ohnehin schlecht sichtbaren Organkonturen bei Queraufnahmen gänzlich verwaschen waren.

Die Notwendigkeit langfristiger Durchleuchtungen und Aufnahmen, die eventuell wiederholt werden mußten, mag auch aus medizinischen Überlegungen dazu geführt haben, die Queruntersuchung nicht anzuwenden. Denkbar wäre ja wohl die Befürchtung gewesen, daß nach diesen notwendigerweise ziemlich langzeitigen Untersuchungen Röntgenschädigungen hätten eintreten können.

Digitized by Google

Als allgemein-menschlicher Grund für die Nichtanwendung der Queruntersuchung kam vielleicht die Gewöhnung zu. Der Lernende sah allgemein fast nur die Sagittaltechnik angewandt. Die Röntgenlehrbücher und -mitteilungen enthielten nur seltene Hinweise auf die Möglichkeit der Queruntersuchung, aber so gut wie nie Mitteilungen von ihrer Anwendung.

So ist es wohl gekommen, daß schließlich die Sagittaltechnik gemeint war, wenn von Röntgenuntersuchungen gesprochen wurde.

Im folgenden soll versucht werden, die Resultate zu schildern, die eine regelmäßig (neben der Sagittaluntersuchung) vorgenommene Frontaluntersuchung gebracht hat. — Eine Reihe von Beispielen soll diese Vorteile der kombinierten Untersuchung darlegen und zeigen, daß diese nicht nur für die Brusthöhle, sondern auch für die Untersuchung der Leibeshöhle von großer Wichtigkeit sein kann. Es sei dabei vorweg bemerkt, daß irgendwelche Schädigungen bei einer Folge von einigen Tausenden von Untersuchungen trotz der notwendigerweise erfolgenden Verlängerung der Bestrahlung nicht beobachtet worden sind.

Wollen wir die Frontaluntersuchung vornehmen, so stellt sich der zu Untersuchende zweckmäßig so, daß er mit der linken Achsellinie dem Schirm (bzw. Platte) anliegt. Die Arme sind hoch über den Hinterkopf geschlagen, weil auf diese Weise der Schulterblattschatten am wenigsten störend wirkt. Die linke Seitenstellung wählen wir, weil Herz und Magen, also die am häufigsten untersuchten Organe, in der linken Körperseite liegen, ihr Schatten also dabei am wenigsten verzerrt oder vergrößert dargestellt wird.

Das Bild, das wir erhalten, zeigt beim normalen Menschen folgendes:

Die relativ helle Brusthöhle ist nach unten durch einen bogenförmig gewölbten, nach oben konvexen Schatten begrenzt, der an das Sternum unter fast rechtem Winkel ansetzt, nach der Wirbelsäule zu aber ziemlich steil und tief abfällt. Dieser Schatten, der nach unten in das eintönige Grau der Leibeshöhle übergeht, entspricht dem Zwerchfell, und zwar, wie die unter ihm gelegene Magenblase zeigt, seiner linken Kuppel. Den Schatten der rechten Kuppel sehen wir viel undeutlicher, als Bogen von größerem Durchmesser oberhalb des scharfen linken Kuppelschattens erscheinen; er stellt sich uns bei linker Querstellung vergrößert dar, weil er der Antikathode nahe, und unscharf, weil er schirmfern ist.

Bei Rechtsquerstellung ist natürlich der Schatten des rechten Zwerchfells scharf, der des linken vergrößert und unscharf sichtbar.

Oberhalb des Zwerchfells sehen wir das Frontalbild der Brusthöhle als einen unten breiteren, nach oben zu sich verjüngenden Raum. Er ist in seinem unteren Teile hell durchleuchtbar, so daß man hier ganz gut auch kleinere Einzelheiten erkennen kann. Je weiter nach oben zu der Tiefendurchmesser, und mit ihm die lufthaltigen Lungenteile abnehmen, um so dunkler erscheint er, um so weniger lassen sich irgendwelche Einzelheiten differenzieren. Oberhalb des Aortenbogens ist sein Bild nicht mehr in Einzelheiten aufzulösen.

In seinem unteren Abschnitt ist der etwa rechteckige Raum in der Diagonalen von hinten oben nach vorn unten von dem Herzgefäßschatten durchzogen. Zwischen diesem und dem Sternum liegt der Retrosternalraum; hinter dem Herzgefäßschatten liegt der dreieckige Retrokardialraum, der also unten vom Zwerchfell, vorn oben vom Herzgefäßschatten, hinten von der Wirbelsäule begrenzt wird. Bei genauer Untersuchung ist freilich deutlich zu sehen, daß die hintere Begrenzung nicht von dem Wirbelsäulenschatten gebildet wird, sondern daß der Retrokordialraum über diesen nach hinten hinausreicht, und zwar infolge der Rückwärtswölbung der Rippen, die über die Dornen der Brustwirbel hinausgreift. Also sind es, wie seitlich, so auch hinten die Rippen, die das Thoraxbild begrenzen, und zwar mit dem Angulus costarum posterior. Entsprechend hat man auch den hinteren Zwerchfellsinus nicht an der Wirbelsäule, sondern hinter ihr, am Ansatze des Zwerchfells am Rippenkorb zu suchen. Er ist etwa $1^1/_2$ querfingerbreit hinter den Brustwirbelkörpern gelegen und über eine Handbreit tiefer als der vordere Zwerchfellansatz an das Sternum; den tiefsten Punkt der Pleura finden wir mit ihm also hinter der Wirbelsäule am hinteren Zwerchfellwinkel.

Digitized by Google

An der Leibeshöhle können wir deutlich nur oben die nach hinten steil und tief abfallende Zwerchfellkuppel, vorn die mehr oder weniger straffen Bauchdecken, und undeutlich hinten die Wirbelsäule, unten das Becken als Begrenzung erkennen. Alles andere erscheint als Grau, dessen Eintönigkeit wir erst durch die Einführung der Kontrastmahlzeit unterbrechen. Darüber später.

Wie oben geschildert und wie aus den Lehrbüchern schon bekannt ist, unterscheidet man im Frontalbilde des Thorax zwei helle Felder, den Retrosternalraum vorn oben, den Retrokardialraum hinten unten. Die beiden Räume, getrennt durch das breite Schattenband des Herzgefäßbündels, sind keine konstanten Größen. Ihre Größe, ihre Form wie ihre Dichtigkeit verändern sich entsprechend der Atmung. Beide Räume, die man auch als vorderen und hinteren Mediastinalraum bezeichnen kann, leuchten hell auf, werden groß bei Inspirium, verdunkeln und verkleinern sich beim Exspirium.

Die Erweiterung des Retrosternalraumes erfolgt durch die Hebung des Sternums, die deutlich erkennbar ist. Dadurch, daß die Lunge sich erweiternd in den vergrößerten Raum eintritt, sein Luftgehalt sich also stark vergrößert, wird er so übersichtlich, daß sich auch feinere Einzelheiten in ihm darstellen, kleinere Verdichtungen, Verkalkungen der Lungen u. a. m.

Als Inhalt des Raumes kommt normaliter nur die Lunge in Betracht; andernfalls kann man von der Aorta asc. oder vom Arcus ausgehende Aneurysmen, umschriebene Verdichtungen, wie namentlich Kavernen, Abszesse, Tumoren in der Lunge, Echinokokken dort nachweisen. Im obersten Teile des vorderen Raumes ist es mehrfach gelungen, der Aorta kappenförmig aufsitzende Schatten zu erkennen, die sich als persistierende Thymus oder als Struma retrosternalis herausstellten. Ihre Erkennung ist jedoch u. a. in den Schrägdurchmessern ebenso gut oder besser möglich wie im Frontaldurchmesser.

Die Erweiterung des hinteren Mediastinal(Retrokordial-)raumes erfolgt durch das Tiefertreten des Zwerchfells, welches in seinem hintersten untersten Teile (Sinus) bei weitem am mächtigsten erfolgt. Auch hier drängt die Lunge nach und erhellt den Raum so stark, daß wir deutlich die ganze Wirbelsäule, hinter ihr die Anguli costarum posteriores, vorn die Aorta, die hintere Herzkontur und zwischen dem Herzen und dem Zwerchfell die V. cava als schwachen Schatten sehen können.

Der Organe, die im hinteren Raume enthalten sind, sind im Gegensatz zum Retrosternalraum eine ganze Menge. Wir finden in seinem oberen Abschnitt mehr oder minder große Hilusschatten. Noch zum Teil im Wirbelsäulenschatten liegend — daher auch besser in Schräg- als in Querstellung zu untersuchen — liegt die Speiseröhre; erst in ihrem untersten Teile entfernt sie sich von der Wirbelsäule, tritt nach vorn (und, sagittal gesehen, etwas nach links) und dicht hinter dem Herzschatten durch das Zwerchfell hindurch.

Vor der Speiseröhre liegt die Trachea; sie ist kaum erkennbar, ebensowenig die Bifurkation. Nur wenn eine auffallend starke Verkalkung der Knorpelringe eingetreten ist, gelingt es wohl einmal, sie direkt nachzuweisen.

Was den Herzgefäßschatten angeht, so finden wir, bei linker seitlicher „Rechtsum"stellung[1]), vom Zwerchfell aus gerechnet, den Winkel zwischen Herzhinterwand und Zwerchfell überbrückend, hinten zu unterst die V. cava. Ein konvex und hinten vorspringender Bogen oberhalb des Cavaschattens entpsricht dem rechten Ventrikel, ein schwächerer oberhalb dieses dem rechten Vorhof, der sich bei Dilatation ziemlich stark vorwölben kann. An ihn schließt sich nach oben der Schatten der Aorta ascendens an, der sich bei normalem Befunde in den jetzt schon ziemlich dunklen oberen Brustraum verliert. Der Arcus aortae, wie die Aorta desc. sind also in Querstellung normaliter nicht sichtbar. Können sie deutlich erkannt werden, so liegt eine nicht mehr als normal anzusehende Verdunkelung des Aortenschattens vor, die in den allermeisten Fällen einer Sklerose zuzuschreiben sein dürfte. In diesen Fällen kann man fast

[1]) Bei rechter seitlicher „Linksum"stellung wird die untere Herzkontur vom rechten Ventrikel gebildet, die vordere Herzkontur vom rechten Ventrikel, weiter oben von der Pulmonalis und Aorta ascendens. Die hintere Mittelschattenkontur bilden hier oben die Aorta, anschließend der linke Ventrikel. Zwischen beiden kann u. U. der linke Vorhof randbildend werden.

Digitized by Google

stets noch eine zweite Veränderung der Aorta konstatieren: während im allgemeinen der Durchmesser des vom Arcus Aortae beschriebenen Kreises (in der Querprojektion) ein ziemlich kleiner ist, so daß die Descendens kaum je hinter den Wirbelsäulenschatten tritt, kann ihr Schatten bei Sklerose in einem weit ausholenden Buckel die Wirbelsäule ganz erheblich nach hinten überschreiten. Diese Vergrößerung des Aortenbogendurchmessers beruht auf der Verlängerung des Gefäßes bei Sklerose; wir können diese Verlängerung also nicht nur sagittal an dem Hochtreten des Aortenbogens und an der mehr oder minder starken Ausbildung des „Aortenknopfes", sondern auch seitlich an der Vergrößerung des Aortenbogens erkennen. Die Aorta descendens kann im Falle einer Sklerose leicht bis zum Zwerchfell deutlich sichtbar sein.

Die vordere Kontur des Herzgefäßschattens wird nach oben vom vorderen Rande des arcus aortae gebildet. Ihm folgt nach unten der Bogen des linken Ventrikels. Der untere Abschluß des „Mittelschattens" wird von der unteren Herzkontur gebildet, hier dem linken Ventrikel, der dem Zwerchfell in verschiedenem Grade mehr oder weniger aufliegt. Man kann hierbei sehr schön je nach dem Grade des Muskeltonus ein verschiedenes Verhalten gegenüber dem Zwerchfellschatten feststellen: Das normale Herz behält bei In- wie Exspirium seine Herzform bei, läßt sich unverändert vom Zwerchfell tragen oder drückt dieses sogar scheinbar ein; das schlaffe Herz dagegen verändert seine Form bei In- und Exspirium, nimmt eine glatte, konturlose Gestalt an, die sich vorn und hinten gewissermaßen auswulstet und verbreitert.

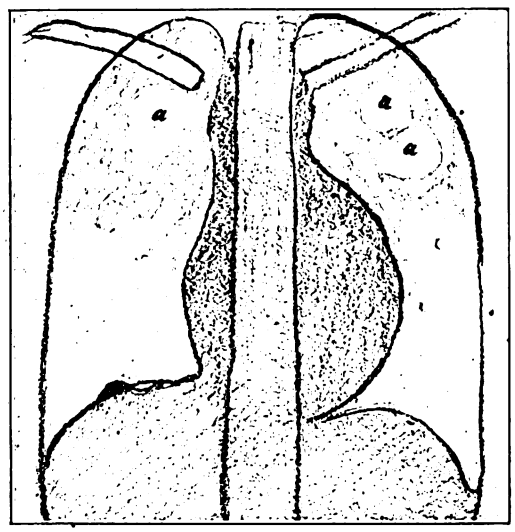

Fig. Ia (sagittal).
a Kavernen in den infiltrierten Oberlappen. Herz sehr groß erscheinend, anscheinend normal gelegen.

Fig. Ib (frontal).
a Stark verengerter Retrosternalraum. Herz nach vorn u. oben gezogen, von kleinem Tiefendurchmesser.

Was die Lage des Herzens zum Sternum angeht, so kann man ein verschiedenes Verhältnis beobachten. In einem Teil der Fälle — nach meinen Erfahrungen in den meisten, namentlich durchwegs bei jüngeren Leuten — berührt das Herz inspiratorisch das Sternum nur mit seinem unteren Drittel (es liegt also nur mit seiner „Spitze" in dem vorderen flachen Brustbeinzwerchfellwinkel); exspiratorisch liegt es dagegen mit seiner Vorderwand fast ganz dem Brustbein an. In anderen — sehr viel weniger zahlreichen — Fällen liegt in- wie exspiratorisch nur der untere Teil des vorderen Herzschattens am Sternum; auch exspiratorisch ist eine größere Luftschicht zwischen dem Sternum und der vorderen Herzschattenkontur sichtbar.

Da die erstere Beobachtung häufiger bei jüngeren, die letztere mehr bei älteren Personen

Digitized by Google

gemacht wurde, so liegt nahe anzunehmen, daß das wechselnde Verhältnis von in- und exspiratorischem Befunde auf die verschiedengradige Atmungsverschieblichkeit des Sternum zu beziehen ist. Da diese bei jüngeren Personen größer ist, resultiert bei ihnen der Wechsel; liegt dagegen eine gewisse Starre des Thorax, und damit Unbeweglichkeit des Sternum vor, so folgt ein Gleichbleiben der Herzlage für In- wie Exspirium. Tatsächlich finden wir auch die Unveränderlichkeit der Herzlage am stärksten bei Emphysem ausgesprochen, wo dauernd zwischen Sternum und Herz ein weiter Luftraum liegt.

Was die spezielle Diagnostik angeht, so kommt die seitliche Untersuchung für Erkrankungen des Herzgefäßsystems, der Pleurahöhlen und Lungen in Betracht.

Von den Veränderungen der Aorta bei Sklerose war schon die Rede; auch wenn man gewisse Vorteile für die Diagnostik von Aneurysmen hinzunimmt, kann man nicht sagen, daß die Queruntersuchung der Schräguntersuchung vorzuziehen sei. Arnspergers Hoffnung, daß gerade aus ihr besondere Vorteile für die Beurteilung der Aorta erwachsen würden, kann also nicht als erfüllt gelten.

Wichtiger ist die Queruntersuchung für die Beurteilung des Herzens, und zwar besonders seiner Größe, Form und Lage. Veränderungen der letzteren sind gar nicht so selten, und man kann sie finden, ohne daß die Sagittaluntersuchung auch nur die geringste Andeutung eines pathologischen Zustandes ergeben hätte. Es handelt sich um Verziehungen des Herzens nach hinten unten, an die Wirbelsäule heran; man findet dann einen weiten hellen Retrosternalraum, einen stark verkleinerten und verdunkelten Retrokardialraum. Oder das Umgekehrte ist der Fall: Durch pleuritische Adhäsionen ist das Herz dem Sternum so angelagert, daß auch bei tiefem Inspirium sich keine Lungenschicht zwischen die beiden Organe legt (Figur Ia u. b). — Die Ursache dieser Verlagerung war in den von mir untersuchten Fällen fast stets Schwartenbildung meist an der hinteren, selten an der vorderen Thoraxwand. In einigen Fällen war das Herz durch die enorm erweiterte Speiseröhre (bei Kardiospasmus) nach vorn verdrängt worden.

Wie verblüffend der Unterschied zwischen dem bei der Sagittaluntersuchung erhobenen Befunde von dem bei Queruntersuchung sein kann, mag folgender Fall lehren (Fig. IIa u. b):

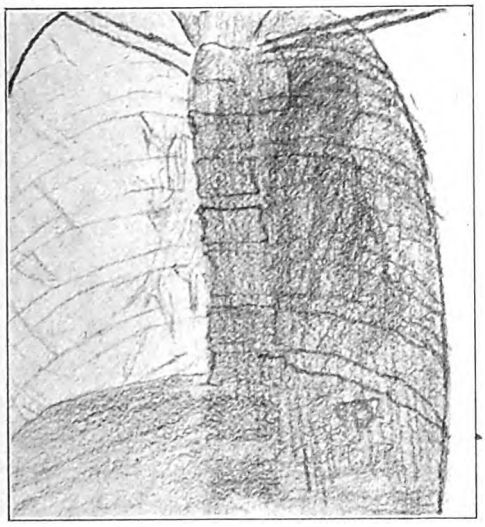

Fig. IIa (sagittal).
Völlige Verdunkelung der linken Thoraxhälfte, Verziehung des Mediastinums nach links.

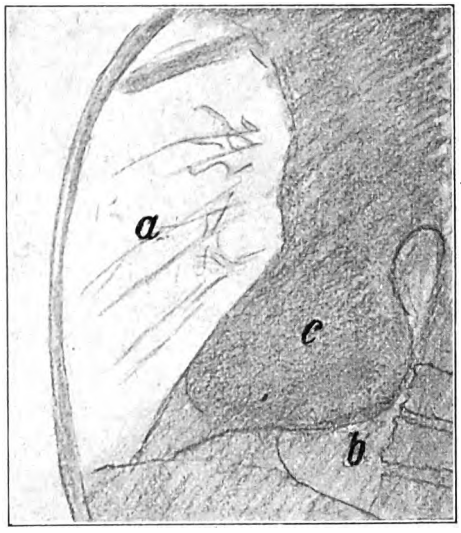

Fig. IIb (frontal).
Riesig erweiterter Retrosternalraum, stark verengerter Retrokardialraum durch Verziehung des Herzens c nach hinten unten.

Sagittal: R. Lunge o. B. L. Lungenfeld fast völlig verdunkelt, von unten nach oben schwach aufhellend. Einzelheiten nicht erkennbar; nur undeutlich läßt sich Herz- und Gefäßschatten (die so weit

Digitized by Google

nach links verzogen sind, daß der rechte Wirbelsäulenrand völlig frei ist) etwa 2 cm links von dem Wirbelschatten erkennen.

Frontal: Mächtig erweiterter, heller Retrosternalraum (*a*). Das Herz und Aorta asc. (*c*) sind völlig nach hinten unten gezogen, so daß der Retrokordialraum fast ganz verstrichen ist (*b*). Er ist zudem fast völlig verdunkelt. Der hintere Pleurasinus ist nicht erkennbar.

Diagnose: Schrumpfender Prozeß, wahrscheinlich Tumor, an der hinteren Pleurawand. Verziehung des Herzens nach unten hinten links. Vordere und seitliche Thoraxwände frei.

Was die Herzformen angeht, wie sie sich uns im Frontalbilde bieten, so bringen es die Verhältnisse mit sich, daß weniger die speziellen Veränderungen die Beobachtung lohnen, als die verschiedenen Herztypen im ganzen. Die Veränderungen der den einzelnen Herzabschnitten zugehörigen Bögen sind in der Frontalstellung also nicht ausdrucksvoll genug, um zu diagnostischen Schlüssen zu berechtigen. Will man dagegen zu einem Urteil über die Herzform überhaupt kommen, so lohnt es sich sehr, zu der Sagittal- die Queruntersuchung mit heranzuziehen. Sie zeigt uns nicht nur, daß wir auch seitlich zwischen Lang- oder Tropfen-, Kugel- und Normalherzen unterscheiden können, sie zeigt vielmehr vor allem, daß diese Begriffe recht vorsichtig angewandt werden sollten. Nicht jedes Herz, das uns sagittal als kuglig imponiert, ist wirklich kuglig; es kann vielmehr frontal einen ganz geringen Tiefendurchmesser haben, so daß wir es als scheibenförmig, nicht als kuglig bezeichnen müssen. (S. Fig. Ia u. Ib.) Und umgekehrt kann ein Tropfenherz, das gern auch als bandförmig bezeichnet wird, einen recht beträchtlichen Tiefendurchmesser aufweisen. Dieser kann erheblich größer sein als der Transversaldurchmesser, auf den hin ein solches Herz zu gern als „asthenisch" angesprochen wird.

Wir haben uns in der Klinik durch die Methode der Perkussion (die die sagittale Projektion des Herzens auf akustischem Wege darstellt) und in der Röntgenologie durch die Methoden der Orthodiagraphie, Telephotographie wie der Sagittaldurchleuchtung daran gewöhnt, unter Herzgröße lediglich die sagittale Projektion des Herzens auf die Thoraxvorderwand (oder eine ihr parallele Fläche) zu verstehen. Diese Vorstellung ist uns so in Fleisch und Blut übergegangen, daß wir ganz vergessen haben, daß sie uns nur flächenhafte Werte liefert, wo wir körperliche brauchen; denn sie belehrt uns ja nur über die Ausdehnung des Herzens in zwei Ebenen (Länge und Quere), nicht aber in der dritten (Tiefe), die zur Bestimmung eines Körpers nötig ist.

Wenn auch meistens Sagittal- und Frontalbild einander so entsprechen, daß ein sagittal als vergrößert erscheinendes Herz auch frontal sich vergrößert zeigt, ein sagittal kleines oder tropfenförmiges auch frontal als klein, so kann man das nicht ohne weiteres voraussetzen. Es kann eben auch umgekehrt sein, und man hat deshalb die Pflicht, zur Gesamtbeurteilung des Herzens und seiner Größe die Untersuchung nicht nur in der Sagittal-, sondern auch in der Frontalebene vorzunehmen.

Pleura und Lunge.

Von der Schwartenbildung der Pleura war bei den Verlagerungen des Herzens schon die Rede. Wir sahen, daß die Querdurchleuchtung uns gestattet, die Lage der Schwarte zu bestimmen. Liegt sie medial oder axillar, so erkennen wir das an der Verdunkelung des Querbildes; liegt sie vorn oder hinten, an der Verziehung des Herzens nach vorn oder nach hinten.

Auch Ergüsse der Pleura sind u. U. seitlich zu erkennen, wo die Sagittaluntersuchung keinen Befund ergab: in einer Reihe von Fällen zeigte sich der hintere Pleurasinus flüssigkeitsgefüllt, während das Sagittalbild scheinbar völlig normalen Befund vorwies. Es ist ja auch ohne weiteres verständlich, daß sich freie Flüssigkeitsmengen zuerst in dem tiefsten Punkte der Pleura, also dem hinteren Sinus ansammeln. Verwunderlich ist eher, daß das nicht immer der Fall ist, daß sogar in vielen Fällen eine deutliche, wenn auch geringe Ausfüllung des

Digitized by Google

seitlichen Pleurasinus bestehen kann, der hintere Sinus dagegen völlig frei ist. Worauf diese verschiedenartige Verteilung nicht abgekapselter Ergüsse in der Pleura beruht, ist mir nicht klar geworden.

Wichtiger noch als für die Diagnose dieser mehr diffusen Veränderungen ist die Frontaluntersuchung für die Bestimmung der umschriebenen Erkrankungen der Pleura wie der Lungen. Es bedarf keiner besonderen Erörterung, daß Prozesse in den Lungen, wie Kavernen, Abszesse, Tumoren, Echinokokken, in ihrer Lage, Form und Ausdehnung erst dann richtig beurteilt werden können, wenn sie neben der sagittalen Untersuchung auch seitlich besichtigt worden sind. Lediglich durch die Heranziehung beider Untersuchungsebenen ist es z. B. gelungen, die Differentialdiagnose zwischen Lungen- und Pleuraechinokokkus zu stellen. Es seien hier kurz zwei Fälle gegenübergestellt:

Fall 1. Sagittal: In dem rechten wie linken Lungenfeld je ein fast kreisrunder Schatten von erheblicher Größe, relativ zarter Beschaffenheit, linienscharfer Begrenzung. Die Schatten liegen nicht symmetrisch, rechts höher als links, und sind allseitig von Lungenfeld umgeben.

Frontal: Auch seitlich völlig kreisrunde Form, freie Lage in der Lunge. Die Schatten überlagern sich zum Teil, sind aber gut einzeln sichtbar.

Diagnose: Echinokokkusblase in beiden Lungen.

Fall 2. Sagittal: Auf dem linken Zwerchfell liegt ein scharf begrenzter, relativ zarter Schatten von Birnenform; sein Höhendurchmesser ist etwas größer als sein Querdurchmesser. Der Schatten ist zum Teil vom Herzschatten überlagert, kommt aber bei leichter Rechtsdrehung völlig frei von demselben.

Frontal: Der Schatten liegt jetzt im hinteren Pleurasinus, zwischen Zwerchfell und Rippenwinkel eingeklemmt, also zum Teil noch im Wirbelsäulenschatten. Sein Höhendurchmesser ist größer als der Tiefendurchmesser; letzterer ist von den drei Durchmessern der kleinste.

Diagnose: Echinokokkusblase in der Pleura.

Die Anwendung der kombinierten Untersuchung gestattete also die differentialdiagnostischen Merkmale dahin zu bestimmen, daß

die Form des Lungenechinokokkus kuglig,
des Pleuraechinokokkus glatt, scheibenförmig;
die Lage des Lungenechinokokkus beliebig inmitten der Lunge (daher allseitig von Lunge umgeben),
des Pleuraechinokokkus im tiefsten Pleurapunkt (Fiebersinus), daher wandständig ist[1]).

Magen und Darm.

Um vorwegzunehmen: Für die Untersuchung der Speiseröhre wie des Darmtraktus abwärts vom Duodenum hat die seitliche Untersuchung Vorteile nicht gebracht; sie wurde daher lediglich für die Untersuchung des Magens und Dünndarms angewandt; hier ist aber der aus ihr gezogene Vorteil uns doch als so groß erschienen, daß wir sie prinzipiell in jedem Falle anzuwenden für Pflicht halten.

Der zu Untersuchende steht, wie bei der seitlichen Herzuntersuchung schon geschildert war, mit der linken Seite dem Untersucher zugewandt; seine Arme sind auf dem Kopf verschränkt. Schirm oder Platte liegen dicht der axillaren Thoraxfläche an.

Die Kontrastmasse gleitet die Speiseröhre hinunter, zunächst dicht vor dem Wirbelsäulenschatten; etwa handbreit oberhalb des Zwerchfells tritt die Speiseröhre nach vorn und tritt dicht hinter dem hinteren Herzrande auf der Höhe der Zwerchfellkuppel durch diese hindurch.

Nach Eröffnung der Kardia sehen wir die ersten Kontrastmassen durch die hier undeutlicher als von vorn sichtbare Magenblase tiefer in den Magen dringen. Die „Entfaltung" geht beim normalen Magen auch hier langsam, keilförmig vor sich. Die Vorder- und Hinterwand rücken allmählich von einander ab, unter gleichsinniger Entfernung von der Mittelaxe, bis nach genügender Speiseaufnahme der Magen ganz entfaltet ist. Es zeigt sich dann, daß der gefüllte Magen von der Mitte der Zwerchfellwölbung leicht schräg nach vorn geneigt hängt, so daß der unterste Pol des seitlichen Bildes die Bauchwand berührt.

[1]) S. Zehbe, Fortschr. a. d. Geb. d. Röntgenstrahlen 1915.

Digitized by Google

Formen des Magens.

Wie im Sagittalbilde, zeigt auch frontal ein jeder Magen seine Eigentümlichkeit; trotzdem kann man von einer oder besser von einigen Grundformen sprechen.

Bei weitem in den meisten Fällen zeigt der normale Magen eine Art von umgekehrter Keulenform oder angedeuteter Dreiecksform; sein oberer, im Stehen von der Magenblase gekrönter Pol ist ziemlich breit; er verschmälert sich je weiter nach unten, um so mehr, und geht ganz allmählich in das Corpus ventriculi über, das sich ebenfalls weiter nach unten verschmälert. Der schmale untere Pol des seitlichen Bildes entspricht dem Sinus oder Magensack, der breite obere Teil der Fornix (oder Fundus), das Mittelstück dem Corpus ventriculi.

Was wir so sehen, stellt also ausschließlich die Pars digestoria Forssels dar; den Canalis egestorius, also das Antrum, die Pars pylorica, ebenso den Anfangsteil (Bulbus) des Duodenum können wir normaliter nicht sehen; sie liegen direkt hinter dem Korpus und Sinus und sind von deren Schatten völlig überlagert. Dagegen kann man bei genügender Abblendung hinter dem Magen einen schwächeren, unschärferen Schatten bucklig sich vorwölben sehen, der meist rasch wieder verschwindet; er stellt den nur zeitweilig gefüllten mittleren oder unteren Abschnitt des Duodenums dar (Fig. III).

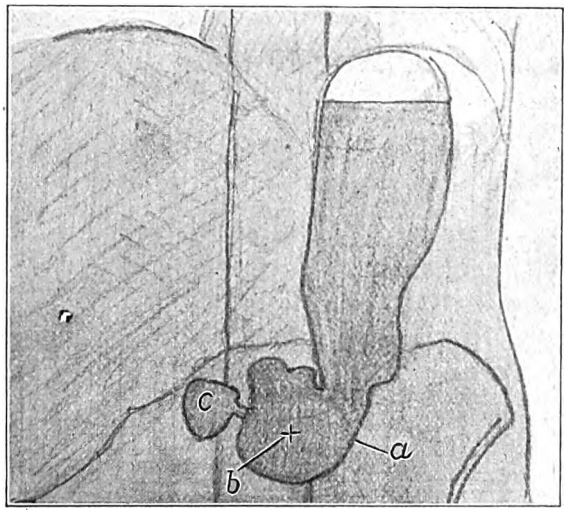

Fig. III a (frontal).
Hypertonie Sinus Spasmus (*a*), Hyperperistaltik des Antrum, welches mächtig erweitert ist (*b*), Bulbus duodeni (*c*).

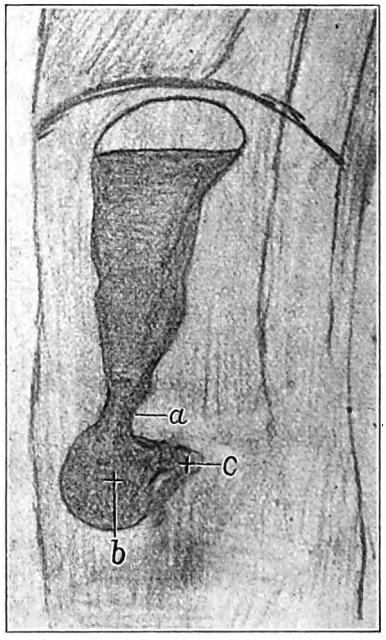

Fig. III b (frontal).
Hypertonische Magenform mit Hyperperistaltik. Kugelförmiges Antrum das nach hinten gezogen ist. Pylorica erscheint hinter dem Magen und Duodenum (*c*).

Die Ausübung des konzentrischen Tonus der Magenmuskulatur, also die peristolische Funktion des Magens ist im Querbilde ebensogut zu beurteilen wie sagittal. Entsprechend dem Grade des Kontraktionsvermögens sieht man die Kontrastmasse mehr oder minder langsam in den unteren Pol gelangen.

Viel schlechter als von vorn ist die Peristaltik des Magens seitlich sichtbar und zu beurteilen. Im oberen, breiteren Teile ist sie überhaupt nicht zu sehen; und auch im unteren viel besser sichtbaren Abschnitt kommen nur die großen peristaltischen Wellen gerade eben zur Wahrnehmung, so daß man zusammenfassend sagen kann, daß eine frontal deutlich sichtbare Peristaltik einer Vertiefung der peristaltischen Tätigkeit gleichkommt.

Digitized by Google

Von dem bisher beschriebenen „Normalbilde“ gibt es nun mancherlei Abweichungen, die noch als normal anzusprechen sind.

Zunächst braucht keineswegs immer eine „Dreieck“form zu bestehen (wie denn überhaupt die Breite des oberen Pols sehr häufig nur wenig beträchtlicher ist als der anderen Teile); sondern der Magen kann von oben bis unten gleich weit, also etwa in Form eines Bandes erscheinen. Zugleich finden wir bei diesem bandförmigen Magen sehr oft noch zwei Eigentümlichkeiten: erstens, während der vorher geschilderte „Normalmagen“ etwas schräg von hinten oben nach vorn unten hing, seine Achse also mit der Senkrechten einen mehr oder minder spitzen Winkel bildete, hängt bei dieser Bandform der Magen fast senkrecht nach unten; zweitens aber zeichnet sich diese Form durch eine besondere Länge aus. Wir haben also einen Langmagen vor uns, den wir auch bei der sagittalen Untersuchung konstatieren können. Wir finden diese Langmagenform bei zwei ganz verschiedenen Zuständen, die bei der seitlichen Untersuchung nicht auseinandergehalten werden können: nämlich bei der unkomplizierten (nicht atonischen) Ptose und zweitens bei Menschen, die durch Neigung zu Lang- und Schmalwuchs überhaupt ausgezeichnet sind, bei denen wir auch abnorm lange Extremitäten, abnorm langes schmales Herz und abnorm langes und deshalb girlandenartig gewelltes, herabhängendes, scheinbar ptotisches Kolon finden. Da die Differentialdiagnose dieser „Langmägen“ (die völlig normale Funktion aufweisen, die ihren Trägern absolut keine Erscheinungen machen und die keinerlei Voraussetzungen bieten, auf die hin man eine „Ptose“ annehmen könnte) gegen wirklich ptotische Mägen nicht vermittels der Querdurchleuchtung, sondern nur durch die Sagittaluntersuchung und auf dem Trochoskop möglich ist, soll sie hier nicht näher besprochen werden.

Das Gegenstück zu diesen Langmagen, deren Längendurchmesser sich zum Tiefendurchmesser wie 1 : 4 bis 1 : 5 verhält, bilden Magenformen, bei denen die entsprechenden Zahlen sich wie 1 : 2, 1 : 1,5, ja 1 : 1 verhalten. Solche Magen erscheinen also als Kurz-, ja als Rundmagen, ihr Tiefendurchmesser ist unter Umständen ebenso groß als die Magenlänge. Doch ist fast stets der obere Pol viel weiter als der untere, so daß die Seitenansicht eines solchen Magens ein gleichseitiges Dreieck mit unten abgestumpfter Spitze darstellt.

Auch diese Kurzmagenform kann einem völlig normalen wie einem pathologisch veränderten Magen angehören: wir finden sie normaliter in Fällen, in denen sagittal Stierhornform besteht (bei Männern namentlich mit weiter Oberbauchregion), ferner, und zwar in dem ausgesprochensten Grade z. B. bei Fällen von Pericholecystitis, wo das Sagittalbild einen hypertonischen, hoch und quer liegenden, weit nach rechts reichenden Magen mit engem Kanal und relativ weitem Korpus zeigt.

Die Achse dieser „Kurzmägen“ ist mehr oder minder stark gegen die Senkrechte geneigt. Die Projektion eines solchen Magens auf den Schirm bei der sagittalen Durchleuchtung stellt den Magen also etwas verkürzt dar. Doch ist daran festzuhalten, daß diese Projektionsverkürzung relativ unwesentlich ist: es sind, wie die Frontaluntersuchung lehrt, die so erscheinenden Magen meist wirkliche Kurzmägen normaler oder pathologischer Art.

Lageveränderungen.

Es war schon gesagt worden, daß der Magen, seitlich gesehen, senkrecht, oder mehr oder minder schräg von hinten oben nach vorn unten in der Bauchhöhle hängt. Diese Lage ist aber sehr veränderlich. Mehrfache Kontrolle desselben Magens kann ihn uns bald in dieser, bald in jener Lage zeigen. Als Ursache dieser Lageveränderung findet man zumeist wechselnde Darmfüllung. Liegt der Darm zwischen Bauchwand und Magen (Kolon), so drängt er ihn bei Füllung in seinem unteren Teile nach hinten ab; andernfalls drückt er den unteren Magenteil stark nach vorn (Dünndarm). Es kann bei hochgradiger Blähung des Darmes dahin kommen, daß die Hinterfläche des Magens völlig eingewinkelt wird, so daß dadurch ein oberer Magenteil mit horizontaler Richtung (Magenschale), und ein vorderer unterer mit vertikaler Achse (Magen-

Digitized by Google

schlauch) entsteht. Die Füllung geht dann so vor sich, daß erst die Schale gefüllt wird; aus ihr fällt der Brei über die Einwinklungsstelle hinweg in den Schlauch. Es entsteht auf diese Weise ein kaskadenartiges Bild, von dem später noch mehr die Rede sein wird.

Ungemein häufig finden wir Veränderungen der Magenlage bei allen Prozessen am Magen oder in seiner Umgebung, die zu Verwachsungen des Magens mit seiner Nachbarschaft führen. Da diese Prozesse zumeist an der unteren Hälfte der kleinen Kurvatur, also an dem am freiesten beweglichen Magenteil, bzw. am Pylorus, Duodenum oder Gallenblase ansetzen, handelt es sich fast durchweg um mehr oder minder auf die unteren Magenabschnitte beschränkte Lageveränderungen, viel seltener um totale, die in den wenigen von uns beobachteten Fällen denn auch auf andere Ursachen zurückzuführen waren (extraventrikuläre Tumoren, Zysten, Echinokokken u. a. m.).

Die partiellen Lageveränderungen stellten Achsendrehungen der unteren Magenhälfte dar. Wir erkennen sie daran, daß bei ihnen die sonst unsichtbare Pars pylorica und das Duodenum teilweise oder in ganzer Ausdehnung sichtbar werden (Fig. IIIb, *c*).

Je nach der Zugrichtung des schrumpfenden Prozesses wird der Magen um seine vertikale Achse, genauer gesagt um seine kleine Kurvatur nach rechts oder nach links gedreht. Im ersteren Falle sehen wir bei genauer Querstellung die Pars pylorica als kurzen winkligen Vorsprung vor, im letzteren Falle hinter dem Magen erscheinen. Wir können dann deutlich das Pylorusspiel und die stoßweise Entleerung der Kontrastmasse in das Duodenum beobachten.

Häufig ist auch eine Verlagerung des Duodenum ohne Beteiligung des Pylorus; sie kann ebenfalls nach vorn erfolgen (selten), oder nach hinten (häufiger). Wir können dann das ganze Duodenum in seinem oberen, nach hinten ziehenden Abschnitt, im absteigenden, und im unteren, noch dicht hinter dem Magen liegenden Teile übersehen und daran die Verlagerung erkennen, ohne daß die Sagittaluntersuchung auch nur die geringste Abweichung von der Norm anzudeuten braucht.

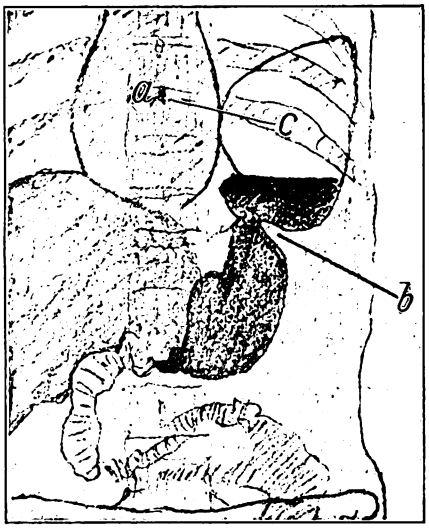

Fig. IVa (sagittal).
a oberer Magensack.
b Schnürring im Magen; Zwerchfell nicht [sichtbar.
c Hematothorax?

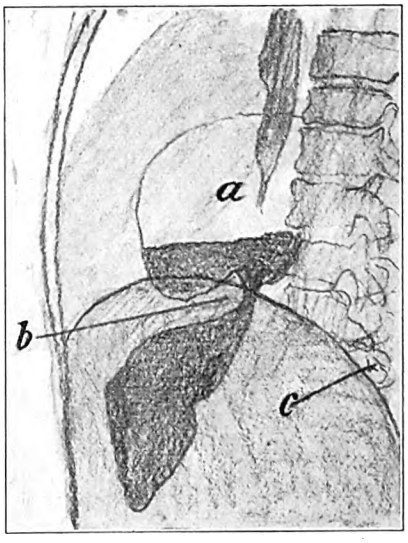

Fig. IVb (frontal).
a oberer Magenteil im Brustraum.
b Schürring im Magen, durch das Zwerchfell [bedingt.
c hinterer Pleurasinus.

Von drei totalen Verlagerungen des Magens, deren genaue Bestimmung der Querunterschung zu verdanken war, lag in allen Fällen der Magen im Bereich der linken Brusthöhle.

Digitized by Google

Die Schwierigkeit, zu entscheiden, ob eine angeborene Zwerchfellverkümmerung (Eventratio diaphragmatica) oder eine Hernia diaphragmatica vorlag, lag daran, daß bei der Sagittaldurchleuchtung das Zwerchfell nicht festzustellen war. Seitlich war dagegen namentlich an den vorderen und hinteren Ansatzstellen das Zwerchfell und sein Spiel mit Leichtigkeit zu erkennen, und so die Differentialdiagnose ermöglicht. In einem Falle stand die äußerst dünne Zwerchfellkuppe oberhalb des Fundus ventriculi, es lag also eine linksseitige Eventratio diaphragmatica vor. In den beiden anderen Fällen zeigte die Queruntersuchung, daß eine Zwerchfellhernie vorlag. Während in dem einen Falle, in dem ein Hämatom der Pleura sagittal die Zwerchfellbeobachtung unmöglich machte, der Magen in toto in dem linken Brustraum lag, war er im andern Falle nur zur Hälfte durchgetreten (Fig. IVa u. b). Es bestand sagittal wie frontal eine tiefe schnürungsartige Verengerung in der Magenmitte, eben durch das einschnürende Zwerchfell bedingt, wie seitlich ohne weiteres erkannt wurde. Sagittal war es auffallenderweise unmöglich, die Kuppel zu sehen, vielleicht hatte auch hier ein Erguß in die Pleura die Erkennung unmöglich gemacht.

Pathologische Magenformen.

Hier kommen die Formveränderungen durch Ptose, Atonie, Gastrektasie in Betracht.

Bezüglich des einfach ptotischen Magens war schon gesagt worden, daß er sich von dem normalen Langmagen im Frontalbilde durch nichts unterscheidet, daß die Differentialdiagnose nur durch die Sagittaluntersuchung, namentlich auch durch die Untersuchung im Liegen gesichert werden kann. Ich kann also die Besprechung dieser Form hier unterlassen.

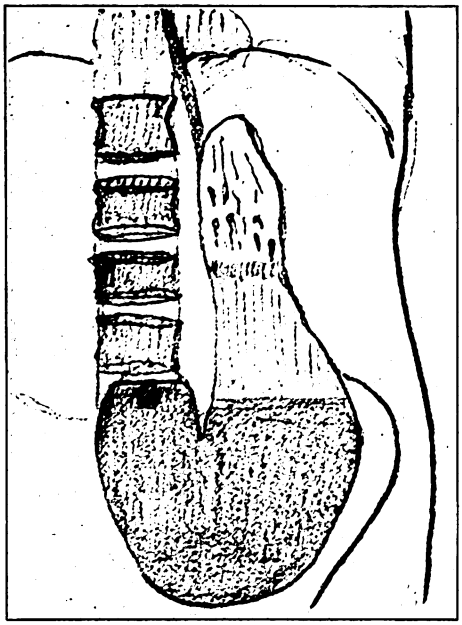

Fig. Va (sagittal).

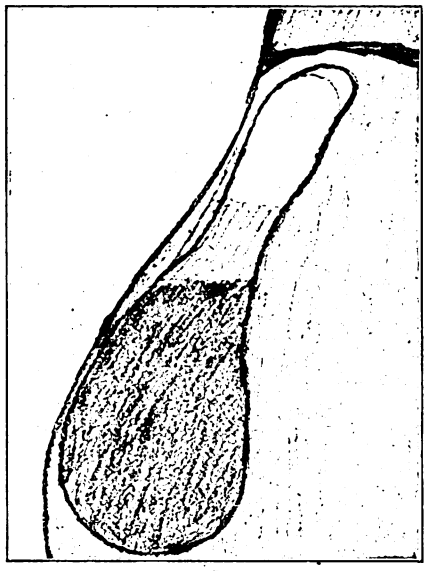

Fig. Vb (frontal).
L. Gastrektasie + Atonie (Insuffizienz)
(kuglig erweiterter unterer Pol).

Die Atonie führt frontal zu einer ebenso ausdrucksvollen Veränderung wie sagittal; ja sie ist sogar fast noch ausdrucksvoller. Entsprechend dem geringen oder ganz fehlenden Vermögen, den Inhalt gleichmäßig zu umklammern und gleichmäßig über den ganzen Magen zu verteilen, sehen wir die Kontrastmasse sofort aus dem oberen Magenpol in den unteren stürzen und sich hier ansammeln: Der Magen füllt sich gewissermaßen von unten auf. Nach Beendigung der Mahlzeit finden wir einen mehr oder minder kuglig erweiterten unteren Pol, der

Digitized by Google

nach oben allmählich in den lang ausgezogenen oberen Pol übergeht (Fig. Va u. b). Das atonische Magenbild stellt also das genaue Gegenteil des normalen Magens dar; während dieser einer Keule gleicht, deren kolbiges Ende oben (unter dem Zwerchfell), und deren Griff unten steht, ist beim atonischen Magen der Kolben der Keule unten, der Griff oben.

Bei der Erweiterung des Magens (infolge von Pylorusstenose) sind zwei Arten oder besser Stadien scharf zu trennen und trennbar, das der kompensierten Stenose und das der Dekompensation. Ein Blick auf das Frontalbild genügt, um die Differentialdiagnose zu treffen, viel sicherer, als es bei der Sagittaluntersuchung möglich ist: der einfach vergrößerte Magen bewahrt seine Keulenform, ist unten schmal, oben ausladend, auch wenn sagittal schon höchste Grade von Ektasie gefunden wurden. Er stellt sich also gewissermaßen in normaler Form, nur in vergrößerten Maßen dar.

Im Augenblick, wo der Magen anfängt zu versagen, wo die Reservekraft seiner Muskulatur erschöpft ist, gesellt sich zu der Vergrößerung die Atonie: der untere Pol, der bisher ganz flach, von geringstem Tiefendurchmesser war, dehnt sich mächtig nach hinten aus, nimmt völlige Kugelform an und übertrifft den oberen Pol mächtig an Ausdehnung. Die motorische Leistung, die bis dahin normal war, ist jetzt ungenügend; die Insuffizienz ist eingetreten. (Fig. Vb.)

Es bleibt nur noch übrig, die speziellen, bei und nach Geschwürsbildung des Magens, sowie bei Neubildungen beobachteten Veränderungen zu besprechen.

Für die Diagnose des gewöhnlichen Ulcus pepticum kommt die Frontalmethode im allgemeinen nicht in Betracht; auch nicht für die meisten kallösen und penetrierenden Geschwüre. Es war ja schon darauf hingewiesen, daß diese mit Vorliebe an der kleinen Kurvatur liegen, die bei der Frontaluntersuchung nicht sichtbar wird. Die dort lokalisierten Prozesse entziehen sich also der seitlichen Wahrnehmung.

Es gibt indes eine Reihe von Geschwüren, die nicht an der kleinen Kurvatur selbst, sondern in ihrer Nähe an der Vorder- oder vor allem an der Hinterfläche des Magens gelegen sind. Wenn bei ihnen der durch sie entstehende Defekt in der Magenwand groß genug ist, um erkannt zu werden, so finden wir bei der seitlichen Untersuchung die „Nische", die bei der sagittalen Untersuchung durch den Magenschatten verdeckt wird. Liegt sie vor dem Magen, so handelt es sich um ein in die vorderen Bauchdecken perforiertes Geschwür. Liegt die Nische hinter dem Magen, so ist das Geschwür in den Pankreas perforiert. Ist dagegen der Nischenschatten — wie in der Mehrzahl der Fälle, bei der Frontaldurchleuchtung nicht sichtbar, so kann man mit Sicherheit Perforation in den linken Leberlappen annehmen. Man darf deshalb in keinem Falle versäumen, die seitliche Besichtigung vorzunehmen.

Ganz das gleiche trifft zu auf die karzinomatösen Prozesse. Auch sie können rein auf die vordere Magenwand (oder seltener auf die hintere) beschränkt sein und sind es auch in gar nicht allzu seltenen Fällen. Es ist klar, daß auch ihre Entdeckung sagittal nicht, frontal leicht möglich ist. Auch bei weiter vorgeschrittener krebsiger Infiltration darf die seitliche Untersuchung nicht unterlassen werden: erst wenn wir sie angewandt haben, können wir uns ein Urteil über die Ausdehnung des Prozesses bilden. So können wir manchem Kranken die Laparatomie ersparen, wenn uns die kombinierte Untersuchung über die allzu große Ausdehnung des Prozesses belehrt hat.

Wichtiger als für die Diagnostik der Magenerkrankungen aus diesen direkten Symptomen ist die Frontaluntersuchung für die Erkennung der Folgezustände jener Prozesse.

Über die Achsendrehung des Magens, über Verlagerungen der Pars pylorica und des Duodenums, die hierher gehören, war schon gesprochen.

Es bleiben noch übrig die verschiedenen Sanduhrformen, die namentlich bei den chronischen Geschwüren, in unserem Material wenigstens, ungemein häufig gefunden wurden. — Wir haben uns daran gewöhnt, als Sanduhr eine Veränderung der Magenform zu bezeichnen, bei der durch irgendwelchen Prozeß — Spasmus, Narbenzug, Schrumpfung eines Ulkus oder Karzinoms

Digitized by Google

— die große Kurvatur an die kleine (oder auch beide einander entgegen) gezogen wird, so daß ein oberer, ein unterer und ein dritter die beiden verbindender Magenabschnitt (Sanduhrbrücke) entsteht.

In einer früheren Arbeit[1]) wies ich schon darauf hin, daß es atypische Sanduhrformen gibt, die der sagittalen Untersuchung verborgen bleiben. Das ist der Fall, wenn der schrumpfende Prozeß nicht die kleine Kurvatur an die große, sondern an irgendeiner Stelle die Hinterwand an die Vorderwand zieht. Der Magenschatten verdeckt so die Einschnürung, und es ist unmöglich, auf eine „Sanduhr" zu schließen.

Ganz anders ist das Bild, wenn man frontal untersucht. Schon beim Beginn der Füllung wird es klar, daß atypische Verhältnisse vorliegen. Der Brei tritt nicht, wie normal, aus dem oberen Magenpol langsam nach unten, sondern sammelt sich in einer mehr oder minder großen nach hinten ausladenden Schale. Hat diese Schale einen gewissen Füllungsgrad erreicht, so strömt, wenn weiter Kontrastmasse genommen wird, die Flüssigkeit aus der Schale in den unteren Magenteil (kaskadenartiges Herabfallen; Kaskadenmagen). Es entstehen so zwei Niveaus, das der Schale oben hinten, dicht unter dem Zwerchfell, und das des vorn von ihr herabhängenden Magenschlauches. Während das erste Niveau seine Höhe stets beibehält, steigt mit zunehmender Mahlzeit das letztere, und kann bei genügender Zufuhr das Schalenniveau sogar erreichen und mit ihm verschmelzen (Fig. VIa u. b).

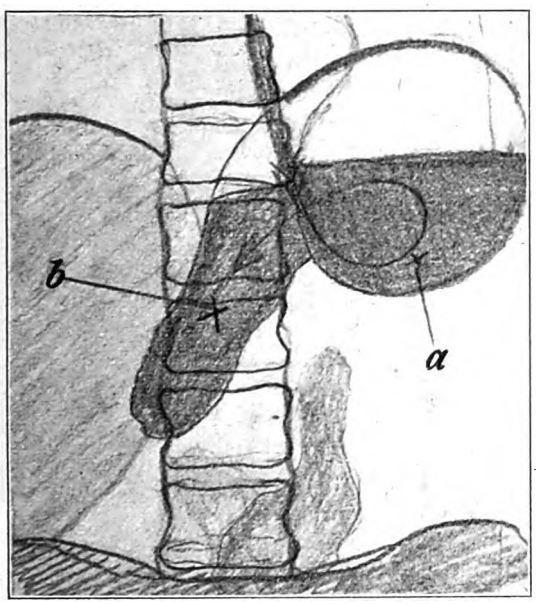

Fig. VIa (sagittal).
a Magenschale, *b* Magenschlauch.

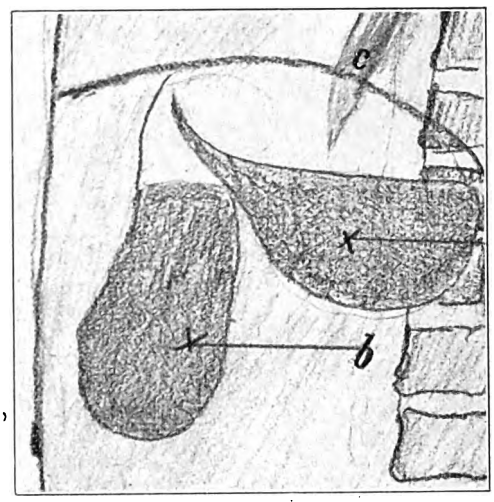

Fig. VIb (frontal).
a Magenschale, *b* Magenschlauch, *c* Osophagus.

Das Bild ist im Grunde das gleiche wie bei den von Faulhaber und Rieder beschriebenen Kaskadenmagen; nur sind bei den von ihnen beschriebenen Fällen Schale und Schlauch nebeneinander, in den von mir beobachteten Fällen hintereinander geschaltet; daher sind die Riederschen Formen sagittal, die andern nur frontal erkennbar.

Zusammenfassung.

Die mitgeteilten Beobachtungen zeigen, daß die Frontaluntersuchung der Brust- und Bauchhöhle nicht nur möglich, sondern daß sie auch recht lohnend ist. Sie hat in einer

[1]) Dieses Heft, Seite 107.

Digitized by Google

überaus großen Zahl von Fällen, von denen die geschilderten nur Beispiele sind, unsere Beurteilung der Erkrankung vervollständigt, in einer Reihe von andern überhaupt erst ermöglicht. Ich glaube daher sagen zu können, daß die diagnostischen Möglichkeiten, die das Röntgenlicht uns bietet, erst dann erschöpft sind, wenn wir auch die Frontaluntersuchung angewandt haben; daß also ein abgeschlossenes röntgenologisches Urteil erst gefällt werden kann, wenn wir mit der sagittalen die frontale Untersuchung kombiniert haben.

Aus dem Institut für Schiffs- und Tropenkrankheiten zu Hamburg.
Leiter: Obermedizinalrat Prof. Dr. Nocht.

Beitrag zur Röntgendiagnostik tropischer Colitiden.

Von

Dr. **P. Reinhard.**

(Hierzu Tafel VI).

Darmkrankheiten spielen in den warmen Ländern im allgemeinen eine viel bedeutendere Rolle als in den gemäßigten Zonen, sowohl was Frequenz und Schwere des Verlaufes, als auch was Folgezustände anlangt. Was man bei uns an Patienten, die einen längeren Aufenthalt in den Tropen hinter sich haben, zu sehen bekommt, sind allerdings nur zum kleinen Teil akute, meistens dagegen chronische, evtl. exacerbierende Infektionen, unter denen Amöben- und Bazillendysenterie, bei farbigem Krankenmaterial außerdem noch Darmtuberkulose das Hauptkontingent stellen. Des weiteren kommen noch hier in Betracht Residuen durchgemachter Infekte, unter denen anatomisch vorwiegend und in relativ großer Häufigkeit die Colitis ulcerosa faßbar ist. Mit dieser Aufzählung ist das Material umschrieben, das den folgenden Darlegungen zugrunde liegt; es handelt sich um Röntgenuntersuchungen, die an weißem und farbigem Krankenmateriale des Instituts für Schiffs- und Tropenkrankheiten angestellt wurden.

Nicht unerwähnt lassen möchte ich noch, daß wenigstens bei der Amöbenruhr der Tierversuch eine sehr brauchbare Unterstützung resp. Kontrolle des Röntgenbefundes am Menschen abgeben kann. Es gelingt bekanntlich leicht, junge Katzen rektal mit lebenden Amöben zu infizieren; unterzieht man sie dann einer Röntgenuntersuchung, so ergeben sich Bilder, die mit denen am Menschen viel gemeinsam haben und über die ich an anderem Orte kurz berichtet habe[1]), deren ausführliche Veröffentlichung ich mir vorbehalten möchte.

Einige Bemerkungen seien vorausgeschickt, um die angewandte Technik darzutun. Es fand durchweg keine vorherige Darmentleerung vor der Röntgenuntersuchung statt; zur letzteren wurde als Kontrastmittel Bariumsulfat, sowohl als Einlauf mit Bolus gemischt wie auch per os in Form der üblichen Bariummahlzeit verwendet. Besonderer Wert wurde gelegt auf die Beobachtung von Rückständen des Kontrastmaterials im Darm nach Entleerung der kompakteren Massen; hierbei sah ich des öfteren charakteristische Ergebnisse.

Zu meinen speziellen Befunden übergehend, beginne ich mit der Bazillenruhr. Wenn man für die ihr zugrunde liegenden anatomischen Prozesse den Ausdruck „diphtherische Entzündung der Dickdarmschleimhaut“ (vgl. z. B. Aschoff) gebraucht, so ist in dieser Definition enthalten, daß neben lebhaften serofibrinös-exsudativen Prozessen (man denke an die charakteristischen Leukozytenflocken im Stuhle) eine starke Beteiligung toxisch-nekrotisierender Vorgänge zu erwarten ist. In der Tat ist das zunächst am meisten Auffallende in einer außerordentlichen Atonie der Darmwände gegeben. Der Kontrasteinlauf pflegt im allgemeinen sehr

---

[1]) Arch. f. Schiffs- u. Tropenhyg. 1916.

Digitized by Google

leicht in die schlaffen Darmpartien einzudringen, höchstens kann eine stärkere Gas- oder Schleimfüllung der proximalen Abschnitte etwas hemmend wirken. Dabei ist die Entfaltung des Lumens eine sehr ausgiebige, haustrale Einschnürungen fehlen gewöhnlich. Die starke Erschlaffung zeigt sich des weiteren, wenn man den Patienten erst im Liegen, dann im Stehen durchleuchtet; es treten dann ausgiebige Form- und Lageveränderungen des Darmes, sowie seines aus Kontrastmassen und Exsudat bestehenden Inhaltes auf.

Aber auch die zweite Komponente des anatomisch zugrunde liegenden Prozesses, die starke serofibrinös-schleimige Exsudation findet ihren charakteristischen Ausdruck im Röntgenbilde. Man sieht den Ausguß des Dickdarmes oftmals unterbrochen durch wolkige Aufhellungen, die sich zuweilen ziemlich scharf von dem Bariumschatten abheben. Es handelt sich dabei offenbar um Schleimmassen, und zwar dürften weniger dünnflüssige als vielmehr konsistentere etwas zähere Bestandteile mit im Spiele sein, wie denn auch klinisch die bekannten, mit Fibrin, Leukozyten und z. T. Erythrozyten stark durchsetzten Schleimflocken ein charakteristisches Merkmal des Bazillenruhrstuhles zu bilden pflegen. Dünnflüssige seröse und Schleimmassen, wie solche oft bei einfachen Gastroenteritiden zur Beobachtung gelangen, zeigen gewöhnlich im Gegensatz zu denen bei Bazillendysenterie eine innigere Untermischung mit dem Material des Kontrasteinlaufes, wodurch sie größtenteils der röntgenologischen Wahrnehmung sich entziehen; wir müssen also in den wolkigen Aufhellungen, wie sie z. B. in Fig. 1 deutlich hervortreten, ein Zeichen der Fibrinbeimengung zum Schleime, also einer diphtherisch-pseudomembranösen Entzündung der Darmschleimhäute erblicken. Es ist einleuchtend, daß, da pseudomembranöse Darmentzündungen gelegentlich auch durch andere Bazillen (Paratyphus u. dgl.) hervorgerufen werden, die obengeschilderten Befunde im Röntgenbilde auch nicht streng spezifisch für Dysenteriebazillen in Anspruch genommen werden können; immerhin habe ich des öfteren Paratyphus- und Vibrionendiarrhöen, welche klinisch genau das Bild einer echten Ruhr imitierten, röntgenologisch untersucht, ohne jene Veränderungen darstellen zu können.

Fig. 1 mag ein Einlaufbild von einer schweren Shiga-Ruhr entwerfen. Es imponiert hierbei zunächst die ungleich dichtere Füllung der abhängigen Darmpartien (Aufnahme im Stehen) der ins kleine Becken gesunkenen Sigmaschlinge einserseits, des Anfangsstückes des ptotischen Transversum anderseits; des weiteren wird man vergebens nach einer Andeutung der haustralen Segmentierung an der unteren Randkontur des Transversum suchen. Zweitens aber zeigt sich die Kontrastfüllung des Darmlumens namentlich in den proximalen Abschnitten stark durchsetzt — bis zur völligen Verwaschung der oberen Randkontur des Transversum z. B. — von nicht schattengebenden Bestandteilen, welche, wie oben geschildert, wohl zum großen Teil als fibrinhaltige Schleimmassen, teils auch als Gasansammlungen anzusprechen sind. Auch im Liegen zeigt zunächst das Kontrastmittel die Tendenz, sich vorwiegend in den abhängigen — hier also, der Rückenlage entsprechend, in den flankenwärts gelegenen — Darmpartien abzulagern, während die reichlich vorhandenden schleimischen Bestandteile der Darmfüllung nach dem hochgelagerten mittleren Transversum zu ausweichen. Wo die Darmkonturen zu erkennen sind, sind sie dilatiert und ohne haustrale Einschnürungen. Dieser Umstand sowohl wie die abhängige Orientierung der Schwersalzmassen zeigen gleichsinnig die toxische Atonie der Darmmuskelschichten. Die geschilderten Befunde kehren relativ konstant bei so gut wie jeder akuten Bazillenruhr wieder. Nicht weniger als sie ist auch die Darmmuskelparese brauchbar zu einer gewissen Absonderung des röntgenologischen Bildkomplexes von anderen, z. B. einfach gastroenteritischen Zuständen. Während bei diesen einerseits, wie oben erwähnt, die Exsudation nicht in solcher Weise wie bei der Bazillenruhr in die Erscheinung tritt, wird anderseits das Bild bei ihnen vorwiegend beherrscht von Reizerscheinungen, unter denen große Kolonbewegungen eine Hauptrolle spielen, im Gegensatz zu der toxischen Atonie bei der Bazillenruhr.

Ein weiteres Kennzeichen gewinnt der ruhrkranke Darm, sobald man sein Verhalten 12—24 Stunden nach Eingabe des Schwersalzklysmas untersucht. Der normale Darm pflegt sich, ebenso wie der einfach gastroenteritische, in diesem Zeitraum seines Inhaltes entledigt zu

Digitized by Google

haben. Sollten jedoch, bei Obstipationszuständen, Spasmen u. dgl., sich noch Rückstände finden, so zeigen sie die Wirkungen der durchgemachten Peristaltik der Ringmuskulatur des Darmes: es handelt sich um grobe, mehr oder weniger rundliche, scharf konturierte Ballen, die einen dichten Schatten im Röntgenbilde hervorrufen. Ganz anders aber präsentieren sich die Rückstände bei einem bazillendysenterischen Darm. Man bekommt sie fast nur auf der Platte, nicht auf dem Leuchtschirm zu Gesicht, und zwar als sehr wenig dichte, geradezu spinnwebfeine Schattenbänder und Schleier, die mehr oder weniger kontinuierlich fast die ganze Länge des Dickdarmrohres austapezieren. Es handelt sich dabei offenbar um geringfügige Bariumniederschläge auf Schleimhautbezirken, die ihr Epithel auf weitere Strecken hin verloren haben und das präzipitierte Material nicht durch schleimige oder seröse Exsudation fortzuschwemmen imstande sind. Die immerhin zuweilen schwierige Wahrnehmung dieser Schattenbänder wird erleichtert, wenn zufällig auf der Platte ein Stück Darm im Querschnitt getroffen ist; man findet dann die Darmwand außergewöhnlich scharf konturiert durch das ihr unmittelbar und in sehr dünner Schicht aufgelagerte Schattenband, welches infolge der Durchstrahlung der Länge nach dichter hervortritt.

Chronische Formen von bazillärer Dysenterie kamen mir weit seltener zur Beobachtung als solche, die durch Amöben verursacht waren. Bei einem äußerst hartnäckigen, im Anschluß an eine Bazillenruhr aufgetretenen und mit etwa 4 bis 6 Durchfällen täglich monatelang bestehenden chronischen Dickdarmkatarrh, bei dem jedoch keine Dysenteriebazillen mehr nachweisbar waren, vermißte ich die oben geschilderten Symptome, dagegen ließ sich ein isolierter stärkerer Schleimgehalt der Darmfüllung an einer Stelle im Blinddarmgebiet nachweisen, die gleichzeitig zirkumskript schmerzhafter war und palpatorisch den Eindruck einer strangartigen Resistenz vermittelte.

Es sei gleich hier bemerkt, daß ich ähnliche Bilder auch nicht so selten bei Amöbenruhr sah; meistens pflegte sich lokale Empfindlichkeit, evtl. der Tastbefund von Strängen oder Resistenzen mit dem röntgenologischen zu kombinieren. Man kann sich zuweilen des Eindrucks kaum erwehren, als ob unter dieser Schleimwolke, die gemäß den vorhergehenden Erörterungen eine etwas zähere Konsistenz (Fibrin-, Leukozytengehalt u. dgl.) haben dürfte, eine ulceröse, jedenfalls des normalen Epithelüberzuges entbehrende Schleimhaut läge.

Ein weiterer Befund bei den hierher gehörigen, an eine Bazillendysenterie sich anschließenden Krankheitszuständen ist in Figur 2 dargestellt. Es handelt sich hierbei um einen sog. Spätbefund, der 24 Stunden nach Applikation eines Kontrasteinlaufes erhoben wurde. Auch hier sind — wie bei der akuten Bazillendysenterie — abnorme Rückstände zu konstatieren, doch zeigen sie ein von jenen durchaus abweichendes Verhalten. An Stelle der diffus ausgebreiteten homogenen Schleier, deren Erkennung mehr oder weniger große Schwierigkeiten verursachte, sehen wir hier einzelne kleine, relativ scharf sich abhebende „Spritzer“ von Kontrastmaterial, neben denen allerdings auch andere, wolkige, weniger dichte, mehr flächenhafte Schleier zu erkennen sind. Diese Veränderungen zeigen sich nur selten auf größeren Strecken des Dickdarmes, meist sind sie auf eine zirkumskripte Stelle beschränkt, die besonders dazu prädisponiert erscheint durch langsamere Passage bzw. physiologische Stagnation des Kotes, also Blinddarmgebiet, Flexuren usw. Wir werden diesen oder ähnlichen Bildern weiter unten noch mehrmals begegnen, stets aber chronische, umschriebene, hartnäckige Krankheitsvorgänge als ihr Substrat kennen lernen. Wie sie zustande kommen, ist nicht einwandfrei zu beweisen. Um Geschwürsbeläge handelt es sich wohl nicht, es sprechen dagegen klinisches Bild sowie Sektionsbefunde (vgl. Kienböck, Schwarz, Schwarz und Novascinsky) bei analogen Bildern aus anderen Ursachen. Am plausibelsten ist die von Schwarz ausgeführte Annahme, daß wir in den „Spritzern“ Klümpchen zähen Schleimes vor uns haben, die ein kleines Teilchen des Kontrastmittels, sei es Barium oder Wismuth, umhüllen und auf der weiteren Passage begleiten — eine Annahme, für die Case in einem Falle von Colitis mucosa der Beweis durch eine Darmspülung gelang (vgl. Schwarz). Eine zähere Beschaffenheit des Schleimes aber ist

Digitized by Google

für die Entstehung solcher isolierter kleiner Kontrastpartikel Postulat, speziell dürfte der erfolgreiche Widerstand, den diese Schleimmassen den Misch- und Knetbewegungen der Darmmuskulatur (deren Endeffekt sonst der grobe zusammengeschweißte Kotballen ist) entgegensetzen, hier zum guten Teile auf Beimischung entzündlich-exsudativer Produkte, also Leukozyten u. dgl., zu beziehen sein. Deren Ubiquität entsprechend besitzt dieser Befund nur geringe Spezifität; wir sehen ähnliches sowohl bei der Amöbenruhr wie bei der Darmtuberkulose, endlich auch bei jenem ätiologisch wie pathogenetisch so dunklem Gebiet, dessen Zusammenhänge mit den genannten Erkrankungen nur vermutet, aber nicht bewiesen werden können, bei der Colitis ulcerosa.

Bei der Amöbenruhr stößt man, im Gegensatz zu einer frischen Bazillenruhr, auf durchaus andere Geschehnisse. Was zunächst die anatomischen Vorgänge anbetrifft, so handelt es sich hier um eitrig-ulcerative Prozesse, die, in vereinzelten scharf umschriebenen Herden lokalisiert, weniger Neigung zu flächenhafter Ausbreitung als vielmehr zum Fortschreiten in die Tiefe zeigen. Mit dem meist mehr chronischen, schleichenden Verlauf dieser Erkrankung hängt eng zusammen die weit stärkere Beteiligung bindegewebig-proliferativer, resp. indurierender Veränderungen, als deren Resultat Abknickungen, Verwachsungen, Stenosen u. dgl. weit häufiger als bei der Bazillenruhr imponieren.

Betrachten wir zunächst die Grundform der Erkrankung, das Amöbengeschwür. Bei seinem anatomischen Kennzeichen, der Ausbreitung in der Submucosa in der unmittelbaren Nachbarschaft der Muskularis, wird man erwarten, daß Reizerscheinungen von seiten dieser zu charakteristischen Röntgenbefunden Anlaß geben. In der Tat findet man die Zeichen, welche schon Stierlin als charakteristisch für tuberkulöse Darmgeschwüre beschrieben hat, auch hier nicht selten. Es handelt sich dabei einmal um den sog. funktionellen Füllungsdefekt oder Schattenausfall entsprechend der geschwürig veränderten Darmstelle. Er entsteht, wie schon Stierlin hervorhob, auf Grund der Dehnungsempfindlichkeit der dem Krankheitsherde zunächst liegenden gereizten Muskulatur, derzufolge jeder irgendwie kompaktere Darminhalt durch Kontraktionen eliminiert wird. Figg. 3 und 4 stellen solche Füllungsdefekte dar; Fig. 3 entstammt einer frischen, etwa vier Wochen bestehenden, Fig. 4 einer fünf Jahre alten Amöbenruhr. In beiden Fällen ist, wie man sieht, kurz nach Einlauffüllung des Dickdarmes der geschwürige Anteil im Füllungsbilde ausgespart. Außer der Abwesenheit kompakterer, kontrastgebender Massen zeigen sich dem Beschauer aber noch eine Reihe anderer Besonderheiten. Zunächst sieht man allerhand feine, teils schlierenartige, teils ganz abnorm strukturierte Beläge von Bariummaterial an der Darmwand, die um so eher auffallen, als sie durch starke Helligkeit des Gebietes kontrastmäßig mehr hervortreten. Es handelt sich hier um die gleiche Struktur, welche Stierlin als „Marmorierung" bei seinen Fällen von Colitis ulcerosa bezeichnet hat. Sie kommt zustande einerseits dadurch, daß vom Einlaufmaterial auf den geschwürigen Partien sich Beläge präzipitieren, die teilweise direkt einem Abklatsch derselben entsprechen. Andererseits stellen sich bald auf den ulcerösen, z. T. gangränösen (man denke an die Weiterverbreitung der Amöben in der Submucosa) Schleimhautresten Zersetzungen ein, deren Endprodukte den vermehrten Gasgehalt dieses Darmstückes und damit die helle, kontrastgebende Komponente im Bilde der Marmorierung bedingen.

Diese beiden Stierlinschen Symptome, der Füllungsdefekt einerseits, die marmorierte Zeichnung andererseits, finden sich bei Amöbenruhr nicht gerade in jedem Falle, in dem man aus den klinischen Daten tiefergreifende Ulcera annehmen möchte; wenn aber vorhanden, so weisen sie wohl mit völliger Sicherheit darauf hin, daß man an entsprechender Stelle Geschwüre zu suchen hat.

Betrachtet man die beiden vorigen Bilder (Figg. 3 und 4) etwas genauer, so ist noch verschiedenes zu bemerken. Beide entstammen ganz verschiedenen Stellen des Dickdarmverlaufes, Fig. 3 dem Ascendens, Fig. 4 der Milzflexur; gleichwohl kann man einige gemeinsame Züge konstatieren. So präsentiert sich der Bariumbelag bei beiden in Gestalt eines dunkleren Fleckes,

Digitized by Google

der von zahlreichen Fleckchen, Spritzern und Streifchen umgeben ist. Wir gehen wohl nicht fehl, wenn wir an der Stelle des dichteren Belages ein ausgesprochenes Geschwür annehmen; Stützen für diese Anschauung bilden einmal analoge und sektionsmäßig kontrollierte Befunde im Tierexperiment (Reinhard, l. c.), andererseits das Verhalten dieser Beläge bei späterer Beobachtung. Während nämlich die feineren Streifchen und Spritzer, welche man auf beiden Bildern bemerkt, ein ziemlich inkonstantes Verhalten aufweisen, wenn man binnen 12 bis 24 Stunden wieder eine Aufnahme macht, sind an der Stelle jener gröberen Beläge oft noch die gleichen charakteristischen Schatten vorhanden. Diese Konstanz der Befunde aber, sowie namentlich deren Wiederkehr bei verschiedenen, zeitlich länger getrennten Untersuchungen sind natürlich weitgehend geeignet, die Wahrscheinlichkeit der Diagnose zu festigen.

Über die Art und Weise, wie ein solcher Füllungsdefekt entsteht, ist vielleicht folgende Beobachtung geeignet, Aufschluß zu geben. Man sieht bei dem Falle von Fig. 3 zunächst den Dickdarm im ganzen Verlauf durch den Kontrasteinlauf gefüllt. Während aber die übrigen Darmteile nur recht träge Aktion aufweisen, sieht man im Bereich des Transversum peristaltische Tätigkeit. Tief durchschnürende Ringmuskelzusammenziehungen werden deutlich, speziell sieht man an der Grenze von erstem und zweitem Drittel, genau dem distalen Ende des in Fig. 3 veranschaulichten Füllungsdefektes entsprechend, einen Kontraktionsring, der sich, wie weiterhin auf dem Leuchtschirm zu beobachten war, binnen kurzem über die ganze geschwürige Partie erstreckte, sie von gröberem Inhalte befreiend, so daß in fünf Minuten die Situation von Fig. 3 hergestellt war. Es handelt sich mithin um eine durch den Dehnungsreiz des Klysmas gesetzte reflektorische Zusammenziehung der inneren, der Submucosa zunächst benachbarten Ringmuskelschichte, welche alsbald nach der Füllung im ganzen Bereiche der geschwürigen Darmstrecke einsetzt.

Es wurde schon oben erwähnt, daß man den klassischen Stierlinschen Symptomenkomplex nicht in jedem Falle ulceröser Amöbendysenterie zu Gesicht bekommt, und die Frage liegt nahe, weshalb das der Fall sei. Die Antwort wird m. E. darin zu suchen sein, daß offenbar nur bei direkter Einbeziehung der Muskularis in den pathologischen Prozeß jene Reizerscheinungen ausgelöst werden. Sind dagegen rein in der Submucosa und Mucosa lokalisierte Geschwüre vorhanden, so werden auch sie sich der Röntgenuntersuchung durch restierende Beläge verraten, dies aber erst dann, wenn physiologischer Weise der Hauptinhalt des Darmes entleert ist. Wir werden also diese Spätsymptome etwa 12 bis 24 Stunden nach Applikation des Einlaufes (resp. 24 bis 36 Stunden nach Bariummahlzeit) erwarten.

Auch hier ist es, wie bei der Besprechung der marmorierten Zeichnung im Gebiet eines Füllungsdefektes, angebracht, zwischen gröberen und feineren Rückständen zu unterscheiden. Was die ersteren anlangt, so finden sie sich (bei völlig leerem übrigem Darm) einmal sehr häufig oberhalb eines Hindernisses, einer Stenose und dgl., die sich ihrer Herausbeförderung in den Weg stellte; häufig aber lassen auch unscharf-fetzige Begrenzung, Ausfransungen und dgl. erkennen, daß sie einem Geschwüre aufsitzen. Dies Verhalten dient gleichzeitig zu ihrer differentialdiagnostischen Abgrenzung gegenüber einfachen Obstipationsrückständen; allerdings pflegt auch die Menge der hier in Betracht kommenden Reste bei weitem geringer zu sein, als es bei Obstipation der Fall ist. Fig. 5 mag ein Beispiel des Gesagten geben; man sieht hier, 24 Stunden nach Bariumeinlauf, als einziges Überbleibsel des Kontrastmaterials einen etwas kompakteren Bariumzapfen im Fundus coeci, der sich mit fransigen Ausläufern in das Ascendens hinein verliert.

Betrachtet man die Fig. übrigens genauer, so wird man noch im weiteren Verlauf des Ascendens und Transversum einige feine Bariumstreifchen entdecken, die unter der Kategorie der feineren wandständigen Reste zu subsummieren sind, denen wir uns jetzt zuwenden. Sie bilden ein überaus ergiebiges Gebiet und stellen einen der häufigsten Befunde bei der Röntgenuntersuchung einer Amöbenruhr dar; dabei läßt sich mit Leichtigkeit, je nach der verschiedenen strukturellen Konfigurierung dieser Spätrückstände eine Reihe aufstellen von gröberen, feineren und feinsten Spritzern von Kontrastmaterial bis zu weniger dichten, etwas breiteren Barium-

Digitized by Google

flecken und strukturierten Zeichnungen, die teils in gänzlicher Unregelmäßigkeit, zackigen Begrenzungen und dgl. an Geschwüre gemahnen, teils tannenzweig-, netzartige und ähnliche Bilder vortäuschen. Es finden sich, wie bei der chronischen Bazillenruhr, so auch hier fließende Übergänge zur Colitis ulcerosa. Dementsprechend ist die klinische Bewertung dieser Zeichen resp. die Differentialdiagnose gegenüber Bildern, die zwar nicht unter normalen Verhältnissen vorkommen, aber auch keine spezifischen Veränderungen im Sinne von Amöbengeschwüren zur Voraussetzung haben, hier oft nicht leicht. So ist bei kompakteren Resten, wie schon oben erwähnt, die Frage zu entscheiden, ob nicht einerseits einfache Obstipation, andererseits lokale Behinderung der Passage durch Adhäsionen, Stränge und dgl. in Betracht kommt. Überzeugend wirkt hier oft die relativ geringe Dichte, welche die gesichteten Rückstände als Geschwürsbeläge zu rekognoszieren erlaubt; andererseits muß man aufs Sorgfältigste nach irgendwelcher Strukturierung oder Zeichnung fahnden; finden sich auf enger begrenztem Bezirk Ausfransungen und dgl., die direkt eine Art Abklatsch eines Ulcusgrundes darstellen, so ist natürlich die Diagnose höchstwahrscheinlich. Dagegen wird man bei weit, fast über den ganzen Dickdarmverlauf verstreuten Fleckchen und Spritzern zwar eine mehr oder minder diffuse Entzündung der Darmschleimhaut annehmen, aber sich nicht zu einer topischen Ulcusdiagnose versteigen dürfen. Je engbegrenzter aber das Dickdarmgebiet ist, welches — bei völlig leerem übrigem Darm — diese Residuen aufweist, um so mehr wird die Wahrscheinlichkeit wachsen, daß wenigstens in der Nähe dieser Veränderung ulceröse Prozesse sich abspielen; so fand ich feinste und feinere Spritzer im Coecum und Ascendens bei sicherem Coecalgeschwür, in den unmittelbar anstoßenden Partien von Ascendens und Transversum bei konstantem Füllungsdefekt an der Leberflexur und dgl.

Es wurde bereits eingangs erwähnt, daß bei dem oft chronischen Charakter der Amöbenruhr bindegewebige Wucherungen reichen Anteil am Aufbau des anatomischen Bildes dieser Erkrankung haben. Ausheilungs- resp. Vernarbungsprozesse nehmen deshalb hier einen verhältnismäßig breiten Raum ein und erfordern eine gesonderte Erwähnung; in Betracht kommen dabei wesentlich Veränderungen im Bereich der Bauhinschen Klappe und des Wurmfortsatzes einerseits, Form- und Lageanomalien des Darmes andererseits. Was die ersteren betrifft, so ist es ja bekannt, daß die Gegend der Valvula ileocäcalis s. Bauhini eine Prädilektionsstelle für Amöbengeschwüre darstellt. Es ist daher bei der reichen Bindegewebsneubildung, die sich anatomisch in den harten wallartig aufgeworfenen Rändern typischer Amöbengeschwüre kundgibt, nicht zu verwundern, daß wir bei dieser Lokalisation des öfteren eine Insuffizienz der Valvula Bauhini konstatieren können. Was die klinische Dignität dieses Symptomes anlangt, so beweist sie natürlich an und für sich nicht viel, zumal sie auch bei einfacher Obstipation (Obstipation vom Ascendenstypus Stierlin) vorkommen kann (Holzknecht und Singer, Dietlen). Andererseits haben freilich auch die Arbeiten von Groedel, Dietlen, Lohfeldt u. a. dargetan, daß sie ein wichtiges objektives Symptom chronisch-entzündlicher Prozesse sein kann. Wichtig im Sinne dieser letzteren Auffassung ist es, wenn wir weitere Narbensymptome in der Umgebung, also z. B. die weiter unten zu besprechende konische Verjüngung des Coecums, antreffen, oder wenn wir im Verlauf der Heilung das Auftreten einer Ileocoecalklappeninsuffizienz bei einem Falle beobachten, der anfangs eine völlig schlußfähige Klappe aufwies. Von Bedeutung bei der Konstatierung einer Insuffizienz ist allerdings eine stets gleiche Technik, am besten unter Befolgung der von Groedel vorgeschlagenen Kautelen.

Recht häufig findet sich des weiteren eine Stenose der Ileocoecalklappe, nicht selten mit deren Insuffizienz kombiniert. Es ist dies natürlich ein Syndrom, welches den Gedanken an narbig-indurative Veränderungen an genannter Stelle nahelegt. Wir haben zuweilen noch 24 Stunden nach Einnahme einer Bariummahlzeit Reste im Ileum darstellen können.

Als weiteres Klappensymptom kommen bei der Amöbenruhr in Frage Anomalien der Gerlachschen Klappe, die die Sichtbarkeit des Wurmfortsatzes im Röntgenbild her-

Digitized by Google

vorrufen. Wie Case angibt, gelingt es nicht, per Klysma den Wurm sichtbar zu machen, nur auf dem natürlichen Wege per os tritt Füllung ein; dabei soll der einmal kontrastgefüllte Appendix diesen Inhalt zwei bis zehn Tage festhalten.

Des weiteren ist bei Amöbenruhr die Häufigkeit zu betonen, mit der man Form- und Lageanomalien des Darmes zu konstatieren Gelegenheit hat. Als solche kommen zweierlei in Betracht, angeborene und erworbene. Ersteren wird man natürlich keinerlei heuristischen Wert für die Diagnose einräumen dürfen, immerhin ist es doch bemerkenswert, daß man solche, namentlich angeborene Verlängerungen des Dickdarmes im Sigma-, Descendens- oder Milzflexurgebiet in einem recht großen Prozentsatz der chronisch gewordenen Fälle zu Gesicht bekommt, und der Gedanke eines Kausalnexus ist im Sinne eines begünstigenden Einflusses auf das Chronischwerden der Erkrankung nicht ohne weiteres ganz von der Hand zu weisen. Von erworbenen Anomalien möchte ich zuerst nennen eine gewisse konische Verjüngung des Coecums, oralwärts gerichtet. Auch ihr wird man um so häufiger begegnen, je mehr alte, teils narbig abgeheilte, teils rezidivierende Fälle von Amöbenruhr man vor den Leuchtschirm bekommt. Sie ist häufig kombiniert mit anderen Zeichen, die für das Bestehen adhäsiver, bzw. schrumpfender Prozesse in dieser Gegend sprechen, also Druckempfindlichkeit und Tastbarkeit von Strängen oder Schwarten in der Blinddarmgegend einerseits, Insuffizienz der Valvula Bauhini andererseits. Während sich hier das Ascendens unter dem Druck des Einlaufes stark ausdehnt, sieht man das Coecum spitzwinklig zulaufen. Daß übrigens auch diese Zustände nicht immer etwas Abgeschlossenes darstellen, beweist der Umstand, daß man zuweilen nach energischer längerer Behandlung das Coecum wieder seine normale Weite bzw. Füllung erreichen sieht. Nebenbei sei bemerkt, daß gerade Därme mit dieser Coecalverjüngung außerordentlich leicht mit großen Kolonbewegungen und unbezwingbarem Stuhldrang auf Einläufe zu reagieren pflegen.

Des weiteren fand ich zuweilen als einigermaßen charakteristische Veränderung eine gewisse Verengerung resp. Einschnürung im Verlaufe des Descendens. Es zeigen sich dabei z. T. Bilder, die an Abknickungen und dgl. erinnern, auch sieht man proximal davon oft tiefe peristaltische Wellen; bei Effleurage vor dem Schirm wird meist ein Druckpunkt gefunden.

Als weitere erworbene Anomalie führe ich den in Fig. 4 dargestellten Fall von Payrscher Stenose an. Es zeigt sich hier fast die ganze linke Zwerchfellkuppe erfüllt von der linken Flexur, die Milz und Magen zur Seite gedrängt hat. Eine alte chronische Amöbenruhr mit charakteristischem Stuhlbefund; keinerlei Schmerzhaftigkeit beim Betasten des Bauches, doch klagt Patient viel über schmerzhafte und schlecht abgehende Blähungen. In der Tat erinnert die von Gas aufgetriebene Milzflexur sehr an die von Schwarz beschriebenen Fälle von „pneumatischer Ventilstenose". Die Kotpassage war dabei durchaus behindert — noch drei Tage später waren Reste des hier abgebildeten Kontrasteinlaufes im Dickdarm nachweisbar —, ein Zustand, der natürlich die denkbar günstigsten Bedingungen für ein hartnäckiges Haften der Ruhramöben zu bieten vermag.

Des weiteren gehören unter diese Rubrik die überaus häufigen entzündlichen Fixationen resp. Adhäsionen des Dickdarmes, die sich in mannigfacher Form präsentieren, von leichten Ausziehungen bis stärksten Knickungen und dgl. Oft sieht man oberhalb dieser Adhäsionen Anzeichen von seiten des Kontrastinhaltes, die den Verdacht auf chronische Schleimhautveränderungen evtl. Geschwüre wecken; z. B. bei einer durch tropische Hepatitis abgeknickten Leberflexur, bei Strängen und Verzerrungen im Gallenblasenduodenumwinkel, bei Knickungen am Transversum resp. linker Flexur infolge malarischen Milztumors und dgl. Hier möchte ich zunächst hinweisen auf einen isolierten Schleimgehalt irgendeiner engbegrenzten Darmstelle, der, sofern er sich bei zeitlich getrennten Untersuchungen als konstant erweist, wohl in diesem Sinne zu bewerten ist; es liegt in solchen Fällen, wie ich mehrfach beobachten konnte, nicht selten ein Geschwür unter der Schleimwolke verborgen, das sich evtl. nach Provokation (Karlsbader Salz, Pilsener Bier) durch Amöbenbeimengung zum Stuhle verraten kann; auch

Digitized by Google

pflegt dann isolierte Druckempfindlichkeit an der betr. Stelle zu bestehen. Des weiteren kommen hier die verschiedenen Formen von Spätrückständen in Betracht, die oben genauer geschildert sind und die namentlich in Kombination mit dem vorigen Symptom Beachtung beanspruchen dürften.

Als weitere Darmerkrankung, die ich unter dem exotischen Krankenmaterial des Instituts für Schiffs- und Tropenkrankheiten reichlich zu beobachten Gelegenheit hatte, möchte ich noch die Tuberkulose des Dickdarmes erwähnen. Bei einer überaus großen Morbidität und Mortalität des farbigen, durch den Weltkrieg in unseren Häfen zurückgehaltenen Schiffspersonals an Tuberkulose überhaupt fiel mir doch insbesondere die starke Beteiligung des Intestinaltraktes bei oft zurücktretender Lungenaffektion auf. Bei der autoptischen Kontrolle, die durchweg möglich war, zeigte sich oft eine überaus starke Bauchfellbeteiligung, teils in Form von Knötchenaussaat mit Exsudationsvorgängen, teils in Form allgemeiner adhäsiver Peritonitis tuberculosa. Darmgeschwüre wurden in sehr wechselnder Zahl und Ausdehnung angetroffen, zuweilen war man überrascht über die Schwere der Bauchfellveränderungen bei geringer Beteiligung des Darmes. Was nun die röntgenologischen Befunde angeht, so möchte ich zunächst hervorheben eine starke Reizbarkeit der Längsmuskulatur des Darmes, die mit größter Promptheit große Kolonbewegungen kurz nach Eingabe eines Klystiers auslöste, während, wie oben geschildert, bei der Amöbenruhr vor allem die Ringmuskelschicht auf Dehnungsreiz anspricht. Unmittelbar nach Einfließen des Einlaufs sieht man hier oft neben starker Füllung im Coecum und Ascendens eine sofort einsetzende tonische Zusammenziehung im Bereiche des Transversum; unmittelbar darauf führen große Kolonbewegungen eine ausgiebige Entleerung herbei, nach deren Ablauf das Transversum so gut wie vollständig leer ist und unregelmäßig begrenzte Konturen bei deutlicher Gasfüllung zeigt; von der raschen Kotpassage her bleiben zuweilen dünne schmale Straßen von Bariummaterial sichtbar, vergleichbar den „langgezogenen Wolkenstreifchen und Fetzchen bei Höhensturm (Stierlin)". Diese Streifen sind ein überaus häufiger Befund bei Tuberkulose, kommen allerdings auch normaliter bei rascher Kotbeförderung vor; sie halten sich auch lange Zeit, nachdem eine Entleerung erfolgt ist, unverändert. Vorbedingung für diese Bilder ist m. E. ein erhöhter Tonus vorwiegend der Längsmuskelschichte des Darmes; auftretende Ringmuskelkontraktionen würden die Streifen in einzelne Stücke segmentieren. Diese Kontraktur der Longitudinalschicht dürfte, wenn anders ein Schluß von den oben angezogenen autoptischen Erfahrungen gestattet ist, vorwiegend auf Reizung dieser Schicht, von der so häufig und diffus ergriffenen Serosa her zu beziehen sein, während bei Amöbenruhr mehr eine direkte Reizung der Zirkularis von der geschwürigen Submucosa her, wie bereits oben angeführt, für die Deutung der Bilder Einfluß beizumessen wäre. Natürlich darf eine derartige Schematisierung der Befunde nicht übertrieben werden; auch bei der Tuberkulose kann man jene aneinandergereihten Bariumspritzer beobachten, wie ich sie oben bei Amöbenruhr beschrieb (dagegen sind mir die langgezogenen Schattenstreifchen, wie sie bei Tuberkulose sehr häufig sind, bei der menschlichen Amöbenruhr noch nicht begegnet). Es wäre ja auch nur zu verwundern, wenn bei der Tuberkulose keine direkten Arrosionsreizungen der Zirkulärmuskulatur von der Submucosa her zur Beobachtung kämen.

Die Veränderungen im röntgenologischen Darmbilde bei Tuberkulose sind ja schon in klassischer Weise von Stierlin beschrieben worden und so genügt der Hinweis darauf, daß auch an tropischem Material Füllungsdefekte, Stenosen, Insuffizienzen der Valvula Bauhini und dgl. häufig zur Beobachtung kommen. Was ich aber noch besonders betonen möchte, ist der Umstand, daß auch hier wieder keine festen Grenzen zu ziehen sind gegenüber den im folgenden abgehandelten Krankheitsbildern, die ich schon bei Amöben- und Bazillenruhr zum Vergleich heranzog.

Im vorhergehenden sind die drei hauptsächlichsten spezifischen Infektionskrankheiten zur Sprache gekommen, denen der Dickdarm in den Tropen ausgesetzt ist; zum Schlusse möchte ich noch die Aufmerksamkeit auf zwei unspezifische Veränderungen lenken, die unter dem

Digitized by Google

tropischen Krankenmaterial teils als Folgezustände nach ersteren, teils scheinbar selbständig recht oft zur Beobachtung gelangen: auf die Colitis mucosa und ulcerosa.

Bei der ungeheuer großen Häufigkeit von Darmkatarrhen und Verdauungsstörungen, die keinen Tropenbewohner verschonen, einerseits, dem ubiquitären Vorkommen der Ruhr in den warmen Ländern andererseits ist eine Beimengung von mehr oder weniger schleimigen Bestandteilen zum Stuhle unter unserem Krankenmaterial überaus häufig zu konstatieren. Zumal finden wir derartiges fast stets bei den zahlreichen Patienten, die für gewöhnlich nur einige weichbreiige Stühle täglich, auf einen Diätfehler, eine Erkältung aber gleich einen regelrechten Durchfall mit starkem Schleimgehalt aufweisen. Nicht selten haben sich diese Zustände unmittelbar an eine überstandene Ruhr und dgl. angeschlossen. Die klinische Untersuchung fördert außer dem obigen Stuhlbefunde nichts oder vielleicht eine mäßige Druckempfindlichkeit der Blinddarm- oder Descendensgegend zutage. Dagegen vermag hier die Röntgenuntersuchung vermittels Kontrasteinlauf zuweilen mehr Aufschluß zu geben: man sieht in Fällen von ausgesprochener Colitis mucosa den ganzen Dickdarm erfüllt mit einem System kleiner runder Bariumstippchen (Fig. 6), die dicht aneinandergereiht, den ganzen Kontrastinhalt ausmachen und nur an den Flexuren gelegentlich durch stärkere Gas- oder Schleimansammlungen unterbrochen sind. Dabei ist das einzelne Fleckchen ganz regelmäßig rundlich und gibt so schon der Form nach zu erkennen, daß es mit jenen zackigen, gefransten und dgl. Figuren nichts zu tun hat, die wir als Geschwürsbeläge bei der Amöbenruhr kennen lernten. Eine derartig regelmäßige, systematische Geschwürsbildung wäre wohl bei der Chronizität des Zustandes einerseits, dem wenig schweren klinischen Bilde andererseits undenkbar, vielmehr handelt es sich hier um Schleimklümpchen, die rundliche Partikel des Kontrastmittels eingehüllt und auf der weiteren Darmpassage begleitet haben. Man hat hier eben einen chronischen Reiz- bzw. Entzündungszustand der Darmschleimhaut vor sich, der sie auf jeden auch physiologischen Reiz mit vermehrter Schleimproduktion reagieren läßt. Als weiteres Zeichen dieses Entzündungszustandes mag die Schmalheit und Haustrenlosigkeit derartiger Darmbilder gelten, welche auch in Fig. 6 deutlich in die Erscheinung tritt.

Ein isolierter zirkumskripter Schleimgehalt des Darmes dagegen dürfte, sofern er sich nur bei zeitlich getrennten Untersuchungen als konstant erweist, ganz anders zu bewerten sein, wie oben des Genaueren ausgeführt.

Kehren wir zur Colitis mucosa zurück, so ist zu bemerken, daß in den meisten Fällen mit den oben geschilderten Zeichen der röntgenologische Symptomenkomplex abgeschlossen ist. Bei einer Reihe von Fällen jedoch, bei entsprechender nervöser Stigmatisierung oder evtl. hinzukommenden Anomalien der Darmlage und -form kann es in Zeiten stärkerer Schleimproduktion, sei es durch Kontraktur oder durch temporäre Verlegung des Lumens zu schmerzhaften Anfällen von Darmkolik kommen, deren Ende von massenhaften Gas- und Schleimabgängen begleitet ist. Hierher gehören die Fälle von sog. „pneumatischer Ventilstenose“ (Schwarz) bei der obenerwähnten Payrschen Krankheit (vgl. Fig. 6); des weiteren ist in Fig. 7 ein Fall von vergrößertem S. romanum im Anfallsstadium reproduziert; man sieht deutlich die Steifung der großen, neben dem Kontrastinhalte mit reichlichen Schleim- und Gasmassen erfüllten Sigmaschlinge. Anamnestisch hatte hier vor langen Jahren eine Amöbenruhr bestanden, auch hatte eine Operation wegen Leberabszeß stattgefunden. Man vermißt im Bilde jene charakteristische Stippchenzeichnung, von der oben die Rede war, sieht aber im Lumen der erigierten Darmschlinge breite randständige Massen von Schleim und Gas, während der relativ homogene Kontrastbrei sich vorwiegend axial gelagert zeigt. Die Erklärung für dieses Verhalten liegt auf der Hand. Es findet in Anfallszeiten eine derartige Schleimproduktion statt, daß bei der schlechten Mischbarkeit mit diesem Material der Bariumbrei gar keine Gelegenheit hat, mit der Darmwand selbst in innige Berührung zu gelangen. Er wird deshalb nicht in einzelnen Klümpchen von Schleim eingehüllt, sondern steckt als Ganzes in einer Schleimwolke — wie etwa, ins Mikroskopische übersetzt, der Axialfaden in der Curschmannschen Spirale beim

Digitized by Google

Bronchialasthmaanfall, zu dem bekanntlich diese Zustände manche Parallelen bieten. Es wird so die Entstehung der bekannten röhrenförmigen Ausgüsse und Membranen, wie sie nach solchen Anfällen von „Darmasthma" gelegentlich zutage gefördert werden, direkt veranschaulicht.

Unter dem Namen Colitis ulcerosa bezeichnet man (vgl. z. B. Schmidt u. a.) eitrige Entzündungen der Darmschleimhaut, evtl. auch der anderen Darmschichten, die durch ihre Chronizität einerseits, die Neigung zu geschwürigem Zerfall mit blutig-schleimig-eitrigen Stuhlabgängen andererseits charakterisiert sind. Der Substanzverlust kann so weit gehen, daß nur noch Schleimhautinselchen inmitten ulceröser Defekte vorhanden sind; andererseits können im weiteren Verlauf des Leidens bedeutende fibröse Indurationen Platz greifen, die evtl. ganze Darmstrecken in starre Rohre verwandeln. Je nach Überwiegen dieser Prozesse ist es begreiflich, daß die Abtrennung sowohl von dysenterischen, als auch von tuberkulösen Veränderungen große Schwierigkeiten machen kann. Bei dem von mir untersuchten Krankenmaterial handelte es sich teils um Weiße, teils um Farbige; Darmerkrankungen teils akuter, teils chronischer Natur fehlten nie in der Vorgeschichte, besonders war Dysenterie oft überstanden worden. Der klinische Befund war wechselnd; z. T. der einer schweren chronischen Dysenterie, bei der der Erregernachweis nicht erbracht werden konnte. In einem Falle wurden verhältnismäßig große Blutmengen mit dem Stuhle ausgeschieden, so daß die Melaena anfangs ganz das klinische Bild beherrschte.

Was die Röntgenbefunde anlangt, so stehen, wie bei der Tuberkulose, die Stierlinschen Zeichen im Vordergrund, einerseits die zirkumskripte Hypermotilität der geschwürigen Stelle, welche den so charakteristischen Füllungsdefekt verursacht, andererseits die abnorme Strukturierung („Marmorierung") von Wandbelägen innerhalb des Füllungsdefektes. Zuweilen sind diese derart, daß sie das Relief einer geschwollenen, gewulsteten, evtl. durch Narben verzerrten Schleimhaut aufs deutlichste wiedergeben. Hierher gehört z. B. Fig. 8; es handelt sich um Veränderungen, die nach einer überstandenen Amöbiasis auftraten. Man sieht das Colon ascendens frei von gröberen Inhaltmassen, verhältnismäßig schmal und ohne haustrale Zeichnung. Innerhalb dieses Gebietes aber bekommt man direkt die Wahrnehmung einer unregelmäßigen Felderung der Mucosa, erkennt u. a. z. B. eine strahlig zusammengezogene Narbe, die genau einem früher (Fig. 3) nachgewiesenen Amöbengeschwüre entspricht und die wohl von unregelmäßigen Schleimhautwülsten umgeben ist. Eine totale Induration der Wand ist hier nicht anzunehmen; die Veränderung dürfte etwa dem entsprechen, was Kienböck (Fortschr. XX, 3) in seiner Arbeit über Colitis ulcerosa als Typus 1 bezeichnet. Ein anderes Bild bietet sich in Fig. 9. Klinisch bestand hier fast in allen Zügen das Bild einer schweren Amöbenruhr; auch der Stuhlbefund entsprach, den Nachweis der Erreger ausgenommen, diesen Bedingungen. Es handelte sich um einen Chinesen, der an Opiumvergiftung litt; er wurde im Coma morphinisticum eingeliefert; im Erbrochenen war das Alkaloid sehr deutlich nachweisbar. Es bestanden überaus zahlreiche, blut- und schleimhaltige Durchfälle, dabei waren weder spezifische Bazillen noch Protozoen im Stuhlmaterial nachzuweisen. 24 Stunden nach Eingabe einer Bariummahlzeit ergab sich der dargestellte Befund. Zunächst fällt auf, daß der Inhalt des Darmes durchaus inhomogen ist und sich durchweg in Gestalt von Spritzern, Pünktchen und dgl. präsentiert. Sodann bemerkt man, besonders im Ascendens und Transversum, starke haustrale Einschnürungen. Es handelt sich hier um Morphinspasmen, wie ich sie auch an einem anderen Falle von Opiumvergiftung am Magen konstatieren konnte. Die Spasmen scheinen so gut wie völlig durchzuschnüren, denn fast oberhalb jeder Segmentation ist ein Flüssigkeitsniveau erkennbar, so z. B. in der durch den Pfeil markierten Höhe, aber auch an anderen Stellen. Es handelt sich um angehäuftes entzündliches Darmsekret mit z. T. darin schwimmenden Flocken aus Schleim, abgestoßenen Schleimhautresten und anhängenden Bariumpartikelchen. Drittens endlich sieht man vom unteren Descendens an bis zum Anus den Enddarm so gut wie jeden gröberen Inhaltes bar; er weist neben starkem Gasgehalt charakteristische spritzig-streifige Wandbeläge sowie

Digitized by Google

deutliche, unregelmäßig gezogene Randkonturen auf. Offenbar ist hier der Sitz der schwersten Veränderungen zu suchen; es dürften die erwähnten Enddarmabschnitte ein starres Rohr bilden, dessen geschwürige Innenwand die massenhaften schleimig-blutigen Ausscheidungen in erster Linie verursachte. Das Bild entspricht im großen ganzen wohl dem, was Kienböck als Typus 2 in seiner bereits zitierten Arbeit aufgestellt hat.

Wir haben damit die hauptsächlichsten Erscheinungsformen der tropischen Colitis ulcerosa vorgeführt und möchten zum Schluß noch auf die zahlreichen Übergänge hinweisen, die, wie schon mehrfach erwähnt, diese Erkrankung mit dem im Früheren abgehandelten spezifischen tropischen Darmerkrankungen aufweist. Schon bei den chronischen Veränderungen im Anschluß an Bazillenruhr drängen sich derartige Gedanken ohne weiteres auf, wenn man Radiogramme wie z. B. Fig. 2 mit solchen von Colitis ulcerosa vergleicht. Immerhin dürften hier vorwiegend Bilder zur Beobachtung gelangen, die mehr einen Übergang zu dem unter dem Namen Colitis mucosa im vorhergehenden subsummierten Erscheinungen darstellen; man kann meist aus der Gestalt der rundlich fleckenförmigen oder auch schleierartigen Spätrückstände mehr auf schleimig-katarrhalische als auf eitrig-ulceröse Entzündungsprozesse schließen.

Weit fließendere Übergänge dagegen zeigen sich bei der Amöbenruhr. Zunächst ist daran zu erinnern, daß auch klinisch in chronischeren Stadien die Unterscheidung zwischen Amöbiasis und Colitis ulcerosa kaum außer durch den Erregernachweis zu stellen ist. Genau das gleiche zeigt sich bei der Röntgenuntersuchung. Bilder wie die von Fig. 3 und 4 könnten ohne weiteres auch bei Colitis ulcerosa gefunden werden, wie denn ja auch die anatomischen Charaktere der eitrig-ulcerativen Entzündung bei beiden Krankheitsformen zur Beobachtung gelangen; so kann es denn auch weiter nicht wundernehmen, wenn man des öfteren Fälle von Colitis ulcerosa sieht, die anamnestisch sich an eine überstandene schwere Tropenruhr anschlossen.

Was von der Amöbendysenterie gesagt wurde, gilt in nicht geringerem Maße von der Tuberkulose des Darmes. Hier ist ja schon in der Literatur mehrfach der enge Zusammenhang der röntgenologischen Erscheinungsformen mit denen bei Colitis ulcerosa betont worden (Stierlin, Kienböck u. a.), so daß der bloße Hinweis genügt.

Mit diesen Ausführungen glaube ich die wesentlichen Züge der Colitiden, wie ich sie an tropischem Krankenmaterial zu beobachten Gelegenheit hatte, dargestellt zu haben; weitere Untersuchungen resp. Ausgestaltungen möchte ich mir vorbehalten.

Literatur.

Aschoff, Die Wurmfortsatzentzündung. Jena 1908 und Lehrbuch, 2. A. 1911.
Bergmann und Lenz, Deutsche med. Wochenschr. 1911, Nr. 31.
Bergmann und Katsch, Deutsche med. Wochenschr. 1913, Nr. 27.
Bloch, Mediz. Klinik 1911, Nr. 6.
Boehm, Münch. med. Wochenschr. 1912, Nr. 27.
Bosch, Wiener med. Wochenschr. 1910, Nr. 20/22.
Case, Americ. Quarterly of roentgenol. IV, 2.
Case, 17. Intern. Kongr. f. Med., London 1913.
Cohn, Münch. med. Wochenschr. 1913, Nr. 13.
Dietlen, Fortschritte auf dem Gebiet der Röntgenstrahlen, XXI, 1.
Faulhaber, Röntgendiagnostik der Darmkrankh., Samml. zwangl. Abhandl. a. d. Gebiete d. Verd.-Krkh., Bd. 5, Heft 1.
Goldammer, Röntgen-Diagnostik der chirurgischen Erkrankungen des Verdauungs-Kanals, 1914, 2. Aufl.
Groedel, Fortschritte auf dem Gebiet der Röntgenstrahlen, XX, 2.
Groedel, Münch. med. Wochenschr. 1913, Nr. 14 und 19.
Groedel, Atlas und Grundriß der internationalen Röntgendiagnostik, 2. A. 1914. Daselbst weitere Lit.
Holzknecht und Singer, Münch. med. Wochenschr. 1911, Nr. 48.
Holzknecht und Singer, Deutsche med. Wochenschr. 1912, Nr. 23.
Haenisch, Münch. med. Wochenschr. 1911, Nr. 45.

Digitized by Google

Köhler, Alban, Grenzen des Normalen und Anfänge des Pathologischen im Röntgenbilde. 2. A. 1915.
Kuenen, Beihefte zum Archiv für Schiffs- und Tropenhygiene Bd. XIII, 1909, Heft 7.
Kienböck, Fortschritte auf dem Gebiet der Röntgenstrahlen, XX, 3.
Lohfeldt, Münch. med. Wochensch. 1913.
Lohfeldt, 29. Kongreß für innere Medizin 1912.
Lohfeldt, Fortschritte auf dem Gebiet der Röntgenstrahlen, XXII, 2.
Marcuse, Berl klin. Wochenschr. 1914, Nr. 40.
Mense, Handbuch der Tropenkrankheiten, daselbst weitere Lit.
Payr, Zentralblatt für Chirurgie 1905, Nr. 30.
Pers, Deutsche med. Wochenschr. 1912, Nr. 43.
Reinhard, Archiv für Schiffs- und Tropenhygiene, 1916.
Schmidt, Ad. Klinik der Darmkrankheiten, 1913. Wiesbaden, Bergmann (Literatur).
Schwarz, Klin. Röntgendiagnostik des Dickdarmes. Berlin, Springer 1914 (daselbst weitere Lit.).
Schwarz und Novascinsky, Wiener klin. Wochenschr., 1912, Nr. 39.
Stierlin, Münch. med. Wochenschr., 1911, Nr. 23 und 36.
Stierlin, Med. Klinik 1913, Nr. 25.
Stierlin, Zeitschrift für klinische Medizin, Bd. 70 und 75, 1910 und 1912.

Aus der Universitäts-Frauenklinik Freiburg/Brsg. (Direktor Geh. Hofrat Prof. Dr. Krönig.)

Zur urologischen Röntgendiagnostik, ein nephro-pyelographischer Beitrag.

Von

Dr. **H. Lembcke**, Assistent der Klinik, z. Zt. im Felde.

(Hierzu Tafel VII, VIII und IX.)

Die Pyelographie wird an der Freiburger Universitäts-Frauenklinik seit 1905 in allen geeigneten Fällen nach den von Voelcker, Dietlen und von Lichtenberg angegebenen Vorschriften ausgeführt. Über einen Teil der Untersuchungen, die von Gauß[1]) ausgeführt wurden, ist von diesem verschiedentlich berichtet worden.

Es sollen zunächst die verschiedenen Einzelheiten der Technik, von denen das Gelingen der Aufnahme abhängig ist, Besprechung finden, in einem zweiten Teil folgt dann das pyelographisch untersuchte Material und zum Schlusse soll kurz auf die Frage der Nebenschädigungen eingegangen werden.

Technik.

Bezüglich der Technik sei hervorgehoben, daß wir uns mit ganz geringen Abweichungen an die Oehleckerschen Vorschriften hielten[2]). Während man früher allgemein das Kollargol mit einer Spritze injizierte und während der Injektion zu photographieren gezwungen war, wenn man die Harnwege wirklich im Füllungszustande auf der Platte erhalten wollte, vereinfachte und vervollkommnete Oehlecker die Technik ganz wesentlich, indem er seine spezielle Instillationsvorrichtung einführte. Mit Hilfe dieser gelang es ihm als ersten, exakte Übersichtsaufnahmen des ganzen Harntraktus herzustellen.

Die Technik ist ungefähr folgende: Nachdem zunächst beide Ureteren möglichst bis zum Nierenbecken entriert sind, fängt man etwas Urin für die Untersuchung auf und schließt an sie die beiden Schläuche der mit einer zehnprozentigen Kollargollösung[3]) gefüllten graduierten

---

[1]) Verhandlungen der Gesellschaft Deutscher Naturforscher und Ärzte, September 1911.

[2]) Oehlecker: Übersichtsaufnahmen vom uropoetischen Systeme (Pyelocystographie), Fortschritte auf dem Gebiete der Röntgenstrahlen, Bd. 17, 1911, S. 195.

[3]) Im letzten Jahre haben wir mit Vorteil das Skiargan, das von der Firma Haydn, Dresden-Radebeul, hergestellt ist, und an Konzentration einer 12%igen Kollargollösung gleichwertig ist und dabei den Vorzug hat, kaum zu sedimentieren, angewandt.

Digitized by Google

kleinen Glasirrigatoren an. Diese Irrigatoren sind an einem Gestell getrennt in ihrer Höhe verschiebbar und werden so aufgehängt, daß das Kollargol, das selbstverständlich Körpertemperatur hat, unter leichter Hubhöhe abfließt. Wir verwenden wie Oehlecker mitteldicke Ureterenkatheter (5—6 Charieres), damit das einfließende Kollargol bei leichtem Überdruck bequem aus dem Nierenbecken wieder in die Blase abfließen kann. Mittel, wie Morphiuminjektionen, wie sie von mancher Seite zu Beginn der Untersuchung gegeben werden, verwenden wir absichtlich nicht, da uns gerade die Empfindungen der Patientin während der Untersuchung ein Hilfsmittel für die Beurteilung ist, ob das Nierenbecken sich unter einer zulässigen Spannung befindet. Im allgemeinen machen wir die Aufnahme in dem Momente, wo die Patientin angibt, daß sie ein geringes Spannungsgefühl in der Nierengegend verspürt. Natürlich braucht dieses unangenehme Gefühl nicht immer aufzutreten, trotzdem das Nierenbecken schon gefüllt ist und andererseits kann starkes Spannungsgefühl beobachtet werden, trotzdem bei der Aufnahme in diesem Moment das Nierenbecken keine Füllung zeigt. Dies letztere dürfte sich ja wohl leicht aus einem momentan bestehenden Krampf der Nierenbeckenmuskulatur erklären.

Noch bevor man die mit Kollargol gefüllten Irrigatoren an die Ureterenkatheter angeschlossen hat, wird alles zur Photographie gerichtet. Eine Platte mit Verstärkungsschirm (im allgemeinen 30:40 cm) wird entsprechend der Lage der Harnwege unter den Rücken der Patientin gelegt, etwa über der Mitte der Platte die Röhre in Bleiglastubus auf 80 cm Antikathode-Plattendistanz eingestellt, die Gocht-Uhr auf die gewünschte Zeit gerichtet. Die Irrigatorgläschen, die zunächst in Nierenhöhe sich befanden, werden jetzt langsam gehoben und dabei die Senkung des Kollargolspiegels in dem graduierten Zylinder beobachtet. Die Höhendifferenz zwischen Niere und Kollargolspiegel ist nicht allgemein zu normieren, da sie sehr wesentlich abhängt von dem Reibungswiderstand der Flüssigkeit in Schlauch und Katheter. Wie oben schon hervorgehoben, darf man die Ureterkatheter nicht zu dick wählen, damit das Kollargol bequem aus dem Nierenbecken abfließen kann. Alle diese verschiedenen Punkte spielen in dem Kapitel der Nebenwirkungen eine wichtige Rolle und wir werden deswegen am Schlusse nochmals auf sie zurückkommen. Das Abfließen des Kollargols aus dem Nierenbecken kann man im Cystoskop beobachten.

Aus dem Auftreten oder Nichtauftreten des Spannungsgefühles allein auf den Füllungsgrad des Beckens zu schließen, erscheint uns nicht erlaubt, da beides, wie oben besprochen, nicht immer parallel geht.

Also Sinken des Kollargolspiegels, Abfließen in die Blase, evtl. Spannungsgefühl in der Nierengegend lassen uns den für die Photographie geeigneten Augenblick erkennen. Nach der Aufnahme klemmt man beide Schläuche ab und entwickelt sofort die Platte. Je nachdem sich nun die Nierenbecken als genügend oder nicht genügend gefüllt erweisen, ist eine weitere photographische Aufnahme nach entsprechender Änderung des Kollargolzuflusses erforderlich. Die meisten unserer Röntgenaufnahmen wurden bei der oben erwähnten Einstellung angefertigt, indem wir mit einer Röhrenhärte von 5—6 Benoist bei 10 M.-A. in der Regel 7 Sekunden belichteten. Diese Angaben bieten jedoch nur einen sehr schwachen Anhaltspunkt, da selbstverständlich die Expositionszeiten speziell außerordentlich von der Leistungsfähigkeit des Apparates abhängen. Da wir für unsere Diagnostik noch einen älteren, weniger ergiebigen Apparat verwenden, so müssen wir c. p. relativ lange exponieren.

Material.

Nachdem wir so einen Überblick über die Technik gewonnen haben, soll nun die Besprechung des untersuchten Materials stattfinden. Der Stoff wurde folgendermaßen gruppiert:

Zunächst soll einer von den normalen Fällen, die zufällig zur Untersuchung kamen, beschrieben und im Anschluß daran der für einen normalen Harntraktus charakteristische röntgenographische Befund beschrieben werden. Sodann werden die verschiedenen pathologisch

Digitized by Google

veränderten Harnwege und — soweit es den Röntgenbefund des Krankheitsbildes noch anschaulicher zu machen imstande ist — auch die zugehörigen Nierenphotographien selbst Gegenstand der Besprechung sein. Eine erste Untergruppe wird sich mit den reinen Ektasien befassen, die zum Teil untrennbar mit Ptosis verbunden sind, soweit sie ihre Ursache in rein mechanischen Hindernissen des Harnabflusses haben, eine zweite Untergruppe soll einige für die tuberkulöse Erkrankung charakteristische Veränderung der Harnwege zeigen. Es folgt sodann die Besprechung der pyelographischen Untersuchung bei Lithiasis, sodann bei Nierentumor, und endlich bei den auf Nephroptose verdächtigen Patientinnen in liegender und stehender Haltung.

Dem Zwecke dieser Arbeit entsprechend, sollen bei den einzelnen Fällen die übrigen klinischen Befunde nur dann gebracht werden, wenn sie für das Verständnis erwünscht sind.

A. Normale Harnwege.

An einem normalen Nierenbecken unterscheiden wir anatomisch die becherförmigen Räume[1]) (fornices), welche die Nierenpapillen aufnehmen und sich unter Verengerung in kurze Gänge (Kelche, Calices) fortsetzen; diese Kelche sammeln sich in der Regel zu zwei größeren Armen (Calices majores) und vereinigen sich wiederum zu einem etwas größeren Abschnitt, dem Nierenbecken, das in den Ureter übergeht. Nach Voelcker ist die Gesamtkapazität dieses Hohlgebietes, das er als „chirurgisches Nierenbecken" bezeichnet, 4—6 cbcm. Wir selber fanden in Übereinstimmung mit Voelcker in normalen Fällen das Nierenbecken schlank und wenig gefüllt; ebenso sind die Ureteren schlank in ihrem ganzen Verlaufe. Die Figur 1 zeigt ein normales linkes Nierenbecken. Gelegentlich beobachtet man auch im Pyelogramm die drei physiologischen Ektasien des Ureters, und zwar am Ausgang aus dem Nierenbecken, oberhalb der Linea innominata und unmittelbar vor der Einmündung in die Blase.

B. Pathologische Formveränderungen der Harnwege.

1. aus vorwiegend mechanischer Ursache.

Abweichungen der Form dieses Hohlsystems können nun durch die verschiedensten Ursachen zustande kommen. Am häufigsten führen Stauungen im unteren Gebiet der Ureteren zu Formveränderungen der proximal gelegenen Wege. Sie werden besonders oft in der Schwangerschaft beobachtet, wobei dann meistens gleichzeitig eine Infektion im Bereiche der Urinstauung, d. h. eine Pyelitis besteht, in relativ seltenen Fällen durch eine mechanische Verlegung des Harnweges aus irgendeiner anderen Ursache. Für beides wollen wir typische Bilder bringen.

a) Graviditätsektasien.

Bei 8 untersuchten Graviditätspyelitiden fanden wir 3 mal eine Ektasie nur des rechten Nierenbeckens, 5 mal eine Ektasie beiderseits, dabei dann aber meist auch auf der rechten Seite stärker als auf der linken. Auf die hierdurch bedingte erhöhte Disposition zur Infektion rechterseits ist ja schon genügend oft in der Literatur hingewiesen. Wir geben auf den beifolgenden Tafeln zwei besonders charakteristische Befunde wieder (Fig. 2 und 3). Von einer besonderen Erläuterung wird an dieser Stelle abgesehen, sie ist den Tafeln beigefügt.

b) mechanisch bedingte Pyelitiden bei nicht Graviden.

Stauungsektasien aus anderer Ursache als Kompression der Harnwege infolge Schwangerschaft sind bei Frauen selten; deshalb dürfte der folgende Fall (s. Fig. 4) besonderes Interesse bieten. Patientin war lange ohne Erfolg intern wegen ihrer pyelitischen Beschwerden behandelt.

[1]) Zeitschrift für chirurgische Urologie, Bd. I, S. 112: Voelcker, Über Dilatation und Infektion des Nierenbeckens.

Digitized by Google

Das rechte Nierenbecken war stark eiterhaltig; wiederholtes, tagelang hohes Retentionsfieber, mehrmalige Attacken von Schüttelfrost besserten sich auch auf wochenlang fortgesetzte Nierenbeckenspülungen nicht. Die Pyelographie zeigte ein enorm erweitertes rechtes Nierenbecken. Wegen vollkommenen Versagens der internen und lokalen Therapie wurde schließlich die Nephrektomie ausgeführt. Dabei fand sich als Ursache der enormen Retention eine sehr hohe Insertion des Ureters; dieser wurde anscheinend zeitweise durch Kompression von seiten des Nierenbeckens verlegt.

2. Pathologische Formveränderungen bei Nierentuberkulose.

Besonders durch die Anregungen von Dietlen und von Lichtenberg[1]) ist der Erforschung der Formveränderungen der Harnwege bei Nierentuberkulose wachsendes Interesse zugewandt worden, und gegenwärtig darf man sagen, es hieße auf sehr wertvolle Daten verzichten, wollte man diese Untersuchung unterlassen. Die Figuren 5—11 bringen einige besonders charakteristische Aufnahmen. Nicht immer stehen die objektiven Befunde der übrigen Untersuchungsmethoden miteinander im Einklang. Besonders in solchen Fällen kann dann die Pyelographie mit dazu dienen, den Fall zu klären, da sie uns häufig direkt über die Schwere der makroskopisch-anatomischen Läsion der erkrankten Niere Aufschluß zu geben vermag. Als Beispiel hierfür mag folgender Fall gelten.

Der Sondenurin bot beiderseits nur einen geringen pathologischen Befund. Der Gesamtphenolsulfophthaleinwert war ein guter, dagegen sprach der Ausfall der Indigkarminprobe für eine stärkere Erkrankung. Der Schatten der Nephrogramme war homogen. Nun zeigte das linke Nierenbecken im Pyelogramm nur eine partielle Füllung ohne Kelchzeichnung; als Ursache nahmen wir im Becken festsitzende Käsemassen an. Außerdem fand sich eine Ektasie des zugehörigen Ureters. Rechts war das Nierenbecken zwar leicht erweitert, aber nicht besonders formverändert und der entsprechende Ureter normal. Die Operation ergab, daß der linke obere Nierenpol eine mit dem Becken kommunizierende Kaverne enthielt, die sich ebenfalls mit Kollargol gefüllt hatte und im Röntgenbilde der oberen Partie des Schattens entsprach; dies war jedoch aus dem Bild schwer herauszulesen.

Ähnlich lagen die Verhältnisse bei einem anderen Fall. Er ist deswegen noch von besonderem Interesse, weil sich bei der Pyelographie eine käsig zerfallene Gewebspartie im oberen Nierenpol, die mit dem Nierenbecken kommunizierte, besonders intensiv mit Kollargol belud (Fig. 9) und dieses 5 Wochen später bei einer Nierenaufnahme (Fig. 10) noch retiniert hielt.

Von Herrn Geheimrat Kümmell erfuhr ich durch persönliche Mitteilung, daß er einen analogen Fall beobachtete, in dem das Kollargol über ein Jahr in einem Käseherd zurückgehalten wurde.

Gelegentlich kann uns ein Pyelogramm nicht nur über die Art der anatomischen Formveränderung des uropoetischen Hohlsystems Aufschluß geben, sondern es kann uns wohl auch einmal einen Einblick in den Entwicklungsgang dieser Krankheit bieten, wenngleich solche Ableitungen aus Bildern stets mit Vorsicht zu verwerten sind. Wir selber hatten einmal Gelegenheit, ein solches Röntgenbild aufzunehmen. Es ist in Figur 8 wiedergegeben. Man erkennt dort dicht oberhalb der kugelförmigen Schrumpfblase (Kapazität 75 ccm) mit der ampullenförmig erweiterten Uretermündung eine atretische Partie des Harnleiters, proximal hiervon den stark erweiterten rechten Ureter, an der Linea innominata eine Schleife bildend. Ich hatte Gelegenheit, dieses Bild mit Wildbolz zu besprechen, und konnte mich ganz seiner Wahrscheinlichkeitsfolgerung anschließen, daß man hier das Resultat eines Tuberkuloseprozesses vor sich habe, der, einseitig beginnend, zur Blase deszendiert war und nun auf der anderen Seite gerade im Aufsteigen begriffen war. Es war nun vielleicht die Tuberkulose an dem sekundär

[1]) Dietlen und v. Lichtenberg: Die Nierentuberkulose im Röntgenbilde. Mitteilungen aus den Grenzgebieten der Medizin und Chirurgie, Bd. 23, S. 739, 1911.

Digitized by Google

erkrankten Ureter zunächst mal bis zu der jetzigen Stenosenstelle hinaufgekrochen, hatte hier zu einer besonders starken Ulzeration mit vorübergehend narbiger Ausheilung unter starker Schrumpfung geführt, ein Ergebnis, das wir in dem von uns beobachteten späteren Stadium der Erkrankung schon mit der aus dieser Stenose resultierenden Folgeerscheinung, d. h. Ektasie auch des proximal gelegenen Harnweges auf dem Bilde erkennen können. Mit dem entrierenden Katheter gelangte man jedesmal etwa bis zur Höhe der Linea innominata; hier verfing dieser sich augenscheinlich dann stets in der Schleife des erweiterten Ureters. Vielleicht war in Wirklichkeit die zugehörige Niere selber noch nicht erkrankt, und eine Cysto-ureteroanastomose hätte — wenn rechtzeitig ausgeführt — diese Niere noch retten können. Für eine evtl. Intaktheit sprach der relativ hohe Phenolsulfophthaleinwert dieser einen Niere acht Tage nach der Nephrektomie. (In 2 Stunden wurden 68 % des intravenös injizierten Farbstoffes ausgeschieden.) Die Indigkarminprobe hatte nur ein schwaches Abfließen des Farbstoffes angezeigt, was natürlich schon lediglich durch die kolossale Schleifenbildung und distale Stenose des Ureters bedingt sein konnte. Die Patientin erholte sich sehr schnell nach der Operation und wurde auf ihren dringenden Wunsch schon nach drei Wochen nach Hause entlassen.

Diese wenigen Beispiele dürften erkennen lassen, welche wertvollen Aufschlüsse uns die Röntgenuntersuchung der Nierentuberkulosen geben kann.

3. Pathologische Formveränderungen der Harnwege bei Nephrolithiasis.

Ein eigenes Gebiet bilden die Fälle von Lithiasis. Im allgemeinen ist dabei natürlich das einfache Nephrogramm am wichtigsten. Doch nicht immer findet man die Steine in typischer Form; dann ist ohne Pyelographie nicht zu entscheiden, ob der Stein in der Niere selber sitzt, oder ob er dem Nierenbecken angehört. Füllt man jedoch das Nierenbecken mit Kollargol und photographiert, so entscheidet natürlich die Lage des Steinschattens, der als scharfumrissene, mehr oder weniger starke Aufhellung im Negativ imponiert, zum Nierenbeckenschatten sofort die Frage. Diese Lokalisation ist für die Operation von Wichtigkeit.

In den beigefügten Tafeln, Fig. 12 und 13, geben wir ein Beispiel hierfür wieder. Bei der Patientin fand sich ein gedoppeltes Nierenbecken, deren untere Partie den Stein enthielt. Wegen schwerer, vorgeschrittener Pyelonephritis mit häufigen Kolikattacken und hohem Fieber mußte in diesem Falle die Niere exstirpiert werden.

4. Pathologische Veränderungen der Nierenbeckenform bei Nierentumor.

Bei unseren Nierentumoren waren wir einmal in der Lage, aus dem pyelographischen Befund auf eine Kompression des Nierenbeckens zu schließen. Da der Urin sowohl reichlich Erythrozyten, als auch typische Tumorzellen enthielt, so war damit die Diagnose Hypernephrom allerdings schon vorher gesichert. Aber für die Lokalisation des Tumors konnten uns natürlich die rein klinischen Methoden nichts bieten. Hier half allein die Röntgenuntersuchung weiter. Zunächst wurde von beiden Nieren ein Nephrogramm hergestellt; während der linke Nierenschatten völlig normale Konturen zeigte, ließ das Bild der rechten Niere einen buckelförmigen Aufsatz erkennen, der scharf aus der normalen Kontur hervortrat. Daraus war zu schließen, daß der Tumor seinen Sitz im oberen Pol hatte (Fig. 15). Um zu prüfen, ob und wie weit das Nierenbecken selber schon vom Tumor ergriffen war, wurde dann pyelographiert. Dabei war äußerst auffällig, daß die Patientin sofort heftige Kolikschmerzen bekam, trotzdem das Kollargol unter ganz geringem Druck stand und trotzdem jetzt — wie das sofort angefertigte Photogramm zeigte — nur ganz wenig Kollargol sich im Nierenbecken befand (Figur 16). Dieses ließ nur eine geringe, gabelförmige Füllung erkennen. Es wurde deswegen aus dieser Gesamtbeobachtung auf eine Kompression des Nierenbeckens durch hereinwuchernde Tumormassen geschlossen. Die Nephrektomie bestätigte vollauf diese Röntgenbefunde.

Digitized by Google

5. Pathologische Veränderungen der Form der Harnwege bei Nephroptosis.

Zum Schluß soll noch die pyelographische Untersuchung der Nephroptosen besprochen werden, der auch Oehlecker großen Wert beilegt. Voelcker fordert sogar, man solle sie in allen Fällen von Wandernieren ausführen, ehe man nephropexiert. Sehr wichtig erscheint es uns, daß man für diese Fälle aus der Röntgenaufnahme im Liegen bindende Schlüsse noch nicht ziehen kann; erst die Pyelographie im Stehen kann uns für die allermeisten Fälle mit Sicherheit eine Nephroptose erkennen lassen und nur sie ist imstande, uns einen exakten Aufschluß über den Grad der Nephroptose zu geben. Der Vorschlag, die auf Nephroptosis verdächtigen Fälle regelmäßig, und zwar auch im Stehen zu pyelographieren, ist etwa um das Jahr 1913 von einem amerikanischen Autor[1]) gemacht worden. Wir fanden bei einer so untersuchten Patientin folgendes: Machte man die Aufnahme bei Rückenlage, wie ja die Nieren und Nierenbecken im allgemeinen photographiert zu werden pflegen, so sah man im Pyelogramm beide Nierenbecken an der normalen Stelle; bei der Aufnahme im Stehen senkten sich dagegen beide Nieren so weit, daß die Pyelogramme dicht der Beckenschaufel aufsaßen. Das rechte Nierenbecken lag in der Höhe des 5. Lumbalwirbels, während sich das linke, etwas weniger gesenkte Nierenbecken in der Höhe des 3.—4. Lumbalwirbels befand (siehe Fig. 17 und 18). Wegen dieser enormen Differenz zwischen dem topographischen Befund im Stehen und dem im Liegen kann daher ein bindender Wert für die Diagnose und Bestimmung des Grades der Nephroptose nur von der pyelographischen Untersuchung im Stehen erwartet werden.

Nebenwirkungen und deren Vermeidung.

Es soll jetzt noch kurz auf die Frage der Nebenwirkung der Kollargolinjektionen eingegangen werden. Über die Gefahren der Pyelographie ist viel diskutiert worden. Wir selber haben schwere Nebenwirkungen niemals gesehen, in seltenen Fällen einmal Koliken, mäßigen Temperaturanstieg mit Rückkehr zur Norm nach 2—3 Tagen; dauernde Schädigungen wurden niemals beobachtet. L. Zindel[2]) hat sich vor kurzem der Mühe unterzogen, das gesamte pyelographische Material der Literatur kritisch von diesem Gesichtspunkte zu prüfen. Er bespricht in seiner Arbeit ganz ausführlich die einzelnen in der Literatur beschriebenen Fälle von Nierenschädigungen nach Pyelographie. Dabei hat es sich in der überwiegenden Zahl um eine nicht einwandsfreie Technik gehandelt; in anderen Fällen bildeten schwere Allgemeinerkrankungen wie hochgradige Atherosklerose oder schweres Herzleiden pathologische Zustände, bei denen sonst wohl belanglos gebliebene geringe technische Fehler schwere Folgen hatten.

Wie soll nun die Technik sein, damit Schädigungen vermieden werden? Am wesentlichsten erscheint es uns, die alte Technik des Injizierens, wobei ja der Injektionsdruck ganz von dem subjektiven Ermessen des Untersuchenden abhängt, zu verlassen und nur die Oehleckersche Methode anzuwenden. Voelcker und von Lichtenberg empfehlen eine vorhergehende Eichung des Nierenbeckens. Wenn wir selber auch keine schweren Nebenwirkungen bei der Pyelographie erlebt haben, trotzdem wir diese Eichung nicht ausführten, so erscheint sie uns dennoch von Vorteil zu sein, weil man danach bei der Regulierung der Instillation mit einer fest normierten Beckenkapazität rechnen kann. Bezüglich der zu verwendenden Kontrastflüssigkeit hat sich uns das Skiargan als sehr geeignet erwiesen. Es gibt einen stärkeren Schatten als das fünfprozentige Kollargol und sedimentiert kaum. Bei der Wahl der Ureterenkatheter haben wir — worauf auch Zindel Wert legt — stets darauf geachtet, sie hinreichend dünn zu verwenden, damit neben ihnen bei evtl. erhöhter Spannung des Nierenbeckens das Kollargol in die Blase abfließen kann. Darauf, daß man nicht mit Blendenkompression pyelo-

[1]) Eine genauere Angabe der betreffenden Publikation ist mir leider nicht möglich.

[2]) Zindel, L. Kritische Schilderung der Fälle von Nierenschädigungen nach Pyelographie. Zeitschr. für urologische Chirurgie, Bd. III, Heft 5.

Digitized by Google

graphieren soll, ist ja in der Literatur genügend oft hingewiesen. Betreffs der Kontraindikationen können wir uns ganz Zindels Forderungen anschließen, daß man bei Blutungen, bei schweren Allgemeinerkrankungen, wie Atherosklerose, die Pyelographie unterlassen muß.

Werden alle diese Punkte beachtet, so wird man bei der Pyelographie kaum mehr schädigende Nebenwirkungen zu erwarten haben; man muß sonst auch viele andere klinische Untersuchungsmethoden, wie beispielsweise den einfachen Ureterkatheterismus aus denselben Erwägungen heraus ablehnen. Das wird einem heutzutage kaum noch in den Sinn kommen. So darf man wohl hoffen, daß sich auch die Pyelographie unter den diagnostischen Methoden den ihr gebührenden Platz erobern wird.

Erklärungen zu Tafel VII—IX.

Figur 1. Links ist der Nierenschatten scharf konturiert erkennbar. Am Nierenbecken lassen sich leicht die drei Hauptabschnitte erkennen: das becherförmige Anfangsgebiet (Fornices), die Becher (Calices), welche diese als engere Röhre verlassen und in das „anatomische Nierenbecken" münden, das, wie ebenfalls erkennbar, normalerweise nur eine geringere Kapazität hat. Aus ihm mündet der schlanke Ureter und verläuft meist ziemlich geradlinig bis zur Linea innominata, um dann mit einem nach außen leicht konvexen Bogen in die Blase einzutreten. Das rechte Becken ist nicht normal, es besteht eine mäßige Erweiterung der Kelche. (46jährige Nullipara Pyelonephritis dextra).

Figur 2. 38jährige I-para, klinisch Graviditas mens III, Pyelonephritis dextra (et sin.), geringe Erweiterung des linken Nierenbeckens, rechtes Nierenbecken in toto mäßig erweitert; für die Ektasie auch in sagittaler Richtung spricht die relative Intensität des Kollargolschattens. Rechter Ureter mäßig ektatisch, linker Ureter normal.

Figur 3. 28jährige I-para, klinisch Graviditas mens VI—VII, Pyelitis bilateralis. Die Fornices sind stark ampullenförmig erweitert; besonders die stark dilatierten Calices majores gehen ohne Abgrenzung in das stark erweiterte anatomische Becken über. Der rechte Ureter ist an seiner Antrittsstelle scharf S-förmig abgeknickt, eine physiologische Atresie ist nicht vorhanden, im Gegenteil besteht bis etwa zur Linea innominata herab eine mäßige Ureterektasie. Die Becher der linken Niere sind zum Teil von normaler Form, zum Teil verstrichen, oberer und unterer Calic major ektatisch, münden ohne Grenze in das mäßig ektatische anatomische Becken. Der linke Ureter ist an seiner Austrittsstelle ebenfalls S-förmig abgeknickt und mäßig, wenn auch weniger als der rechte, ektatisch.

Figur 4. 27jährige Nullipara, klinisch hochgradige rechtsseitige Hydronephrose, verursacht durch sehr hohe und steile Insertion des Ureters. Die linke Niere liegt in normaler Höhe, das Nierenbecken zeigt normale Form, ebenso der Ureter. Dagegen findet sich rechts bei normalem Stand des oberen Nierenpoles eine außerordentlich starke Streckung der ganzen Niere in der Längsachse, so daß der untere Pol bis an die Beckenschaufel reicht. Die Nierenbecher sind kugelig gedehnt, die Calices wie das anatomische Nierenbecken selbst stark ektatisch.

Figur 5. 27jährige Nullipara, klinisch Tuberculosis renis dextri. Die tuberkulöse Erkrankung des rechten Ureters ist schon so weit vorgeschritten, daß nicht meht entriert werden konnte, die Niere zeigte stärkere karvernöse Veränderungen. Das linke Nierenbecken ist normal, der linke Ureter etwas geschlängelt infolge der leichten linksseitigen Nephroptose, aber nicht ektatisch.

Figur 6. Rechte Niere; Figur 7: linke Niere (Fall 5); beide erscheinen relativ groß, die rechte läßt im Gebiet des unteren Poles einen erbsengroßen Fleck erkennen, der — wie auch die Operation bestätigte — einem verkalkten Herd entspricht. Im übrigen sind beide Schatten homogen.

Figur 8. 28jährige Nullipara, klinisch Tuberculosis renis bilateralis. Rechte Niere doppeltfaustgroßer Tumor, total käsig zerstört, rechter Ureter ebenfalls total tuberkulös verändert, so daß es unmöglich war, ihn zu entrieren. Links fand sich ein Krater, in dem der untersuchende Katheter etwa bis zur Höhe der Linea innominata gelangte. Man erkennt im Bild den hochgradig erweiterten linken Ureter, mit einer Stenose dicht oberhalb der Einmündungen in die Blase, oberhalb der stark erweiterte Harnleiter, der an der Linea innominata eine Scheife bildet. Der Sondenurin zeigte nur einen geringen pathologischen Befund.

Figur 9. 32jährige I-para. Klinisch Tuberculosis renis dextri. Linkes Nierenbecken und linker Ureter vollkommen normal, rechts erscheint die Niere stark in der Längsachse gedehnt und reicht anscheinend bis an die Beckenschaufel. Man erkennt im oberen Teil einen intensiveren Kollargolfleck, lateral und darunter einen etwa kleinfingergroßen und darunter isoliert nochmals einen kleineren Fleck; von normaler Nierenbeckenzeichnung nichts erkennbar. Der Ureter, nicht wesentlich ektatisch, zeigt einen schleifenförmigen Verlauf. Der obere intensive Kollargolfleck fand sich auch noch bei der Nephrographie nach 5 Wochen und erwies sich bei der Operation als käsig zerfallener Nierenpol, der mit dem Nierenbecken kommunizierte und sich bei der Pyelographie besonders stark mit Kollargol beladen hatte.

Digitized by Google

Figur 10. Nephrogramm der tuberkulösen Niere 5 Wochen nach der Pyelographie.

Figur 11. Röntgenogramm der exstirpierten Niere.

Figur 12. 48jährige Multipara, klinisch Nephrolithiasis dextra, Pyelitis bilateralis. Die Nierenphotographie läßt deutlich die den Kelchen entsprechende V-Form erkennen. Die Niere selber ist leicht vergrößert.

Figur 13 zeigt das Pyelogramm derselben Patientin. Man erkennt ein gedoppeltes Nierenbecken, dessen untere Partie den V-förmigen Stein enthält.

Figur 14 zeigt die linke Niere derselben Patientin, in normaler Lage mit homogenem Schatten.

Figur 15. Die Niere zeigt am oberen Pol einen buckelförmigen Aufsatz, dem Hypernephrom entsprechend.

Figur 16 zeigt das Ergebnis der Pyelographie bei derselben Patientin; trotzdem sofort bei der Injektion der Kollargollösung starke Schmerzen in der Nierengegend auftraten, läßt das Becken nur eine minimale Füllung erkennen. Wie die pathologisch-anatomische Untersuchung der exstirpierten Niere ergab, lag die Ursache hierfür darin, daß die Tumormassen in das Nierenbecken hinein proliferierten. Die Diagnose Kompressionsbecken war schon ante operationem gestellt.

Figur 17. 23jährige Multipara. Klinisch Nephroptosis bilateralis gravis. Die Pyelographie zeigt im Liegen beide Nierenbecken an normaler Stelle, die Formen sind normal; besonders gut ist hier die Beschaffenheit der Becher zu erkennen, die sich über die Papillen herüberzustülpen scheinen. Die Ureteren zeigen normalen Lauf.

Figur 18. Die gleiche Patientin im Stehen pyelographiert. Erst hier kommt die enorme Senkung beider Nieren zum Ausdruck. Das rechte Nierenbecken steht in Höhe des fünften Lumbalwirbels; linkes Nierenbecken, ebenfalls ziemlich stark ptotisch, reicht bis auf die Beckenschaufeln, liegt in Höhe des dritten bis vierten Lumbalwirbels.

Übersicht über die Resultate der Krebsbehandlung am Radiumheim in Stockholm 1910—1915.

Von

Gösta Forssell.

Am Radiumheim sind von der Eröffnung desselben bis zu dem Ende des Jahres 1915 1015 Krebspatienten behandelt worden, hauptsächlich mit Radium, aber außerdem mit Röntgenstrahlen oder mit einer Kombination von Radium- und Röntgenstrahlen.

Folgende Fälle sind behandelt worden:

Krebs (Cancer) des Gesichtes	222	Fälle
Lippenkrebs	34	„
Uteruskrebs	165	„
Brustkrebs	203	„
Krebs in anderen Organen (35 verschiedene Lokalitäten)	222	„
Sarkom	169	„
Sa.	1015	Fälle.

Die Angaben von der Dauer der eingetretenen Heilung sind auf einer Nachuntersuchung im Mai 1916 begründet. Für die geheilten Fälle, die damals nicht anzutreffen waren, ist die Dauer der Heilung bis zur Zeit der letzten Observation gerechnet.

Krebs des Gesichtes.

Von den zur Behandlung gelangten 222 Fällen waren 111 oberflächliche Tumoren, welche nur die Haut angegriffen haben, während ebensoviele Tumoren (111) tiefgreifend waren, d. h. unter der Haut liegende Gewebe infiltriert haben.

Von den oberflächlichen Tumoren haben wir 97 verfolgen können. Von diesen sind 87 (89,7%) geheilt worden; 2 Fälle sind gebessert, und die Behandlung ward fortgesetzt; 2 Fälle haben nach eingetretener Heilung rezidiviert, und sind operiert worden; 6 Fälle

Digitized by Google

(6,6 %) sind eine Zeitlang gebessert worden, die Krankheit ist dann fortgeschritten, und die Behandlung ist unterbrochen worden.

Bei den tiefgreifenden Tumoren hat man in 107 Fällen die Resultate der Behandlungen feststellen können. Von diesen sind 57 Fälle (53,3 %) geheilt worden. Von diesen wieder haben 7 Fälle einmal rezidiviert, sind aber nochmals geheilt worden. 12 Fälle (11,2 %) sind gebessert und die Behandlung ward fortgesetzt; 7 Fälle (6,5 %) sind geheilt gewesen, haben aber rezidiviert und haben nachher nicht geheilt werden können. 27 Fälle (25,3 %) sind für Monate oder Jahre temporär gebessert worden, die Krankheit ist aber dann fortgeschritten. In 4 Fällen (3,7 %) hat die Behandlung die Krankheit gar nicht beeinflussen können.

170 der Patienten mit Krebs des Gesichtes sind nur mit Radium behandelt worden, 8 nur mit Röntgenstrahlen und 44 mit den beiden Behandlungsmethoden.

Von den 130 Patienten, die von dem Hautcancer befreit worden sind, ist die Heilung beobachtet worden während einer Zeit von: $^1/_2$ Jahr oder weniger in 42 Fällen; $^1/_2$—1 Jahr in 35 Fällen; $1^1/_2$—2 Jahren in 15 Fällen; $2^1/_2$—3 Jahren in 15 Fällen; $3^1/_2$—4 Jahren in 12 Fällen; $4^1/_2$—5 Jahren in 7 Fällen; $5^1/_2$—6 Jahren in 4 Fällen.

Bei der Behandlung des oberflächlichen Hautkrebses hat die Radiumbehandlung ihre hauptsächliche Bedeutung darin, daß sie in der Regel eine Heilung ohne entstellende Narben zu bewirken fähig ist; oft derart, daß man nach der Heilung den Platz des Tumors nicht finden kann. Diese Art von Heilung hat für viele Patienten nicht nur eine psychische und ästhetische, sondern auch eine sehr große soziale Bedeutung, indem es ihnen möglich wird eine Beschäftigung fortzusetzen, welche sie mit einem entstellten Gesicht nicht hätten beibehalten können.

Bei dem tiefgreifenden Gesichtscancer, welcher in fürchterlichen Formen auftreten kann, ist die radiologische Behandlungsmethode oft die einzig mögliche. Am Radiumheim haben wir in mehreren Fällen Heilung erreicht, wo eine Operation eine große Verstümmelung herbeigeführt hätte, und dauerhafte und bedeutende Verbesserung oder Heilung auch in Fällen erhalten, wo eine chirurgische Operation nicht möglich war.

Lippenkrebs.

20 Fälle von Lippenkrebs, die an der Schleimhaut begrenzt waren und keine Drüsenanschwellung zeigten, sind alle geheilt worden. Von diesen Fällen hat einer nach 4 Jahren an anderer Stelle der Lippe rezidiviert, ist aber nach erneuerter Behandlung wieder geheilt worden. Von 5 Fällen mit infiltrierendem Lippencancer, welcher in die Muskulatur hineingriff, aber keine Drüsenanschwellungen hatte, sind 3 geheilt worden. 1 Fall ist gebessert und 1 Patient hat sich der Behandlung entzogen.

23 von 24 Fällen von an der Lippe begrenztem Krebs, bei welchen die Behandlung beendigt worden ist, sind also geheilt worden, und der fortwährend behandelte Fall verspricht auch zur Heilung zu gehen.

Sämtliche dieser Fälle sind radiumbehandelt worden. Bei oberflächlichen oder infiltrierenden, an der Lippe begrenzten Formen von Lippenkrebs ist also die Radiumbehandlung ein ausgezeichnetes Mittel. Diese Formen sind ja auch für die Operation gut zugänglich, der Vorteil der Radiumbehandlung ist aber hier wie bei dem Hautkrebs des Gesichtes, die auch bei ausgebreiteten Tumoren beinahe narbenfreie Heilung.

Bei den 7 Fällen von inoperablem Lippenkrebs mit gleichzeitigen Drüsenschwellungen, welche 1910—1915 behandelt worden sind, haben wir in keinem Falle Heilung erreichen können, in 3 Fällen aber eine wesentliche temporäre Besserung. In den 4 übrigen Fällen ist die Behandlung als hoffnungslos unterbrochen worden. Während dieses Jahres ist es uns aber gelungen, in ein paar nach Operation rezidivierenden, sehr ausgebreiteten und inoperablen Fällen beinahe vollständiges Verschwinden der Tumoren für mehrere Monate zu erreichen.

Digitized by Google

2 Fälle sind nach Operation radiumbehandelt worden, ohne daß man noch die Dauerhaftigkeit der Resultate beurteilen kann.

In den 24 geheilten Fällen ist die Heilung beobachtet worden während einer Zeit von etwa $^1/_4$ Jahr 7 Fälle, $^1/_2$—1 Jahr 6 Fälle, $1^1/_2$—2 Jahren 4 Fälle, $2^1/_2$—3 Jahren 2 Fälle, 5 Jahren 2 Fälle, 6 Jahren 3 Fälle.

Krebs der Gebärmutter.

165 Fälle von Krebs der Gebärmutter sind während der Zeit 1910—1915 behandelt worden. Für die Behandlungsresultate 1910—1913 hat der Verfasser in „Hygiea", Jahrg. 1914, Bericht erstattet, und über die Resultate 1914 hat Doktor James Heyman in „Allmanna Svenska Lakartidningen", Jahrg. 1915, berichtet.

1. Primär behandelte Fälle von Krebs der Gebärmutter.

122 von den mit Radium behandelten Fällen waren vorher nicht operiert. Von diesen waren 6 operable Fälle, welche die Radiumbehandlung einer Operation vorzogen. Die übrigen 116 Fälle waren inoperabel. Von diesen konnten 107 wegen der großen Ausbreitung des Tumors und 9 wegen des allgemein schlechten Zustandes der Patientinnen nicht operiert werden.

Die Behandlungsresultate haben bei dieser Krankheitsgruppe während der letzten Jahre sich sehr gebessert, teils durch das Anwenden von größeren Quantitäten von Radium, teils durch eine verbesserte Behandlungstechnik. In wenigen Fällen ist nebst der Radiumbehandlung die Röntgenbehandlung benutzt worden.

Von den 1910—1913 mit Radium behandelten 53 Fällen sind 5 klinisch geheilt gewesen; 2 von diesen haben aber Rezidiv erhalten, doch leben sie noch im Mai 1916. 3 Fälle (5,6 %) sind klinisch geheilt geblieben, d. h. von sämtlichen Symptomen des Tumors befreit. Von diesen ist eine Patientin an anderer Krankheit gestorben. Mehr als die Hälfte der Kranken zeigten aber schon während der Behandlungsperiode 1910—1913 eine bedeutende Besserung der Symptome, in mehreren Fällen (20) während einer Zeit von $^1/_2$—2 Jahren oder mehr.

Von den im Jahre 1914 behandelten Patientinnen sind 10 (34,5 %) von 29 Patientinnen, welche dieser Krankheitsgruppe zugehörten, klinisch geheilt und beinahe alle Fälle, die nicht geheilt werden konnten, wurden für kürzere oder längere Zeit bedeutend gebessert. 2 Patientinnen sind geheilt gewesen, haben aber jetzt ein Rezidiv. Von den 10 geheilten Kranken ist eine an einer anderen Krankheit gestorben.

Während 1915 sind 14 (35 %) von 40 behandelten Patientinnen klinisch geheilt worden. 3 Patientinnen (7,5 %) sind geheilt gewesen, haben aber jetzt ein Rezidiv. Die übrigen sind beinahe ohne Ausnahme für längere Zeit subjektiv und objektiv gebessert worden, obwohl Heilung nicht erreicht ist, und die Patientinnen also nicht ihrer Krankheit entrissen werden konnten. Während den letzten 2 Jahren ist also 25 Frauen, von denen 19 — da sie nicht operiert werden konnten — ohne dieser Behandlung einem qualvollen Tode anheimgefallen wären, nicht nur das Leben, sondern auch in den meisten Fällen vollkommene Arbeitsfähigkeit geschenkt worden.

Im Monat Mai 1916 hat die Rezidivenfreiheit der 25 geheilten Patientinnen folgende Dauer gehabt:

$^1/_2$ Jahr oder weniger .	in 7 Fällen
$^1/_2$—1 Jahr	„ 7 „
1—2 Jahre	„ 9 „
2—3 Jahre	„ 2 „
	Sa. 25 Fälle.

Digitized by Google

Die Dauer der Heilung ist nicht so langwierig, daß man noch von einer definitiven Heilung sprechen kann. Rezidive können ja entstehen und werden gewiß bei einem Teile der Patientinnen auftreten, bei denen die Krankheit eine solche Ausdehnung hatte, daß man nicht annehmen kann, daß die Krankheit nur lokaler Natur gewesen sei. Sollten auch in mehreren Fällen Rezidive auftreten, so ist doch der schon gewonnene Vorteil für die Kranken so groß, daß man sagen muß, daß die Radiumbehandlung des Gebärmutterkrebses für die Arzneikunde einen epochemachenden Gewinn bedeutet. Den entkräfteten, hoffnungslosen Kranken, die durch keinen anderen Eingriff gerettet werden konnten, werden durch die radiologische Behandlung Jahre von Gesundheit, Arbeitskraft und Lebenslust geschenkt.

2. Operierte Fälle von Gebärmutterkrebs mit rezidivierendem Tumor. 38 Fälle.

Diese Fälle, bei denen die Tumoren gewöhnlich tief in das Becken hineingreifen, und welche für die Behandlung sehr schwer zugänglich sind, haben sich der Radiumbehandlung viel weniger zugänglich gezeigt, als die primären Tumoren.

Etwa die Hälfte der Kranken haben aber doch eine deutliche Linderung ihrer Beschwerden gehabt. Nur in einem dieser 38 Fälle hat man Symptomenfreiheit erreichen können. Die Radiumbehandlung ist doch ein entschiedener Fortschritt über dem hinaus, was man bis jetzt bei diesen Fällen mit chirurgischer Behandlung hat erreichen können.

3. Nach ausgeführter Operation radiumbehandelte Fälle von Gebärmutterkrebs. 5 Fälle.

Diese wenigen Fälle gestatten keine Schlußfolgerungen. In 3 der Fälle ist aber innerhalb 5—15 Monaten nach der Operation mit nachfolgender Radiumbehandlung Rezidiv eingetreten; in einem Falle ist das Resultat unbekannt und im fünften Falle ist nach 6 Monaten kein Rezidiv eingetreten.

Brustkrebs.

Von dem Brustkrebs sind 203 Fälle behandelt worden. Von diesen sind 38 präventiv nach Operation behandelt worden.

Gruppe 1. Nur radiologisch behandelte Fälle (165).

24 dieser Kranken sind nur mit Radium behandelt worden, 113 mit Radium und Röntgenlicht, 28 nur mit Röntgenlicht. 21 Fälle waren primäre Tumoren, alle, einer ausgenommen, inoperabel. Die übrigen (144) Fälle waren Rezidive oder Metastasen nach Operation.

a) 6 Fälle (3,6 %) waren bei der Nachuntersuchung im Mai 1916 symptomenfrei.

In einem der Fälle hatte die Heilung 4 Jahre gedauert; in einem Falle 3 Jahre; in einem Falle 1 Jahr und in dem vierten Falle kürzere Zeit als $^1/_2$ Jahr. 3 dieser Fälle waren Rezidive nach Operation, der vierte Fall war ein kleiner Primärcancer, welcher wegen des hohen Alters der Patientin nicht operiert wurde. 2 der jetzt geheilten Fälle — beide Operationsrezidive — sind nach radiologischer Behandlung geheilt gewesen, haben rezidiviert und sind nach erneuerter Behandlung wieder geheilt.

b) 5 Fälle (3 %) waren nach radiologischer Behandlung temporär geheilt, der Tumor hat aber rezidiviert und keine Heilung ist nachher eingetreten. 3 dieser Fälle sind doch später mit radiologischer Behandlung wieder verbessert worden.

c) 78 Fälle (47,3 %) sind durch radiologische Behandlung wesentlich gebessert worden und 10 dieser Fälle sind fortwährend auf dem Besserungswege, in 68 Fällen aber ist die Krankheit nach temporärer Verbesserung wieder fortgeschritten.

Durch die Behandlung hat aber diese Gruppe von Kranken, deren Leiden in 9 Fällen inoperable Tumoren und in 69 Fällen Rezidive oder Metastasen nach Operationen ausmachten, eine in vielen Hinsichten bedeutende Linderung ihrer Leiden erhalten. In den meisten Fällen

Digitized by Google

hatte die Krankheit eine solche Ausdehnung, daß ein Herstellen der Gesundheit durch eine lokale Behandlung nicht möglich war.

d) In 51 Fällen (31%), von denen 7 inoperable Primärtumoren und 44 Rezidive nach Operationen waren, konnte die Krankheit nicht wesentlich beeinflußt werden, und in 25 Fällen — oft sehr weit fortgeschritten — wurde die Behandlung schon am Anfang unterbrochen.

Wenn wir die Resultate bei diesen Fällen von Brustcancer zusammenfassen, so haben wir in 11 Fällen (6,6%) Symptomenfreiheit erreicht, in 5 dieser Fälle (3%) sind aber Rezidive eingetreten. In 6 Fällen (3,6%) findet gegenwärtig Heilung (Symptomenfreiheit) statt. 78 Fälle (47,3%) haben durch die Behandlung wesentliche Linderung ihres Zustandes gehabt und 76 Fälle (46,1%) wurden nicht von der Behandlung beeinflußt.

Die Behandlungsresultate in dieser Gruppe sind von dem Mangel an Radium sehr fühlbar beeinflußt worden. Oft ist es nicht möglich gewesen, genügende Mengen von Radium zu erhalten, um bei Tumoren, die für Behandlung relativ günstig waren, den gewünschten Effekt zu erzielen.

Gruppe 2. Nach Operation präventiv mit Röntgenlicht behandelte Fälle (38).

22 dieser Fälle sind fortwährend symptomenfrei, 9 seit weniger als $^1/_2$ Jahr, 7 seit einem Jahre, 4 seit $1^1/_2$—2 Jahren, 1 seit 3 Jahren und einer seit 4 Jahren. 6 Patientinnen haben die Behandlung unterbrochen und in 10 Fällen ist Rezidiv eingetreten. Die Beobachtungszeit ist noch zu kurz, um festzustellen, ob durch die radiologische Nachbehandlung irgendwelche verlängerte Rezidivfreiheit nach der Operation gewonnen worden ist.

Tiefgreifender Krebs innerhalb verschiedener Körperteile, radiologisch behandelt.

In nebenstehender Tabelle habe ich 207 Fälle von Krebs innerhalb 35 verschiedener Körperteile zusammengestellt.

Außer 12 Fällen, von denen 10 eine weitgehende Verstümmelung erfordert hätten, um operiert werden zu können, waren alle diese Fälle inoperabel oder Rezidive nach Operation.

Beinahe die Hälfte der Fälle (99, = 47,8%) haben durch die Behandlung keine wesentliche Besserung gehabt, sowie sie auch durch keine andere Behandlung beeinflußt werden konnten. In 13 dieser Fälle ist schon zu Anfang die Behandlung unterbrochen worden.

Etwas mehr als die Hälfte (108 Fälle = 52,2%) der Patienten haben aber einen bestimmten Nutzen von der Behandlung gehabt.

14 dieser Fälle (6,8%) sind vorläufig geheilt und 1 Fall mit einem großen inoperablen Bauchtumor (Cancer ovarii) ist nach Radium- und Röntgenbehandlung während mehr als einem Jahre symptomenfrei gewesen, obwohl später wieder Rezidiv eingetreten ist.

35 Fälle waren bei der Nachuntersuchung im Mai 1916 immerfort gebessert, und 58 Fälle waren für kürzere oder längere Zeit subjektiv und objektiv gebessert gewesen, doch war die Krankheit später wieder fortgeschritten.

Von den 14 Fällen, welche durch die radiologische Behandlung vorläufig symptomenfrei geworden waren, hatten sämtliche relativ wenig ausgebreitete Tumoren, welche aber außer dem Falle 1 (Gruppe 1) so gelegen waren, daß eine Operation nicht ausgeführt werden konnte oder für den Patienten eine sehr nachteilige Verstümmelung herbeigeführt hätte, in mehreren Fällen mit ziemlich ungewisser Heilungsaussicht. Ich möchte nur z. B. auf die geheilten Fälle der Gruppen 8 und 31 aufmerksam machen.

Auch unter den in dieser Tabelle als „gebessert" oder „temporär gebessert" aufgenommenen Patienten gibt es mehrere sehr bedeutungsvolle Fälle, deren schwere Leiden wesentlich gebessert worden sind, wodurch die Patienten für längere Zeit haben ihre Arbeit aufnehmen können, in mehreren Fällen beinahe symptomenfrei.

Innerhalb mehrerer dieser Gruppen ist ein gebessertes Resultat durch größere Radiumdosen zu erwarten. In vielen Fällen konnte wegen mangelnden Radiumvorrates keine rationelle

Digitized by Google

Behandlung eingeleitet werden. Bei den meisten Krebsfällen der inneren Organe kann man aber, teils durch die Wachsart des Tumors, teils durch dessen Unzugänglichkeit für die Behandlung, keine Heilung durch die Radiumbehandlung erwarten.

Tiefgreifender Krebs innerhalb verschiedener Körperteile.

Nur radiologische Behandlung	Anzahl der Fälle	Geheilt	Geheilt, Rezidiv, dann geheilt	Gebessert	Temporär gebessert, dann Fortschreiten des Tumors	Nicht beeinflußt	Behandlung bald unterbrochen
1. Cancer cutis corporis	6	2		1	2		1
2. Cancer oris	12	2			6	3	1
3. Cancer buccae	15	1		3	4	7	
4. Cancer tonsillae	1					1	
5. Cancer palat. dur.	1					1	
6. Cancer maxillae	4				1	2	1
7. Cancer mandibulae	13			1	4	7	1
8. Cancer linguae	19	3			5	11	
9. Cancer pharyngis	9				4	5	
10. Cancer laryngis	4				1	2	1
11. Tumor parotidis	3			3			
12. Cylindroma orbitae	1				1		
13. Cancer nasi intern.	4	3				1	
14. Cancer auris intern.	3				2	1	
15. Cancer thyreoidea	9			4	2	2	1
16. Cancer colli	9			2	3	3	1
17. Endothelioma	4			1	3		
18. Cancer pulmonis	2			1	1		
19. Cancer oesophagi	3					3	
20. Cancer ventriculi	8				2	5	1
21. Cancer coli	4				1	2	1
22. Cancer intest., op. rec. inguinis	1					1	
23. Cancer inguinis	1				1		
24. Cancer recti	16			4	3	5	4
25. Cancer vaginae	5			1	1	3	
26. Cancer ovarii	19		1	2	8	8	
27. Cancer vulvae	9			2	2	5	
28. Hypernephrom	1				1		
29. Cancer vesicae	4	1		2		1	
30. Cancer prostatae	4					4	
31. Cancer penis	4	2		2			
32. Tumor cerebri	2			2			
33. Tumor hypophysis	2			2			
34. Tumor hypophysis + akromegali	4			1		3	
35. Tumor pelvis	1			1			
	207	14	1	35	58	86	13

Tiefgreifender Krebs in verschiedenen Organen, operativ behandelt und mit Radium- und Röntgenlicht nachbehandelt.

In 15 Fällen von Krebs innerhalb der Haut am Rumpfe, im Munde, in den Kiefern, der Zunge, dem Kehlkopf, den Eierstöcken, der Prostatadrüse und im Becken ist nach Operation präventive Radium- und Radium-Röntgenbehandlung benutzt worden. In einem dieser Fälle ist Rezidiv eingetreten. Betreffs der meisten übrigen Fälle ist die Zeit nach der Operation noch zu kurz, um den Effekt der radiologischen Nachbehandlung zu beurteilen.

Bei einer Gruppe von Fällen, nämlich 3 Fällen von Zungenkrebs, bei denen knappe Exzision des Tumors mit nachfolgender Radiumbehandlung gemacht worden war, ist indessen

Digitized by Google

eine Zeit von $^1/_2$ resp. 2 und 3 Jahren nach der Operation verlaufen, ohne daß Rezidiv eingetreten ist, und die Funktion der Zunge ist nicht merkbar gestört worden.

Sarkome.

Von 169 Sarkomen sind 128 nur radiologisch behandelt worden, von diesen 39 nur mit Radium, 42 mit Radium und Röntgen und 47 nur mit Röntgenlicht. 41 Fälle haben kombinierte chirurgische und radiologische Behandlung erhalten.

Von der ersteren Gruppe — nur radiologisch behandelte Fälle — sind 22 Tumoren (17,3%) durch die Behandlung entfernt worden; die Fälle sind observiert und rezidivfrei geblieben während einer Zeit von etwa $^1/_2$ Jahr 4 Fälle, 1—$1^1/_2$ Jahren 5 Fälle, 2—$2^1/_2$ Jahren 5 Fälle, 3—$3^1/_2$ Jahren 4 Fälle, 4—$4^1/_2$ Jahren 2 Fälle, 5 Jahren 2 Fälle. 15 der geheilten Fälle sind histologisch untersucht worden. 13 waren primäre Tumoren, von denen 10 inoperabel waren, 3 mehr gutartig. 9 der geheilten Tumoren waren Rezidive nach Operationen, sämtliche von ganz geringer Ausbreitung.

55 inoperable Fälle haben einen wesentlichen Nutzen von der radiologischen Behandlung gehabt durch Verkleinerung des Tumors und der subjektiven Beschwerden während relativ langer Zeit, ohne daß man den Tumor durch die Behandlung hat entfernen können.

Bei der Gruppe von Sarkomen, bei denen eine kombinierte chirurgisch-radiologische Behandlung angewandt worden ist, ist es schwer, den Anteil der radiologischen Behandlung an den Resultaten festzustellen. Die schon erreichte, relativ lange Dauer der Resultate spricht aber dafür, daß die radiologische Therapie in einigen dieser Fälle gewünschte Wirkung gehabt hat. 27 von 41 Fällen (sämtliche histologisch diagnostiziert) sind rezidivfrei geblieben und observiert während etwa $^1/_2$ Jahr 5 Fälle, 1—$1^1/_2$ Jahren 8 Fälle, 2 Jahren 1 Fall, 3 Jahren 4 Fälle, $3^1/_2$—4 Jahren 5 Fälle, $4^1/_2$ Jahren 2 Fälle, 6 Jahren 2 Fälle.

Diese Zahlen sind sehr bemerkenswert, besonders weil mehrere dieser Fälle eine lokale Verbreitung hatten, welche ein baldiges Rezidiv nach der Operation allein sehr wahrscheinlich machte.

Behandlungstechnik.

Die Radiumbehandlung ist durchgehend mittels Bleifiltertechnik gegeben worden. Als Filter ist bei der Oberflächenbehandlung 0,1—3 mm Blei angewendet worden. Bei dem Hineinlegen von Radium in Tumoren oder in Operationswunden werden Radiumtuben (Doppelttuben von Gold-Platin oder Silber-Platin von 0,5+0,5 mm Stärke) hineingelegt, allein oder mit einem Bleifilter von 1—2 mm. Als Sekundärfilter hat man entweder Baumwolle, Papier in Gummihüllen oder auch Gaskompressen benutzt. Zu unserer Verfügung standen 348 mg Radiumbromid, auf 36 Präparate verteilt, die eine Stärke von 0,25—72 mg hatten. Die Radiumdosis hat zwischen 2,5 und 250 mg Radiumbromid variiert. Die Behandlungszeit hat gewechselt zwischen 6 und 60 Stunden. Im allgemeinen ist die Behandlungszeit für jede Behandlung 20 Stunden gewesen und wurde das erstemal mit einem Zwischenraum von 8 Tagen bis 1 Monat wiederholt, später mit einem Zwischenraum von einem Monat. Sowohl die Dosis, das Filter und die Behandlungszeit wie auch das Wiederholen der Behandlung muß jedenfalls nach gewonnener Erfahrung individualisiert werden. Als eine leitende Regel gilt, den behandelten Tumor sich nicht wiederholen zu lassen, ehe eine neue Behandlung eingeleitet wird. Die Zwischenräume zwischen den Behandlungen müssen deshalb mit Hinsicht zu der Reaktionsweise des Tumors gewählt werden und der Reaktionsverlauf muß genau beobachtet werden. Hierauf, wie auf ein äußerst genaues Applizieren der Präparate, beruht in wesentlichem Grade der gute Erfolg der Behandlung.

Nebst der gewöhnlichen, hauptsächlich nach französischem Muster geordneten Technik, sind seit den ersten Jahren im Radiumheim Prothesen von Metall oder Hartgummi benutzt worden, diese letzteren auf gewöhnliche Weise nach Abguß mit „Stents“ Masse für Gaumen-

Digitized by Google

abdrucke verfertigt. In den letzten Jahren hat man aber, auf Dr. Lars Edlings Vorschlag, die Abgußmasse selbst zu der Prothese benutzt und die Radiumtuben darin angebracht. Hierdurch sind wesentlich bessere Resultate bei Krebs des Mundes gewonnen, als vorher möglich war.

Bei der Röntgenbehandlung hat man eine Filtertechnik mit 3-mm-Aluminiumfiltern benutzt. Die Dosen auf jedes Gebiet haben, bei einer Härte des Röntgenlichtes von 7—8 Benoist, zwischen 10 und 30 H variiert, unter dem Filter gemessen mit Bordiers Skala und Nogiers Chromoradioskope. Die Behandlungen sind in Serien von 2—6 Behandlungen (auf jeder Stelle) im Laufe von 1—14 Tagen gegeben worden. Pausen von 2—6 Wochen. Die Behandlung ist, wenn möglich, unter Kompression mit Luffaschwamm, immer mit Sekundärfilter (leinenes Tuch oder Luffaschwamm) gegeben worden.

Bei kombinierter Radium-Röntgenbehandlung ist die Behandlung in der Regel mit der Röntgenbehandlung eingeleitet worden und gegen das Röntgenlicht resistente Partien der Tumoren sind dann mit Radium nachbehandelt worden, oder auch ist ein lokaler Tumor radiumbehandelt worden und die Umgebung, wie regionäre Drüsengebiete, röntgenbehandelt.

Aus der Orthopädischen und Röntgen-Abteilung des städtischen Krankenhauses Moabit-Berlin.
Leitender Arzt: Dr. Max Cohn.

Der angeborene Handdefekt.

Von

Hans Borchmann, approbierter Arzt.

(Hierzu Tafel X.)

Der angeborene Handdefekt ist eine seltene Affektion. Genaue Zahlen über sein Vorkommen sind nicht bekannt. In Biesalskis (1) statistischem Werk „Umfang und Art des jugendlichen Krüppeltums in Deutschland 1909“ sind die Fälle von angeborenem Fehlen eines Gliedes auf 623 beziffert; damit sind aber eingerechnet auch die Defekte an den unteren Extremitäten. Besonders aufgeführt in der Statistik ist das Fehlen eines Gliedabschnittes von 1301 Fällen. In dieser Zahl sind wiederum teilweise Defekte an der unteren Extremität enthalten und zwar auch solche, bei denen ein langer Röhrenknochen fehlt, während Hand bzw. Fuß vorhanden ist.

Über die Ursachen des angeborenen Fehlens von Gliedabschnitten sind die Ansichten noch strittig. — Am häufigsten findet man als ursächliches Moment die fötale Gliedabtrennung durch amniotische Verwachsung aufgeführt. Seltener wird als Ursache die Strangulation durch die Nabelschnur als ursächliches Moment herangezogen.

Man nimmt an, daß der Fötus sich zunächst normal entwickelt. Nach einer bestimmten Zeit — nach Moser (2) von der dritten Woche des Embryonallebens bis in die Hälfte des dritten Monats — sollen sich amniotische Stränge, das sind zwischen Fötus und parietalem Blatt des Amnions ausgespannte Verbindungsbrücken, um Teile des fötalen Körpers herumlegen und durch Abschnürung eine Nekrose und sekundäre Abstoßung des peripheren Extremitätenteiles hervorrufen.

Es handelt sich also gewissermaßen um eine Art künstlicher Amputation. Ist die Abschnürung auch nicht vollkommen gewesen, so kommt es zur Entwicklung von Mißbildungen distalwärts der Abschnürung. Es entsteht dann anstatt der vollständigen Nekrose eine Verkümmerung der abgeschnürten Teile. Als Entstehungsursache für die amniotischen Stränge nimmt Ehrlich eine Entzündung an, welche Verwachsungen zwischen Fötus und Eihäuten hervorruft. Nach Joachimsthal (3) wachsen bei fortschreitender Entwicklung diese Adhäsionen „teils unter dem Einfluß der Schwere des Fötus, teils infolge der Ansammlungen von Amniosflüssigkeit zu langen Fäden und Strängen“ aus. — Ein sicherer Beweis für die Entstehung solcher spontanen Amputationen ist ja eigentlich nur zu erbringen, wenn es gelingt, das ab-

Digitized by Google

geschnürte Glied im Fruchtwasser oder bei der Nachgeburt aufzufinden. — Joachimsthal (3) führt in der Literatur darüber folgende Fälle an: Chaussier vermochte schon im Jahre 1812 über eine spontane Amputation des Armes zu berichten, indem der größte Teil desselben in der Amniosflüssigkeit vorgefunden wurde. — Watkinson veröffentlichte dann weiter, im Jahre 1824, einen Fall, bei dem der Unterschenkel über den Malleolen abgetrennt war und der amputierte Fuß in der mütterlichen Vagina entdeckt wurde. Nach einer Beobachtung von Fritsch war ein im Sprunggelenk amputierter Fuß schon einige Tage vor der Geburt des Kindes ausgestoßen worden. Martin fand nach der Geburt eines Kindes, dessen Arm in der Mitte des Vorderarmes endigte, das amputierte Stück in dem Blutgerinnsel der Nachgeburt.

Nun sind diese Mitteilungen ja immerhin gering im Verhältnis zu der großen Zahl der vorliegenden Beobachtungen von angeborenen Defekten der Extremitäten. Man ist daher geneigt anzunehmen, daß, da die Abschnürung schon sehr frühzeitig erfolgt, die amputierten Teile nur sehr klein sind und die Auffindung derselben mit großen Schwierigkeiten verbunden ist, und häufig gar nicht gelingt. In den zahlreichen Fällen, wo der Extremitätenteil, welcher abgetrennt ist, nicht gefunden wird, schließt man aus dem gelegentlichen Vorkommen von Fetzen von Amniossträngen an den Stümpfen, oder auch aus den Einziehungen und Narben am Stumpfende, mit einem ziemlich großen Wahrscheinlichkeitsquotienten, auf die gleichartige Entstehung wie vorher. Da die direkte Beweisführung in den weitaus meisten Fällen eine sehr schwierige ist, so gibt man sich mit der indirekten zufrieden, daß die Erblichkeit der angeborenen Gliedefekte so gut wie gar keine Rolle spielt und faßt alle die mannigfachen vollständigen oder teilweise angeborenen Defekte der Extremitäten als spontane oder fötale Amputationen auf.

Joachimsthal (3) glaubt übrigens auch bei wesentlich komplizierteren Entwicklungsstörungen eine Einwirkung von seiten des Amnions annehmen zu dürfen — so bei den Defekten langer Röhrenknochen an den Extremitäten, bei vorhandener Hand resp. Fuß und zwar unter Zugrundelegung der Gegenbaurschen Archipterygialtheorie. Zur Erklärung der in diesen Fällen größeren Neigung zur Vererbung stellt er die Hypothese auf, daß es sich hier um eine Vererbung der bedingenden Ursache, d. h. der krankhaften Beschaffenheit des Amnions handelt.

Die Theorie der fötalen, spontanen Amputation bekommt aber andererseits einen bedenklichen Riß, wenn man in der Ehrlichschen (4) Veröffentlichung liest: „der linke Arm macht äußerlich den Eindruck, als ob er abgeschnürt wäre, man könnte also an eine spontane Amputation denken. Das Zusammentreffen von Mißbildungen an allen vier Extremitäten spricht aber deutlich gegen eine derartige Annahme; namentlich wenn man bedenkt, daß an drei Enden der Extremitäten deutliche Störungen in der Anlage und der ersten Entwicklung vorliegen, welche zu einer queren Absetzung schon entwickelter Extremitäten gar nicht passen.“

In den mir zur Verfügung stehenden Fällen habe ich auf das Studium der Röntgenbefunde besonderen Nachdruck gelegt in der Hoffnung, dadurch einen besseren Aufschluß über die Ursache des angeborenen Handdefektes zu erhalten.

Unter angeborenem Handdefekt sind solche Fälle aufgefaßt, wo der wesentliche Teil der Hand, der das Greifen und Fassen ermöglicht, fehlt, sowie auch diejenigen Fälle, die über dieses Minimum des Defektes hinausgehen, d. h. Fehlen der oberen Extremität zwischen Handgelenk und Schulter.

Der Handdefekt hat aber, ganz abgesehen von der Ätiologie in bezug auf die angeborenen Fälle, zur Zeit ein ganz besonders großes, aktuelles Interesse. Noch niemals seit Bestehen der Welt haben zur gleichen Zeit so viel Menschen eine Hand verloren, wie gerade jetzt während des schrecklichsten und grausamsten aller Kriege. Es dürfte nicht zu hoch geschätzt sein, wenn man annimmt, daß zur Zeit in Europa 100000 Männer in der Blüte der Jahre durch Verletzung eine Hand, resp. einen Teil des Armes verloren haben. Es besteht ein Wettstreit in der Auffassung, wie am besten ein solcher Verlust zu ersetzen resp. zu umgehen sei. Ohne Zweifel wird die Beobachtung der mit nur einer Hand geborenen Menschen wertvolle Aufschlüsse darüber geben können, wie man sich am besten mit einer Hand helfen kann. Anderer-

Digitized by Google

seits ist es eine alte Lehre, daß ein großer Unterschied besteht zwischen Menschen mit angeborenem Handdefekt und mit später erworbenem Handdefekt. Das psychische Leid, das den jungen Menschen, welcher in der Vollkraft seiner Jahre die Hand verliert, niederdrückt, ist nicht vorhanden bei dem Geburtsfehler, welcher dieselben Bedingungen schafft. Ein Mensch, der nur mit einer Hand geboren ist, hat niemals die Empfindung des Fehlens, wie es Menschen, welche eine Hand später verlieren, haben.

Fall I: G. T.

Fehlen der linken Hand bis zum Handgelenk; rudimentäre Entwicklung des Daumens und bürzelförmiger Auswuchs an der Haut des Handgelenkes.

Anamnese: 11 Jahre alter Knabe, stammt aus gesunder Familie, heriditär nichts bekannt. Drei Geschwister sind völlig normal entwickelt. Die Mutter war in der Schwangerschaft sehr leidend, die Entbindung selbst war leicht.

Status (Abbildung 1): Bei der Betrachtung fällt der sehr grazile Vorderarm auf, der bedeutend geringeren Umfang als der rechte (normale) zeigt. Der rudimentäre Daumen wird von dem Patienten viel benutzt. So hat ihm seine Mutter einen Schieber und eine Gabel konstruiert, die er bequem aufstülpen und beim Essen verwenden kann. Er vermag den Daumenteil selbsttätig so zu bewegen, daß Gabel und Schieber eine gute Unterstützung finden (Abb. 2).

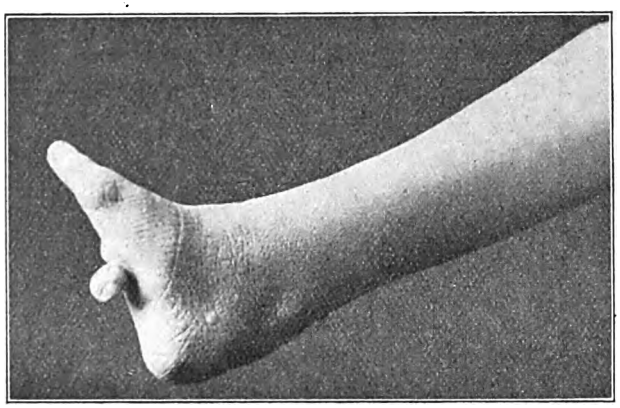

Abb. 1.

Röntgenbefund: Aufnahme in Pronation. (Tafel X, Nr. 1): Radius und Ulna sind gut entwickelt. Die Epiphysen sind in normaler Weise zu sehen. Die Epiphyse des Radius zeigt nur geringen Kalkgehalt. Von den Handwurzelknochen sind sieben entwickelt, doch sind dieselben in ihrer Lage gegen die Norm verschoben. Das Kapitatum bildet einen zentralen Teil, um den herum die anderen Handwurzelknochen entwickelt sind. Das Pisiforme ist als eine kleine Exkreszens am Triquetrum zu sehen. Das Hakenbein ist in seiner Form stark verändert und weist in seinem unteren Teil eine Linie, ähnlich einer Epiphyse auf. Das Metacarpale I



Abb. 2.

ist sehr klein, sonst aber normal, mit zwei Epiphysen versehen. Der Daumen hat eine Phalange, die stark verschmälert ist. Der Auswuchs, von dem oben die Rede war, zeigt einen kleinen Knochenkern.

Schon in der ersten Jugend soll das Kind versucht haben, alles mit der linken Hand zu machen. Beim Spielen mit Puppen hielt es dieselben in der Ellenbeuge fest. Mit sechs Jahren kam der Knabe zur Schule. Er ist ein guter Schüler. Am Turnunterricht nimmt er nicht teil, doch turnt er an häuslichen Turngeräten ebenso lebhaft wie seine Geschwister. Er vermag sich mit dem Stumpf aufzu-

Digitized by Google

stützen und sogar am Barren zu turnen. Er betreibt den Rudersport, er spielt Billard und benutzt als Bock die Stütze zwischen Handwurzel und Handgelenk. Klavier bemüht er sich nach Gehör zu spielen, er schlägt mit dem rudimentären Daumen an. Beim Essen bedient er sich einer von seiner Mutter konstruierten Gabel und eines Schiebers. Er nimmt Braten und Salat in größerer Gesellschaft mit erstaunlicher Geschicklichkeit von der Schüssel auf den Teller, etwa wie es die Art der in Hotels servierenden Kellner ist.

Seit jüngster Zeit fühlt er sich durch die Blicke der Umgebung belästigt. Er trägt gern über dem Stumpf eine Art Handschuh, welcher einem Fäustling ähnelt. Er ist nicht gern mit anderen Kindern zusammen, sondern hält sich immer an die Mutter: „Muttersöhnchen". Beim Ankleiden ist er völlig unabhängig von fremder Hilfe.

Fall II: T. P.

Fehlen des linken Vorderarmes bis auf 12 cm.

Anamnese: 10 Jahre altes Mädchen, einziges Kind. In der Verwandtschaft ist kein Fall von Mißbildung bekannt. Die Schwangerschaft der Mutter verlief ungestört. Die Mutter war zur Zeit der Geburt 22 Jahre alt. Die Entbindung war schwer: Zangengeburt. Die Nabelschnur war zweimal um den Hals geschlungen.

Status (Abbildung 3): Die linke obere Extremität ist im ganzen im Wachstum zurückgeblieben. Die Muskulatur des Oberarmes ist atrophisch. Die Extremität reicht bis zur Mitte des rechten Vorderarmes. Der Ellenbogenteil erscheint kolbig verdickt. Der distale Extremitätenteil ist nach innen rüsselförmig umgebogen, so daß die Patientin am Ende und innen eine kleine Hautfalte bilden kann. Die Finger sind als kleine Bürzel angedeutet. Häufig treten, besonders im Winter, Blutungen an dieser Stelle auf, weil sich das Kind, das viel mit dem Stumpf arbeitet, häufig daran reißt.

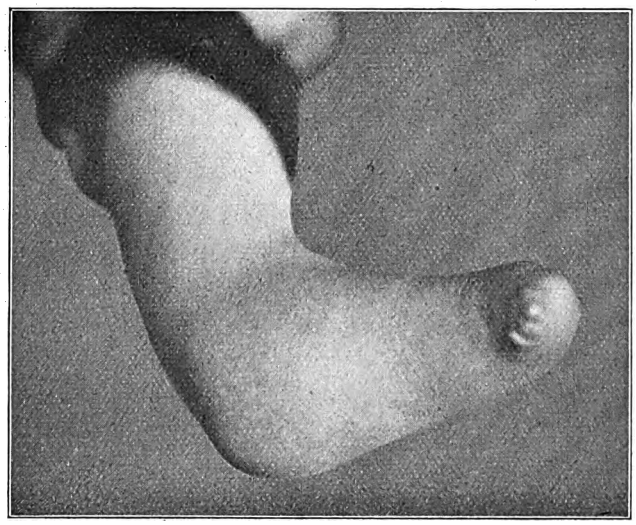

Abb. 3.

Röntgenbefund (Tafel X, Nr. 2): Bei der Aufnahme von vorn nach hinten sieht man eine erhebliche Störung des Ellbogengelenks. Der Humerus ist normal entwickelt, während Elle und Speiches stark verändert sind, sowohl in den Gelenkteilen des Oberarms als auch besonders in dem Gelenk zwischen Radius und Ulna. Der Radius steht bei der Streckstellung außen von der Gelenkfazette des Humerus. Der Radius ist erheblich länger als die Ulna und ist am unteren Ende nach innen umgebogen und deckt so das Ulnaende. Am distalen Radiusende sieht man deutlich die Epiphyse. In der Mitte des Radius befindet sich eine muldenartige Einkerbung, auch die Ulna ist etwas verbogen und unten kolbig aufgetrieben.

Das Kind wurde mit der Flasche aufgezogen. Schon als es vier Monate alt, die Klapper verkehrt gereicht bekam, steckte es das Spielzeug in die linke Achselhöhle, drehte es herum und faßte es dann richtig an. Das Kind nahm auch die Flasche zwischen rechte Hand und linken Stumpf (ganz verständlich, da das Mißverhältnis in der Länge zwischen beiden Armen viel geringer war als jetzt). Im vierten Lebensjahre begann das Kind, sich die Schuhe selbst zu schnüren. Mit fünf Jahren fing es an zu häkeln. Es bestand ein lebhaftes Bestreben, den Stumpf bei der Tätigkeit mit zu verwenden. So übte es das Binden einer Schleife dadurch, daß es früh und abends im Bett einen Bettzipfel hochrichtete und daran Schleifen band. Als bei dem Kinde das Bewußtsein seines Defektes erwachte, war es lebhaft bemüht, den Fehler nicht zu zeigen. Auf der Straßenbahn, beim Photographieren hielt es immer den linken Arm hinter dem Rücken, dadurch bildete sich auch ohne Bewußtsein der Hang aus, den linken Arm, bei Beugung des Ellenbogens, immer etwas nach hinten zu halten und mit dem Stumpfende gegen den Körper zu drücken. Das Kind spielt nicht gern mit anderen Kindern. Nach der Ursache gefragt, sagte es, daß es ihm peinlich wäre, wenn die anderen Kinder es nach der linken Hand fragten. Mit sieben Jahren ging die Kleine in die Schule. Sie ist eine mittelgute Schülerin. Ein reger Eifer ist unverkennbar. Sie bemüht sich, alles möglichst schnell zu machen und womöglich die anderen durch handliches Können zu übertreffen. Das Kind kann sich allein anziehen und frisiert sich auch vollkommen selbständig. Beim Waschen ist es ihm möglich, auch vollständig den ganzen rechten Arm zu säubern. Ein typischer Aus-

Digitized by Google

druck, wenn ihm jemand helfen will, lautet: „Ich kann alleine". Das Essen schneidet es sich nicht selbst, auch außerhalb des Hauses nicht.

Fall III: A. P.

Fehlen der rechten oberen Extremität bis zur Hälfte des Vorderarmes.

Anamnese: 8 Jahre altes Mädchen; schwächliches, skrofulöses Kind. Vor $1^1/_2$ Jahren wurden ihm Wucherungen aus der Nase entfernt. Intelligenz mittelmäßig.

Das Kind war bei der Geburt abnorm lang: 56 cm und wog 9 Pfund. In bezug auf Erblichkeit ist in der Familie nichts bekannt geworden. Das Kind hat noch eine jüngere Schwester, die ganz gesund und kräftig entwickelt ist. Die Entbindung der Mutter war normal, ebenso der Verlauf der Schwangerschaft.

Status (Abbildung 4): Die rechte obere Extremität ist weit schwächer entwickelt als die linke, besonders ist die Muskulatur des Oberarmes zurückgeblieben. Der Stumpf fühlt sich kühl an, ist 10 cm lang und zeigt an seinem Ende Grübchen, welche die Fingeransätze gut erkennen lassen.

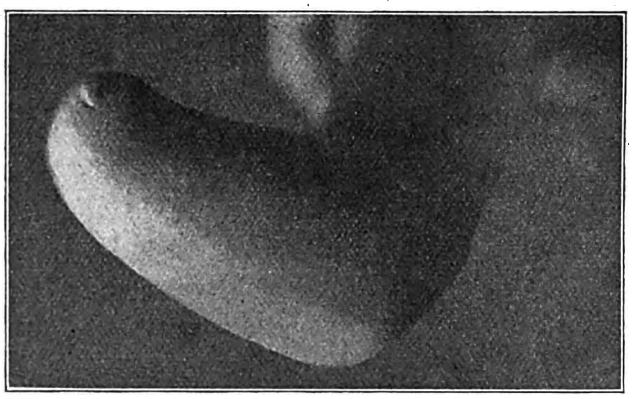

Abb. 4.

Röntgenbefund (Tafel X, Nr. 3): Bei der Aufnahme von vorn nach hinten sieht man, daß Ulna und Radius bis zur Endigung vollständig entwickelt sind. Die Ulna ist leicht gekrümmt. Radius und Ulna decken sich an der Endigung vollkommen. Der Radius zeigt eine zackige Verbreiterung an seiner Endigung.

Die Mutter hat das Kind $^1/_4$ Jahr lang selbst genährt. Als es später die Flasche bekam, stützte es dieselbe mit dem rechten Arm, zeigte aber nicht das Bestreben, mit beiden Händen gleichmäßig zuzufassen. Das Ellenbogengelenk wurde frühzeitig zum Klemmen benutzt. Mit sechs Jahren ging das Kind zur Schule und entwickelte sich zu einer guten Schülerin. Sie schreibt mit der linken Hand. Am Turnunterricht nimmt sie teil. Sie verwendet häufig, so beim Rundlauf, das rechte Ellenbogengelenk. Beim Reckturnen hängt sie sich mit beiden Ellenbogen ein. Bisher hat das Kind keine besondere Empfindung für den Handdefekt gezeigt. Nur fühlt sie sich beschämt, wenn sie danach gefragt wird. Seit einem Jahre trägt das Kind eine Holzhand mit sogenannten beweglichen Fingern, die die Eigenschaft hat, alle paar Tage zerbrochen zu sein. Da die kleine Patientin alles mit der Hand machen will, so schießt sie mit Vorliebe Kobolz und stützt sich dabei auf die Prothese. Zu Hause nimmt das Kind den Arm viel ab. Nach der Ursache gefragt, sagt sie: „In der Wohnung ist es schöner ohne Arm." Mit Vorliebe wird ein Muff getragen, um den Defekt zu decken. Seitdem das Kind die Prothese trägt, ist der rechte Oberarm wesentlich schwächer geworden. Bei dem Versuche, ihr zu empfehlen, doch jetzt die Prothese lieber noch wegzulassen, wird sie sehr erregt, fängt an zu weinen und läßt sich erst wieder beruhigen, nachdem ihr gestattet ist, die Holzhand weiter zu tragen. Beim An- und Ausziehen wird sie allein fertig. Die Schnürschuhe vermag das Kind mit Verwendung des künstlichen Armes zu binden. Leichte Handarbeiten macht sie mit dem Stickrahmen. Das Essen wird ständig von anderen geschnitten.

Fall IV: M. R.

Fehlen der linken oberen Extremität bis 10 cm unter dem Ellenbogengelenk.

Anamnese: 17 Jahre alt, weiblichen Geschlechts. Patientin stammt aus gesunder Familie.

Status (Abbildung 5): Der Oberarm ist atrophisch, der Vorderarm endigt konisch. Auf dieser konischen Endigung sitzt ein kleiner Bürzel, der einer Fingeranlage entspricht. Daneben sind vier kleine Grübchen zu sehen, welche den anderen Fingern zukommen.

Röntgenbefund (Tafel X, Nr. 4): Der Oberarmknochen ist gut entwickelt. Der Vorderarm zeigt eine rudimentäre Ulna und einen rudimentären Radius. Der Radius ist 2 cm länger als die Ulna und deckt den unteren Teil der Ulna. Das Radiusköpfchen ist deformiert und nach außen verlagert. Elle und Speiche zeigen eine Verbiegung. Während der Radius kolbig nach unten endigt, zeigt die Ulna distalwärts eine zackige Begrenzung.

Patientin hat schon frühzeitig den linken Ellenbogen als Faß-Organ ausgiebig benutzt. In der Schule kam sie gut fort. Sie hat die Volksschule besucht. Seit einem Jahre versieht sie den Posten eines Dienstmädchens und kann allen Hausarbeiten gut nachgehen. In Handarbeiten hat sie eine ziemliche Vollkommenheit erreicht. Beim Stricken und Sticken schlingt sie sich den Faden um den kurzen

Digitized by Google

Ellenbogenstumpf. Der kurze Ellenbogenstumpf hat bei ihr eine besondere Bedeutung erlangt und wirkt mit dem Ellenbogengelenk zusammen wie eine Klemme, in dem die Gegenstände gut festgehalten werden können.

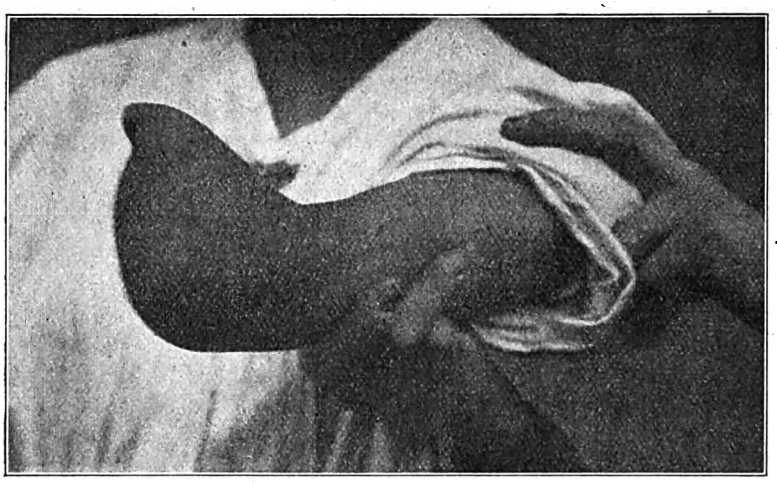

Abb. 5.

Fall V: R. K.

Fehlen beider Hände am Handgelenk.

Anamnese: 12 Jahre altes Mädchen. Soweit sich die Eltern erinnern können, ist in ihrer Familie nirgends eine Mißbildung vorgekommen. Es sind noch drei andere Kinder vorhanden, welche normal entwickelt und gesund sind.

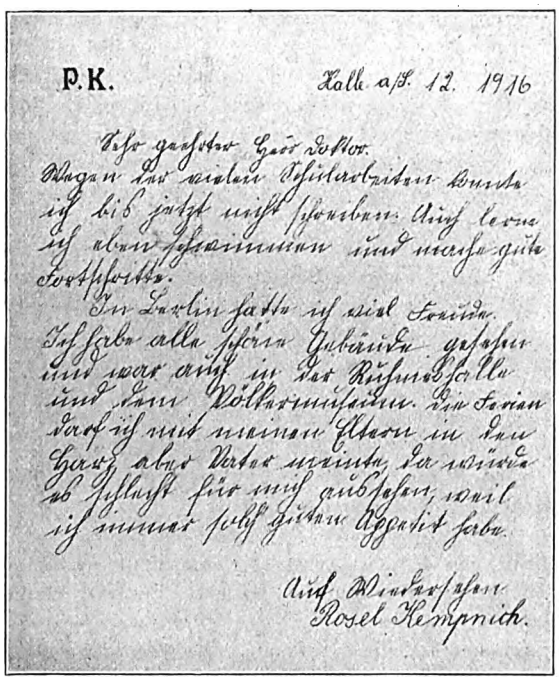

P.K. Halle a/S. 12. 1916

Sehr geehrter Herr Doktor.
Wegen der vielen Schularbeiten konnte ich bis jetzt nicht schreiben. Auch lerne ich eben schwimmen und mache gute Fortschritte.
In Berlin hatte ich viel Freude. Ich habe alle schöne Gebäude gesehen und war auch in der Ruhmeshalle und dem Völkermuseum. Die Ferien darf ich mit meinen Eltern in den Harz aber Vater meinte, da würde es schlecht für mich aussehen, weil ich immer solch guten Appetit habe.

Auf Wiedersehen
Rosel Kempnich.

Abb. 6.

Status: Beide obere Extremitäten sind zart, doch proportional entwickelt. Die Haut am Handgelenk ist rauh und entspricht etwa derjenigen, wie sie normale Menschen an der Fußsohle haben. Man erkennt daran die starke Abhärtung durch den Gebrauch.

Röntgenbefund (Tafel X, Nr. 5): Beiderseits vollständig gleich. Radius und Ulna sind gut entwickelt. Der Radius zeigt eine leichte Verbiegung mit der Konkavität nach der Ulna zu. Von Handwurzelknochen sind zwei vorhanden, welche beide gut entwickelt sind. Es ist aber an der Form nicht zu erkennen, welche Handwurzelknochen zur Darstellung gelangen. Nur soviel ist zu sehen, daß der eine größere statt der Längsrichtung die Querrichtung aufweist, beiderseits vollständig den gleichen Typus innehaltend.

Sobald das Kind die ersten Greifversuche machte, packte es immer mit beiden Stümpfen zu; so hielt es auch immer seine Milchflasche. Als es dann älter wurde und spielte, eignete es sich bald eine ziemliche Geschicklichkeit an; nur bediente es sich, wo andere eine Hand zu gebrauchen pflegen, beider Arme. Der Vater bezeichnete es als ein großes Glück, daß das Handgelenk gut beweglich ist. (Pro- und Supination.) Der Vater war sich auch bewußt, daß dieser Vorteil auch für alle möglichen Arbeiten ausgenutzt werden müsse. Als das Kind zur Schule gehen sollte, wurde ärztlicher Rat von seiten eines Orthopäden gesucht, um vor allem eine Vorrichtung zum Schreiben zu bekommen. Der Apparat, welcher damals angefertigt wurde, war aber so schwerfällig, daß ihn das Kind bald wieder zur Seite legte. Nun machte ihm der Vater einen etwa zwei Zentimeter großen Ring, welcher mit Leder überzogen war und genau über das Handgelenk paßte. An dem Ring war seitlich eine einfache Klammer angenietet, welche

Digitized by Google

einen Federhalter oder Bleistift festzuhalten vermochte. Die Schreibversuche gelangen gut, und heute kann man sagen, daß das Kind mit dem Schreibgerät ebensogut fortkommt, wie andere Kinder mit ihrer Hand. (Siehe Schreibprobe, Abbildung 6.) Das Kind ist übrigens recht geweckt, begreift leicht und kommt gut in der Schule fort. Gabel und Löffel sind gleichfalls vom Vater angegeben. Das hintere Ende ist ringförmig umgebogen, so daß es gut fassen kann. Das Messer hat am Griff vorn und hinten einen Ring, durch den der Vorderarm hindurchschlüpft, so daß das Kind sich auch die Speisen selbst schneiden kann. In Handfertigkeiten hat sich das Kind, dem Alter entsprechend, entwickelt. Es vermag schöne Stickarbeiten zu machen. Hierzu wird ein Stickrahmen verwendet, die Nadel wird mit beiden Stümpfen gefaßt. In bezug auf das An- und Auskleiden ist das Kind selbständig. Es vermag sich sogar mit den beiden Stümpfen die Schnürbänder der Schuhe zu binden. Am Turnen nimmt sie teil. Sie kann auch Reck turnen, das Rad schlagen. Beide Arme entwickeln eine erhebliche Kraft. Im letzten Jahre hat das Kind schwimmen gelernt. Wieder erfand der Vater dazu kleine Hilfsapparate. Es wurden vorn an den Stümpfen in der Größe der Handfläche zwei Holzbrettchen anbandagiert. Mit diesen erlangte das Kind nach vierzehn Tagen eine gewisse Sicherheit, so daß es die Handbrettchen ablegen konnte, und nun schwimmt sie ohne jede Schwierigkeit, macht sogar den Kopfsprung. Das ganze Verhalten des Kindes ist so, daß man es auch nicht als scheu anderen Kindern gegenüber bezeichnen kann. Die Eltern haben sich, als es vernünftiger wurde, oft über sein Gebrechen mit ihm unterhalten und ihm geschildert, daß es ohne Arme (im Gegensatz zu „ohne Hände") oder blind — noch viel schlechter daran gewesen wäre. Es wächst in der Überzeugung heran, daß es später immer bei seinen Elten bleiben kann und diese pflegen soll. Allerdings befürchtet der Vater, daß, wenn das Kind 18—19 Jahre alt sein wird, wohl manche Gemütsdepression zu überstehen sein würde.

Fall VI: C. H. U.

Fehlen der oberen Extremitäten bis fast zur Schulter.

Status rechts: Die Extremität zeigt einen ähnlichen Befund wie bei hoher Oberarmamputation, bei der ein erheblicher Weichteilrest ohne Knochen erhalten ist. An dem schlaffen Weichteillappen, der aber, wie wir sehen werden, ein Knochengerüst enthält, sitzt ein rudimentärer Finger, den der Patient selbsttätig ein wenig bewegen kann.

Röntgenbefund rechts (Tafel X, Nr. 6): Man sieht an dem Röntgenbilde, daß das Fehlen der Extremitäten bis zur Schulter in hohem Maße vorgetäuscht wird. Man erkennt im Röntgenbilde den Oberarm, den Vorderarm und einen Finger. Das Schultergelenk zeigt in der Fazette des Schulterblattes normalen Umfang. Der Humeruskopf ist rudimentär, die Rundung ist nicht vorhanden, vielmehr steht ein Vorsprung in die Gelenkfazette des Schulterblattes hinein Der Oberarmknochen ist etwa 15 cm lang und endigt unten schräg und spitz. 2 cm oberhalb der Endigung setzt ein rudimentärer Vorderarmknochen von etwa 6 cm Länge an, an den sich zwei Fingerglieder distalwärts anschließen. Die Phalangen scheinen ankylotisch miteinander verbunden zu sein. Alle Knochen zeigen verringerten Kalkgehalt.

Status links: Die linke obere Extremität ähnelt einer Amputation in der Höhe zwischen mittlerem und oberem Drittel mit der Abweichung, daß der Extremitätenrest nur ein schlaffes Anhängsel darstellt, das keine Eigenbewegung hat; am unteren Ende befindet sich eine kleine Einkerbung, welche auf der einen Seite in ihrem Inneren das untere Ende des Humerus resp. der Ulna enthält, auf der anderen Seite den Mittelhandknochen plus Daumen einschließt.

Röntgenbefund links (Tafel X, Nr. 7): Es ist ein Oberarm, ein Vorderarm und eine Hand vorhanden. Der Oberarmkopf ist nur an einer Verdickung zu erkennen, sonst sehr erheblich im Wachstum zurückgeblieben. Der Oberarmknochen ist etwa 20 cm lang und zeigt 10 cm von der Endigung einen Winkelknick, an den ein kolbiger, dicker Vorderarmknochen ansetzt. An diesen schließt sich ein Mittelhandknochen an, wahrscheinlich dem Metacarpale I entsprechend, da an seiner distalen Endigung ein Sesambein zu sehen ist. Mit diesen Knochen in Gelenkverbindung steht eine Phalange. Es ist möglich, daß an der Stelle, wo der kolbige Vorderarmknochen ansetzt, der dann den Radius repräsentieren würde, eine ankylotische Verbindung zwischen Humerus und Ulna besteht und der seitlich abgeknickte Endteil des Humerus also der Elle entspricht.

U. ist 67 Jahre alt, männlichen Geschlechts. Er nimmt insofern eine Sonderstellung ein, als er, durch sein Gebrechen gezwungen, seine Füße zu einer erstaunlichen Tätigkeit, an Stelle der Hände, entwickelt hat. Er ist auf diesem Gebiet Künstler geworden und fühlt sich auch als solcher. Es ist begreiflich, daß er bei seinem Alter und bei seiner Gewohnheit absolut nichts zu verbergen trachtet, da er auch nichts verbergen kann. Er erzählt seinen Lebenslauf so drastisch, daß wir am besten seinen eigenen Schilderungen (nach Würtz [5]) folgen:

„Am 5. April 1850 erzählten sich die Marktbesucher in Königsberg i. Pr., dem Lehrer Unthan sei früh ein Sohn ohne Arme geboren worden. Die Landleute trugen die Neuigkeit ins Land; am 6. war sie über ganz Ostpreußen verbreitet. Ob und wieviel Trostbriefe meinen Eltern wegen meines ungebührlichen Verhaltens zugingen, habe ich nie erfahren.

Digitized by Google

Als ich ein Jahr auf dem dornenvollen Lebenswege zurückgelegt hatte, was nach Augen- und Ohrenzeugen meist unter Jauchzen und Jubeln geschah, hielt man mir im Dunkeln ein Licht vor. Ich griff mit den Füßen danach und habe diese Tätigkeit seither auf alles Erreichbare ausgedehnt. Seit dem zweiten Jahre esse ich ohne jede Hilfe. Seit dem sechsten schrieb ich reichlich zwei Drittel aller Aufsätze der Schulklasse. Mit zwölf Jahren kleidete ich mich allein an und aus. Ein innerer Drang zur Selbständigkeit trieb mich von einem Experiment zum andern. Wo die Grundlagen der Möglichkeit gegeben waren, siegte ich überall, die Grenzen der Möglichkeiten beständig erweiternd. Unterstützt, vielleicht erst geschaffen, wurde dieser Drang durch den Umstand, daß mein lieber, guter Vater keine Bemitleidung noch Sonderstellung duldete und auch keine Unterstützung in der Arbeit, wo er die Selbsthilfe für möglich hielt. Dadurch wurde mein Leben zu lauter Sonnenschein.

Frühzeitig hat sich mein Lerneifer gezeigt. Während meine Geschwister an dem Tisch ihre Schularbeiten machten oder vom Vater unterrichtet wurden, saß ich gewöhnlich unter dem Tisch, verbarg mich hinter der Decke und lauschte begierig den Unterweisungen. Zu dieser Zeit habe ich auch mit meinen Füßen die ersten Schreibversuche gemacht. Wie erstaunt waren eines Tages Eltern und Geschwister, als ich mich vor sie hinsetzte und tadellos zu schreiben begann. Bald nachher trat ich ins Gymnasium ein, das ich bis zur Obersekunda besucht habe.

Im 15. und 16. Jahre erhielt ich Nachhilfeunterricht in Sprachen von Carl Lohmeier, Dr. phil., Dozent, später Professor der Geschichte an der Universität, gleichfalls ohne Arme geboren. Die 16 Jahre Altersvorsprung waren wohl der kleinere Teil des Grundes, daß wir uns wenig verstanden. Mitleid und Sonderstellung hatten sein Gleichgewicht zu verschieben vermocht und sein Temperament verdunkelt. Er hatte in der Wahl seiner Eltern nicht meine weise Vorsicht obwalten lassen.

Frisch, froh und frei war mein Freund und ‚Kollege' Charles Felux, der in Antwerpens Bildergalerie Werke von Rubens unter den Augen der Besucher mit seinen flinken Zehen kopierte und vorteilhaft verkaufte. Freund Adam Siepen, wenig über tischhoch, ohne Arme, mit nur einem normalen und einem ganz kurzen Beinchen, das wenige gesehen haben, einem sehr schönen Kopf mit pechschwarzem, kühngeschwungenem Schnurrbart, war ein gesuchter Porträtmaler in Düsseldorf. Leider ging es ihm zu gut, er wurde frühzeitig blasiert. Alle drei sind mir vorausgegangen in die Ewigkeit.

Ich selber mußte eigene Wege gehen. Da mein Vater später nicht mehr die nötigen Mittel besaß, um mir ein Weiterstudium zu ermöglichen, begann ich Musik zu treiben. Zuerst auf eigene Faust. Nachdem ich lange, lange darüber nachgegrübelt hatte, wie man mit den Füßen geigen könne, hatte ich endlich eine Art Gestell ersonnen, an dem ich die Geige mit Strumpfbändern festband, und einen verschiebbaren Sitz, von dem aus meinem Fuße, der mit dem Bogen bewaffnet war, freier Spielraum geboten wurde. Um mich zum Konzertgeiger heranzubilden, besuchte ich eine Zeitlang das Leipziger Konservatorium. Da man aber im Rahmen würdiger Konzertveranstaltungen an meiner Art, statt mit den Händen, mit den Füßen Geige zu spielen, Anstoß nahm, sah ich mich bald auf die Variétébühne gedrängt. Als Artist habe ich die ganze Welt bereist.

Wer mich geigen, blasen, Karten spielen, schießen, schwimmen sieht, wer mich dabei beobachtet, wie ich mich wasche, rasiere, mir die Nägel feile, den Bleistift anspitze oder die Uhr reguliere, der sieht sich zunächst einer Reihe von Resultaten gegenüber, die ihm unbegreiflich erscheinen. Ich selbst, der ich mein ganzes Leben überblicke und den Weg kenne, auf dem ich zur Entwicklung meiner Fähigkeiten in unablässiger Arbeit gelangt bin, finde natürlich nichts Wunderbares mehr an meinen Leistungen. Sie erscheinen mir vollkommen natürlich, und ich bin überzeugt, daß jeder, der in meiner körperlichen Verfassung ist und den ernstlichen Wunsch hat, weiter zu kommen, sehr bald Ähnliches erreichen kann. Ich denke dabei nicht an eine virtuosenhafte Ausbildung, sondern an die Erfordernisse des praktischen Lebens. Hierzu führt nur ein niemals ermüdender Trieb, selbständig d. h. unabhängig von anderen zu werden Jede Beihilfe von anderer Seite ist also strengstens zu verweigern, sobald nur der Schatten einer Möglichkeit vorliegt, daß man sich selbst helfen kann. Daß ich lernen würde, meine Füße ebensogut wie meine Hände zu gebrauchen, wußten meine Eltern bereits, noch ehe ich ein Jahr alt war. Sie hatten nämlich gesehen, wie ich nach einer mir im Finstern vorgehaltenen Kerze mit den Zehen gegriffen hatte. Nach dieser Erfahrung ließ man meine Füße möglichst unbekleidet. Etwas älter geworden, schob ich bereits alles, was mir erreichbar war, mit den Füßen in den Mund, um zu prüfen, ob es eßbar wäre. Eine unbezähmbare Neugierde unterstützte mich in meinen Fortschritten. Mit zwei Jahren versuchte ich mich zu waschen; es gelang. Von nun ab hieß es einfach: du mußt!

Jahrelang putzte ich die Schuhe meiner Eltern und Geschwister und lernte regelrecht arbeiten. Mit vier Jahren fiel ich ins Wasser und erhielt daraufhin Schwimmunterricht; mit sechs Jahren konnte ich mich allein aus-, mit zwölf Jahren auch ankleiden. Damit waren die ersten Bedingungen zur Unabhängigkeit erfüllt, ich war zum Menschen geworden.

Gequält habe ich mich bei den Versuchen, meine Hände und Arme durch die Füße zu ersetzen, niemals. Daraus darf man aber ja nicht schließen, daß mir meine Fertigkeiten nur einfach so angeflogen sind. Mit schier unerschöpflicher Geduld habe ich im verschlossenen Raum, um nicht ausgelacht zu

Digitized by Google

werden, gegrübelt und geprobt, bis sich endlich, nach hundert Fehlschlägen, eine Ausführungsmöglichkeit ergab. Geduld und wieder Geduld war mein Leitstern.

Am meisten Mühe hat mir das Studium des Violinspiels bereitet. Als nach endlosen Versuchen ein Weg gefunden schien, blieben die Fortschritte lange Zeit unmerkbar gering. Wilhelm Schuster in Königsberg, dann später Ferdinand David in Leipzig, mühten sich mit mir unter möglichster Beibehaltung des Fingersatzes drei Jahre hindurch ab, bis ich mein erstes öffentliches Auftreten im Gewandhause zu Leipzig wagen konnte. Ähnliche Schwierigkeiten hatte ich in der Ausbildung meiner anderen Fertigkeiten, so besonders beim Arbeiten auf der Schreibmaschine. Ich mußte erst einige kleine Erfindungen machen, damit die Konstruktion der Maschine ‚fußgerecht' wurde. Meine Freude ist groß, daß ich Gelegenheit haben werde, die Summe meiner Erfahrungen in den Dienst meiner Leidensgefährten zu stellen."

Im Anschluß daran möchte ich noch zwei Fälle erwähnen, die uns um Rat gefragt haben, von denen aber keine Röntgenuntersuchungen vorliegen.

Fall VII: E. W.

Defekt des linken Vorderarmes bis zur Mitte.

41 Jahre alt, männlichen Geschlechts. Kräftiger, wohlentwickelter Mann. Der Arm ist zwar schwächer als der rechte, zeigt aber immerhin eine recht gute entwickelte Muskulatur. Hereditär ist nichts bekannt geworden. In der Schule, erzählt der Patient, hätte sein Defekt wenig Anstoß erregt, da er schon in jungen Jahren eine Holzhand bekam, vor der seine Mitschüler in gewisser Weise etwas Respekt hatten, da sie alle fürchteten, sonst mit ihr Bekanntschaft zu machen. Der Patient erzählt, daß er sich viel leichter an die Prothese gewöhnt hätte, als seine Umgebung, die von dem Aussehen derselben wenig entzückt war. W. meint, daß das Fehlen der Hand von ihm in seinem ganzen Leben wenig empfunden worden sei. Da sein Vater photographische Apparate baute, wurde er Photograph. Er hat sich in seinem Fach auch wissenschaftlich an der Leipziger Kunstakademie ausgebildet und zahlreiche Fortbildungskurse genommen. Angeborene Veranlagung soll ihn schnell gefördert haben, zumal da er besonderes Zeichentalent für Porträts hatte. Seit 20 Jahren hat der Patient ein eigenes großes Geschäft, welches sich mit dem Handel von photographischen Artikeln befaßt. In neuerer Zeit trägt er eine Gummihand, deren Vorteile er sehr schätzt. Diese Gummihand ist ihm in Leipzig gemacht worden. Sie ist biegsam, weich und hat trotzdem eine stabile Form, welche sich nicht ohne weiteres bei der Berührung verändert, aber doch beim Zugreifen mit der anderen Hand in der Form anpassungsfähig ist. Jeder Fortschritt im Bau von Handprothesen interessiert den Patienten ungemein, da ihm außerordentlich daran gelegen ist, eine möglichste Vollkommenheit im Ausgleich für die fehlende Hand zu erlangen.

Fall VIII: E. F.

Fehlen der rechten Hand bis zum Handgelenk.

21 Jahre alt. Männlichen Geschlechts. Einziges Kind. In der Familie ist keine Mißbildung bekannt. Das Kind hat schon in früher Jugend den rechtsseitigen Stumpf ausgiebig benutzt. Es lernte mit der linken Hand schreiben und kam in der Schule gut fort. Während seiner Gymnasialausbildung machte sich bei ihm ein ausgesprochenes schauspielerisches Talent bemerkbar, so daß Patient schon als Schüler bei einer Wohltätigkeitsaufführung durch schauspielerisches Können auffiel. Er selbst meint, daß er mit der einen Hand so viel agiert habe, daß das Publikum gar nicht bemerkt habe, daß ihm die rechte Hand fehle. Es ist interessant, daß diese Ansicht eine durchaus subjektive ist, denn sein dramatischer Lehrer, der zwar seine Energie bewunderte, klagte über den mehrfachen und unzweckmäßigen Versuch, als Schauspieler wirken zu wollen, da sich die Zuschauer durch den Defekt durchaus unangenehm berührt fühlten. Nach Absolvierung der Schule widmete sich F. trotzdem der dramatischen Laufbahn, und zwar läßt er sich zurzeit zum Dramaturgen ausbilden. In seinen Lebensgewohnheiten ist er vollkommen unabhängig von seiner Umgebung. Er benutzt den Armstumpf bei allen möglichen Hantierungen, so beim Ankleiden und Ausziehen. Er ißt nur mit Verwendung der linken Hand. Frühzeitig zeigte er auch musikalische Begabung. Da er die üblichen Noten zum Spielen nicht benutzen konnte, so transskribierte er sich selbst im Geiste die Musikstücke und spielte auswendig. Es ist staunenswert, bis zu welcher Vollkommenheit er es im Klavierspiel gebracht hat. Er verwendet den distalen Knöchel der Ulna als Finger und vermag durch geübte Verwendung des Pedals einerseits und des Stumpfes andererseits den Eindruck zu erwecken, als ob er gebunden spielen könne. So gelingen ihm Läufe ganz ausgezeichnet. Es ist nicht zuviel gesagt, wenn man behauptet, daß das Spiel des Patienten den Eindruck eines Zweihänders macht.

Unter den mitgeteilten Fällen befinden sich zwei, welche beiderseits ohne Hand geboren sind. Beide Fälle stellen gewissermaßen Extreme dar. Bei dem einen fehlt lediglich die Hand, und zwar handelt es sich um einen durchaus symmetrischen Defekt. Bei dem anderen fehlen beide Arme. Dem Ansehen nach könnte man bei Fall U. (VI) von einem armlosen Menschen,

Digitized by Google

im wahren Sinne des Wortes, sprechen, doch die anatomische Betrachtung des Röntgenbildes zeigt, daß auch bei diesem Oberarm, Vorderarm und gewissermaßen auch noch die Hand, wenn auch nur durch einen Finger, angedeutet ist. Bei Fall R. K. (V), dem Kinde, das ohne Hände geboren ist, sind noch je zwei Handwurzelknochen vorhanden. Die Anlage der Handwurzel ist symmetrisch. Die beiden vorhandenen Knochen scheinen anstatt längs quer gestellt zu sein. Der Defekt dieses Kindes scheint nichts weniger als beweisend für eine amniotische Abschnürung; dagegen spricht die vollkommene Symmetrie und ganz besonders auch die fehlerhafte Anlage der Handwurzel, die anstatt längs quer entwickelt ist. Bei dem armlosen Mann könnte man auf den ersten Blick in dem rudimentär entwickelten Finger, welcher an dem einen Arm wie ein Anhängsel daran hängt, einen Beleg für die Entstehung durch amniotische Abschnürung sehen. Allein auch hier spricht das Röntgenbild sehr wesentlich dagegen. Wie sollte man sich denken, daß sich die Abschnürung auch noch weiter zentralwärts davon in der Entwicklung der Armknochen bemerkbar machen sollte? Ich sehe gerade in der fehlerhaften Anlage, wie sie uns hier entgegentritt, einen Parallelfall zu jenen Mißbildungen, wo nur ein Teil der Finger, so bei der Dreisprossung, zur Entwicklung gekommen ist. Fall E. F. (VIII), bei dem die rechte Hand bis zum Handgelenk fehlt, bildet keinen Anhaltspunkt für eine Betrachtung über die Ätiologie des angeborenen Handdefektes, zumal hier in unserem Falle die Beurteilung eines Röntgenbildes fehlt. Anders steht es bei Fall G. T. (I). Hier ist der Daumen rudimentär entwickelt und ein kleiner Fingerbürzel hängt außerdem an der Haut, welche das Gelenk umkleidet. Hier halten sich wohl die Kriterien, welche für oder gegen amniotische Abschnürung sprechen, die Wage. Der rudimentäre Daumen und der Fingerbürzel könnten sehr wohl so gedeutet werden, daß die Umschnürung keine vollkommene wäre, und daß es dadurch zu einer teilweisen Entwicklung gekommen ist. Die mangelhafte Entwicklung in der Handwurzel, wo ein Handwurzelknochen ganz rudimentär entwickelt ist, ein anderer eine veränderte Form aufweist, läßt sich schon schwerer für die in Frage stehende Theorie verwenden. Es bleiben die vier Fälle übrig, bei welchen die Hand und ein Teil des Vorderarmes fehlt. Bei den vier Fällen fehlt die betreffende Extremität ungefähr bis zur Mitte des Vorderarmes. Drei dieser Fälle zeigen eine auffallende Übereinstimmung, daß die fünf Finger als kleine Grübchen am Ende des Stumpfes angedeutet sind. Die Andeutung ist nur insofern verschieden, als bei dem einen Fall diese kleinen Auswüchse etwas Hornsubstanz (Nägel?) enthalten, an denen sich die kleine Patientin öfters blutig reißt. Eine Übereinstimmung besteht bei mehreren unserer Fälle auch insofern, als die Vorderarmknochen bis zum Ellbogengelenk hin eine Deformität aufweisen. Sie sind verbogen und zeigen auch in den Gelenkfugen am Ellbogen Veränderungen gegen die Norm. Dieses letzte Verhalten scheint mir gleichfalls nicht sehr dafür zu sprechen, daß eine fötale Abschnürung als Ursache herangezogen werden könnte. Die oben erwähnten Fingergrübchen sind wohl auch nicht anderen Mißbildungen gleich zu erachten, die bei teilweisen Handdefekten häufiger beobachtet werden: daß nämlich längere Auswüchse, die den Fingern entsprechen, bestehen, welche rudimentär entwickelt sind und am Ansatz eine mehr oder weniger deutliche Schnürfurche haben. Aus den Beobachtungen scheint es einzuleuchten, daß es nicht angängig ist, alle Defekte von Extremitätenteilen auf fötale Abschnürung zurückzuführen. Die Röntgenuntersuchung im besonderen bringt in die Beurteilung vieler Fälle eine größere Klarheit; da, wo man nur ein unwirksames Anhängsel noch als Rest des Armes ansprechen kann, deckt die Röntgenuntersuchung knöcherne Teile des Skeletts auf, welche überraschenderweise die Anlage der Handextremitäten klar enthüllen. Beim symmetrischen Fehlen beider Hände sehen wir, daß auch die Endigungen des Skeletts absolute Symmetrie und zugleich Abweichungen in der Anordnung zeigen. Kurz, es sprechen genügend Gründe dafür, in einer Reihe von Fällen anzunehmen, daß nicht eine fötale Abschnürung vorliegt, sondern daß schon primär eine falsche Keimanlage zu der Mißbildung geführt hat.

Wenn wir uns nun dem sozialen Teil unserer Arbeit zuwenden, so ist wohl ohne Zweifel, daß der erworbene Handdefekt doch immerhin Vorteile ziehen kann von der Beob-

Digitized by Google

achtung des angeborenen. Es ist klar, daß diejenigen, welche nur mit einer Hand oder handlos geboren sind, viel schneller und leichter eine Geschicklichkeit ihres Stumpfes erlangen, als diejenigen, welche bereits eine beiderseitige Handfertigkeit aufzuweisen hatten und erst später in Verlust kamen. Da der Ersatz der Hand durch ein künstliches Ersatzglied auf sehr große Schwierigkeiten stößt, ist es auch klar, daß viele Menschen mit angeborenem Handdefekt auf jeden Ersatz verzichten und mit dem, was sie von Natur aus haben, sich schlecht und recht abfinden. Es wäre aber durchaus falsch, zu verallgemeinern, daß — wenn Menschen mit angeborenem Handdefekt keine Prothese tragen, diese gar nicht nach ihrem Wunsche erstrebenswert wäre, und sie keinen besseren Zustand herbeisehnten. Sehen wir uns nun die acht Menschen, welche zur Beobachtung kamen, mit einfachem und doppeltem Handdefekt etwas näher darauf an: Schon, daß acht angeborene Handdefekte in wenigen Monaten zu uns kamen auf die Veröffentlichung hin, daß eine neue und verbesserte Handprothese erfunden worden sei, zeugt davon, wie groß das Streben nach einer Verbesserung des bestehenden Zustandes bei allen Menschen, auch bei denen mit angeborenem Handdefekt, ist. Selbst der sogenannte armlose Herr U., der mit seinen Füßen eine außerordentliche Künstlerschaft erlangt hat, fragt gleich zuerst: „Kann ich auch solche Arme bekommen?“ Daß dieser Mann nie Prothesen getragen hat, ist wohl hauptsächlich deshalb der Fall, weil gar kein Kunstarm an den schlaffen, sehr kurzen Stümpfen Halt finden kann. Wenn er überhaupt etwas machen wollte, so war er eben auf seine Füße angewiesen.

Betrachten wir im Gegensatz dazu Fall R. K. (V), das kleine Mädchen, welches ohne Hände geboren ist, so sehen wir, daß im Gegensatz zu dem vorigen Falle hier die Ausnutzung der langen Stümpfe bis zum Extrem ausgebildet ist. Könnte dieses Kind an diesen langen Stümpfen Prothesen tragen, welche noch größere Leistungen gestatteten, so würde man ohne Zweifel zum Gebrauch von solchen künstlichen Händen raten. Nur eins steht im Wege: das Kind hat sich an den Gebrauch seiner mit Gefühl begabten Stümpfe von Geburt an gewöhnt; es wäre grausam, ihm plötzlich dies Gefühl zu rauben und die Stümpfe mit Prothesen zu umkleiden, welche kein Gefühl haben. Hier würde der umgekehrte Fall eintreten, wie bei dem Soldaten, der im Vollgefühl seiner Kraft beide Hände verliert. Diesem fehlen die Greifwerkzeuge, an die er sein ganzes Leben lang gewöhnt war: das Gefühl scheint ihm nebensächlich zu sein. Jenes Kind dagegen vermißt die Greifwerkzeuge, die es nie besessen hat, nicht und würde andererseits das Fehlen des Gefühls als einen entsetzlichen Verlust, der neuerdings hinzugetreten ist, empfinden. Da es sich bei dem Fehlen beider Hände fast immer nur um die Hantierungen des täglichen Lebens, nicht aber um schwere Arbeitsleistungen handeln kann, so würden Prothesen bei angeborenem doppelseitigem Handdefekt mehr oder weniger die Befriedigung eines ästhetischen Wunsches sein. Wir konnten daher den Eltern dieses Kindes nur raten, es weiter seine beiden Stümpfe so gebrauchen zu lassen wie bisher und sie noch weiter zu üben. Ist das Mädchen erwachsen, so könnte man einen Versuch immerhin machen, und wir sind überzeugt, daß eine wirklich gebrauchsfähige Handprothese dann immer noch genügend Nutzen stiften würde.

Zwei von den zur Untersuchung gekommenen Patienten tragen eine Prothese, und zwar eine sehr schlechte Prothese, die keinerlei selbsttätige Funktion hat. Beide sind aber sehr zufrieden damit. Das achtjährige Kind, ein Mädchen, weinte bitterlich, als wir der Mutter rieten, die Prothese wegzulassen, da evtl. das Wachstum des Armes durch die Umschnürung gestört werden könnte. Wir gehen also nicht fehl, in dieser lebhaften Gefühlsäußerung einen Ausdruck der weiblichen Schamhaftigkeit zu sehen. Der 41jährige Mann, der seine Prothese von Kindheit an trägt, war sehr erstaunt, als wir ihn fragten, ob er denn nicht lieber ohne Prothese herumgehe. Er meinte, er wäre so mit seiner künstlichen Hand verwachsen, daß sie das erste wäre, welches er morgens anlege und das letzte, welches er am Abend ablege. Er ist begeistert für alle wirklichen Fortschritte im Kunsthandbau und vertritt den Standpunkt, daß die beste Prothese immer noch billig sei, wenn sie eine größere Aktionsfähigkeit des

Digitized by Google

Körpers gestatte. Eine schwierige Frage, betreffs der Versorgung, besteht bei dem Knaben G. T. (I), welcher noch einen gebrauchsfähigen, rudimentären Daumen besitzt. Er selbst ist deswegen jetzt noch gegen eine Prothese, weil er operiert werden müßte, um eine solche gut anbringen lassen zu können. Das sind zwei schwerwiegende Momente; durch eine Operation einen gebrauchsfähigen Teil des Körpers zu entfernen, um ihn durch einen besseren künstlichen zu ersetzen, bleibt immer ein gewagtes Spiel. Man sollte in einem solchen Falle erst die völlige Reife des Individuums abwarten, dann Vorteile und Nachteile gründlich durchgehen, um schließlich den Patienten selbst wählen zu lassen. Fall E. F. (VIII), der junge Mann von 21 Jahren, welcher sich dem dramatischen Fache zugewandt hat und der mit seinen Stümpfen eine außerordentliche Fertigkeit im Klavierspiel erlangt hat, wurde uns von seinem Vater, der Arzt ist, empfohlen mit dem Hinweis, daß es immer der sehnlichste Wunsch seines Sohnes gewesen wäre, eine gute Handprothese zu bekommen.

Das erwähnte Dienstmädchen Fall M. R. (IV) mit dem kurzen Vorderarmstumpfe trägt keine Prothese, weil ihre Angehörigen niemals dafür Geld aufwenden wollten, und weil es bisher auch gar keine Prothese gab, die ihr gestattet hätte, mehr zu leisten, als sie bisher geleistet hat. Die beiden Mädchen mit fehlenden oberen Extremitäten bis zur Mitte des Vorderarmes A. P. und T. P. (III und II) sollten unseres Erachtens nach noch gar keine Prothese tragen, weil man danach trachten sollte, daß sich der Oberarm möglichst gut entwickele; die Beobachtung lehrt, daß durch das Tragen von Prothesen eine Rückbildung der Weichteile fast allgemein eintritt.

Wenn wir nun resümieren, so ist die Tatsache, daß von acht Personen mit angeborenem Handdefekt nur zwei eine Prothese tragen, durchaus nicht beweisend dafür, daß die anderen sechs keine Prothese haben wollen. Die beiden Patienten mit beiderseitigem angeborenem Handdefekt nehmen eine Sonderstellung ein. Für die anderen kommt es lediglich darauf an, ob sie eine gute und brauchbare Prothese bekommen können.

Wir dürfen uns nach alledem den Schluß erlauben, daß die Opfer des Weltkrieges, welche in so vielen Fällen eine Hand, resp. einen Teil des Armes verloren haben, bei denen noch das psychische Moment des Defektes eine hervorragende Rolle bei der Bewilligung eines Ersatzes spielt, durchaus Anspruch auf eine Prothese haben. Es ist nur zu verlangen, daß es eine Prothese ist, welche ihnen auch wirklich nutzbringende Tätigkeit, sowohl im täglichen Leben, wie in ihrem späteren Berufe gewährleistet. Wir dürfen hoffen, daß die Zukunft recht bald die Befriedigung dieses sehnlichsten Wunsches aller Menschen, welchen eine Hand, sei es angeboren, sei es erworben, fehlt, bringen möge.

Literatur.

1) Biesalski: „Umfang und Art des jugendlichen Krüppeltums in Deutschland 1909“.
2) Paul Moser: „Zur Kasuistik der Mißbildungen, bedingt durch amniotische Bänder“. Berliner medizin. Wochenschrift 1894, Nr. 26 und 27.
3) Joachimsthal: „Die angeborenen Verbildungen der oberen Extremitäten“. Ergänzungsheft 2 der „Fortschritte auf dem Gebiete der Röntgenstrahlen“. 1900.
4) Ehrlich: „Untersuchungen über die kongenitalen Defekte und Hemmungsbildungen der Extremitäten“. Virchows Archiv Bd. 100, S. 107.
5) Hans Würtz: „Der Wille siegt“. Ein pädagogisch-kultureller Beitrag zur Kriegskrüppelfürsorge. II. Auflage. Otto Elsner Verlagsges., Berlin S 42.

Digitized by Google

Aus dem Heilig-Geist-Hospital, Bingen a. Rh.

Über einen Fall von doppelseitiger Halsrippe.

Von

Dr. **Max Fischer**, leitender Arzt.

Bei der Untersuchung der Lungenspitzen einer 28jährigen Patientin, die wegen Verdacht einer fungösen Kniegelenksentzündung in meine Behandlung kam, machte ich folgenden eigentümlichen Befund:

In der linken Supraklavikulargrube zeigte sich deutlich eine bucklige Vorwölbung, welche sicht- und fühlbar pulsierte. Bei der Palpation konnte ich konstatieren, daß die Pulsation offenbar von der Subklavia herrührt und daß die Vorwölbung durch eine knochenharte, ca. $1^1/_2$ Finger breit oberhalb der linken Klavikula gelagerten Geschwulst hervorgerufen wird. Die Geschwulst erwies sich dem palpierenden Finger als eine vom siebenten Halswirbel in scharfem Bogen nach der ersten Rippe, beziehungsweise dem Brustbein ziehenden Knochenspange.

Auf der rechten Seite ist die Supraklavikulargrube, im Verhältnis zur linken, stark eingesunken. Doch ließ sich ganz in der Nähe der Wirbelsäule ebenfalls ein kleiner Knochenvorsprung nachweisen.

Das Röntgenbild bestätigte die Annahme einer Halsrippe in anschaulicher Weise:

Dorsoventrale Aufnahme:

Auf der linken Seite ist eine ca. $5^1/_2$ cm lange Halsrippe zu erkennen. An der Halsrippe ist der normale anatomische Aufbau einer Brustrippe, das Capitulum, das Collum und das Tuberculum costae, das mit dem Processus transversus des siebenten Halswirbels eine Gelenkverbindung darstellt, deutlich zu erkennen. Kurz bevor die eigentliche Halsrippe endigt, ist auf dem Bilde ein deutlicher Gelenkspalt zu sehen, der einerseits gebildet wird von dem Ende der Rippe und andererseits von einer knöchernen Spange, die entweder von der ersten Rippe auszugehen oder die Verbindung mit dem Brustbein herzustellen scheint.

Auf der rechten Seite läßt sich ebenfalls ein $1—2^1/_2$ cm langer, vom rechten Processus transversus des siebenten Halswirbels ausgehender und spitz zulaufender Knochenvorsprung erkennen, der analog als eine nicht vollständig ausgebildete Halsrippe angesehen werden muß.

Borchardt, der die letzte zusammenfassende Arbeit über dieses Thema geschrieben hat, gibt an, daß bis zu den Publikationen von Küster und Pilling im Jahre 1895 aus der gesamten Literatur 139 Fälle von Halsrippen mitgeteilt wurden. Von diesen waren nur 28 an Lebenden und die übrigen erst am Sektionstisch gefunden worden. Von den 28 intra vitam diagnostizierten machten nur ca. 14 klinische Erscheinung.

Die Zahl ist allmählich besonders in der letzten Zeit durch zahlreiche Beiträge vermehrt worden.

Im Jahre 1907 konnte Keen schon 43 weitere Fälle aus der Literatur zusammenstellen.

Digitized by Google

Mit dem Bekanntwerden dieser Anomalie wurden eben auch die daraus resultierenden Störungen etwas genauer beobachtet, besonders durch die Publikationen G. Fischers, der vor allem die Chirurgen auf die klinischen Symptome aufmerksam machte.

Daß die Halsrippen so selten intra vitam diagnostiziert werden, mag seinen Hauptgrund darin finden, daß eben an diese seltene Anomalie nur wenig gedacht wird, und dann ganz besonders deshalb, weil die größte Zahl der Halsrippen keine Symptome machen. Dies beweisen publizierte Fälle, in denen von zwei auf beiden Seiten gleich ausgebildeten Halsrippen nur die der einen Seite krankhafte Störungen zur Folge hatte, die der anderen Seite dagegen nicht.

Die Beschwerden sind in den bisher beobachteten Fällen zwischen dem 15. und 60. Lebensjahre zuerst aufgetreten. Worin hat diese Tatsache ihren Grund, daß die Symptome nicht von Anfang an, gleichzeitig mit dem Vorhandensein der Rippe, auftreten, sondern erst im späteren Lebensalter? Der Grund liegt wohl nicht etwa in Entwicklungsveränderungen des Skeletts oder der benachbarten Weichteile, sondern in zufälligen Schädlichkeiten, die von außen auf dieselben einwirken. Daß diese Tatsache zu Recht besteht, ist aus einigen Fällen sehr leicht zu ersehen: So war als lokale Veränderrng in zwei Fällen (Karg, de Quervain) der Druck des Tornisterriemens bei Soldaten notiert. Da eben der Plexus brachialis und die Subklavia immer über der Halsrippe verlaufen, konnte beim bepackten Soldaten die Subklavia und der Plexus brachialis entweder zwischen Tornisterriemen und Halsrippe oder zwischen dieser und der Klavikula eingeklemmt werden.

Überhaupt alle Traumata in der Halsgegend, schwere Belastung der Supraklavikulargrube, Überanstrengung der Hals- und Schultermuskulatur, auch allgemein akute Infektionskrankheiten haben ab und zu die ersten Symptome einer Halsrippe gezeitigt. Durch diese und ähnliche Beobachtungen haben die Halsrippen eine Beziehung zu Unfällen bekommen, welche durch die moderne Unfallgesetzgebung an Bedeutung gewinnt. Frank hat besonders darauf hingewiesen.

Polland beschreibt einen Fall: Eine dreißigjährige Frau bekommt nach dem Entkorken einer Flasche plötzlich das Gefühl eines Risses an der linken Halsseite und bemerkt eine Geschwulst daselbst, welche sich später als eine Halsrippe mit Aneurysma der Subklavia herausstellte.

In vielen Fällen spielen entzündliche Erscheinungen (Periostitis) an der Halsrippe oder an dem Querfortsatz des Wirbels eine Rolle bei dem Auftreten von Erscheinungen.

Bei den Halsrippen handelt es sich meistens um eine überflüssige Rippe, welche vom siebenten Halswirbel ausgeht und mit ihm in gelenkiger Verbindung steht. Bald reicht sie nicht über den Querfortsatz hinaus, bald überschreitet sie letzteren eine kleinere oder größere Strecke und endet dann frei oder geht eine feste Verbindung mit dem Knochen der ersten Brustrippe ein.

In sehr seltenen Fällen reicht sie bis zum Knorpelansatz der ersten Rippe und selbst bis zum Brustbein, mit welchem sie dann in knorpliger Verbindung steht und somit einer echten Rippe gleichkommt. Nach den Sektionsbefunden wird die Mißbildung viel häufiger doppelseitig als einseitig angetroffen, wenngleich nach neueren Beobachtungen an Lebenden eine einseitige Rippe häufiger auftreten soll. Zwischen einer voll ausgebildeten Halsrippe und einer nur ganz kurzen rudimentären Anlage von der Länge eines Querfortsatzes kommen alle Übergänge vor. Gruber hat die Halsrippenentwicklung, wie sie dem Kliniker und Anatomen begegnet, je nach dem Längenwachstum in vier Grade geteilt.

Als Rarität muß das Vorkommen einer zweiten am sechsten Halswirbel inserierenden Halsrippe gelten, da bisher nur zwei diesbezügliche Beobachtungen vorliegen. (Strutheß, Karg.) Lechleuchthener beschreibt einen Fall, in welchem sich drei Halsrippen auf der Röntgenplatte fanden. (7., 6., 5. Halswirbel rechts.)

Was die Beziehung der Größe und Ausbildung der Halsrippen zu den dadurch hervorgerufenen Beschwerden anlangt, so stehen diese beiden Faktoren in keinerlei Zusammenhang.

Digitized by Google

Im Gegenteil, kurze Halsrippen können schwerere Störungen hervorrufen als völlig ausgebildete, wie ja auch in unserem Falle die nahezu ganz ausgebildete Rippe links gar keine Symptome hervorruft.

Eine Halsrippe entsteht bekanntlich aus dem Querfortsatz der Wirbel, welcher im embryonalen Leben an der ganzen Wirbelsäule, mit Ausnahme des Steißbeines, als Rippenanlage präformiert ist, an Hals- und Lendenwirbelsäule aber normalerweise nicht zur Ausbildung gelangt.

In unserem Falle handelt es sich offenbar um eine nahezu voll ausgebildete Rippe, die sich etwa bis zum knorpligen Teil der ersten Rippe oder bis zum Brustbein erstreckt. Es ist dies zwar auf dem Röntgenbilde nicht mit Sicherheit nachzuweisen, da der knorplige Teil der Rippe auf dem Röntgenbild nicht zum Ausdruck kommt, wohl aber ist deutlich die knöcherne Verbindungsspange zwischen eigentlicher Rippe und Knorpelansatz zu erkennen. Es wäre dies also einer der seltener vorkommenden Fälle.

Was die klinischen Symptome der Halsrippen anlangt, so resultieren diese hauptsächlich aus den topographisch-anatomischen Beziehungen der Halsrippen zu ihrer Umgebung, so vor allem zu den in der Nähe gelegenen Gefäßen und Nerven.

Durch die Entwicklung einer zervikalen Rippe werden die topographischen Verhältnisse der Blutgefäße und Nerven der seitlichen Halsgegend im Vergleich zum normalen Situs bald mehr, bald weniger verändert, und es kann dementsprechend zu stärkeren oder schwächeren Störungen der Blutzirkulation sowie der Funktion der zervikalen Nerven kommen. Der Hauptgrund der Störung liegt eben in der Tatsache, daß sowohl die Subklavia als auch die zervikalen Nerven über der Halsrippe verlaufen und daß einerseits Zirkulationsstörung durch Kompression der Subklavia und andererseits Nervenstörung durch Druck auf den Plexus brachialis hervorgerufen werden.

Einige Autoren glauben, die Anwesenheit einer Halsrippe bedinge eine Disposition zur Spitzentuberkulose, weil die Beweglichkeit der oberen Thoraxapertur behindert sei.

Garré stellte Beziehungen auf von einer Halsrippe zur Ausbildung einer Skoliose; er fand, daß in einem Teile der Fälle von Cervicodorsalskoliose auf der konvexen Seite Halsrippen angetroffen wurden. Meyerowitz glaubt, daß durch die Halsrippe eine mechanische Behinderung der Wirbelsäule gegeben sei, und daß darin die Ursache der Skoliose liege, während Helbing glaubt, daß durch die Halsrippe eine Reizung von Nerven entsteht, daß die Skoliose also ähnlich aufzufassen ist, wie die Skoliose bei Ischias.

Von allen beschriebenen Symptomen ist in unserem Falle nichts nachzuweisen, dagegen hat Patientin eine etwas heisere Stimme, die evtl. als eine Folge der Kompression des Nervus recurrens aufgefaßt werden kann.

Correspondenzen[1]).

Über die Loosesche Wasserkühlröhre

von Dr. med. Gustav Loose, Bremen.

In Bd. XXIV, S. 314, veröffentlichte ich in dieser Zeitschrift eine Arbeit über die Müllersche Heizkörper-Siederöhre, auf die Herr Prof. Dr. B. Walter-Hamburg in Bd. XXV, S. 37, näher eingeht und als Physiker eine Reihe einfacher Erklärungen über die von mir beschriebenen Erscheinungen ab-

[1]) Seitens der Redaktion der Fortschritte auf dem Gebiete der Röntgenstrahlen ist eine Auskunftsstelle für alle auf die Anwendung der Röntgenstrahlen sich beziehenden Angelegenheiten eingerichtet worden. Fragen medizinischer, physikalischer oder technischer Art werden beantwortet und, soweit dieselben von allgemeinem Interesse sind, unter dieser Rubrik publiziert. Alle Anfragen sind direkt an die Redaktion Prof. Dr. Albers-Schönberg, Allgemeines Krankenhaus St. Georg, Hamburg 5, zu richten.

Digitized by Google

gibt. Der letzte Satz meiner Arbeit lautete wörtlich: „Die physikalischen Erscheinungen im Vakuum scheinen wesentlich komplizierter zu sein, als man bisher annahm; sollten daher einige der beschriebenen Erscheinungen anders zu erklären sein, nehme ich jede Erklärung mit Dank entgegen". Diesen Dank spreche ich auch Walter aus, wobei ich die Richtigkeit seiner Erklärungen wohl voraussetzen darf. Ferner freut es mich, daß Walter, seine physikalischen Anschauungen in die Praxis übertragen, in den Hauptpunkten zu denselben Ergebnissen gelangt wie ich; nämlich, daß sich nicht nur der Ausbau der Kathode mit Wasserkühlung empfiehlt, sondern auch die Anheizung des Wassers der Antikathode und Kathode, weil „man dann von vornherein unter möglichst konstant bleibenden Verhältnissen arbeitet".

Die weiteren Ausführungen Walters fordern aber zu einigen Erwiderungen heraus. Zunächst wird Walter mir zugeben müssen, daß in keinem einzigen Röntgeninstitut (auch bei Albers-Schönberg nicht, wie ich aus eigener Erfahrung weiß) grundsätzlich mit siedendem Wasser gearbeitet wurde, sondern daß es erst der Anregung von Bucky und Verfasser bedurfte, um auf die großen praktischen Vorteile der Siederöhren, resp. Heizkörper-Siederöhren hinzuweisen. In praxi liegen nun die Verhältnisse so, daß diese Röhren an Konstanz und Belastungsfähigkeit unter den Röhren alten Systems unerreicht dastehen. Wenn nun nach Walter es „für jeden einigermaßen physikalisch denkenden Menschen von vornherein selbstverständlich war, daß ein Grund, dieses Sieden zu verhindern, nicht vorlag, sondern daß vielmehr gerade erst mit diesem Sieden die Verhältnisse in der Röhre konstant zu werden anfangen, so daß also dieser Vorgang eher künstlich herbeigeführt als verhindert werden sollte, wie es ja auch bei den Siederöhren jetzt tatsächlich geschieht", so frage ich ihn, warum er denn nicht als Erfinder der Wasserkühlröhre und auf Grund der ihm lange bekannten Verhältnisse seine Röhre weiter ausgebaut und uns Praktikern zugänglich gemacht hat? Warum bedurfte es des Ablaufes des Wasserkühlpatentes, also über 15 Jahre, bis von medizinischer Seite aus die Siederöhre neu entdeckt wurde? Wenn es wirklich „für jeden einigermaßen physikalisch denkenden Menschen von vornherein selbstverständlich war", mit siedendem Wasser zu arbeiten, so ist es m. E. bedauerlich, daß es so wenige dieser Art unter uns gab. Der Grund kann, wie ich schon früher hervorgehoben habe, nur darin liegen, daß das Arbeiten mit siedendem Wasser nicht jedermanns Sache von vornherein ist, gerade aus Furcht vor einer Schädigung des Patienten, die allerdings im Laboratorium fortfällt. Als Beweis für die Richtigkeit dieser Anschauung führe ich ein Schreiben der Hersteller der Wasserkühlröhren (C. H. F. Müller-Hamburg) an, in dem ich um meine Meinung gebeten wurde, ob nicht die Gefahren des siedenden Wassers der Einführung der Röhren in die Praxis unüberwindliche Schwierigkeiten bereiten würden. Ich habe mich damals in bejahendem Sinne geäußert, da ich selbst noch im Versuchsstadium mich befand und mich, obgleich ich mich nicht zu den allerängstlichsten zähle, erst an das Arbeiten mit siedendem Wasser gewöhnen mußte. Glücklicherweise haben die Gefahren sich praktisch als bedeutungslos herausgestellt, so daß die Siederöhren, wie aus allen Katalogen der verschiedensten Firmen hervorgeht, sich der weitesten Verbreitung und größten Beliebtheit erfreuen.

Zum Schluß betone ich, daß mir irgendein Prioritätsanspruch Walter gegenüber durchaus fernliegt. Auf meinen Wunsch wird mein Name mit der Röhre nicht in Verbindung gebracht, da die Bezeichnung „Heizkörper-Siederöhre" für den Unbeteiligten verständlicher ist und viel mehr sagt, als die der „Loose-Röhre".

Den vorstehenden Bemerkungen des Herrn Dr. Loose möchte ich hinzufügen, daß in meinem Privatinstitut vor vielen Jahren, lange bevor Herr Loose bei mir im St. Georger Krankenhause arbeitete, Röhren mit siedendem Wasser benutzt worden sind. In der Diagnostik und in der Therapie erwiesen sich diese Röhren besonders wirksam. Schon in der zweiten Auflage meines Lehrbuches der Röntgentechnik 1906, Seite 59, schrieb ich: „Manche Röhren geben die beste und kontrastreichste Strahlung bei kochendem Wasser". Ferner: „Mittels des Kühlwassers kann man sehr fein, je nach dem Zustand der Röhre, individualisieren".

Der Ausbau der Kathode mit Wasserkühlung wurde von mir im Jahre 1909 auf dem V. Kongreß der Deutschen Röntgen-Gesellschaft empfohlen. In den Verhandlungen dieses Kongresses, Seite 26, ist eine mit Wasser kühlbare Kathode abgebildet. Leider kam es damals nicht dazu, in der Röhrenindustrie eingehende Versuche mit diesem Modell anzustellen, so daß meine Erfahrungen nur auf den Ergebnissen einer Röhre basieren. Daß dieser Gedanke Existenzberechtigung gehabt hat, ergibt sich aus der neuerdings wiederholten Empfehlung, die Kathode mit Kühlvorrichtung auszugestalten.

Albers-Schönberg.

Digitized by Google

Aus der inneren Abteilung der städtischen Krankenanstalten zu Elberfeld
(Chefarzt: Geh. Rat Dr. Kleinschmidt).

Noch eine Antwort an Herrn Dr. Loose.

Von Sekundärarzt Dr. Bergmann.

Der Aufsatz des Herrn Dr. Loose in Band XXIV, S. 314 d. Ztschr., „Die Müllersche Heizkörper-Siederöhre", hätte bisher keine Entgegnung gefunden, wahrscheinlich weil einige Irrtümer darin ohne weiteres erkennbar sind. Nun hat aber Herr Prof. Walter geantwortet (Band XXV, S. 37) und einiges richtig gestellt. Da er jedoch nicht auf alle Punkte eingegangen ist, möchte ich mir erlauben, von der Aufforderung, für einige der beschriebenen Erscheinungen eine andere Erklärung zu geben, Gebrauch zu machen.

Was zunächst die Temperatur eines Körpers anbelangt, so ist diese, wie auch Herr Dr. Loose angibt, ganz allgemein abhängig von der Wärmezufuhr und der Wärmeableitung. Die Wärmezufuhr wird bei der beschriebenen Röhre an den drei Kühlgefäßen in erster Linie durch den elektrischen Strom bedingt, der infolge des Aufpralls der Ionen die Metallteile der Elektroden und durch diese das Wasser erhitzt, ferner durch die Wärmeleitung, bzw. -strahlung von der Umgebung her. Die Wärmeableitung ist andererseits abhängig von der Größe, Art, Form, Oberfläche und Temperatur des Körpers und seiner Umgebung. Wird einer dieser Faktoren verändert, so ändert sich auch die Temperatur, wie aus Herrn Dr. Looses eigenen Versuchen hervorgeht. Die angegebenen Temperaturen stimmen daher nur für seine Röhre und auch nur dann, wenn diese unter den angegebenen Bedingungen betrieben wird. Außerdem soll nur kurz darauf hingewiesen werden, daß die erwähnten Zahlen schon deswegen keinen Wert haben können, weil die Temperatur des Antikathodenwassers unter gewöhnlichen Umständen gar nicht höher als 100° steigen kann, was sie entsprechend der Wärmezufuhr zur Antikathode tun würde, wenn das Wasser nicht verdampfte. Darauf beruht ja, wie allgemein bekannt, das Prinzip der Siederöhre.

Ferner verwechselt Herr Dr. Loose Temperatur und Wärmemenge! Das Maß der Temperatur ist der Celsiusgrad, das der Wärmemenge die Kalorie. Um einen Körper von t_a° auf t_e° zu erwärmen, ist eine Wärmemenge von

$$W = m\,k\,(t_e - t_a) + V$$

Kalorien notwendig, wobei m die Masse des Körpers in Grammen, k die spezifische Wärme und V den Verlust durch Strahlung, Leitung usw. darstellt, der während der Dauer der Erwärmung auf t_e° eintritt, eine Größe, die sehr schwierig zu berechnen sein dürfte. Die angeführte Formel ist an sich schon zusammengesetzt und enthält außerdem noch die Größe t_e in einer Klammer; demnach kann W im allgemeinen nicht proportional t_e sein, sondern nur, wenn t_a und, was praktisch kaum denkbar ist, $V = 0$ gesetzt werden. Aber auch dann ist W noch m und k proportional, und wenn diese Größen an den Kühlgefäßen auch gleich gemacht werden können, so ist dies doch nach der Zeichnung bei der Looseschen Röhre nicht der Fall.

Ist jedoch die Temperatur t_e erreicht, so ist die Wärmezufuhr gleich dem Wärmeverlust. Es ist nun nicht nötig, diesen zu berechnen; es genügt, wenn man zeigen kann, daß er nicht proportional der Gradzahl nach dem Celsiusthermometer sein kann. Wenn man nun annimmt, daß 1. die Erwärmung der drei Kühlgefäße nur durch den elektrischen Strom direkt bedingt ist (was, wie Walter zeigt, nicht zutrifft), und 2. Größe, Art, Oberfläche, Form und Umgebung völlig gleich sind (was ja auch nicht der Fall ist), so ist der Wärmeverlust nur noch von der Leitung im Glase, Strahlung und Fortführung (Konvektion) abhängig. Die Wärmeleitung spielt bei dem geringen Leitvermögen des Glases (0,002 bei 18°) keine große Rolle. Für die übrigen Faktoren, die sogenannte äußere Wärmeleitung, lassen sich keine Konstanten angeben. In Annäherung trifft (für wenige Grade) das Newtonsche Gesetz zu, nach der die Abkühlung eines Körpers proportional der Temperaturdifferenz zwischen ihm und seiner Umgebung ist. Da nun Herr Dr. Loose gewiß bei einer höheren Temperatur als 0° C. gearbeitet hat, verhält sich die „Wärmeverteilung" schon ganz allein aus diesem Grunde nicht wie 100 : ca. 50 : 25.

Elberfeld, 17. September 1917.

Digitized by Google

Bücherbesprechungen.

E. Stierlin: **Klinische Röntgendiagnostik des Verdauungskanals.** J. F. Bergmann, Wiesbaden 1916.

St. hat sich die Aufgabe gestellt (und u. E. auch gelöst), dem Praktiker, der sich röntgenologisch betätigen muß, ein Werk an die Hand zu geben, aus dem er Aufklärung über irgendwelchen röntgenologischen Befund schöpfen kann.

Was Stierlins Buch, dem die Fülle des Stoffs, die übersichtliche und erschöpfende Darstellung, gestützt auf reiche bildliche Erläuterung (709 Abbildungen), den Charakter eines Lehrbuches verleihen, auszeichnet, ist die Tatsache, daß sämtliche besprochenen Fälle zugleich klinisch und röntgenologisch durchforscht und operativ (oder auch durch Sektion) nachkontrolliert sind. Ein besonderes persönliches Gepräge tragen die Kapitel, die der Untersuchung des Darmes gelten. Man merkt, daß St. sich hier auf seinem ureigensten Forschungsgebiet befindet.

Von der Untersuchung des Magens möchte ich ganz besonders das Kapitel: „Operationen am Magen" erwähnen. Es ist meines Wissens das erstemal, daß von klinischer Seite systematisch mit modernen Mitteln die Einwirkung der operativen Eingriffe auf die Form und Funktionen des Magens untersucht worden ist. Nach unseren eigenen Erfahrungen auf diesem Gebiete dürfte eine nähere Beschäftigung mit dieser noch wenig bekannten Frage manche anerkannte Lehre umstoßen, insbesondere auf dem Gebiete der Indikationsstellung für Magenoperationen.

Schon um deswillen ist das Buch für den Chirurgen wie für den Internen lesenswert. Für den Röntgenfachmann liegt sein Hauptvorzug darin, daß in ihm das weite, bisher fast durchweg nur in Einzelbeiträgen bearbeitete Gebiet der Magendarmröntgenologie von einheitlichem Standpunkt aus angefaßt und zusammengefaßt ist. Zehbe.

Erich Marx: **Handbuch der Radiologie.** 4. Bd., 783 S. Leipzig, Akademische Verlagsgesellschaft m. b. H., 1917.

Der soeben erschienene vierte Band des bereits mehrfach in dieser Zeitschrift besprochenen Werkes erhält vier wichtige Abschnitte aus dem Gebiete des Durchgangs der Elektriztät durch Gase, nämlich 1. die Kanalstrahlen von W. Wien, 2. den Lichtbogen von A. Hagenbach, 3. die Glühelektroden von O. W. Richardson und 4. die Flammenleitung vom Herausgeber. Für den Röntgenologen sind davon besonders der erste und dritte Abschnitt von Bedeutung, da einerseits die Kanalstrahlen sozusagen die Geschwister der Kathodenstrahlen sind und andererseits die Glühelektroden in den modernen Röntgenröhren nach Lilienfeld und Coolidge eine grundlegende Rolle spielen. Gerade diese Abschnitte sind nun aber hier von denjenigen Forschern bearbeitet, welche unzweifelhaft das meiste zur theoretischen Erkenntnis der betreffenden Erscheinungen beigetragen haben; und da ferner auch die Ausarbeitungen selbst an Ausführlichkeit und Unparteilichkeit wohl kaum zu übertreffen sind, so müssen dieselben für diejenigen unserer Leser, welche sich genauer mit den betreffenden Gebieten beschäftigen wollen, geradezu als grundlegende Werke empfohlen werden. Diesen Lesern werden aber auch die beiden andern Abschnitte des Werkes, also der über den elektrischen Lichtbogen und der über die elektrische Flammenleitung, schon deswegen nicht unwillkommen sein, weil es sich hier um Gebiete handelt, welche mit den oben genannten sehr viele Berührungspunkte besitzen. Walter (Hamburg).

L. Küpferle und J. E. Lilienfeld: **Grundlagen therapeutischer Anwendung von Röntgenstrahlen.** Freiburg i. B. 1917. Speyer & Kaerner.

Der Titel des Buches sollte eigentlich lauten: „Die Bedeutung der Lilienfeldröhre für die Tiefentherapie"; denn das Werk enthält nicht, wie man nach der Überschrift erwarten muß, eine Darlegung der bekannten Grundlagen des in Rede stehenden Gebietes, sondern vielmehr im wesentlichen neue Versuche über das Verhalten der genannten Röhre auf diesem Gebiete, Versuche, die auch überhaupt wohl zweckmäßiger in einer Zeitschrift als in einem Buche veröffentlicht worden wären. Diese Versuche enthalten nämlich soviel des Neuen und sind auch mit soviel neuartigen Hypothesen verknüpft, daß zum mindesten eine Nachprüfung von anderer Seite erforderlich ist, ehe dieselben als „Grundlagen therapeutischer Anwendung von Röntgenstrahlen" angenommen werden können. Nach jenen Versuchen soll nämlich die Lilienfeldröhre vor allen anderen Röntgenröhren, ja sogar auch vor der ihr doch sonst verwandten Coolidgeröhre den für die Tiefentherapie sehr wichtigen Vorzug haben, daß ihre Strahlung bei entsprechendem Betriebe schon durch eine ganz geringe Filterung, nämlich durch meistens weniger als

Digitized by Google

1,5 mm Aluminium, vollständig homogen wird, so daß deswegen bei ersterer nicht jene gewaltigen Verluste im Filter nötig sein würden, wie sie bekanntlich bei letzteren im Interesse der Hautschonung notwendig sind. Ist man doch bei diesen schon bis zu einer Filterdicke von 1 mm Kupfer, d. i. etwa gleichbedeutend mit 25 mm Aluminium, gegangen. Wenn sich daher die Versuche der Verfasser bestätigen sollten, so würde die Lilienfeldröhre für die Tiefentherapie eine ganz erhebliche Zeitersparnis bedeuten. Von den anderen in dem Buche enthaltenen Neuheiten sei noch die Ansicht erwähnt, daß der genannte Vorzug der Lilienfeldröhre vor allem darauf zurückzuführen sei, daß bei ihr der Brennfleck auf der Antikathode vollkommen gleichmäßig mit Kathodenstrahlen belegt sei. Abgesehen aber davon, daß der theoretische Zusammenhang der beiden fraglichen Erscheinungen nicht klar ist, so erscheint auch dieser Zusammenhang selbst durch die in dem Buche angegebenen diesbezüglichen Versuche noch nicht genügend bewiesen. Im einzelnen sei noch erwähnt, daß die zahlreichen in dem Buche abgebildeten Intensitätskurven sämtlich den Aufdruck „Logarithmen der Intensitäten" enthalten, während die über den Kurven stehenden Zahlen nicht diese Logarithmen, sondern die Intensitäten selbst angeben. Das ist doch zum mindesten irreführend. Im übrigen hat das Buch aber das Verdienst, in vieler Hinsicht zu neuen Versuchen anzuregen. Walter (Hamburg).

Heinz Bauer †: **Physik der Röntgenologie.** Berlin 1917, Hermann Meusser. 53 S., Preis geb. 3 M.

Der am 9. Juni 1915 im Alter von 36 Jahren an einer diphtheritischen Halsentzündung verstorbene, um die Röntgentechnik hochverdiente Verfasser hat einige Aufzeichnungen für eine Physik der Röntgenologie hinterlassen, die hiermit der Öffentlichkeit übergeben werden. Es handelt sich dabei allerdings nur um wenig mehr als die Einleitung zu einer solchen Physik — denn von Röntgenapparaten ist in dem ganzen Buch noch überhaupt nicht die Rede — aber diese Einleitung zeigt uns den uns Röntgenologen meistenteils nur als glücklichen Erfinder bekannten Verfasser in einem neuen, sozusagen philosophisch verklärendem Lichte, so daß wir daher das Buch schon deswegen als eine schöne Erinnerung an den uns ja allzu früh Entrissenen bewahren werden — und zwar um so mehr, als es auch durch ein vorzügliches Bildnis desselben geschmückt ist. Walter (Hamburg).

Fürstenau, Immelmann und Schütze: **Leitfaden des Röntgenverfahrens für das röntgenologische Hilfspersonal.** Zweite, vermehrte und verbesserte Auflage. Mit 282 Textabbildungen. 438 Seiten. Verlag von Ferdinand Enke, Stuttgart. 1917. Preis 14.— Mark, geb. 16.— Mark.

Wenn ich meine Besprechung der ersten Auflage dieses Werkes (Fortschritte Band XXII, Heft 6) mit den Worten schloß: „Das Buch wird seinen Weg finden", so findet diese Voraussage ihre Bestätigung in der Tatsache, daß nach kaum drei Jahren eine Neuauflage erforderlich wurde.

Die Einteilung des Buches ist unverändert beibehalten worden, wichtige Neuerungen sind, soweit zweckmäßig, eingefügt, desgleichen sind in den physikalischen Kapiteln die neueren Auffassungen zur Geltung gekommen. Die Besprechung der Tiefentherapie ist dem jetzigen Stand der Wissenschaft angepaßt. Aus der Unzahl der Fremdkörperlokalisationen ist die Methode Fürstenau-Weski eingehend beschrieben.

Das Werk ist das einzige seiner Art, und wenn es auch den gründlichen, praktischen Röntgenkurs nie ersetzen kann und will, so wird es selbst im Laboratorium des Röntgenologen von Fach, der sich sein Hilfspersonal selbst ausbildet, eine willkommene Unterstützung sein und den eingeübten Gehilfinnen als Nachschlagewerk dienen.

Die Darstellung ist leichtverständlich, gute Abbildungen beleben den Inhalt. Die Ausstattung ist dem Verlag entsprechend mustergültig. Haenisch (Hamburg).

Internationale Fachliteratur.

Journalliteratur.

Verhandl. d. K. Sächs. Ges. d. Wiss. zu Leipzig. Mathem.-Phys. Klasse. Bd. 69, S. 45. 1917.

J. E. Lilienfeld: **Die Elektrizitätsleitung im extremen Vakuum. (Die Doppelschicht im Auftreffpunkte der Kathodenstrahlen.)** Auch in dieser Abhandlung handelt es sich wie in der von demselben Verfasser in diesen Fortschritten Bd. XXIII, S. 383, veröffentlichten um die Erklärung der auf-

Digitized by Google

fallenden Tatsache, daß in den gasfreien Röhren eine Phosphoreszenz der Glaswand im allgemeinen nicht auftritt. Während nun Coolidge (s. Fortschr. Bd. XXII, S. 26) diese Erscheinung dadurch erklärt, daß sich die innere Glasoberfläche dieser Röhren wegen des Fehlens der positiven Ionen stark negativ aufladet und daher die von der Antikathode ausgehenden sekundären Kathodenstrahlen abstößt, war Verf. in seiner oben genannten ersten Abhandlung über diesen Gegenstand zu der Ansicht gelangt, daß jenes Fehlen der Phosphoreszenz daher rühre, daß vor dem Brennfleck der Antikathode einer gasfreien Röhre eine Kraft auftritt, die auf die diese Elektrode verlassenden sekundären Elektronen eine starke Anziehung ausübt und sie daher in der Regel auf die Antikathode selbst zurücklenkt. Der größte Teil des Potentialgefälles zwischen Kathode und Antikathode soll nämlich nach L. bei den gasfreien Röhren unmittelbar vor der Antikathode und nicht wie bei den gashaltigen unmittelbar vor der Kathode liegen. In der vorliegenden Abhandlung wird nun diese Ansicht noch etwas näher dahin ausgeführt, daß die die sekundären Elektronen anziehende Kraft von einer unmittelbar vor der Antikathode gelegenen elektrischen Doppelschicht herrührt, ohne daß aber dabei eine Entscheidung darüber getroffen wird, wie diese Doppelschicht beschaffen ist und wodurch sie zustande kommt. Besonders bemerkenswert ist noch eine in der Abhandlung wiedergegebene Lochkammera-Aufnahme der Antikathode einer Lilienfeldröhre, aus der hervorzugehen scheint, daß die auf dieselbe zurückgebogenen sekundären Kathodenstrahlen daselbst eine stark polarisierte Röntgenstrahlung erregen. Die nähere Verfolgung dieser Erscheinung dürfte sehr interessante Ergebnisse liefern.

Strahlentherapie, Bd. 8, Heft 1, S. 113. 1917.

E. Mitscherlich: **Bestimmung der Ovarialdosis.** Verfasser berichtet hier näher über die in der Freiburger Universitäts-Frauenklinik unter Leitung von Professor Krönig angestellten Versuche zur Bestimmung der „Ovarialdosis", d. h. derjenigen kleinsten Röntgenstrahlenmenge, welche gerade ausreicht, um eine Amenorrhoe zu erzielen. Als Meßinstrument benutzt er eine kleine, in das hintere Scheidengewölbe eingeführte und mit einem Szilardschen Elektrometer verbundene Ionisationskammer, d. h. also ein sog. Iontoquantimeter. Als Strahlenquelle diente eine Müllersche Wasserkühlröhre für Tiefentherapie mit einem 1 mm dicken Kupferfilter und einem Fokushautabstand von 40 cm. An Stelle der früher üblichen Vielfeldermethode wurde jetzt nur noch in je einem ca. 14×14 cm großen Feld von vorn und von hinten bestrahlt, und es wurden auch beide Bestrahlungen gleich in einer Sitzung von 4—5stündiger Dauer verabreicht. Die beiden Bestrahlungen wurden so verteilt, daß abdominell und sakral ungefähr die gleiche Hautdosis von etwa 50 x auftrat, wobei nämlich das Iontoquantimeter im ersteren Falle eine erheblich geringere Zahl von Entladungen anzeigen mußte als im letzteren, was sich daraus erklärt, daß dort die zwischenliegende Gewebsschicht erheblich dicker ist als hier. Ein Erythem trat bei der genannten Hautdosis unter den genannten Umständen niemals auf. — Es zeigte sich nun, daß eine Verabreichung von zusammen 10 Entladungen des Elektrometers in allen Fällen genügte, um mit Sicherheit Amenorrhoe hervorzurufen, so daß also dieses für das benutzte Instrument die Ovarialdosis darstellt. — Im Zusammenhange damit sei hier noch erwähnt, daß die Erythemdosis für dasselbe Instrument von Friedrich und Krönig bei etwa 50 Entladungen, d. h. 5mal so groß als die Ovarialdosis, gefunden wurde, so daß mithin das Ovarium für die in Betracht kommende Strahlung etwa 5mal so empfindlich ist wie die Haut. — Im Gegensatz zu früheren Beobachtern fand Verfasser, daß das Alter der Patientin auf die Größe der Ovarialdosis keinen Einfluß hat, und ähnlich verhielt es sich in dieser Beziehung auch mit den Folgeerscheinungen der Bestrahlung, die man gewöhnlich als Ausfallserscheinungen zu bezeichnen pflegt.

Walter (Hamburg).

Druck von Hesse & Becker in Leipzig.

Digitized by Google



C D



I II



II III



IV III



C D





IV III

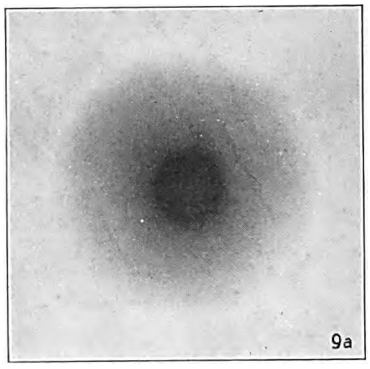



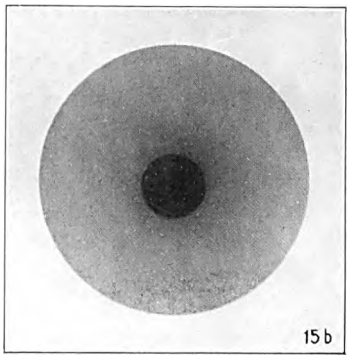





Digitized by Google

Digitized by Google

Fig. 1.



Fig. 2.

Fig. 3.

Fig. 4.

Fig. 5.

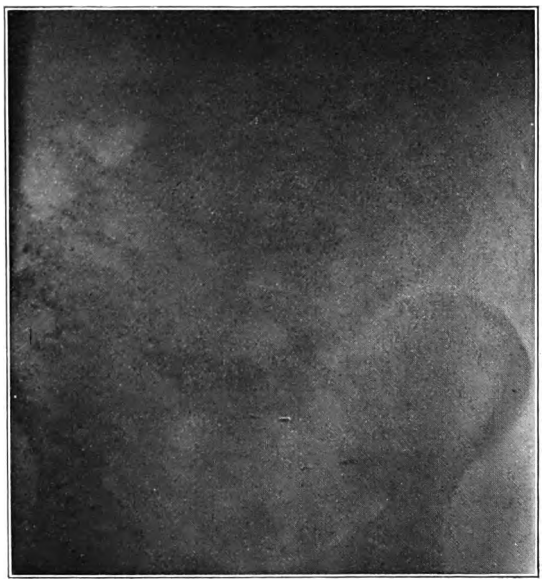

Fig. 6.

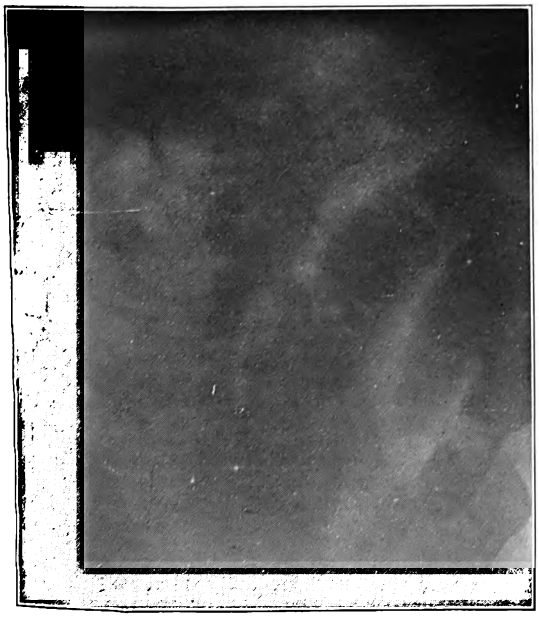

Fig. 7.

Fig. 8.

Fig. 9.

Digitized by Google

Digitized by Google

Neue Photographische Gesellschaft A.-G. Steglitz-Berlin.

Verlag von Lucas Gräfe & Sillem in Hamburg.

Digitized by Google

Digitized by Google

Digitized by Google

Digitized by Google

Digitized by Google

Digitized by Google

Fig. 1.

Fig. 2.

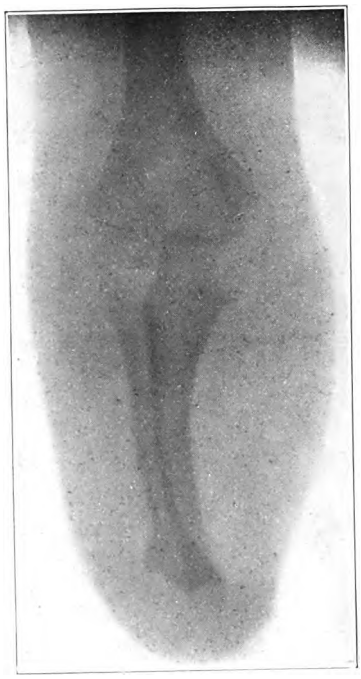

Fig. 3.

Fig. 4.

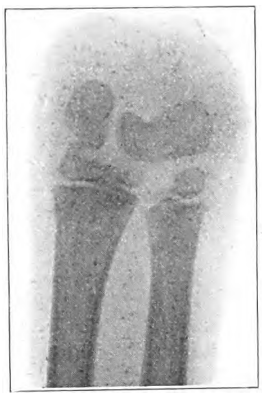

Fig. 5.

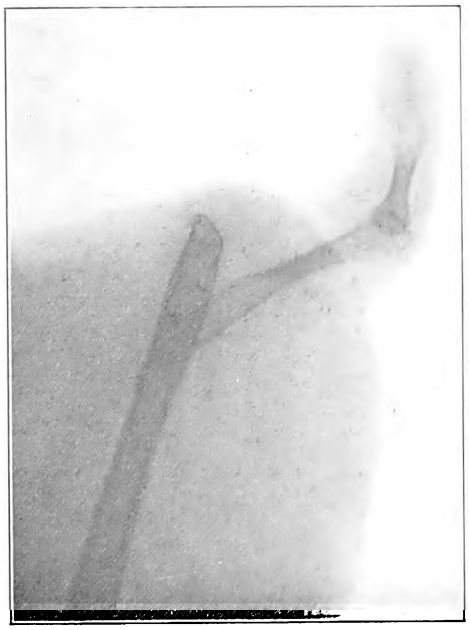

Fig. 6.

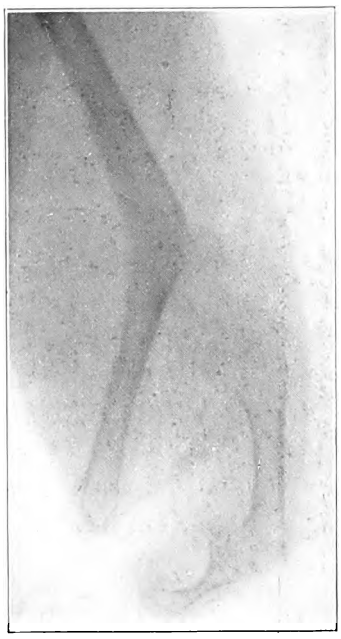

Fig. 7.

Digitized by Google

Digitized by Google

Aus der I. deutschen medizin. Universitätsklinik in Prag.
(Vorstand Prof. Dr. Rudolf Schmidt.)

Zur Röntgendiagnostik interlobärer Prozesse[1]).

Von

Dr. **Friedrich Helm,** Assistent der Klinik.

(Hierzu Tafel XII, Fig. I, II u. III.)

Interessanterweise besteht eine Diskrepanz in der Leistungsfähigkeit der älteren physikalischen Untersuchungsmethode bei Ermittlung interlobärer Prozesse gegenüber der Röntgendiagnostik, insofern als massige interlobäre Prozesse sich der Perkussion und Auskultation unter Umständen zugänglicher erweisen als der Radiologie, während gerade frische und geringfügigere Veränderungen in den Interlobärspalten, die der klinischen Untersuchung eventuell ganz entgehen können, ein dankbares Gebiet der Röntgendiagnostik abgeben. Die klinische Diagnostik interlobärer Prozesse findet schon bei Laënnec Berücksichtigung, bleibt aber dann bis zur Röntgenära bis auf einige französische Autoren ziemlich unbearbeitet. Erst D. Gerhardt (1) würdigt die Pleuritis interlobaris einer gründlichen Besprechung, in der er eine vollständige Symptomatologie entwirft; freilich bespricht er nur die eitrige Form dieser Erkrankung. O. Rosenbach (2) bringt die Krankengeschichte eines Falles von eitriger Interlobärpleuritis und kommt in der allgemeinen Besprechung auf Grund rein klinischer Untersuchungsmethoden zu dem Schlusse, daß sich kaum jemals am Lebenden sicher entscheiden lasse, ob ein Lungenabszeß, in dessen Verlauf es zur Pleuritis kommt, oder eine primäre abgekapselte eitrige Pleuritis vorliege. In jüngster Zeit hat N. Ortner (3) eine sehr subtile Perkussions- und Auskultationsmethode für interlobäre Empyeme mit Verzicht auf die Hilfe der Radiologie aufgestellt. Er fand durch die Röntgendiagnostik keine wesentliche Erleichterung, was wohl darauf zurückzuführen ist, daß, wie aus der Arbeit hervorgeht, es sich in diesen Fällen um sehr massige Eiteransammlungen handelt, die röntgenologisch schwerer auflösungsfähig sind als kleinere allseits begrenzte Schatten. Erst mit der Befruchtung der klinischen Diagnostik durch die Röntgenologie finden wir die Pleuritis interlobaris öfters in das Bereich der Betrachtung gezogen. Seitdem haben sich die Untersuchungen auf diesem Gebiete vermehrt. Haben sich die klinischen Arbeiten eigentlich nur mit der exsudativen Form dieser Erkrankung beschäftigt, so gilt dies auch zum größten Teil für diejenigen mitgeteilten Fälle, bei denen die Röntgenstrahlen zur Diagnosestellung zur Verfügung standen. Aber auch die Röntgendiagnostik der Pleuritis interlobaris stößt auf Schwierigkeiten, da Verwechslungen mit Infiltrationen und Tumoren im Lungengewebe, gefüllten Kavernen und peribronchitischen Verwachsungen vorkommen können. Eine Ansicht, die z. B. auch Brauer (4) vertritt. Brauer meint: „Die interlobär eingesackten Exsudate sind relativ selten und die Röntgenbefunde, die auf derartige Exsudate hinweisen sollen, sind meines Erachtens nicht selten strittige oder jedenfalls schwer zu deutende. Immerhin gibt es, wie ich mich überzeugte, gelegentlich durchaus charakteristische Bilder, die es ermöglichen, nach dem Röntgenbilde die Diagnose zu stellen. Es

[1]) Eingeliefert Februar 1917.

Digitized by Google

trifft dieses ganz besonders abgesackte interlobäre Empyeme. Es ist selbstverständlich, daß die röntgenologischen Befunde bei den interlobären Exsudaten oft verwischt sind durch die nebenher bestehenden pleuritischen Exsudate oder Schwartenbildungen. Aus diesem Grunde sind auch interlobäre Schwarten selten zweifellos klar zu diagnostizieren." Auch P. Krause (5) erwähnt die Verwechslungsmöglichkeit von Exsudaten in den Interlobärspalten mit tuberkulösen Infiltraten.

Es ist keine Zufälligkeit, daß die eitrige Form viel häufiger und viel genauer besprochen worden ist; sie gibt nämlich auch röntgenologisch die prägnantesten Bilder. Verdickungen der interlobären Pleura aber, falls sie nur eine geringe Dicke besitzen, entziehen sich leicht der röntgenologischen Untersuchung, denn für die Sichtbarmachung feiner interlobärer Prozesse ist optimale Strahlenrichtung Erfordernis. Zur richtigen Erkennung, namentlich interlobärer Schwarten, erweist sich die Durchleuchtung unbedingt notwendig, ja sie ist der Photographie durch die Möglichkeit, den Patienten vor dem Röntgenschirme drehen lassen und die Röhre verschieben zu können, bei gleichzeitiger Beobachtung des Durchleuchtungsbildes überlegen. Nur bei Drehung des Patienten während der Durchleuchtung läßt sich die Wandständigkeit und durch Vertikalverschiebung der Röhre der flächenhafte Charakter der Interlobärschwarten feststellen, zwei Forderungen, die aber zur Diagnosenstellung unbedingt erhoben werden müssen. Darum ist eine kurze Würdigung der topographischen Verhältnisse notwendig, wie sie auch von Eisler (6) und Dietlen (7) geboten wird. Speziell Dietlen hat eine genaue und ausführliche Beschreibung der interlobären Spalten zur Klarstellung der Verhältnisse an Hand eines Modelles vorgenommen und bestimmt für alle diese Spalten die günstigste Durchleuchtungsrichtung. Diese Ergebnisse sind natürlich nur schematisch und haben mehr theoretischen Wert. Bei der Untersuchung am Menschen werden die Feinheiten in der Flächenkrümmung und Neigungswinkel weniger deutlich zum Ausdrucke kommen und wird ihre Zuransichtbringung durch die Nachbarorgane der Lunge und alles, was zum röntgenologischen Bilde des Lungenhilus beiträgt, erschwert. Da die Veränderungen an den Zwischenspalten auch häufig von Veränderungen des übrigen pleuralen Lungenüberzuges begleitet sind, so kommt es leicht zu Zug- und Druckwirkungen im Bereiche des Thorax, welche die Lage der Spalten modifizieren. Daher scheint es im großen und ganzen zu genügen, sich bloß die anatomisch festgelegten Verhältnisse vor Augen zu halten. So meint auch Merkel (8): „Genaueres über den Verlauf der interlobären Spalten anzugeben, dürfte nicht angehen, da ihre Richtung vielfach variiert." Corning (9) bestimmt den Verlauf der Inzisuren beim Lebenden linkerseits durch eine Linie, die von dem Processus spinosus des dritten Brustwirbels bis zum Übergange der 6. Rippe in den Rippenknorpel gezogen wird. Alles, was oberhalb dieser Linie liegt, gehört zum oberen Lappen, alles, was unterhalb derselben liegt, zum unteren Lappen. Rechterseits verläuft die Hauptinzisur in derselben Richtung wie die Incisura interlobaris der linken Lunge. Durch eine zweite Incisura interlobaris, welche von der Hauptinzisur dort abgeht, wo dieselbe die Linea axillaris schneidet und annähernd horizontal bis zum Ansatze des 4. Rippenknorpels an das Sternum verläuft, wird eine Einteilung der rechten Lunge in einen oberen, einen mittleren und einen unteren Lappen hergestellt. Mit seinen Angaben stimmen auch die Zeichnungen im Langer-Toldtschen Atlas überein. Nach den gegebenen anatomischen Verhältnissen ist es erklärlich, daß Prozesse zwischen rechtem Ober- und Mittellappen der Röntgenuntersuchung am leichtesten zugänglich sind und die sicherste Diagnose erlauben, wie auch tatsächlich die meisten bisher publizierten Fälle die rechte Lungenhälfte betrafen. Röntgenologisch lassen sich zwei Typen, die eitrige und exsudative, respektive die transsudative und Schwartenbildung unterscheiden. Die eitrige Form, die am meisten und eingehendsten Berücksichtigung fand, ist es, die schon in den ersten diesbezüglichen Röntgenpublikationen beschrieben wurde. Bereits in den rein klinischen Arbeiten ist ihr Verlauf genau geschildert und die spärlichen nicht immer ganz verläßlichen perkussorischen und auskultatorischen Phänomene erschöpfend besprochen und als hauptsächliche Ursache Pneumonie und tuberkulöse

Digitized by Google

Prozesse erwähnt worden. Die ersten Röntgenmitteilungen dieser Form finden sich in der deutschen Literatur bei Gerhardt (10) und Seufferheld (11), aber schon ein Jahr vorher berichten Lehmann und Stapler (12) über einen Fall von Pleuritis exsudativa, die mit großer Wahrscheinlichkeit als interlobär anzusehen ist. Auch Otten (13) bringt derartige Fälle und Dietlen berichtet über fünf eigene Fälle.

Es sei hier die Krankengeschichte eines an unserer Klinik beobachteten Falles dieser Gruppe wiedergegeben, bei dem es im Gefolge eines eitrigen Ergusses im großen rechten Pleuraraum zu Bildung eines nur kleinen abgesackten interlobären Exudates zwischen Mittel- und Unterlappen kam, dessen wechselnder Füllungszustand und Rückbildung sich röntgenologisch gut verfolgen ließ.

Fall I. K. D., 60 jährige Haushälterin, klagt seit 4 Wochen über Stechen in der rechten Flanke. Zu Anfang der Beschwerden bestand wechselndes Fieber bis 39,2, besonders gegen Abend. Patientin hatte damals eine Woche lang heftigen Husten mit schleimig-eitrigem Auswurf. Zur Zeit der Aufnahme in die Klinik bestand auch namentlich nachts Husten, der bei rechter Seitenlage vermehrt wurde. Seit ca. 3 Jahren klagt Patientin über Herzklopfen und Atemnot bei größerer körperlicher Anstrengung. Es besteht wechselnd Fieber, schlechter Appetit, Patientin ist stark heruntergekommen. Vor mehreren Jahren ist eine Pneumonie überstanden worden.

Familienanamnese: Ein Bruder starb an Lungentuberkulose.

Status praesens: Starke Abmagerung, Anämie, sich trocken anfühlende Haut, zeitweise Nachtschweiße. Rechts hinten an der Lungenbasis drei Querfinger hohe nach unten zunehmende Dämpfung, die keine respiratorische Aufhellung zeigt und axillar an Höhe nur etwas abnimmt, um vor der vorderen Axillarlinie den Lungenrand im 6. Interkostalraum zu erreichen. Im Bereiche der Dämpfung stark herabgesetztes Atmen hörbar, Stimmfremitus fehlend. Oberhalb des Dämpfungsbezirkes befindet sich über der rechten Lunge ziemlich lauter, etwas hypersonorer Lungenschall. Nur über einer 3—4 cm im Durchmesser großen Stelle besteht leichte, relative Schallverkürzung ohne besondere auskultatorische Phänomene. Über der rechten Lungenspitze abgeschwächter Schall. Perkussion und Auskultation der linken Lunge o. B. Tuberkelbazillen im Sputum negativ. Perkutanreaktion schwach positiv.

I. Röntgenbefund am 7. III.: Der rechte Phrenikokostalwinkel ist nicht sichtbar. Über der rechten Zwerchfellhälfte befindet sich eine nach oben horizontal nicht ganz scharf begrenzte intensive Schattenbildung, einen Interkostalraum höher sieht man einen sich an die laterale Thoraxwand anschließenden ca. 3 cm langen, 2 cm breiten, nach oben und unten stark ausgebauchten und scharf begrenzten spindelförmigen Schatten. Der Schatten erscheint am schmälsten und gleichzeitig am schärfsten begrenzt bei leicht abwärts geneigtem, dorsoventralen Strahlengang. Der Hilus ist vermehrt. Keine Verdrängung des Herzschattens.

Punktion am 8. III.: An der Basis in der rechten Axillarlinie werden ca. 150 ccm einer grünlichen, eitrigen, nicht übelriechenden Flüssigkeit gewonnen. Im Grampräparate zeigen sich spärliche grampositive Kokken in kürzeren Ketten angeordnet.

II. Röntgenbefund am 15. III.: Der oben beschriebene spindelförmige Schatten besteht noch in gleicher Länge, ist aber viel weniger ausgebaucht, bloß 1 cm dick. Auch diesmal zeigt er scharfe Begrenzung.

Operationsbefund: Bei der am 18. III. in der chirurgischen Klinik (Prof. H. Schloffer) angelegten Bülau-Drainage ergibt die Punktion zwischen 8. und 9. Rippe in der Skapularlinie keine freie Flüssigkeit, worauf zwischen 5. und 6. Rippe in der vorderen Axillarlinie auf eine dicke Schwarte und wenig sanguinolenten, dünneitrigen Erguß gestoßen wird.

Nach der Rücktransferierung an unsere Klinik fiebert die Patientin in geringem Grade noch durch 3 Wochen.

III. Röntgenbefund am 19. IV. ergibt eine fast vollständige Resorption des früheren Ergusses im Pleuraraum. Der abgesackte Erguß in der Interlobärspalte zwischen Mittel- und Unterlappen, wie er bei den früheren Untersuchungen zu sehen war, ist verschwunden. Es findet sich aber an seiner Stelle eine ca. 3 mm dicke und 5 Querfinger breite flächenhafte Spange. Entzündliche Veränderungen im Bereiche des benachbarten Lungenparenchyms sind nicht nachweislich. Patientin ist, abgesehen von noch vorhandener Schwäche, vollkommen beschwerdefrei.

Handelt es sich in diesem Falle um einen eitrigen interlobären Erguß auf der Basis einer Streptokokkeninfektion, so sei im nächsten Fall eine geringgradige exsudative Interlobärpleuritis bei Tuberkulose der Lungen besprochen:

Fall II. F. J., 18 jähriger Student, hustet seit 14 Tagen ohne Auswurf. Seit dieser Zeit Fieber.

Digitized by Google

steigerungen bis 38,2, Frösteln am Abend, geringe Nachtschweiße. Seit 8 Tagen Auftreten von Seitenstechen in der rechten Flanke.

Familienanamnese: Mutter starb an Tbc. pulm.

Status praesens: Phthisischer Habitus, Abmagerung, links supraklavikular kleine, zirkumskripte Drüsen tastbar. Über der rechten Fossa supraclavicularis Schallverkürzung, die auch rechts supraspinal hörbar ist. Der Perkussionsschall über der übrigen Lunge normal. Bei der Auskultation der rechten Lungenspitze und des rechten Oberlappens überhaupt verschärftes Vesikuläratmen mit einzelnen inspiratorischen, mittelblasigen, trockenen Rasselgeräuschen. Perkutanreaktion positiv.

Röntgenbefund: Bei dorsoventralem, leicht abwärts geneigten Strahlengang sieht man in der Projektion der vorderen Partien der 3. Rippe einen ca. 2 cm breiten nach oben unscharf begrenzten, in unregelmäßig infiltriertes Lungengewebe übergehenden Schatten. Seine untere Begrenzung aber ist durch eine konkave, lateral etwas ansteigende Lamelle gebildet. Beträchtliche Vermehrung des Hilus. Das Zwerchfell ist beiderseits frei und gut beweglich.

Bei ventrodorsalem, leicht aufwärts geneigten Strahlengang gelangt die untere Begrenzung des Schattens deutlicher zum Ausdruck, die Bindegewebslamelle ist offenbar in den hinteren Partien deutlicher ausgebildet. Siehe Photographie II, Tafel XII.

Die beschriebene Lamelle liegt in den hinteren Anteilen des Spaltes zwischen Ober- und Mittellappen.

Daß auch Transsudate interlobär auftreten können und noch dazu bei Fehlen von Erguß im übrigen Pleuraraume, zeigt folgender Fall, dessen Diagnose durch die Autopsie bestätigt wurde.

Fall III: Es handelt sich um den vom 7. III. 1912 bis 27. V. 1913 in Beobachtung stehenden 36jährigen Bauzeichner K. D., der an schwerer Herzinsuffizienz und wechselnden, aber sehr ausgesprochenen universellen Ödemen und Aszites leidet. Schon die erste Röntgenuntersuchung am 10. III. 1912 ergibt, daß bei Freisein und scharfer Zeichnung beider Phrenikokostalwinkel im rechten Lungenfeld handbreit oberhalb der Zwerchfellkuppe ein unten leicht konkav gewölbter, oben und unten scharf begrenzter, mehr als bleistiftdicker Schatten von der seitlichen Thoraxwand bis zum Wirbelsäulenschatten, respektive rechten Herzrand heranreicht. Derselbe zeigt gute respiratorische Verschieblichkeit. Bei Beugung des Patienten nach links oder rechts läßt sich eine Veränderung in der Form des Schattens nicht deutlich feststellen. Auf- oder Abwärtsbewegung der Röhre läßt den flächenhaften Charakter des Schattens erkennen. Er ist in den vorderen Partien der Spalte zwischen Ober- und Mittellappen gelegen.

Unter energischer Herztherapie wird völliges Zurückgehen des Aszites und der Ödeme bewirkt. Die zu dieser Zeit am 1. VI. 1912 vorgenommene Röntgenuntersuchung zeigt den bei der ersten Untersuchung bleistiftdick gefundenen Schatten nur millimeterdick und äußerst zart und wird der Schatten bei nicht ganz günstiger Durchleuchtungsrichtung leicht weggeleuchtet.

Sobald durch Nachlassen der Herztätigkeit die Stauungserscheinungen wieder auftraten, konnte jedesmal eine Vermehrung, respektive ein Dickerwerden dieses spangenförmigen Schattens konstatiert werden. Wenige Tage ante exitum ist der beschriebene Schatten gut 3 Querfinger breit, nach oben und unten ausgebaucht, aber wie immer scharf konturiert.

Auszug aus dem Obduktionsbefund (Prof. Pommer) 27. Mai 1913: Abgesackter interlobärer Hydrops zwischen rechtem Ober- und Mittellappen. Der pleurale Überzug ist in diesem Bereiche leicht verdickt. Geringgradige Synechien der rechten Lunge. Die angesammelte Flüssigkeit trägt alle Merkmale des Transsudates.

Bei dem von uns beschriebenen Fall I verbleibt nach Schwinden des Ergusses und Genesung eine interlobäre Bindegewebslamelle an der Stelle des früheren Ergusses. Auch im Falle II ist es wahrscheinlich, daß nach Einsetzen von regressiven Veränderungen im tuberkulösen Lungengewebe, die schon einmal gebildete Bindegewebslamelle bestehen bleibt. Im Falle III zeigt sich bei Rückgang aller Stauungserscheinungen ein Fortbestehen der Sichtbarkeit des interlobären verdickten Pleuraüberzuges. So findet man gleiche Bindegewebslamellen an Stelle der Interlobärspalte auch nicht so selten als Nebenbefund bei der röntgenologischen Lungenuntersuchung. Ja, manchmal läßt sich in derartigen Fällen weder eine bestehende Lungenerkrankung nachweisen, noch eine vorausgegangene anamnestisch ermitteln. In einer Reihe von Fällen werden sich aber vorausgegangene mehr oder wenig ausgesprochene tuberkulöse Manifestationen oder objektive Anhaltspunkte im Sinne einer positiven Hautreaktion oder einer Allgemeinreaktion nachweisen lassen. In Übereinstimmung mit diesen Erörterungen seien folgende Fälle vorgeführt:

Digitized by Google

Fall IV. Patientin A. K., klinische Diagnose: Gangräna pedis bei Diabetes mellitus. Negative Lungenanamnese.

Röntgenbefund: Dünne Bindegewebslamelle zwischen Ober- und Mittellappen rechts.

Bei der 14 Tage nach der Röntgenuntersuchung erfolgten Autopsie (Prof. A. Ghon) findet sich eine millimeterdicke, handflächengroße „Schwarte" zwischen Ober- und Mittellappen.

Fall V. Patientin A. K., klinische Diagnose Mitralstenose, Zwerchfelladhärenzen. Vor mehreren Jahren Gelenksrheumatismus. Damals auch Seitenstechen durch mehrere Monate.

Röntgenbefund: Sehr zarter, dünner, bei Verschieben der Röhre sich als flächenhaft erweisender Schatten, der von der Gegend der Bifurkation ziemlich geradlinig bis an die seitliche Thoraxwand reicht und dieselbe im 4. Interkostalraum erreicht. Der Schatten wird als interlobärer Pleuraschatten erkannt. Wegen seiner etwas atypischen Lage kann er nur vermutungsweise als zwischen Ober- und Mittellappen gelegen bezeichnet werden. Daneben finden sich auch sonst hochgradige Veränderungen im Bereich des Thorax. Die Bifurkation und die Trachea erscheinen am Röntgenbilde nach rechts verlagert, der Herzschatten, dessen Konturen verwaschen sind, ist um mehrere Zentimeter nach rechts verschoben und von mächtigen, bindegewebigen Auflagerungen bedeckt. Die rechte Zwerchfellhälfte ist teilweise sichtbar und unscharf begrenzt. An der rechten Zwerchfellkuppe läßt sich Kalkablagerung nachweisen. Der Hilus ist beträchtlich vermehrt. Lungenzeichnung unrein. Siehe Photographie I, Tafel XII.

Bei der nach 5 Tagen stattgefundenen Autopsie (Prof. A. Ghon) findet sich eine interlobäre gleichmäßig millimeterdicke Bindegewebslamelle, welche eine vollständige Verwachsung des rechten Ober- und Mittellappen bewirkt. Daneben partielle, adhäsive Pleuritis links, fast totale, zum Teil kallöse rechts mit Verwachsungen mit dem Herzbeutel und Verziehung des Herzens nach rechts.

Fall VI. Patient H. Kl., klinische Diagnose: Arteriosklerose, Lungenanamnese belanglos.

Röntgenbefund: Zarte, aber ausgebreitete, dünne bindegewebige Lamelle zwischen Ober- und Mittellappen rechts. Hilusvermehrung. Lungenparenchym ziemlich rein. Siehe Photographie III, Tafel XII. (Dorsoventrale Aufnahme.)

Fall VII. Patient A. M., klinische Diagnose: Leichte Apicitis dextra.

I. Röntgenbefund: Zwischen Ober- und Mittellappen eine flächenhafte Spange, die nach unten scharf, nach oben unscharf begrenzt ist. Unreine Lungenzeichnung. Hilus beiderseits vermehrt und peribronchitische Stränge aufweisend.

II. Röntgenuntersuchung: nach einem Jahre, die interlobäre Bindegewebslamelle, die Vermehrung des Hilus und die peribronchitischen Stränge sind unverändert geblieben. Im rechten Oberlappen ist grobe Marmorierung aufgetreten. Ebenso ein nußgroßer, umschriebener Herd in der rechten Lunge, in der Höhe des Ansatzes der 3. Rippe sichtbar.

In diesem Falle bot die interlobäre Bindegewebslamelle die ersten röntgenologischen Anhaltspunkte für das Vorhandensein eines Lungenprozesses.

Literatur.

1. D. Gerhardt, Berliner klin. Wochenschr. 1893, Nr. 33.
2. O. Rosenbach, Nothnagels spez. Path. und Therapie 1899, S. 106.
3. N. Ortner, Med. Klinik 1916, Nr. 31.
4. L. Brauer, Lehmanns med. Atlanten, Bd. VII, I., S. 184.
5. P. Krause, Lehrbuch der Röntgenologie von Rieder und Rosenthal.
6. F. Eisler, Münch. med. Wochenschr. 1912, S. 1899.
7. H. Dietlen, Ergeb d. inn. Med. und Kinderheilk., Bd. 12, S. 196.
8. F. Merkel, Handbuch d. Topogr. Anatomie 1899.
9. H. Corning, Lehrbuch d. Topograph. Anatomie 1909.
10. D. Gerhardt, Münch. med. Wochenschr. 1907, S. 911.
11. Seufferheld, Münch. med. Wochenschr. 1907, S. 1281.
12. Lehmann und Stapler, Fortschr. a. d. Geb. d. Röntgenstrahlen, Bd. IX, S. 202.
13. Otten, Fortschr. a. d. Geb. d. Röntgenstrahlen, Bd. XV, S. 1.

Digitized by Google

Aus der I. deutschen medizinischen Klinik in Prag (Vorstand Professor Dr. R. Schmidt).

Der tabische Magen in der Perspektive der Radioskopie[1]).

Von

Dr. **Friedrich Helm,** Assistent der Klinik.

Da sich a priori erwarten läßt, daß in den Fällen von Tabes, bei denen der Magen in den Bereich der Innervationsstörung einbezogen ist, die Störungen sich nicht allein auf sensible Symptome beschränken, sondern auch die motorische Sphäre in Mitleidenschaft ziehen, ergibt sich die Möglichkeit, auch am Röntgenschirm Anzeichen zu finden, welche das Bestehen einer spinalen Erkrankung des Magens nahelegen.

Wenn wir in der Röntgenliteratur des Magens Umschau halten, findet sich trotz Hochflut von Untersuchungen auf anderen Teilen der Magenradiologie der Tabikermagen nur wenig in den Bereich röntgenologischer Betrachtungen einbezogen. Im Anschluß an eine Besprechung verschiedener Formen von Gastrospasmus berichtet Stierlin (1) über einen Fall von Sanduhrmagen bei gastrischen Krisen:

„Bei einer 40jährigen, an gastrischen Krisen leidenden Tabetikerin machte ich während des Schmerzanfalles eine Magenaufnahme. Man sieht an einer Seite die große Kurvatur in gleicher Weise nach der kleinen hingezogen, wie bei spastischen Sanduhrmagen auf Ulkusbasis. Eine zweite Aufnahme am folgenden Tage zeigte die Einziehung etwas breiter und weniger tief, doch an derselben Stelle. Außer der Einziehung fällt aber an diesem Magenbilde noch die schlangenartig gewundene Form, sowie das Fehlen des distalen, d. h. antralen Abschnittes auf. An der Stelle desselben ist nur ein schmaler, pyloruswärts gerichteter, zapfenartiger Vorsprung sichtbar."

Sonst fand der tabische Magen Beachtung von Czyhlarz und Selka (2) bei Gelegenheit von Studien über den Brechakt, die sie auch auf die Beobachtung des Brechaktes bei gastrischen Krisen ausdehnten. Die Autoren kamen zu folgendem Ergebnis:

„Wenn es sich um tabische Krisen mit gerade bestehenden Erbrechen oder Brechbewegungen handelt, so ist der Befund analog dem sonst bei diesen Zuständen beobachteten. Interessant erscheint uns aber ein Fall von typischen tabischen Magenkrisen, in dem es trotz heftigster Krisenschmerzen nicht zu ausgesprochenen Brechbewegungen kam. Die Durchleuchtung ergab vollkommen normalen Befund, der Magenschatten zeigte das typische Bild, die Antrumperistaltik verlief vollkommen normal, zeigte die typischen rhythmischen Abschnürungen. Auch die Austreibungszeit war vollkommen normal."

Lüdin (3) schildert ausführlich die Beobachtung eines Magens während gastrischer Krisen, wo während der Durchleuchtung eine tonische Kontraktion der Pars media auftrat.

Gelegentlich der Untersuchung eines Falles von Morphinismus bei gastrischen Krisen fiel uns auf, daß die abnorme Intensität der Peristaltik nach Aussetzen des Morphiumgenusses noch anhielt. Dies veranlaßte uns, die Verhältnisse des Magens bei Tabikern einer systematischen Untersuchung zu unterziehen.

Während nun bei Tabikern ohne Komplikation von Seite des Verdauungstraktes der Röntgenbefund kein vom Normalen abweichendes Verhalten darbot (Zahl der untersuchten Fälle = 110), fanden sich bei 12 von 18 Fällen mit Krisen abnorme Magenbilder, die übrigen 6 Fälle zeigten, wie der eine von Czyhlarz und Selka beobachtete Fall, trotz typischer Krisen kein pathologisches Bild. Die Abweichungen von der Norm können alle jene Gesichtspunkte, die für die Röntgendiagnose von Magenerkrankungen wichtig sind, betreffen.

---

[1]) Eingeliefert Februar 1917.

Digitized by Google

Dies zeigen die im folgenden zitierten Fälle:

Fall 1. E. P. 39jähriger Beamter mit gastrischen Krisen und häufigem Erbrechen seit einem Jahre.
(Ausheberung: nüchtern D[1]) = Ø, Ph[2]) = 10%
nach Probefr. D = 18%, Ph = 78%.)

I. Röntgenbefund (1. III.): Nach 6 Stunden mittelkleiner Rest im Magen, die übrigen Ingesten bereits bis Flex. hep. Der Rest besteht aus zwei durch eine 6 cm lange, ganz schmale fadenförmige Füllung verbundenen Teilen (Figur 1). II. Füllung: Drei Querfinger breiter, intensiver Spasmus im Anfangsteil der Pars pylorica, so daß der Magen in einen großen oberen und einen kleinen unteren Sack geteilt ist, die spastische Kontraktion ist so vollständig, daß die Ingesten bis auf ganz geringe Reste in den Längsfalten in der betroffenen Partie fehlen. Die gefüllten Magenpartien zeigen normalen Füllungszustand und setzt sich der Spasmus kardial- und pyloruswärts gegen die normalen Partien scharf ab, pylorische Schattenaussparung normal, Bulbus duodeni sichtbar. Undeutliche Peristaltik im Bereiche der Pars media an der großen Kurvatur. Während 15minutenlanger Beobachtung bleibt der Spasmus unverändert. Intermediäre Schicht tritt nicht auf. Zeitweiser Übertritt von Ingesten ins Duodenum, das normal erscheint.


Fig. 1.

II. Röntgenbefund (6. III.): Nach 6 Stunden mittelkleiner Rest 3 cm rechts oben vom Nabel. II. Füllung: Ein dem am 1. III. erhobenen ganz ähnliches Bild. Die spastische Kontraktion ist aber diesmal nur zwei Querfinger breit und sitzt nur $1^1/_2$ Querfinger vor dem Pylorus, die pylorische Schattenaussparung ist normal, Anfangsteil des Duodenums 2 Querfinger breit und 3 Querfinger lang prall gefüllt (an Duodenalstenose erinnernd [Figur 2]).

III. Röntgenbefund (12. III.): Nach 6 Stunden Magen leer, W. in den letzten Dünndarmschlingen. II. Füllung: Orthotonischer Magen mit Hackenform, normaler Schattenaussparung am Pylorus und bald auftretender, kleiner, schalenförmiger Bulbus duod. Die Ingesten verlassen in kleinen Portionen regelmäßig den Magen. Normale Peristaltik. Der I. und II. Befund wurde während heftiger Krisen erhoben, Patient erbrach aber nicht zur Zeit der Untersuchung. Der III. Befund wurde zu einer anfallsfreien Zeit aufgenommen.

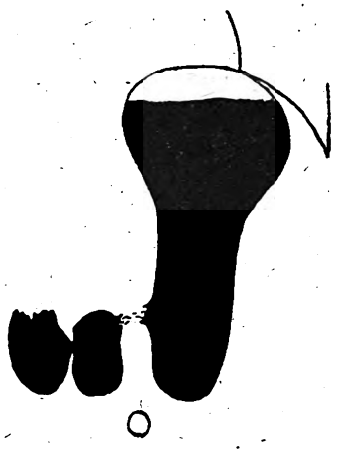
Fig. 2.

Fall 2. M. M., 43jährige Frau mit Tabes rudimentaria; seit 6 Monaten heftige Magenbeschwerden mit ständigem Brechreiz und Aufstoßen. Objektiv läßt sich zeitweise und zwar nicht mit den Schmerzanfällen zeitlich zusammenhängend 2 Querfinger rechts oben vom Nabel ein ziemlich derber Tumor palpieren, der zeitweilig unter den Fingern verschwindet (Pylorusspasmen!).
(Ausheberung: nüchtern: D = 5%, Ph = 25%
nach Probefr.: D = 35%, Ph = 45%.)

Bei heftigsten Krisen zeitweise minimale Blutbeimengung. (Mechanisch bedingt?)

I. Röntgenbefund (8. VI.): Nach 6 Stunden ist der Magen leer, B. befindet sich im kleinen Becken und Zökum. II. Füllung: 10 cm breite kugelförmige Gasblase in der Pars cardiaca, Pars media sich nach unten stark verjüngend, Pars pylorica noch schmäler, daumenbreit, pylorische Schattenaussparung um gut 1 Querfinger verbreitert und gegen die Magenfüllung unscharf begrenzt (Figur 3) Nach etwa 2 Minuten läuft eine deutliche peristaltische Welle ab, die präpylorisch an Tiefe zunimmt; die präpylorische Kontraktion löst sich sofort, nachdem die Peristaltik diese Stelle erreicht

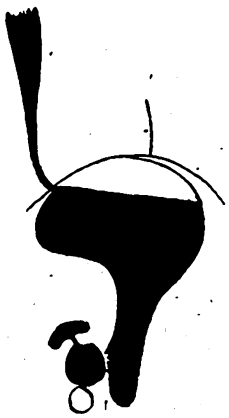
Fig. 3.

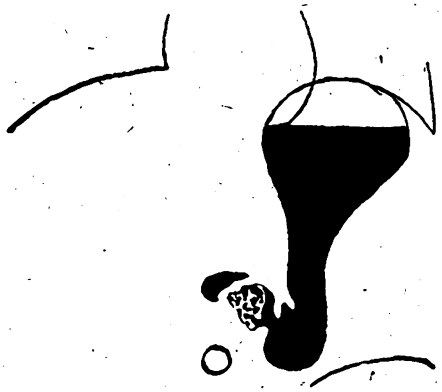
Fig. 4.

[1]) D = Dimethylamidoazobenzol.
[2]) Ph = Phenolphthalein.

Digitized by Google

hat. Ingesten treten in kleinen Mengen in den Bulbus duod. über. Dann durch mehrere Minuten vollständig normales Magenbild mit regelmäßiger, schon in der Pars media deutlich werdender Peristaltik, die bis zum Pylorus abläuft. Plötzlich wieder einsetzender, 3 Querfinger breiter, intensiver Spasmus in der Pars media, Atonie des Ösophagus (Bariumbeschmierung, Luftblasen).

II. Röntgenbefund (9. VI.): Ein dem am Vortage erhobenen ganz ähnlicher Befund. Die Magenform wechselt von Zeit zu Zeit, es wird aus einer Hakenform momentan eine Stierhornform, dann setzen wieder lokale Spasmen ein u.s.f. Manchmal sieht das Bild einem karzinomatösen Füllungsdefekt sehr ähnlich (Figur 4). Beide Untersuchungen wurden bei Schmerzanfällen vorgenommen, nach der zweiten Untersuchung erfolgte Erbrechen.

Fall 3. M. P. 46jährige Haushälterin, Tabes dorsalis mit lanzinierenden Schmerzen. Seit einem Monat jeden zweiten Tag gastrische Krisen mit reichlichem Erbrechen, auch Darm- und Blasenkrisen. (Ausheberung: nüchtern Ø. Nach Probefr. D = 25%, Ph = 65%.)



Fig. 5. Fig. 6.

I. Röntgenbefund (7. XI. 1914): Nach 6 Stunden ein Rest im Magen. (Patientin hat nach der Einnahme der Bariumspeise einen großen Teil erbrochen.) Der Rest zeigt eine merkwürdige Form. Der Magen ist bis obenauf gefüllt, dabei überall gleichmäßig daumenbreit, peristaltische Wellen sind nicht erkenntlich, der Magen vollständig bewegungslos. Die pylorische Schattenaussparung ist gut 5 cm breit. Bulbus duod. normal groß (Figur 5). II. Füllung: Der Magen ist nur wenig dehnungsfähig und behält seine starre Form bei. Barium tritt nicht durch den Pylorus aus, die Füllung des Bulbus duod. bleibt aber unverändert. Kaudaler Pol 2 cm unterhalb des Nabels (Figur 6).

II. Röntgenbefund (19. XI. 1914): Nach 6 Stunden noch etwa ein Drittel der Röntgenspeise im Magen, der wieder den totalen Spasmus ohne Peristaltik aufweist, die Pars cardiaca enthält eine kleine Gasblase. II. Füllung: Der Magen füllt sich unter Beibehaltung seiner starren Form in allen Teilen gleichmäßig, so daß die Pars cardiaca nicht weiter erscheint als die Pars pylorica. Die innerhalb 2 Stunden mehrmals wiederholte Beobachtung gibt immer dasselbe Bild, bis plötzlich während der Beobachtung 2 Querfinger vor dem Pylorus eine zirkuläre Abschnürung sich zeigt, die sich in einer Minute bis zum Pylorus hin ausbreitet und durch längere Zeit stehen bleibt. Einige Zeit nach der zweiten Füllung tritt eine mehrere Zentimeter hohe Sekretionsschicht auf.



Fig. 7.

III. Röntgenbefund (30. XI. 1914): Nach 6 Stunden ist der Magen leer, das Barium verteilt im kleinen Becken. II. Füllung: Orthotonischer, hakenförmiger Magen mit normaler Peristaltik. Die Füllung des Bulbus duod. tritt nach 5 Minuten auf. Im linken unteren Bauchquadranten sind Dünndarmkonvolute in dauernder motorischer Unruhe: Der Inhalt wird bald weitergetrieben, bald zurückentleert, Gasblasen und Flüssigkeitsspiegel sind nicht vorhanden. Die oberste Jejunumschlinge enthält eine 4 Querfinger lange Gasblase, die die kerkringischen Falten ohne Wismutfüllung zur Ansicht bringt (Figur 7).

IV. Röntgenbefund (8. X. 1915): Nach 6 Stunden ist der Magen leer, das Barium verteilt im kleinen Becken. II. Füllung: Sehr ptotischer, atonischer Magen ohne deutliche Peristaltik. Der kaudale Pol liegt mehr als handbreit unter dem Nabel. Die I., II. und IV. Untersuchung erfolgte bei heftigen Krisenschmerzen, zur Zeit der III. Untersuchung war Patient beschwerdefrei.

Digitized by Google

Fall 4. F. K. 35jähriger Kutscher, jahrelang lanzinierende Schmerzen bei Tabes. Seit 4 Monaten Verdauungsbeschwerden mit saurem Aufstoßen, kein Erbrechen.

(Ausheberung: nüchtern D = 36%, Ph = 48%;
nach Probefr. D = 27%, Ph = 60%.)

I. Röntgenbefund (26. I.): Nach 6 Stunden ein kleiner Rest im Magen in Nabelhöhe, in den Längsfalten der Pars media und cardiaca liegt etwas Barium. II. Füllung: Hochgradige Sanduhrform wie bei Ulcus ventr., bedingt durch eine 2 Querfinger breite, fast vollständig abschnürende spastische Kontraktion in der Pars media. Eine Ulkusnische an der entsprechenden Stelle der kleinen Kurvatur läßt sich nicht nachweisen. Der Bulbus duod. wird bald sichtbar. Der kaudale Pol steht in Nabelhöhe.

II. Röntgenbefund (29. I.): Nach 6 Stunden ist der Magen leer, das Barium bereits im Zökum. II. Füllung: Normale Hakenform mit regelmäßiger Peristaltik, die vor dem Pylorus abschnürend wird. Kaudaler Pol 2 Querfinger unterhalb des Nabels. Nach 5 Minuten Auftreten einer Sekretionsschicht. Beide Untersuchungen sind bei gewöhnlichen Krisenschmerzen ausgeführt worden.

Fall 5. K. L. 56jährige Hausiererin, leidet seit 15 Jahren an gastrischen Krisen mit Erbrechen und Durchfällen. Das Erbrechen erfolgt leicht und ohne Schmerzen.

(Ausheberung: nüchtern D = Ø, Ph = 8%;
nach Probefr. D = 35%, Ph = 60%.)

I. Röntgenbefund (26. VII.): Nach 6 Stunden ist der Magen leer, das Barium befindet sich in der ersten Hälfte des Dickdarmes. II. Füllung: Orthotonischer Magen, der präpylorische Anteil der kleinen Kurvatur verläuft horizontal, ist aber überall gut konturiert und regelmäßige peristaltische Wellen laufen über den ganzen Magen hin ab. Der Bulbus duod. tritt nach einigen Minuten auf.

II. Röntgenbefund (30. VII.): Füllung auf nüchternen Magen, sofort in Erscheinung tretender Sanduhrmagen mit Abschnürung in der Pars media. Dabei verlassen die Ingesten den Magen sehr rasch, indem sie die nächsten Dünndarmschlingen förmlich überschwemmen. Die Magenpartien unterhalb der spastischen Kontraktion sind schlaff und lassen wie der übrige Magen keine Peristaltik erkennen. Bei der zweiten Untersuchung bestanden weniger Schmerzen als bei der ersten.

Fall 6. M. K. 42jährige Haushälterin. Seit mehreren Jahren gastrische Krisen.

(Ausheberung: nüchtern D = Ø, Ph = 20%;
nach Probefr. D = 40%, Ph = 50%.)

Röntgenbefund (28. I.): Nach 6 Stunden ein minimaler Rest im Magen, Bulbus duod. sichtbar. II. Füllung: 2 Querfinger breite spastische Kontraktion in der Pars pylorica, bei orthotonischem Magen. Auf den ersten Blick wird ein Pyloruskarzinom angenommen. In den Längsfalten der ausgepreßten, spastischen Partien liegt noch etwas Wismut, so daß eine unscharfe Konturierung besteht. Nach mehrminutenlanger Beobachtung schwindet unter Einsetzen von Peristaltik der präpylorische Spasmus, die Füllung reicht bis zum Pylorus, der eine normale Schattenaussparung zeigt. (Untersuchung erfolgt während gastrischer Krisen. [Figur 8.])

Fig. 8.

Fall 7. A. Z. 52jähriger Bauer, mit Magenschmerzen und Erbrechen seit zehn Jahren und lanzinierenden Schmerzen.

(Ausheberung: nüchtern D = Ø, Ph = 10%;
nach Probefr. D = 57%, Ph = 64%.)

I. Röntgenbefund (6. IX.): Nach $6^1/_2$ Stunden ein mittelgroßer Rest im Magen in Nabelhöhe mit tiefer, langsam fortschreitender Peristaltik. Über dem Bariumschatten eine mächtige Sekretionsschicht mit großer Gasblase. II. Füllung: Im ersten Moment ist die Pars pylorica sehr weit, bald darauf ist sie nur 2 Querfinger breit. An der großen Kurvatur treten 3—5 cm vor dem Pylorus mehrere wenig tiefe, antiperistaltische Wellen auf. Peristaltische Wellen, die an der großen Kurvatur in der Pars cardiaca gesehen werden, erreichen ihre größte Tiefe am kaudalen Magenpol, um von da ab wieder abzuflachen und vor dem Pylorus bereits zu verschwinden. Die pylorische Schattenaussparung ist normal, der Bulbus duod. sichtbar. Barium tritt zeitweise aus dem Magen aus.

II. Röntgenbefund (6. IX.): Nach 6 Stunden ein kleiner Rest im Magen. II. Füllung: Orthotonischer Magen mit Hakenform. Die Pars pylorica erscheint verkürzt. Die pylorische Schattenaussparung ist aber nicht verbreitert, regelmäßige Peristaltik. Erste Untersuchung erfolgte in einem Schmerzanfall, die zweite in anfallsfreier Zeit.

Digitized by Google

Nach einigen Tagen Operation (Chirurgische Klinik, Prof. Schloffer): Magen klein, gegen das Hypochondrium retrahiert, von dem mäßig geblähten Transversum überlagert. Der Pyloruswulst ist nur schwach zu fühlen, der Pylorus selbst durchgängig. Der Bulbus duod. ist auffallend weit. Der Tastbefund am ganzen Magen und Duodenum o. B.

Fall 8. K. B. 40jähriger Beamter, klagt seit 4 Jahren über periodenweises Auftreten von gastrischen Krisen. Urinbeschwerden und lanzinierende Schmerzen.

(Ausheberung: nüchtern Ø;
nach Probefr. D = 59%, Ph = 78%.)

I. Röntgenbefund (15. IX. 1915): Auf leeren Magen erhält Patient 2 Glas Bariumwasser: Stark hypertonische Füllhornform an der großen Kurvatur. 3 Querfinger vor dem Pylorus tritt eine tief einschneidende, spitzwinklige peristaltische Welle auf, die an Ort und Stelle stehen bleibt und erst nach einer Minute pyloruswärts abläuft Der gleiche Vorgang tritt wiederholt auf.

II. Röntgenbefund (18. IX.): Nach 6 Stunden ist der Magen leer. II. Füllung: Bariumspeise tritt sofort aus dem Magen ins Duodenum. Der Magen zeigt normale Form, nach einiger Zeit tritt regelmäßige, wenig intensive Peristaltik auf.

Bei der ersten Untersuchung bestanden besonders schwere gastrische Krisen.

Fall 9. J. R. 48jähriger Bahnarbeiter, mit Schmerzen von drückendem Charakter in der Magengegend. Manchmal nur minutenlang, manchmal ganze Tage hindurch. Nie Erbrechen.

(Ausheberung: nüchtern D = 20%, Ph = 30%;
nach Probefr. D = 40%, Ph = 55%.)

Röntgenbefund: Magen in 6 Stunden leer. II. Füllung: Wenig entwickelte Hakenform, die Peristaltik beginnt in der Mitte der großen Kurvatur und ist nach kurzer Strecke bereits sehr tief, nimmt aber im Antrum auf einmal stark an Tiefe ab. Diese abnorme Peristaltik besteht während der ganzen Zeit, der auf 20 Minuten sich erstreckenden Untersuchung. Barium tritt in regelmäßigen Intervallen reichlich aus dem Magen aus. Untersuchung erfolgt im Anfall.

Fall 10. M. Sch. 59jährige Frau, hat seit 6 Monaten gastrische Krisen mit Erbrechen nach jeder Nahrungszufuhr. Im Erbrochenen Salzsäure stets stark +.

I. Röntgenbefund (12. VII.): Nach 6 Stunden ein großer ptotischer Rest in der kleinen Darmbeinschaufel mit reger Peristaltik. II. Füllung: Ptotischer Magen, dessen kaudaler Pol nur 2 Querfinger überhalb der Symphyse liegt.

II. Röntgenbefund (25. VII.): Nach 6 Stunden ist der Magen leer. II. Füllung: Orthotonischer Magen, bei dem der kaudale Pol 2 cm unterhalb des Nabels liegt. Bulbus duod. tritt bald auf. Bei der zweiten Untersuchung bestanden Magenschmerzen und Brechreiz.

Operationsbefund der chirurgischen Klinik (Prof. Schloffer): Ptotischer und stark in die Länge gezogener Magen mit großer Hubhöhe. Der unterste Teil der großen Kurvatur ist vom Pylorus über handbreit entfernt. Der Pylorus ist gut durchgängig. Die Wand des Magens selbst erweist sich als normal. (Kein Geschwür.)

Fall 11. A. K. 31jähriges Dienstmädchen mit lanzinierenden Schmerzen seit 5 Jahren. Seit 3 Jahren Erbrechen von grünem Wasser. Im Ausgeheberten und auch im Stuhl sind Sarzinae nachweislich.

(Ausheberung: nüchtern D = 9%, Ph = 28% [Speisereste];
nach Probefr. D = 6%, Ph = 30%.)

I. Röntgenbefund (4. XII. 1916): Nach 6 Stunden noch ein ziemlicher, schalenförmiger Rest 3 Querfinger unter dem Nabel. II. Füllung: Hypotonischer Magen mit träger, flacher Peristaltik.

II. Röntgenbefund (15. I. 1917): Nach 7 Stunden ein großer Rest im Magen von gleichem Aussehen und gleicher Lage wie bei der vorausgegangenen Untersuchung.

Beide Befunde wurden bei Schmerzanfällen erhoben.

Operation der chirurgischen Klinik (Prof. Schloffer): Der Magen ist stark gebläht, vergrößert und etwas gesenkt. Der Pylorus ist leicht kontrahiert und enger als normal. Ein Ulkus oder die Narbe eines solchen ist nirgends zu tasten. Anlegen einer G. E. r. p. mit fortlaufender Naht von drei Querfinger Breite.

Fall 12. A. N. 46jährige Bedienerin, erkrankte vor einem halben Jahre mit Schmerzen in der Blasengegend und Beschwerden beim Urinieren. Seit einiger Zeit Schmerzen bei der Nahrungsaufnahme. Kein Erbrechen. Anfallweise heftiges, saures Aufstoßen.

(Ausheberung: nüchtern Ø;
nach Probefr. D = 46%, Ph = 70%.)

I. Röntgenbefund (24. II. 1914): Nach 6 Stunden ist der Magen leer. II. Füllung: Hochgradige Atonie und Ptose. Der kaudale Magenpol liegt 2 Querfinger oberhalb der Symphyse. Keine Peristaltik.

Digitized by Google

II. Röntgenbefund (8. X. 1915): Nach 6 Stunden ist der Magen leer. II. Füllung: Normale orthotonische Hakenform. Regelmäßige Peristaltik. Der kaudale Pol diesmal nur zwei Querfinger unterhalb des Nabels. (Gastrische Krisen bei der ersten Untersuchung.)

Im Hinblick auf die Arbeit von Exner und Schwarzmann (4), die auf ein häufiges Vorkommen von Ulkus bei Tabes hinweisen, sei bemerkt, daß bei allen herangezogenen Fällen sich Anhaltspunkte für eine organische Erkrankung des Magens oder seiner Nachbarorgane, wie Gallenblase, Pankreas, Kolon, nicht finden ließen, weiter kamen auch für diese Fälle andere spasmenbildende Noxen, wie Nikotin, Morphin, oder Tetanie usw. nicht in Betracht.

Vergleichen wir die bei diesen 12 Fällen erhobenen mannigfachen Befunde, so zeigt sich, daß bei den einzelnen Mägen der Tabiker zu verschiedenen Zeiten ganz wechselnde Zustände konstatiert werden.

Von vornherein wäre man geneigt anzunehmen, daß einerseits der Schmerzattacke auch das vom Normalen abweichende röntgenologische Verhalten parallel gehe und je größer die Schmerzen, um so bizarrer das Magenbild sei, andererseits mit dem Aufhören der Schmerzen auch die Rückkehr zum normalen Röntgenbild zeitlich zusammenfalle. Ein solcher Zusammenhang zwischen subjektivem Befinden und objektivem Befund läßt sich nun nicht in allen Fällen konstatieren. So z. B. zeigt der Fall Nr. 3 bei der vierten Untersuchung, die während heftiger Schmerzen erfolgte, ein Bild, das dem der ersten und zweiten Untersuchung, welche auch im Schmerzanfall vorgenommen wurde, entgegengesetzt ist.

Bei Fall 4 wechselt ein Magenbild mit spastischer Einziehung mit einem normalen Magenbild, obwohl beide Untersuchungen bei subjektiv gleichem Zustand angestellt wurden. Bei Fall 10 ist der Magen zur Zeit der Schmerzen nach 6 Stunden leer, in einem schmerzfreien Intervall aber in seiner Motilität hochgradig gestört. In der Mehrzahl der Fälle entspricht aber dem stärkeren subjektiven Empfinden auch ein vom Normalen mehr abweichendes Röntgenbild. Interessant ist das häufige Vorkommen von spastischen Zuständen. Es finden sich unter den untersuchten Fällen alle drei Typen von Spasmen, wie sie von Holzknecht und Luger (5) aufgestellt worden sind. Einen totalen Spasmus weist nur Fall 3 auf, und zwar bei zwei Untersuchungen. Das Bild erinnert an den von E. Schlesinger (8) publizierten Fall von Magenspasmus bei Cholezystitis und gleicht ziemlich dem von R. Schmidt (9) mitgeteilten Befunde von Magenspasmus bei Pankreaskarzinom. Weiter hat Fall 3 mit beiden obengenannten einen 6-Stundenrest gemeinsam, im Gegensatz zu den drei von Holzknecht und Luger zusammengestellten Fällen von totalem Gastrospasmus aus anderer Ursache. Es bleibe dahingestellt, ob in diesem Falle die gestörte Motilität durch ein Überwiegen des Constrictor pylori über den Dilatator bedingt wird oder ob zur Erklärung des Restes nicht die starre, jeder peristaltischen Bewegung entbehrende Magenwand allein genügt.

Einen regionären Magenspasmus weisen ein Drittel der Fälle auf, nämlich Fall 1, 2, 6 und der bereits besprochene Fall 3. Die von dem Spasmus ergriffene Partie ist wechselnd groß, die Kontraktionen in allen vier Fällen vollständig und setzt sich gegen die normalen Magenteile scharf ab. Prädilektionsstelle ist die Pars pylorica. Ein gleiches Verhalten fanden wir auch bei regionärem Spasmus aus anderer Ursache. Nämlich bei zwei Fällen von Tetanie und zwei Fällen von konstitutionell-neurogener Gastropathie.

Zirkumskripten Spasmus, also das für Sanduhrform bei Ulkus typische Bild, boten Fall 4 und 5. Die Breite der von dem Spasmus betroffenen Partie des Magenschlauches war im Fall 5 wegen der mangelnden Füllung des unteren Magenteiles nicht recht zu ermitteln. Das Röntgenbild von Fall 4 erinnert ganz an Ulcus ventriculi, das aber nach der klinischen Untersuchung auszuschließen war.

In den Fällen 2, 3, 7, 8 und 9 bezieht sich das abnorme Verhalten des Magens auf seine Peristaltik. Die Störung und Unkoordiniertheit im Ablauf der Peristaltik ist am Röntgenschirm sehr in die Augen springend und bietet bei den Fällen 7, 8 und 9 ein typisches, von uns bei anderen pathologischen Magenzuständen nie gesehenes Bild. Es ist die Regel, daß die peri-

Digitized by Google

staltischen Wellen, je weiter sie an den Pylorus herankommen, um so deutlicher und tiefer einschneidend werden oder präpylorisch direkt abschnürend wirken.

In Fall 7 und 9 erreichen aber die peristaltischen Wellen ihre größte Tiefe am kaudalen Pol und werden von da an wieder flacher. Bei Fall 8 kommt es zum Auftreten von „stehenden" Wellen, die erst nach einiger Zeit regelmäßig pyloruswärts ablaufen. Bei Fall 3 war infolge des totalen Spasmus überhaupt keine Peristaltik nachweislich.

Sehr auffallend sind die beträchtlichen Tonusschwankungen, denen die Magen dieser Tabiker unterworfen sind. In Fall 10 und 12 wechselt hochgradige Atonie mit normalem tonischem Verhalten. Da in dem einen Falle die Atonie mit Peristaltik gepaart ist, im anderen aber Bewegungslosigkeit herrscht, läßt sich ein Zusammenhang zwischen Tonus und Peristaltik nicht konatatieren, wie er auch von Ph. Klee (6) auf Grund seiner Tierversuche und klinisch von Groedel (7) geleugnet wird. In beiden Fällen entspricht dem atonischen Magen eine Pause im Anfall. Beträchtlicher als man es sonst zu sehen gewohnt ist, ist in fast allen Fällen die Schwankung in der Lage des kaudalen Poles, die bekanntlich von dem jeweiligen Tonus sehr abhängig ist. Ein Tiefersinken entspricht dem geringeren Tonus. Bei Fall 3 erfolgt der Tonuswechsel besonders rasch.

Das Verhalten der Motilität ist bei den einzelnen Untersuchungen ebenso wechselnd wie die anderen Befunde. Konstant wird ein Rest nach 6 Stunden nur bei Fall 11 gefunden, wo er auch nach Anlegung einer G. E. r. p., und trotzdem seit der Operation keine Krisen auftreten, bestehen bleibt. In weiteren sechs Fällen wurde gelegentlich Rest gefunden. Zur Zeit der Anfälle ist die Motilität herabgesetzt. Nur im Fall 10 besteht wegen der hochgradigen Atonie mit vermehrter Hubhöhe eine scheinbare Ausnahme.

Es sei hier erwähnt, daß in den Fällen 1 und 3 auch außerhalb des Magens motorische Störungen konstatierbar sind, wie denn peristaltische Unruhe im Dünndarm auch bei anderen hier nicht vorgebrachten Fällen von uns beobachtet wurde. Weiter ist in manchen Fällen ein auffallend reichlicher Gasgehalt im Dickdarm nachweislich.

In bezug auf die Sekretion bietet die Röntgenuntersuchung bei gastrischen Krisen nichts, was nicht auch durch die übrigen Methoden zu ermitteln wäre.

Literatur:

1. Stierlin, Münch. med. Wochenschr. 1912, Nr. 15 und 16.
2. Czyhlarz und Selka, Wiener klin. Wochenschr, 1913, Nr. 21.
3. M. Lüdin, Fortschritte auf dem Gebiete der Röntgenstrahlen, XXIII, 6.
4. Exner und Schwarzmann, Wiener klin. Wochenschr., 1914, Bd. 25.
5. Holzknecht und Luger, Mitt. a. d. Grenzgebieten d. Med. u. Chir., Bd. XXVI.
6. Ph. Klee, Münch. med. Wochenschr., 1914, Nr. 19.
7. Groedel, Verh. d. 29. Kongr. f. inn. Med., 1912.
8. E. Schlesinger, Berl. klin. Wochenschr., 1912, Nr. 26.
9. R. Schmidt, Klinik der Magen- und Darmerkrankungen (Abb. 44).

Über das „Os acromiale".

Von

Dr. med. **Wilhelm Neumann**, z. Z. Baden-Baden.

Durchforscht man die spärliche Literatur über das Os acromiale, so wird man bald gewahr, daß die wenigen Autoren, die uns Mitteilung über diesen interessanten und für die Röntgendiagnostik wichtigen Gegenstand gemacht haben, durchaus nicht einer Ansicht sind, sowohl was das Wesen und die Ätiologie, als auch was das Vorkommen und die Bezeichnung dieser Anomalie betrifft. Von ihrer klinischen Bedeutung ist in den Arbeiten kaum die Rede.

Digitized by Google

Diese Tatsache wird nicht in Erstaunen setzen, wenn wir hören, wie selten der Befund eines Os acromiale und der mit ihm verwandten Knochen ist. Bis zum Jahre 1859 gab es so gut wie keine Arbeiten darüber; es ging nur „die Sage von anomalen Gelenken", wie der in St. Petersburg tätige Anatom Wenzel Gruber sich ausdrückt. In diesem Jahre erschienen, nachdem 1833 Cruveilhier und kurz vorher Laurence ähnliche Mitteilungen gemacht hatten, die Abhandlungen von Ruge und von Gruber gleichzeitig und voneinander unabhängig. Ruge brachte den Namen „Os acromiale" auf. In der Folgezeit haben sich einige englische und französische Autoren mit dem Os acromiale beschäftigt, von denen Struthers (1896) und Bernardeau (1907) besonders zu erwähnen sind. Neuerdings verdanken wir A. Lilienfeld eine interessante Arbeit über die hier behandelte Anomalie des Akromion.

Ich will nun, um bei denen, die sich bisher mit dem Os acromiale nicht bekannt gemacht haben, gleich ein richtiges Bild von dem in Frage stehenden Gegenstande hervorzurufen, zuerst die beiden von mir fast gleichzeitig beobachteten Fälle beschreiben.

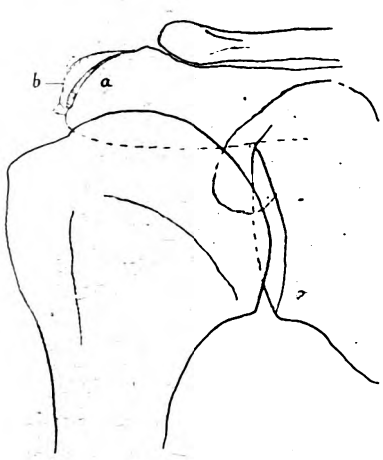

Fig. 1.
Fall St. Rechte Schulter.

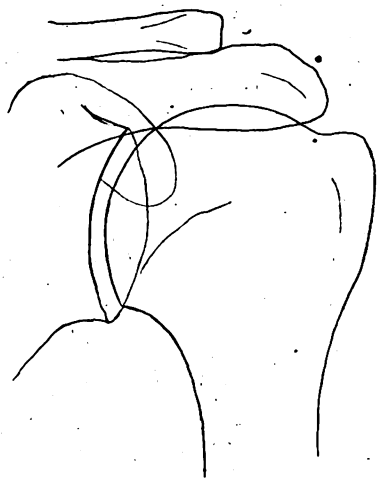

Fig. 2.
Fall St. Linke Schulter.

Figg. 1 und 2 zeigen Pausen von Röntgennegativen eines 65 Jahre alten Mannes (Fall St.). Wir sehen das in Fig. 2 dargestellte linke Schultergelenk völlig normal, insbesondere am Akromionschatten nichts, was unsere Aufmerksamkeit erregen könnte. Hingegen fällt beim Betrachten von Fig. 1 auf, daß der äußerste Teil *b* des rechten Akromion vom Hauptteile *a* dieses Knochens durch einen ungefähr 2 Millimeter breiten, von oben innen nach unten außen verlaufenden Spalt abgetrennt zu sein scheint. Dieser Teil *b* ist ein Os acromiale und nicht etwa ein abgesprengtes Stück des Akromion. Wir werden weiter unten sehen, warum diese Behauptung berechtigt ist. Im übrigen erscheint auch dieses Schultergelenk normal. Über die kleinen Zacken am Os acromiale werden wir später sprechen.

Figg. 3 und 4 entsprechen den Röntgennegativen von Fall Kl., einem 33 Jahre alten Manne. Wir sehen in Fig. 3 die rechtsseitigen Schulterknochen. Sogleich fällt uns die eigentümliche Bildung des Akromion auf. Wieder erscheint das Ende *b* der Schulterhöhe von dem Hauptteile *a* des Knochens abgetrennt, und zwar durch einen recht unregelmäßigen, bald breiteren, bald schmäleren Spalt. Außerdem bemerken wir noch einen zweiten, ganz schmalen Spalt, der ein Stück *c* vom Knochen *a* abzuteilen scheint, und endlich den Schatten eines weiteren Knöchelchens *d* zwischen Akromion und Klavikula liegen. Auch hier entspricht der vom Akromion *a* isolierte Knochen *b* einem Os acromiale. Von *c* und *d* wird später die Rede sein. Fig. 4 stellt die linke Schulter desselben Kranken dar und bietet ein im großen und ganzen analoges Bild: *a* ist der Schatten des Akromion, *b* der des Os acromiale. Außerdem

Digitized by Google

ist auf den weiter unten zu besprechenden kleinen dreieckigen Schatten *c* besonders hinzuweisen. Beide Schultergelenke sind im übrigen normal.

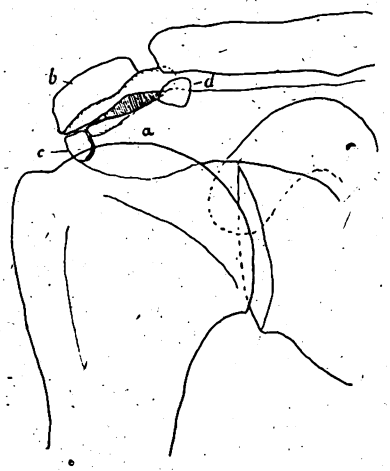

Fig. 3.
Fall Kl. Rechte Schulter.

Fig. 4.
Fall Kl. Linke Schulter.

Bevor wir weiter gehen, müssen wir uns an einige Tatsachen aus der Anatomie und Entwicklungsgeschichte des Akromion erinnern. In dieser Beziehung finden wir in der Literatur keine durchaus übereinstimmenden Angaben.

Gruber sagt, daß in der knorpligen Akromionepiphyse zwei Knochenkerne auftreten, einer an der Basis, der andere an der Spitze. Der Knochenkern der Basis erscheine nach Cruveilhier vor dem 15. Lebensjahre, der an der Spitze im 15. bis 16. Lebensjahre. Quain-Sharpey setzt das Erscheinen etwas später an: nämlich für den Kern an der Basis das 15. bis 16., für den an der Spitze das 17. bis 18. Lebensjahr. Wann die beiden Kerne miteinander verschmelzen, darüber existierten zu Grubers Zeiten anscheinend noch keine Angaben. Um das 22. Jahr ist nach Quain-Sharpey die knorplige Akromialepiphyse knöchern geworden, aber die aus beiden Knochenkernen entwickelte knöcherne Akromialepiphyse sei noch von der Spina scapulae getrennt, mit der sie erst zwischen dem 22. bis 25. Jahre knöchern verschmelze.

Folgende Angaben finden wir in Raubers Lehrbuch der Anatomie des Menschen: „Es treten 2—3 Akromialkerne auf.“ „Die zwei Kerne des Akromion entwickeln sich vom 14. bis zum 16. Jahre.“ An anderer Stelle heißt es in diesem Lehrbuche, daß in dem Akromion eines 15—16jährigen Knaben ein Epiphysenkern aufgetreten sei, während der zweite Knochenkern im 17. bis 18. Jahre erscheine.

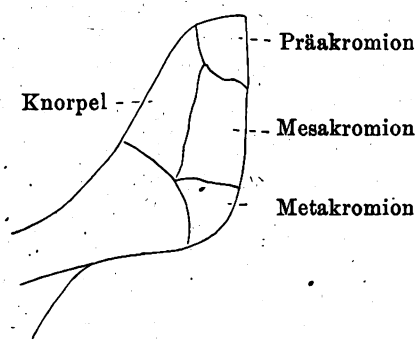

Fig. 5.

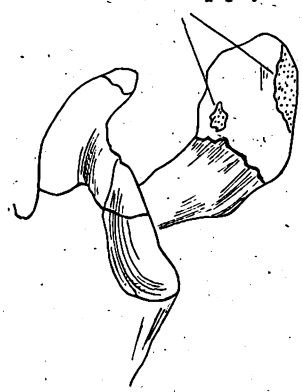

Fig. 6.

Digitized by Google

Toldt bildet in seinem Anatomischen Atlas die hier in Fig. 6 teilweise wiedergegebene Darstellung einer Akromionepiphyse aus dem 17. Lebensjahre ab. Wir sehen in der sonst noch ganz knorpligen Epiphyse zwei Knochenkerne liegen, den einen näher an der Basis, den anderen weiter vorn und seitlich. Eine Abbildung des Schulterblattes im 15. Lebensjahre, die wir im gleichen Atlas finden, zeigt das Akromion noch in völlig knorpligem Zustande.

Grashey erwähnt nur kurz, daß im Akromion mehrere Knochenkerne vorkommen. Er bildet u. a. zwei Röntgenogramme von Akromialepiphysen weiblicher Individuen ab, von denen die eine 16 Jahre, die andere gar erst $14^3/_4$ Jahre alt ist.

Köhler schreibt, daß gegen das 16. Lebensjahr hin an der äußersten Zone des Akromion 3 bis 5 Knochenpunkte auftreten, die bald miteinander konfluieren und gegen das 20. Jahr knöchern mit der Akromiondiaphyse verschmelzen.

Eine eingehendere Schilderung der Verknöcherungsvorgänge finden wir bei Bernardeau, der sich dabei vor allen auf den englischen Autor Macalister stützt (Notes on the acromion. Journ. of Anat. and Physiol. Vol. 27, 1902). Nach ihm geht die Entwicklung des knöchernen Akromion von zwei ganz verschiedenen Punkten aus vor sich. Das innere Drittel, d. h. das der Spina scapulae anliegende Stück, verdankt seinen Ursprung einem Knochenkerne, der in der Schulterblattgräte selbst liegt. Dieser Knochenkern erscheint im 3. Embryonalmonat; mit 14 Jahren ist das ganze hintere Drittel des Akromion mit der Spina scapulae knöchern verlötet. Die äußeren oder vorderen beiden Dritteile des Akromion bleiben hingegen knorplig und verknöchern erst später, so daß das Akromion nicht vor dem 21. oder 22. Lebensjahre seine endgültige Beschaffenheit erreicht hat.

Die Verknöcherung der beiden vorderen Drittel des Akromion beginnt mit dem 14. Jahre, und zwar fast gleichzeitig von drei Zentren aus. Das am weitesten hinten (medial) gelegene Zentrum weist im Anfange mehrere Verknöcherungspunkte auf, die schließlich zu einem Knochenkerne zusammenfließen. Es führt den Namen Metakromion. Das mittlere Zentrum, das Mesakromion, verhält sich ähnlich wie das Metakromion. Schließlich bildet sich noch am äußersten Ende der Epiphyse ein einfacher Kern, der die Spitze des Akromion zu bilden bestimmt ist: das Präakromion. Diese Verhältnisse sind nach Bernardeau in Fig. 5 schematisch dargestellt.

Gegen das 18. Lebensjahr hin vereinigen sich einerseits das Metakromion mit der Spina scapulae (genauer gesprochen: mit der am Ende der Spina gelegenen Akromiondiaphyse), andererseits Mesakromion mit Präakromion knöchern. Endlich, mit dem 22. Jahre, geht dann auch die Verlötung dieser beiden Teile vor sich.

Das größte und wichtigste dieser drei Verknöcherungszentren ist das Mesakromion.

Völlige Übereinstimmung herrscht — wie wir sahen — in diesen Angaben der verschiedenen Autoren nicht: Klärung der Widersprüche ist wohl nur von anatomischer Seite zu erwarten.

Nach diesen Vorbemerkungen können wir das Wesen des Os acromiale leicht verstehen: kommt es jenseits des 22. Lebensjahres nicht zur knöchernen Vereinigung zwischen den Verknöcherungszentren, so haben wir ein Os acromiale vor uns.

Allerdings sind, wie wir gleich sehen werden, auch hier die Ansichten der Autoren verschieden. Und daß sie es sind, das ist nur zu verständlich. Denn während der eine Autor, z. B. Gruber, zwei Knochenkerne in der Akromionepiphyse annimmt, spricht der andere von drei Verknöcherungszonen. Und ein dritter wiederum denkt überhaupt nicht an die zahlreichen Knochenkerne des knorpligen Akromion und schreibt nur von der Verbindung des ganzen Akromion mit der Spina scapulae.

So kommt es, daß Köhler — indem er zusammenfassend die Ansichten von Gruber, Lilienfeld, Grashey u. a. wiedergibt — sagt: „Als Varietät erwähnen die Anatomen ein ‚Gelenk der Schultereckepiphyse', d. h. es bleibt mitunter eine bewegliche Verbindung zwischen der Akromionepiphyse und der Spina scapulae bestehen im späteren Leben. Man spricht

Digitized by Google

dann von einem ‚Os acromiale'." Bernardeau hingegen schreibt in Anlehnung an englische Autoren in wörtlicher Übersetzung: „Das Os acromiale stellt die äußeren zwei Dritteile oder die Hälfte des normalen Akromion dar; die Epiphyse ist also im Falle seines Vorkommens in zwei Teile geteilt: in einen medialen (inneren oder hinteren) Teil, der gewissermaßen die direkte Fortsetzung der Schulterblattgräte bildet und der von den englischen Autoren den Namen ‚Basisakromion' erhielt, und in einen lateralen (äußeren oder vorderen) Teil, eben das uns hier beschäftigende Os acromiale."

Während also die erste Gruppe des Os acromiale als das ganze Akromion ansieht, das mit der Spina scapulae nicht knöchern verschmolzen ist, glaubt die zweite Gruppe, das es sich bei der in Frage stehenden Knochenanomalie nur um einen Teil des Akromion handelt.

Da das Os acromiale mit dem Knochen, dem es aufsitzt, eine Art Gelenk, zumeist eine Synchondrose, bildet, so ist es folgerichtig, wenn die beiden Gruppen der Autoren dieses Gelenk verschieden benennen. In der Tat finden wir bei der ersten Gruppe die Bezeichnungen: Gelenk zwischen Akromionepiphyse und Spina scapulae, Gelenk der Schultereckepiphyse, Schulterkamm-Akromialepiphysengelenk, Articulatio acromio-spinalis; während die zweite Gruppe die Namen Akromio-akromialgelenk, Intraakromialgelenk oder Interakromialgelenk gebraucht. Bei diesen letzteren Bezeichnungen, meint Bernardeau, sei dem Umstande Rechnung getragen, daß das Os acromiale nicht die ganze Epiphyse darstellt, sondern daß ein Teil derselben, manchmal fast die Hälfte, mit der Schulterblattgräte stets knöchern verlötet sei.

Wie erklären sich nun diese verschiedenen Auffassungen von zweifellos stets exakten Beobachtern? Ist kein Weg zu finden, auf dem die auseinandergehenden Ansichten sich vereinigen lassen?

Wenn wir die in Fig. 4 dargestellte Zeichnung betrachten, so fällt uns auf, daß neben dem Schatten des Os acromiale *b* noch ein kleiner ungefähr dreieckiger Schatten *c* sich befindet, der sich zur Hälfte mit dem des Tuberculum majus deckt. Das Knöchelchen, dem dieser Schatten *c* entspricht, stellt eine noch größere Seltenheit dar wie das Os acromiale. Nichtsdestoweniger wurde es von früheren Autoren beobachtet. Bernardeau fand es unter den von ihm zusammengestellten 24 Fällen englischer und französischer Autoren zweimal und beschreibt es als ein Knöchelchen von Dreiecksform, das sich am vorderen Rande der Epiphyse findet. Einmal war es mit Os acromiale vergesellschaftet, einmal fand es sich ohne dieses vor. Er gibt ihm keinen besonderen Namen, nennt es nur eine 2. Type des Os acromiale, erklärt es aber, wie wir später sehen werden, zum Teil ganz richtig.

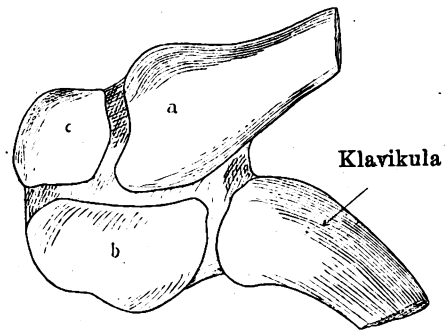

a = Akromion
b = Os acromiale I
c = Os acromiale II

Fig. 7.

Auch Ruge sah unter seinen Fällen von Os acromiale einmal zwei Knöchelchen an einer Schulter: er bezeichnet sie als Os acromiale I und Os acromiale II und findet ebenfalls die richtige Erklärung für die Erscheinung. Die von ihm gegebene Zeichnung des Falles ist so lehrreich, daß ich sie hier vereinfacht als Fig. 7 wiedergebe. Die Buchstaben sind analog denen in unseren Röntgenpausen: *a* entspricht dem Hauptteile des Akromion, *b* dem großen Os acromiale, *c* dem Knöchelchen, das Bernardeau Type I nennt.

Ruge sowohl wie Bernardeau nehmen mit Recht an, daß diese beiden Ossa acromialia zu den beiden Knochenkernen der Akromionepiphyse in Beziehung zu setzen sind, die hier infolge einer Hemmungsmißbildung nicht miteinander knöchern verbunden seien, und zwar glauben beide, daß das Os acromiale II (Type II nach Bernardeau) dem in der Spitze der Epiphyse gelegenen Knochenkerne entspräche, was — wie wir später sehen werden — ein Irrtum ist.

Digitized by Google

Am klarsten ordnet Gruber die beiden Knochen zueinander ein, indem er folgende Arten von Akromialknochen unterscheidet:

1. Knochen der Akromialepiphysenspitze — Os acromiale. — Entspricht dem aus dem Knochenkerne der Spitze der Akromialepiphyse entwickelten Knochenstücke. Artikuliert mit dem Os acromiale basale allein, oder möglicherweise mit diesem und der Klavikula zugleich. Die Artikulation mit beiden und der Spina scapulae zugleich kann vermutet werden. Hierher gehört Ruges Os acromiale I.

2. Knochen der Akromialepiphysenbasis — Os acromiale basale. — Entspricht dem aus dem Knochenkerne der Basis der Akromialepiphyse entwickelten Knochenstücke. Artikuliert mit dem Os acromiale terminale, mit der Klavikula und der Spina scapulae. Die Artikulation mit dem Os acromiale terminale und der Spina scapulae, bei Ausschluß der mit der Klavikula, kann vermutet werden. Hierher gehört das von Ruge Os acromiale II benannte Knochenstück.

3. Gemeinsamer Knochen der Akromialepiphyse — Os acromiale commune. — Entspricht dem aus beiden verschmolzenen Knochenkernen der Akromialepiphyse entwickelten Knochenstücke, also der ganzen verknöcherten Akromialepiphyse. Artikuliert mit der Spina scapulae und der Klavikula.

Dem entsprechend beschreibt Gruber auch zwei Arten von Akromialgelenken:

1. Zwischenakromialepiphysengelenk — Articulatio interacromialis. — Entstanden in der Synchondrose zwischen Os acromiale terminale und basale, oder möglicherweise in der zwischen beiden und der Sphinx scapulae.

2. Schulterkamm-Akromialepiphysengelenk — Articulatio acromio-spinalis. — Entstanden in der bald faserknorpligen, bald hyalinischen Synchondrose zwischen dem Os acromiale basale oder commune einerseits und der Spina scapulae andererseits.

Nach diesen Vorbemerkungen gelangen wir leicht dazu, die Widersprüche in den Ansichten und Bezeichnungen der Autoren zu verstehen:

Da Bernardeau nach Macalister gewissermaßen eine Akromiondiaphyse annimmt, das Basisakromion (auch Ruge spricht von einer Basis acromii), das schon im 14. Lebensjahre von einem in der Spina scapulae gelegenen Knochenkerne aus vollkommen knöchern mit der Schulterblattgräte verlötet ist, da er andererseits von einer Akromionepiphyse spricht, in der die drei Verknöcherungszentren Metakromion, Mesakromion und Präakromion auftreten (vgl. Fig. 5), und da er weiterhin das Os acromiale aus dem Mesakromion und seine Type II aus dem Präakromion sich entstanden denkt, so kann er nicht anders als die Amphiarthrose zwischen dem Os acromiale und dem Hauptknochen des Akromion als Intra- oder Interakromialgelenk bezeichnen. Im Gegensatze hierzu können diejenigen Autoren, die diese Vorstellungen von Akromiondiaphyse und Akromionepiphyse den Betrachtungen über das Os acromiale nicht zugrunde legen und die auch das Persistieren nicht verknöcherter Fugen zwischen den einzelnen Verknöcherungszentren nicht beachten, können diese Autoren folgerichtig nur von einer gelenkigen Verbindung zwischen Akromion und Spina scapulae, einer Articulatio acromio-spinalis sprechen. Zwischen beiden Gruppen steht Gruber, dessen oben angeführte Einteilung zeigt, daß er sowohl die eine wie die andere Möglichkeit zuläßt.

Als interessant darf die Anschauung gelten, die Lilienfeld von dem kleineren, dreieckigen Knöchelchen *c* sich gebildet hat, welches Bernardeau als Type II, Ruge als Os acromiale II, Gruber als Os acromiale basale, Lilienfeld selbst als Os acromiale secundarium bezeichnen. Er charakterisiert dieses Knöchelchen als ein echtes inkonstantes Skelettstück (Varietät) und glaubt, den Nachweis für seine Ansicht erbracht zu haben.

Eine starke Stütze erhält die Auffassung von Bernardeau durch den eigentümlichen Befund, den wir in unserer Fig. 3 wiedergeben. Hier sehen wir neben dem Knochen *b*, den wir oben schlechthin als Os acromiale bezeichneten, noch zwei kleinere Knöchelchen *c* und *d*. Es erweckt den Eindruck, als ob diese beiden Knöchelchen auch Ossa acromialia wären. Und

Digitized by Google

unter Zugrundelegung von drei in der Epiphyse des Akromion auftretenden Verknöcherungszentren würde sich ihr Wesen und Zustandekommen als das der drei nicht knöchern verschmolzenen Knochenkerne der Akromionepiphyse verstehen lassen. Dann würde das Knöchelchen *c* dem Os acromiale II Ruges, dem Os acromiale basale Grubers, dem Os acromiale secundarium Lilienfelds, der Type II Bernardeaus entsprechen. Wir aber müssen uns vorstellen, daß diesem Knöchelchen einfach der am meisten basal gelegene Knochenkern zugrunde liegt, d. h. das Metakromion. Aus den verschiedenen Anschauungen über die Knochenkerne der Akromionepiphyse und über die Genese der Ossa acromiala erklärt es sich, daß jeder Autor einen anderen Namen für die einzelnen Bildungen hat. Der Knochen *b* in der Fig. 3 würde dem Mesakromion entsprechen, von dem auch Bernadeau sagt, daß es den größten Teil für das endgültige Akromion liefert. Man könnte es in unserem besonderen Falle als Os acromiale mediale bezeichnen. Das Präakromion endlich hat das Knöchelchen *d* geliefert. Wir könnten es Os acromiale terminale nennen.

Aus diesem Befunde ergibt sich die interessante Tatsache, daß theoretisch so viele Ossa acromialia auftreten können, als Knochenkerne in der Akromionepiphyse vorhanden sind. Nehmen wir mit Bernardeau drei Knochenkerne an, so ergeben sich folgende Möglichkeiten.

1. Metakromion und Basisakromion verlöten sich einerseits knöchern miteinander, während andererseits Mesakromion und Präakromion zusammen verschmelzen: dann haben wir ein Os acromiale, das aus zwei Knochenkernen besteht.

2. Das Basisakromion verlötet sich knöchern mit dem Metakromion, während Mesakromion und Präakromion nicht miteinander verschmelzen: dann haben wir zwei Ossa acromialia.

3. Ebenfalls zwei Ossa acromialia finden sich, wenn Präakromion und Mesakromion miteinander knöchern konsolidiert werden, während zwischen Mesakromion und Metakromion einerseits und zwischen Metakromion und der Basis des Akromion andererseits eine Amphiarthrose bestehen bleibt.

4. Wie in unserem Falle Kl. ergeben sich drei Ossa acromialia (vgl. Fig. 3), wenn zwischen den drei Verknöcherungszentren Gelenke sich ausbilden.

Nimmt man nun gar, wie manche Autoren es tun, bis zu fünf Verknöcherungszentren in der Akromionepiphyse an, so ergibt sich theoretisch die Möglichkeit, daß fünf Ossa acromialia oder Kombinationen in der soeben aufgeführten Art auftreten.

Aus der Mannigfaltigkeit dieser Kombinationsmöglichkeiten erhellt die Schwierigkeit einer genauen ätiologischen Benennung der einzelnen Knöchelchen. Von Os acromiale basale oder von Os acromiale terminale können wir nur dann sprechen, wenn wir sicher sind, daß das betreffende Os acromiale aus dem am meisten terminal gelegenen Knochenkerne sich entwickelt hat. Das dürfte — wenigstens bei der Diagnose nach dem Röntgenbilde — kaum möglich sein. Es wäre daher am besten, alle Bezeichnungen, die irgendwelche ätiologischen Vorstellungen enthalten, zu unterdrücken, also nicht mehr von Os acromiale basale oder terminale, accessorium oder secundarium zu sprechen, sondern ganz einfach — vorausgesetzt natürlich, daß mehrere Ossa acromialia vorhanden sind — zu sagen: Os acromiale I, Os acromiale II usw.

Ob die oben von mir nach dem Beispiele Grubers gewählten Bezeichnungen: Os acromiale basale, mediale und terminale richtig sind, vor allem, ob sie wirklich den betreffenden Knöchelchen entsprechen, das müssen erst weitere Untersuchungen ergeben, bei denen das Röntgenbild mit dem anatomischen Befunde verglichen werden kann.

Nur in bezug auf die zwischen den einzelnen Ossa acromialia bestehenden Amphiarthrosen vermögen wir heute schon eine klare ätiologische Bezeichnung zu wählen, indem wir sie allesamt unter dem Namen Articulatio intraacromialis zusammenfassen. Dieser Name erscheint mir richtiger als der von Gruber gewählte Articulatio interacromialis. Unbedingt fallen lassen sollten wir den Namen Articulatio acromio-spinalis, der von den meisten Autoren angewandt wird. Denn dadurch wird die Vorstellung erweckt, als ob stets das ganze Akro-

Digitized by Google

mion durch das Os acromiale vertreten würde, während doch in Wirklichkeit — wie wir oben gesehen haben — die Basis des Akromion stets und unter allen Umständen von dem in der Spina gelegenen Knochenkerne aus verknöchert und bereits im 14. Lebensjahre mit der Schulterblattgräte knöchern konsolidiert ist. Es kann sich also niemals um eine gelenkige Verbindung zwischen Spina und Akromion, sondern nnr um eine solche zwischen den einzelnen Teilen des Akromion handeln: also um ein Intraakromialgelenk.

Die Ätiologie der Ossa acromialia ist nicht von allen Autoren einheitlich dargestellt worden. Die Engländer A. Lane und Struthers (zit. nach Bernardeau) halten ihr Vorkommen ohne eine vorausgegangene Fraktur des Akromion für ausgeschlossen. Struthers nimmt allerdings später auch Entwicklungsanomalie für die Entstehung des abnormen Knöchelchen an. Bernardeau fand bei seinen 24 aus der Literatur beigebrachten Fällen keinen Zusammenhang zwischen Fraktur des Schulterskeletts und Os acromiale. Auch die von manchen Autoren vermutete arthritische Ätiologie lehnt er — ebenso wie Gruber — ab und nimmt an, daß in den wenigen Fällen, in denen irgendeine Form von Arthritis der Schulter mit Os acromiale vergesellschaftet gefunden wurde, die Arthritis eher die Folge als die Ursache des Os acromiale sei. Zumal da die Arthritis nur bei den Fällen mit hohem Alter vorkam.

Ruge äußert sich folgendermaßen: „Was nun die Ursache jener Abnormität betrifft, so ist sie ohne Zweifel in einer Bildungshemmung begründet, einer nicht erfolgten Verschmelzung der Ossifikationspunkte des Akromion mit der von dem primären Ossifikationspunkte des Körpers der Skapula durch die Spina gebildeten Basis acromii. Die zur nachträglichen Verknöcherung bestimmte Zwischensubstanz ist im ersten der beschriebenen Fälle einer Zerfaserung anheimgefallen; in den übrigen hat die Unterbrechung der Kontinuität der verbindenden Substanz zur Bildung einer, der Synchondrose freilich sehr nahe stehenden Amphiarthrose Anlaß gegeben."

Gruber schließt sich der Rugeschen Ansicht an.

Eine abweichende Meinung hat Lilienfeld: Er betrachtet das Os acromiale, das in unseren Bildern, Figg. 1, 3 und 4, mit dem Buchstaben *b* bezeichnet ist, als durch „Ausbleiben der Vereinigung des Akromion mit der Spina scapulae" entstanden, während er das Knöchelchen *c* (vgl. Figg. 3, 4 und 7) mit dem Namen Os acromiale secundarium belegt und — wie oben erwähnt — nicht als eine Hemmungsmißbildung, sondern als eine echte Varietät betrachtet wissen will. „Das Os acromiale secundarium, sagt er, darf also nicht mit dem Os acromiale, der persistierenden Epiphyse des Akromion, wie das bisher stets geschehen ist, identifiziert werden."

Ich kann mich der Anschauung Lilienfelds nicht anschließen und halte die Erklärung des „Os acromiale secundarium" als einer Hemmungsmißbildung für einfacher und natürlicher, wenn auch damit nichts weiter als eben eine Erklärung gegeben ist. Wodurch diese Hemmungsmißbildung zustande kommt, darüber ist vorläufig nichts bekannt. Will Lilienfeld von „Varietät" sprechen, so muß er das sog. Os acromiale ebenso als eine solche bezeichnen wie das von ihm so benannte Os acromiale secundarium. Bernardeau zeigt nämlich, daß bei den Insektivoren zwischen dem Akromion und der Klavikula ein Knöchelchen sich einschiebt, das Mesoskapularsegment. Unter Zugrundelegung dieses Umstandes der vergleichenden Anatomie faßt er in der Tat das Os acromiale schließlich als einen Atavismus auf.

Man könnte bei der Betrachtung des Os acromiale, besonders des auf unserer Fig. 4 mit *c* bezeichneten Knöchelchens noch auf die Vermutung kommen, daß ein freier Gelenkkörper oder ein Sesambein in der Bizepssehne (nach Art der Fabella) vorläge, indessen haben solche Ausnahmen wenig Wahrscheinlichkeit für sich.

Die Unterscheidung eines Os acromiale von einer Fraktur des Akromion soll weiter unten bei der Besprechung der klinischen Anzeichen erörtert werden.

Das Vorkommen der hier behandelten Bildungsanomalie ist anscheinend nicht an irgend-

Digitized by Google

eine Krankheit gebunden. Gruber lehnt die Abhängigkeit von einer entzündlichen Veränderung des Schultergelenks ausdrücklich und mit Begründung ab. Ob sich die Anomalie in Verbindung mit anderen Mißbildungen am Knochenskelett findet, ist bisher nicht bekannt geworden. Bernardeau ist der Ansicht, daß das Os acromiale vergesellschaftet sei mit einem sehr dünnen Schulterblatte.

Weiterhin finden sich in den Arbeiten über Os acromiale keine Angaben darüber, ob wesensgleiche Hemmungsmißbildungen auch an anderen Epiphysen vorkommen. Nieber beschreibt zwar ähnliche Befunde an der Crista der Darmbeinschaufel und am oberen Pfannenrande des Hüftgelenkes, indessen können diese Befunde, ebensowenig wie seine Bilder von „persistierender Akromionepiphyse", nicht als Anomalien aufgefaßt werden, da es sich in seinen Fällen um lauter jugendliche Personen im Alter von 11—18 Jahren handelt. Die knöcherne Vereinigung der in Frage stehenden Epiphysen kann aber normalerweise bis zum 22. Lebensjahre auf sich warten lassen.

Grashey bringt in seinem Atlas ein Bild von einem selbständigen Knochenkörper am oberen Pfannenrandwinkel des Hüftgelenkes eines 37jährigen Mannes, der einige Wesensähnlichkeit mit einem Os acromiale haben könnte. Aber dieser Autor neigt selbst der Ansicht zu, daß es sich in diesem Falle eher um eine Erkrankung als um eine Bildungsanomalie handelt.

So ist es weiterer Forschung vorbehalten, dem Os acromiale ähnliche Anomalien an anderen Epiphysen zu finden.

Häufig sind die Beobachtungen von Os acromiale nicht. Gruber fand es unter mehreren Hunderten von Leichen nur dreimal an zwei Personen, Lilienfeld sah es bei 300 Röntgenaufnahmen von Schultergelenken nicht ein einziges Mal jenseits des 25. Lebensjahres, Köhler hat es in 15jähriger Röntgenpraxis nie beobachtet. Bernardeau hält es für nicht gar so selten und glaubt, daß viele Fälle von Os acromiale für Brüche des Akromion gehalten werden.

Ein Unterschied des Geschlechtes läßt sich in bezug auf die Häufigkeit des Vorkommens anscheinend auch nicht nachweisen. Nieber, der immer wieder betont, daß das Auftreten einer „akromialen Epiphyse" an das männliche Geschlecht gebunden sei, verdankt vielleicht diesen Schluß einer zufällig sehr einseitigen Zusammensetzung seines Materials. Bernardeau stellte bei 15 Fällen 8mal männliches und 7mal weibliches Geschlecht fest. Die beiden Fälle, die Ruge und Gruber selbst sezierten und beschrieben, betrafen Frauen. Daß es sich bei unseren beiden Fällen um Männer handelt, ist selbstverständlich: das Material des Röntgeninstitutes besteht nur aus Lazarettinsassen.

Manche Autoren wollten die Diagnose eines Os acromiale von der Doppelseitigkeit des Vorkommens abhängig machen und diese Doppelseitigkeit gegenüber von Frakturen als differentialdiagnostisches Moment benutzen. Indessen ist bei den 24 Fällen Bernardeaus die Anomalie nur 8mal doppelseitig zu finden gewesen, und auch von unseren beiden Fällen ist nur der eine doppelseitig, der andere einseitig.

Was das Alter der Fälle mit Os acromiale angeht, so umfassen sie alle Jahrzehnte vom dritten bis zum neunten. Fälle unter 22 Jahren, wie sie Nieber ausschließlich bringt, können natürlich nicht als anormal bezeichnet werden, da die Verknöcherung des Akromion — wie gesagt — erst um diese Zeit beendet ist. Jenseits des 25. Jahres wird man aber unter allen Umständen berechtigt sein, von einer Hemmungsmißbildung zu sprechen. Bernardeau weiß von 14 der von ihm gesammelten Fälle das Alter anzugeben: der jüngste ist 23, ein anderer 29 Jahre alt; 2 sind aus dem 4. Jahrzehnt, die übrigen zwischen dem 60. und 80. Jahre.

Die Diagnose intra vitam kann wohl nur durch das Röntgenbild gestellt werden. Ruge glaubt zwar, bei einem von ihm beobachteten 33jährigen Kranken mit einem Geschwür an der Schulter die Diagnose bei Lebzeiten stellen zu können und beschreibt den klinischen Befund wie folgt: „Bei dem Kranken fiel gleich bei der ersten Untersuchung die sehr starke Prominenz des Akromion auf beiden Seiten auf, so daß hier anfänglich eine Ossifikation der Insertionszacken des Deltoideus vorzuliegen schien. Bei näherer Untersuchung erkannte man die der

Digitized by Google

beschriebenen analoge Abnormität. Das sehr große Akromion zeigt am lateralen Rande eine Einkerbung, die links breiter und tiefer ist als rechts, und vom inneren Winkel dieser Einkerbung aus fühlt man eine etwas rauhe Erhabenheit sich bis zum inneren Umfange des Akromio-Klavikulargelenkes hin erstrecken. Bei zweckmäßigen Bewegungen der Schulter, namentlich beim Aufschieben des unteren Schulterblattwinkels nach oben und zu den Seiten, läßt sich eine geringe Beweglichkeit der vorderen Ecke des Akromion mit der Basis herausfühlen. Auch hier scheint auf beiden Seiten an der Bildung des Akromio-Klavikulargelenkes nur dieser accessorische Knochen teil zu haben. Ob auf der rechten Seite nur ein Os acromiale oder deren zwei bestehen, läßt sich nicht mit völliger Bestimmtheit herausstellen; letzteres ist das wahrscheinlichere. Das Geschwür der linken Schulter befand sich gerade auf der Verbindung des Os acromiale mit dem übrigen Akromion. Es möchte schwer zu entscheiden sein, ob die starke Prominenz und unregelmäßige Form des Akromion und infolge davon die stärkere Friktion der Haut dazu beigetragen haben, daß dieses übrigens aus dyskrasischer Ursache entstandene Geschwür sich gerade an dieser Stelle lokalisierte."

Es ist schon möglich, daß besonders bei Fällen, wie unser Fall Kl. einer ist (vgl. Figg. 3 und 4), bei welchem am Os acromiale die breiten, weiter unten nochmals zu erwähnenden Leisten ansetzen, diese Leisten durchzufühlen sind und auf die Vermutung kommen lassen, es könnte sich um ein Os acromiale handeln. Bei unserem Patienten Kl. war aber äußerlich nichts Abnormes am Akromion festzustellen. Die Diagnose eines Akromialknochens kann also mit Sicherheit nur durch die Sektion oder die Röntgenaufnahme ausgesprochen werden; denn es ist sehr fraglich, ob das Os acromiale irgendwelche Symptome oder Störungen hervorruft, die ihm eine klinische Bedeutung verleihen. Auch Ruge wirft in bezug auf seinen oben mitgeteilten Fall diese Frage nur mit Skepsis auf.

Es ist jetzt wohl am Platze, über die beiden von uns beobachteten Fälle einiges aus den Krankengeschichten mitzuteilen, soweit das hier von Bedeutung ist:

1. Fall St. (vgl. Figg. 1 und 2). Es handelt sich um einen 65 Jahre alten Offizier, der in seiner Jugend eine Lues durchgemacht, später aber gesunde Kinder gezeugt hat. Seit 12 Jahren leidet er an „Neuralgien" unterhalb der linken Achselhöhle, später auch an symmetrischen Stellen rechts. Im Felde war er einmal vorübergehend nicht imstande, den rechten Arm zu heben, hatte aber dabei keinerlei Schmerzen. Ein sehr bedeutender Nervenspezialist stellte die Abwesenheit neuritischer Symptome fest und fand nur „eine geringe Schwäche zahlreicher Muskeln und gewisse Störung im Zusammenwirken derselben und dadurch Ungeschicklichkeit im Gebrauch des Armes." Auffallend war eine starke Verdickung und ein Vorgewölbtsein des rechten Humeruskopfes. Im rechten Schultergelenke fühlte die aufgelegte Hand etwas Knochen, aber alle aktiven und passiven Bewegungen waren vollkommen schmerzlos. Die klinische Diagnose lautete: Vermutlich tabische Arthropathie.

Nach längerem Forschen nach einem für die Anamnese wichtigen Trauma gab der Patient an, daß er vor $1^1/_2$ Jahren gestolpert und leicht nach vornüber auf seine rechte Hand gefallen sei. Er hatte aber keinerlei Beschwerden von diesem Sturze und hat ihm nie irgendwelche Bedeutung zugelegt.

2. Unser zweiter Fall Kl. (vgl. Figg. 3 und 4) leidet an einer organischen Rückenmarkserkrankung, wahrscheinlich multipler Sklerose. Er gibt außerdem an, vor $1^1/_2$ Jahren einen Unfall gehabt zu haben, bei dem er aus 8 m Höhe auf den Boden stürzte und beim Fallen mit der rechten Schulter an eine Leiter stieß. Er hat jetzt noch rechtsseitige Schulterschmerzen mit Bewegungsbeschränkung. Objektiv fühlt man in beiden Schultergelenken etwas knacken und sieht eine geringe Abmagerung der rechten Untergrätengrube. Sonst nichts. —

Irgend etwas besonders für das Os acromiale Charakteristisches läßt sich aus diesen Krankengeschichten nicht ersehen. Beide Patienten hatten einen Unfall erlitten, der aber kaum in Beziehung zu dem abnormen Röntgenbefunde steht. Das läßt sich daraus schließen, daß bei Fall St. der Unfall als solcher viel zu leicht war, als daß er zu einer Veränderung am Akromion hätte führen können, und daß bei Fall Kl. die Anomalie an der nicht beschädigten linken Schulter genau so besteht, wie an der verletzten rechten. Ob die Nervenerkrankungen der Patienten in Beziehung zum Os acromiale stehen, ist mehr wie fraglich.

Wenn also in unseren Fällen Trauma als Ursache des abnormen Befundes am Akromion leicht auszuschließen ist, so wird die Differentialdiagnose zwischen Os acromiale und Akro-

Digitized by Google

mionfraktur nicht immer ohne jede Schwierigkeit zu stellen sein. Dem Aussehen nach ist eine Fraktur oft nicht vom Os acromiale zu unterscheiden, besonders wenn es sich um nur einen abnormen Knochen, um ein einzelnes Os acromiale handelt. Denn die Frakturen des Akromion verlaufen meist in derselben Linie wie ein Intraakromialgelenk, d. h. von oben innen nach unten außen mitten durchs Akromion. Nur selten weicht die Linie des abnormen Gelenks von der ihr eigentümlichen leichten Krümmung ab; Bernardeau sah einmal einen S-förmigen Verlauf. Bei Betrachtung der Röntgenplatte wird man sich dann eher für ein Os acromiale als für eine Fraktur entscheiden, wenn einige Zeit nach dem Trauma noch kein Kallus und keine Konsolidation sichtbar ist; ferner, wenn — wie in unseren Figg. 3 und 4 — an den Gelenkflächen des Intraakromialgelenkes dicke Wülste auftreten. Diese Wülste sind auch Bernardeau aufgefallen; er sagt, daß man sie durch die Weichteile hindurch beim Lebenden fühlen könne und daß sie dem Ansatze von Bändern dienen.

Für den, der keine Gelegenheit hatte, viele Schultergelenke im Röntgenbilde zu betrachten, ist für die Röntgendifferentialdiagnose noch besonders zu erwähnen, daß die Umbiegungsstelle des Akromion auf der Röntgenplatte als ein hellerer Streifen entsprechend der hier summiert projizierten Knochensubstanz zu erkennen ist. Zum Unterschiede davon bildet sich ein abnormes Gelenk als ein dunkler Streifen ab. Der hellere Streifen der Umbiegungsstelle teilt scheinbar das Akromion in zwei Teile: man muß sich hüten, dann ein Intraakromialgelenk zu diagnostizieren.

Eine Fraktur des Akromion bringt auch meist sehr erhebliche Beschwerden und Unmöglichkeit, den Arm frei zu heben, mit sich. Indessen kann dieses im übrigen differentialdiagnostisch wichtige Moment oft nicht benutzt werden, da ja die Patienten, bei denen wir die Schultern röntgenographieren und den zufälligen Befund eines Os acromiale erheben, meist mit Schulterbeschwerden irgendwelcher Herkunft zu uns kommen. Es kann sich z. B. die Anomalie — wie die kleinen Zacken am Os acromiale in unserer Fig. 1 zeigen — mit arthritischen Erkrankungen kombinieren, und dann könnte man geneigt sein, die Schmerzen auf die Bildungsanomalie anstatt auf die Erkrankung zu beziehen.

Die Form der Ossa acromalia kann entsprechend der Variabilität des Akromion sehr verschieden sein, wie auch schon unsere Abbildungen erweisen. Ob sich Gesetzmäßigkeiten zwischen der Form und der Abstammung der einzelnen Knöchelchen von den verschiedenen Verknöcherungszentren nachweisen lassen, bleibt noch zu erforschen.

Die Verbindungen der einzelnen Ossa acromialia untereinander und mit der Basis des Akromion, d. h. die Intraakromialgelenke, sind zumeist einfache Synchondrosen; indessen können (nach Gruber) diese Synchondrosen durch Erweichung und Verflüssigung vom Zentrum aus gegen die Peripherie sogar in Diarthrosen sich umwandeln.

Zusammenfassend können wir sagen: Der bisher im allgemeinen „Os acromiale" benannte Knochen stellt eine Folge von Entwicklungshemmung dar. Er ist in seinem Wesen nicht verschieden von dem bisher als „Os acromiale accessorium sen secundarium" bezeichneten anormalen Gebilde. Beide Knöchelchen sind als nicht untereinander oder mit der Akromiondiaphyse knöchern verschmolzene Verknöcherungszentren der Akromionepiphyse anzusprechen. Es können an einer Schulter so viele Ossa acromialia gefunden werden, als Knochenkerne in der knorpligen Akromionepiphyse auftreten. Der Name Akromiospinalgelenk wird demnach zweckmäßig ersetzt durch die allgemeine Bezeichnung Intraakromialgelenk.

Benutzte Literatur:

1. H. Ruge: Über die Gelenkverbindung zwischen Schulterkamm und Akromion. Zeitschr. für rationelle Medizin von Henle und Pfeufer. 3. Reihe, 7. Bd, 1859.
2. W. Gruber: Über die Arten der Acromialknochen und accidentellen Acromialgelenke. Archiv für Anatomie, Physiologie und wissenschaftliche Medizin, 1863.

Digitized by Google

3. Bernardeau: L'os acromial. Thèse. Bordeaux 1907.
4. Alfr. Lilienfeld: Über das Os acromiale secundarium und seine Beziehungen zu den Affektionen der Schultergegend. Fortschritte auf dem Gebiete der Röntgenstrahlen, Bd. XXI, 1914.
5. O. Nieber: Röntgenologische Studien über einige Epiphysennebenkerne des Becken- und Schultergürtels. Fortschritte auf dem Gebiete der Röntgenstrahlen, Bd. XXII, 1914/15.
6. A. Köhler: Grenzen des Normalen und Anfänge des Pathologischen im Röntgenbilde. 2. Aufl., 1915.
7. R Grashey: Atlas typischer Röntgenbilder vom normalen Menschen. 2. Aufl., 1912.
8. Anatomische Lehrbücher von Toldt und Rauber-Kopsch. Weitere Literaturangaben bei Bernardeau, Lilienfeld und Nieber.

Aus der I. medizinischen Klinik des Hofrates Prof. Dr. Em. Maixner in Prag.

Diagnose der Miliartuberkulose.

Von

Dr. **Miloš Netoušek**, Klin. Assistenten.

(Hierzu Tafel XII, Fig. a und b.)

Die Erkennung der akuten Miliartuberkulose gilt als eine der schwierigsten differentialdiagnostischen Aufgaben: Abdominaltyphus, Sepsis, alle Formen der akuten eitrigen Meningitiden, zentrale kruppöse Pneumonie mit Meningismus, Bronchitiden der Greise und Kinder, Malaria, Urämie, ja selbst akute Geistesstörungen (Manie) werden oft angenommen, während die wahre Natur des Leidens erst auf dem Sektionstische entdeckt wird.

Das klinische Bild der Miliartuberkulose, wie es lehrbuchmäßig dargestellt wird, bietet manche Ähnlichkeit mit den Erscheinungen des Abdominaltyphus, der Meningitis, der Pneumonie und man unterscheidet noch immer nach Waller eine typhöse Form mit schweren Allgemeinerscheinungen, hohem und höchstens nur auffallend remittierendem Fieber, ferner eine bronchopulmonale Form, die mit Zyanose, Dyspnoë, Hustenreiz einhergeht und objektiv die banalen Zeichen eines diffusen oder mehr in den Oberlappen lokalisierten Bronchialkatarrhs mit Lungenblähung darbietet, und schließlich eine meningeale Form mit den Symptomen der tuberkulösen Basilarmeningitis; öfters läßt sich die Krankheit in keinen der eben angeführten Typen einreihen und entgeht der Erkenntnis, indem sich die Symptome nach- und nebeneinander entwickeln.

Jeder klinisch geschulte Arzt weiß, wie große, bisweilen unüberwindliche Schwierigkeiten die Diagnose der Krankheit besonders in initialen Stadien darbietet, wo sich aus dem objektiven Befund (Temperaturkurve, Pulsfrequenz, Lungenbefund, Milzschwellung, Verhalten der Diazoreaktion, numerische Blutverhältnisse, Leukozytenformel[1]) u. a.) keine eindeutigen Schlüsse ziehen lassen und wo auch durch bakteriologische und serologische Untersuchung der Körperflüssigkeiten kein positives Resultat erzielt wird; der seinerzeit für ein integrierendes Symptom der akuten Miliartuberkulose gehaltene Tuberkelbazillennachweis im Blute nach der Methode von Liebermeister, Stäubli-Schnitter u. a. hat — abgesehen von allen theoretischen Bedenken, die sich gegen sie erheben lassen — bald sehr viel von seinem diagnostischen Wert eingebüßt, nachdem durch Kontrollarbeiten (Liebermeister) bewiesen wurde, daß demselben kaum eine größere Bedeutung zukommt als der Feststellung der Bazillen im Sekret der Luftwege, die auch ebenso wie der Bazillennachweis im Blut bei jeder chronischen Phthise gelingen kann, obzwar nicht zu leugnen ist, daß das Auffinden von spezifischen Keimen im Blutstrom besonders auf schwere chronische Formen und auf Miliartuberkulose hindeutet.

Derselbe Wert gebührt auch dem Bazillennachweis im Liquor, Milzpunktat und Harn; was die zuerst von Mark und Cohnheim beschriebene Miliartuberkulose der Chorioidea an-

[1]) Vgl. die Arbeiten von Steffen und Matthes.

Digitized by Google

belangt, läßt sich dieselbe bei genügender Übung zwar oft feststellen, aber gelingt erfahrungsgemäß erst in vorgeschrittenen Stadien der Erkrankung; dafür ist dieser typische Augenbefund absolut maßgebend (vgl. jedoch den gleichartigen Befund von Mendel[1]) bei septischer Retinitis!).

Das allgemeine klinische Bild der Miliareruption ist sehr täuschend; es gibt aber ein Symptom, welches in überwiegender Mehrzahl der Fälle vorhanden sein kann und zur richtigen Diagnosestellung beiträgt: eine auffallend frequente Atmung mit einer leichten, oft frühzeitig vorhandenen Zyanose des Gesichtes, der Nase und der Lippen, welche sich mit dem mehr oder weniger negativen Lungen- und Herzbefund in keinen Einklang bringen läßt, sondern wohl auf einer durch die Tuberkelbildung hervorgerufenen Reizung der Vagusendigungen in der Lunge beruht (Ruehle); dabei kommt entweder eine oberflächliche und beschleunigte (Matthes), oder eine auffallend tiefe und angestrengte Atmung (Romberg) zum Vorschein.

Krehl bemerkt dazu, daß es einerseits ausgebreitete Miliartuberkulosen der Lungen gibt, die die Atmung nicht in der Weise beeinflussen, wie man sie in der Regel als Anzeichen einer akuten hämatogenen Dissemination ansieht; andererseits findet man letztere Symptome bisweilen klinisch sehr deutlich ausgeprägt, während bei der Autopsie eine ausgedehnte, akut sich entwickelnde käsige Tuberkulose auf Grund bronchogener Dissemination entdeckt wird.

Krehl hält es für wahrscheinlich, daß das Auftreten der oben angeführten Merkmale von der aktiven Beteiligung des Lungengewebes an dem Prozeß abhängig ist und gedenkt seiner früheren Erfahrungen aus Straßburg, wo sich ihm öfters Gelegenheit geboten hat, Fälle von disseminierter Miliartuberkulose der Lungen ohne Dyspnoe und ohne Zyanose zu sehen.

Recklinghausen meinte damals, daß nur eine anatomische Parenchymerkrankung in Form von Bronchopneumonien diese Symptome veranlassen könne.

Matthes schließt sich dieser Ansicht nicht an und erinnert an einen Fall von Miliartuberkulose mit stärkerer Zyanose und Dyspnoe ohne bronchitische Erscheinungen, bei denen autoptisch weder makroskopisch, noch im Schnittpräparat broncho-pneumonische Herde nachgewiesen werden konnten.

Es würde daher einen wesentlichen Fortschritt in unserem diagnostischen Können bedeuten, wenn wir imstande wären, mittels einer Untersuchungsmethode ein absolut charakteristisches Merkmal der akuten miliaren bzw. knotigen Tuberkulose zu finden. Es war dem letzten Jahrzehnt des vorigen Jahrhunderts vorbehalten, dieses Hilfsmittel zu finden. Es ist der skiagraphische Befund.

Die erste diesbezügliche Mitteilung stammt von Klieneberger, der in der I. Sitzung des IV. Radiologenkongresses in Berlin zuerst darauf hinwies, daß vermittelst der Röntgenographie die oft recht schwierige Diagnose der Miliartuberkulose ermöglicht werden könnte; ihm selbst gelang es, bei einem klinisch und autoptisch[2]) festgestellten Fall von Miliareruption ein ganz eigenartiges und charakteristisches Bild zu erzielen: Beide Lungenfelder waren für die Röntgenstrahlen weniger durchlässig als in der Norm und die Lungen boten ein feingeflecktes, gleichmäßig marmoriertes Aussehen dar, indem feinste, kreisförmige hellere Stellen mit ebensolchen dunklen Partien abwechselten.

Als bezeichnend sah Klieneberger diese feldartige Marmorierung der Lungenfelder bei allgemein verminderter Helligkeit an und erklärte beide Komponenten folgendermaßen: Die verminderte Helligkeit der Lungenfelder ist ohne weiteres anzunehmen, wenn man bedenkt, daß durch Tuberkelaussaat im Lungengewebe eine wesentliche Verdichtung des Parenchyms herbeigeführt wird. Schwieriger zu deuten ist die charakteristische Marmorierung im Skiagramme; wahrscheinlich entsteht dieselbe durch kombinierte Flächenprojektion mehrerer

[1]) Zit. nach Cornet.

[2]) Die Autopsie ergab das typische Bild einer etwa fünf Wochen alten Miliartuberkulose mit gleichmäßiger Aussaat von dichtesten submiliaren und miliaren Tuberkeln in die Lungen; ältere tuberkulöse Herde, Verkäsungen u. dgl. waren nicht nachweisbar. Geringfügige alte Spitzentuberkulose der Lungen, Wandtuberkel in Verkäsung in den Lungenvenen.

Digitized by Google

mehr oder weniger infiltrierter Partien in der vertikalen Strahlenebene, mit anderen Worten: die einzelnen Tuberkel, welche in derselben Vertikalachse zur Antikathode liegen, projizieren sich gleichzeitig mit den weniger verdichteten Partien auf der Röntgenplatte als distinkte Schattengebilde, die mit benachbarten, analog entstandenen punktförmigen Schatten unregelmäßig zusammenfließen. Das so entstandene Bild ist also durch Summation einzelner Knötchen in der Flächenprojektion bedingt.

Kurz danach fand Klieneberger einen weiteren Fall von Miliartuberkulose, die durch das Bestehen einer älteren ausgedehnten Lungentuberkulose kompliziert war; auch hier gelang die Röntgenaufnahme und bestätigte in vollem Umfang die Diagnose.

Auf demselben Kongresse wurden von Pressuhn aus der Klinik des Prof. Lenhartz (Hamburg-Eppendorf) zwei Röntgenogramme von akuter Miliartuberkulose mit positivem Sektionsbefund demonstriert und daneben drei Fälle von Schlayer und Otten; bei den letzteren bestand klinisch nur der Verdacht (beim ersten sogar kein Anhaltspunkt für Tuberkulose) auf Miliartuberkulose, so daß erst das Röntgenogramm die Diagnose sicherte. Bei allen drei Patienten wurde dasselbe Bild gewonnen: disseminierte, kleinste, fleckförmige Herde mit ziemlich regelmäßigen Abständen und beträchtlicher Abnahme der Durchleuchtbarkeit[1]).

Auch Achelis beschrieb im Jahre 1910 eine diffuse, sehr feine Marmorierung der Lungenzeichnung als Charakter der miliaren Lungentuberkulose und erklärte dieselbe durchaus im Sinne von Klieneberger dadurch, daß die in der Lunge regelmäßig verteilten Knötchen auf der Platte zum Teil aufeinander projiziert werden, so daß nach der Zahl und Gestalt der aufeinander projizierten Tuberkel ein mehr oder weniger scharfer und intensiver Schatten auf der Platte resultiert. Dabei sollen nicht nur die autoptisch deutlichen Knötchen der akuten Miliartuberkulose sichtbar werden, sondern auch die feine, eben erst entstandene, sehr junge Aussaat von submiliaren Tuberkelknötchen.

Als Beleg für seine Ansicht referiert Achelis über einen Fall von frischer, makroskopisch kaum sichtbarer Eruption von submiliaren Knötchen bei einem 43 Jahre alten Patienten mit chronischer Polyarthritis und kompliziertem Herzfehler, bei dem unmittelbar post mortem aus anderweitigen Gründen eine Röntgenaufnahme gemacht wurde; auf der Platte fand man da eine ganz ähnliche, wenn auch weniger deutliche Marmorierung der Lungenfelder, wie dieselbe schon wiederholt beschrieben wurde.

Dagegen glaubte Haudek auf Grund seiner im Jahre 1910 in der Gesellschaft der Ärzte in Wien und ein Jahr später beim VII. Radiologenkongreß in Berlin demonstrierten Platte bewiesen zu haben, daß die netzartig marmorierte Zeichnung lange nicht bezeichnend für Miliartuberkulose sei und behauptete, daß man die einzelnen Knötchen sehen könne, wodurch erst die Diagnose gegenüber anderen Affektionen einfach werde. In seinem Fall handelte es sich um einen drei Wochen alten Prozeß mit positivem Obduktionsbefund.

In der Diskussion bestätigte Aßmann die Ausführungen Haudeks auf Grund seiner 13 Fälle von autoptisch bewiesener Miliartuberkulose; in allen diesen Fällen wurde mangels charakteristischen Lungenbefundes erst aus dem Röntgenbild die Diagnose gestellt, wobei mehr oder weniger dicht nebeneinander stehende Fleckchen von kaum Stecknadelkopf- bis etwa Graupenkorngröße, nie aber die früher als charakteristisch für Miliartuberkulose beschriebene Marmorierung Klienebergers festgestellt wurde.

Diesen Unterschied gegenüber früheren Beobachtungen erklärte Aßmann durch Vervollkommnung der Technik insofern, als früher durchwegs Zeitaufnahmen gemacht wurden, während seine Fälle nur bei Atemstillstand ($^1/_{10}$—$^2/_{10}$ Sek.) während des Lebens oder zumeist nach dem Tode skiagraphiert wurden.

---

[1]) Nach Lorey wurde die Aufnahme von Otten schon im Jahre 1906, also zwei Jahre vor Klieneberger gemacht; in diesem Falle wäre Otten der erste, der die Miliartuberkulose aus dem Skiagramm zu diagnostizieren vermochte.

Digitized by Google

Durch Vergleich der Röntgenbilder mit dem autoptischen Befund gelangte Aßmann zur Überzeugung, daß beide Befunde topographisch miteinander genau übereinstimmen, woraus seiner Ansicht nach ohne weiteres ersichtlich sein kann, daß tatsächlich auf der Platte die einzelnen Tuberkel abgebildet werden und die Lungenzeichnung nicht durch Summation einzelner Knötchen entsteht. Dabei gelingt es, nur diejenigen Knötchen zur Darstellung zu bringen, welche sich in unmittelbarer Nähe der empfindlichen Schicht befinden, während die anderen, ebenso wie eine allzu dichte Eruption von sehr feinen Tuberkeln (wie im Falle von Achelis) nur eine allgemeine Verschleierung bzw. Verdunkelung der Lungenzeichnung bewirken kann.

Besonders deutlich kommen diese Verhältnisse bei der Leichenaufnahme zum Ausdruck, wo bei größerer Belichtungsdauer auch die absolute Immobilität zur Geltung kommt.

Lorey sammelte binnen fünf Jahren ungefähr 30 Fälle verschiedenster Formen von akuter Miliartuberkulose und erhielt so unzweideutige Bilder, daß an der skiagraphischen Diagnose gar nicht zu zweifeln war; das Charakteristische war dabei die ganz gleichmäßige und dichte Aussaat kleiner Herdchen über die ganzen Lungenfelder. Meistens gelang die röntgenologische Darstellung der Eruption zu einer Zeit, wo man klinisch keine lokalen Lungensymptome erheben konnte. Andererseits ist es sehr wichtig, daß es gegebenenfalls gelingt, den Verdacht auf eine eventuell bestehende Miliartuberkulose durch den negativen Röntgenbefund auszuschließen.

Im Einklang mit Aßmann und Haudek erklärt auch dieser Autor, daß er auf der photographischen Platte unter Einhaltung gewisser technischer Kautelen die einzelnen Knötchen distinkt auffange und daß er sich wiederholt auf dem Sektionstisch überzeugen konnte, daß die Anordnung und Größe der Fleckchen auf der Platte genau dem Verhalten der Tuberkel entspreche. Dabei bilden sich nur diejenigen Knötchen ab, die näher der Platte gelegen sind (Holzknecht: der Röntgenstrahl ist vergeßlich).

Einen weiteren kasuistischen Beitrag lieferte die Klinik Přibram im Jahre 1910; Vogl beschrieb damals bei einem 20jährigen Patienten miliare Knötchen (neben chronischer Phthise) auch in den tuberkulosefreien Abschnitten der Lunge; dabei gelang es ihm, auch in pneumonisch infiltriertem Lungenparenchym bei der Exposition von 0,05 Sek. einzelne Herdchen nachzuweisen.

Auf der I. medizinischen Klinik konnten wir in der letzten Zeit zwei Fälle von Miliartuberkulose mit charakteristischem Lungenbefund beobachten; der erste Fall wurde von meinem Chef, Hofrat Maixner, in der Sitzung des Ärztevereins in Prag am 6. XII. 1915 vorgeführt, den anderen habe ich anläßlich einer Demonstration der Röntgenplatten in demselben Verein am 21. II. 1916 ausführlich besprochen.

I. Fall.

49jährige Witwe R. L., deren Mann an Lungentuberkulose gestorben ist, leidet seit vier Wochen an Brustschmerzen, Atemnot, Nachtschweißen und heftigem Husten; keine Hämoptyse.

Aufgenommen in die I. int. Abteilung am 18. IX. 1915.

Auszug aus der Krankengeschichte:

Die Patientin ist sehr abgemagert und verfallen.

Atmung oberflächlich, beschleunigt.

Fieberhafte Temperatur 39,7° C.

Hochgradige Zyanose der Lippen und der Gliedmaßen.

Reizhusten; im Auswurf spärliche Tbb.

Lungenbefund: Über beiden Lungenspitzen Dämpfung mit bronchialem Atmen; sonst rauhes Vesikuläratmen mit den Zeichen eines diffusen Bronchialkatarrhs.

Zwerchfellstand normal.

Skiagraphischer Befund: Die Lungenzeichnung diffus verschleiert, in derselben scharf begrenzte, etwa graupenkorngroße und kleinere Schattengebilde, die am Rande miteinander größtenteils zusammenfließen.

Exitus am 26. IX.

Klinische Diagnose: Eruptio miliaris pulm. Tbc.

Digitized by Google

Obduktionsbefund (Path.-anat. Institut des Hofr. Prof. Dr. Hlava) am 27. IX., Nr. 51761 N 37 (Auszug aus dem Sektionsprotokoll):

Lungen größtenteils mit der Brustwand fest verwachsen, Pleura stellenweise, besonders rechts, fibrös verdickt, das Lungengewebe schwer, derb, wenig lufthaltig, von zahlreichen, etwa graupenkorngroßen Tuberkelknötchen durchsetzt.

Im Nierengewebe spärliche Knötchen.

Anatomische Diagnose: Eruptio miliaris Tbc. pulmonum et renum. Tbc. obsoleta apicum pulm. Pleuritis fibroso-productiva. Venostasis org. Tumor lienis.

II. Fall.

M. B., 16jähriger Kommis, Nr. 11731, aufgenommen in die Abteilung am 5. II., in die Klinik am 9. II. 1916.

Anamnestische Angaben: Hat als achtjähriger Knabe Masern überstanden, war immer zart und schwächlich, aber sonst nie ernst krank. Seit Weihnachten klagt er über Husten mit spärlichem Auswurf, in den letzten Tagen spürt er heftige und andauernde Kopfschmerzen in der Stirngegend; anfallsweise auftretendes Erbrechen explosiver Art ohne besondere Nausea und Diplopie traten erst kurz vor seiner Aufnahme ins Krankenhaus hinzu; die Krankheit verlief unter beträchtlichem Fieber, Lichtscheu und erhöhter Reizbarkeit gegen äußere Einflüsse. Stuhl angehalten, Harnlassen spontan, keine Rückenschmerzen oder Nackensteifigkeit.

Aufnahmebefund:

Knochenbau grazil, Ernährungszustand schlecht.

Die Atmung normal, Temperatur fieberhaft 38,3—39,3°, Puls beschleunigt, 96, weich.

Sensorium nicht benommen, Patient macht keinen schwerkranken Eindruck.

Gesicht blaß. Kein Ausschlag, kein Herpes.

Schädel beim Beklopfen empfindlich, der l. Nervus supraorbitalis druckschmerzhaft.

Pupillen gleich groß, Reaktion prompt.

Mäßiger Strabismus convergens des l. Auges, Nystagmus desselben nach links. Sonst die Gehirnnerven frei.

Keine Nackensteifigkeit. Empfindlichkeit der peripheren Nervenstämme. Motilität der Gliedmaßen frei.

Lungen: perkutorisch nur geringe Dämpfung über der l. Lungenspitze, auskultatorisch beiderseits verschärftes Atmen, kein Rasseln. Der Kranke hustet nicht.

Herz: frequente Herzaktion, Töne scharf begrenzt.

Abdomen: nicht aufgebläht, keine Spannung oder Empfindlichkeit bei Beklopfung oder tieferem Druck.

Milz nicht vergrößert.

Rückgrat bei Beklopfung empfindlich, Aufsetzen des Kranken wegen Rückenschmerzen sehr erschwert.

Untere Extremitäten frei, Patellarreflexe erhalten, keine spastischen Erscheinungen, nur Klonus der Achillessehne zeitweise vorhanden.

Allgemeine Hauthyperästhesie und beträchtliche vasomotorische Labilität.

Blutdruck: systolisch 114 mm Hg, diastolisch 80 mm Hg (nach Korotkow).

Urin o. B.

Auszug aus der Krankengeschichte:

10. II.: T. 38,3—39,2° C. Lumbalpunktion ergibt klaren, unter beträchtlichem Drucke herausspritzenden Liquor mit negativem Bazillenbefund, aber deutlicher Pleozytose (ca. 60% Lymphozyten + endotheloide Elemente und 40% Polynukleäre).

Skiagramm: Tbc. miliaris pulmonum; beide Lungenfelder gleichmäßig befallen, im Lungengewebe dichte Aussaat kleiner, distinkter, etwa stecknadelkopf- bis hirsekorngroßer Schattengebilde; im linken Lungenhilus saturierter ungleichmäßig begrenzter Schatten, wahrscheinlich von indurierten Lymphdrüsen stammend.

11. II.: T. 37,8—38,3° C. Patient ein wenig benommen, starrer Blick, Pupillen erweitert, Reaktion minimal, Strabismus erheblicher. Kein Erbrechen. Mäßige Kontraktur der l. Körperhälfte. Patellarreflexe gesteigert. Subjektiv heftige Kopfschmerzen, Schwindel infolge von Doppeltsehen, Schmerzen im Rückgrat. Spärlicher Reizhusten, Lungenbefund bis auf verschärftes Atmen vom puerilen Typus negativ.

12. II. T. 38,0—38,1° C. Nachts ruhig, am Tage zeitweise mussitierendes Delirium. Schluckbeschwerden, Incontinentia urinae. Sopor. Klonus beiderseits ausgesprochen. Pupillen unbeweglich, Puls 98.

13. II. T. 37,9—38,4° C. Augenhintergrund normal, keine Tuberkel (Ass. Dr. Kadlický). Typische Flexibilitas cerea der l. oberen Extremität.

14. II. T. 38,0—38,4° C. Die Benommenheit dauert an, zeitweise mäßiges Zittern der ausgestreckten Hände und des Kopfes. Lungenbefund unverändert.

15. II. T. 37,9—38,6° C. P.=120, R.=20; mäßige Ptose des linken Augenlides. Über der linken Lungenspitze verkürzter Perkussionsschall mit tympanitischem Beiklang, in beiden Spitzen bronchiales

Digitized by Google

Exspirium, ad basim keine Dämpfung, hintere Lungengrenzen beim XI. Brustdorn, spärliche trockene Rasselgeräusche.

16. II. T. 37,9—38,2° C. Puls dikrotisch, sehr beschleunigt, Atmung normal, regelmäßig, ruhig. Tiefes Koma mit Fehlen von Haut- und Muskelreflexen.

17. II. T. 38,1° C. Exitus.

Klinische Diagnose: Tuberculosis miliaris, meningo-encephalitis tbc.

Sektionsbefund (Sekant Hofrat Prof. Dr. Hlava) am 18. II. 1916:

Tuberkulose der Peribronchialdrüsen besonders im linken Lungenhilus mit nachfolgender Miliareruption der Lungen, wobei distinkte miliare und submiliare (die größten etwa 2 mm im Durchmesser) Knötchen in beiden Lungen festgestellt wurden.

Meningitis tuberculosa basilaris, Encephalitis thalami dextri. Endocarditis valvulae bicusp. veri similiter tuberculosa. Eruptio miliaris lienis, renum, hepatis et mucosae intestini crassi solitaris. Dilatatio cordis dextri.

Der Wert der Skiagraphie für die Diagnose der Miliartuberkulose wird heutzutage von allen modernen Klinikern anerkannt und ebenso hoch geschätzt wie die Lungenspitzenaufnahme bei der Lungenspitzenuntersuchung; dabei kommt aber ausschließlich die Skiagraphie in Betracht, da die kleineren tuberkulösen Herde radioskopisch weder bei Kindern, noch bei Erwachsenen nachweisbar sind. Die Radiographie liefert in der Hand eines erfahrenen und geschulten Röntgenologen so überraschende Resultate, daß sie als eine allen bisherigen Methoden überlegene gelten muß. Oft sind wir sogar imstande, auch ganz feine Veränderungen in den Lungen nachzuweisen; Achelis gelang es sogar bei einem Fall von klinisch suspekter Meningitis auf der Röntgenphotographie ein ganz typisches Bild der akuten Miliartuberkulose zu erzielen, obzwar der klinische Nachweis weder aus dem lokalen Lungenbefund, noch aus den allgemeinen Merkmalen erbracht werden konnte; erst im weiteren Verlaufe traten auch Chorioidealtuberkel auf und gelang der Nachweis der Tbb. im Liquor cerebrospinalis und im Blute des Patienten. Die Autopsie ergab allgemeine Miliartuberkulose.

In diesem Sinne ist mein zweiter Fall der Beobachtung von Achelis sehr ähnlich.

Auch Matthes erzielte einen charakteristischen Röntgenbefund bereits zwei Monate vor dem Tode, was eigentlich in Anbetracht des in Ausnahmsfällen exquisit chronischen Verlaufes der Miliartuberkulose nicht wundernehmen darf. Auch Dietlen bemerkt, daß man den Röntgenbefund erhält, bevor noch irgendwelche lokale Symptome auf die Lungenerkrankung hinweisen.

Differentialdiagnostisch muß man darauf Rücksicht nehmen, daß ähnliche skiagraphische Bilder auch bei anderen Lungenkrankheiten erzielt werden können, z. B. bei chalikotischen Lungen (Wolff), obzwar hier die einzelnen Herde meistens grobfleckig, unregelmäßig zackig begrenzt, und nicht so dicht sind wie bei der Miliartuberkulose (Dietlen, Matthes); auch sind die Fleckchen weniger scharf und selten so regelmäßig über beide Lungenfelder zerstreut wie bei Miliartuberkulose (Entin).

Eine auffallende Ähnlichkeit bieten auch die merkwürdigen Schattenherdchen nach früheren Jodipininjektionen unter die Rückenhaut; aus der Klinik von Matthes wurde seinerzeit von Hürter ein hierhergehöriger Fall ausführlicher beschrieben; die Herde sollen aber viel kräftiger und schärfer konturiert sein, als die weiche Zeichnung der Miliartuberkulose, so daß dieser Angabe, abgesehen von der Seltenheit des Befundes, eher ein theoretisches Interesse zukommt.

Schließlich beschrieb Wack einen 24jährigen Studenten, bei dem auf Grund des physikalischen und radiographischen Befundes eine Miliartuberkulose der Lunge angenommen wurde, obzwar die Hyperleukozytose [L 24000[2])] und der foudroyante Verlauf eher zugunsten einer Lungenentzündung sprachen; autoptisch wurden disperse, multiple, hämorrhagische bronchopneumonische Herde festgestellt[1]).

[1]) Die Blutbefunde sind nicht eindeutig: einerseits sind Leukopenie (Mohr-Staehelin), andererseits relative Polynukleose mit Fehlen der Eosinophilen (Matthes) beschrieben. Eine schöne Zusammenstellung der bisherigen Befunde und Ansichten enthält die Arbeit von Steffen.

[2]) Doch sind auch bei Bronchopneumonien die Herde zumeist ungleich groß und konfluieren stärker miteinander als bei Miliartuberkulose.

Digitized by Google

Auch miliare Karzinose und disseminierte Abszeßchen bei Septikopyämie sind differentialdiagnostisch auszuschließen.

Was die Technik anbelangt, nehme ich an, daß es hauptsächlich auf die vollständige Immobilisation des Patienten ankommt, was schon daraus hervorgeht, daß die technisch vollkommensten Bilder bei der Aufnahme post mortem, wo auch eine längere Expositionszeit angewendet wurde, erzielt wurden. Wenn wir bei Atemstillstand des Patienten arbeiten können, gelingt die Aufnahme sogar bei einer kurzzeitigen Exposition von 0,6—0,7 Sek.

Zusammenfassung:

In zwei Fällen von Miliartuberkulose war es möglich, den Verdacht auf miliare Eruption durch ausschlaggebenden skiagraphischen Befund zu begründen; es gelang, bei einer Exposition von 0,6—0,7 Sek. ein typisches Bild mit diffuser Verschleierung der Lungenzeichnung und distinkten, mehr oder weniger intensiven, grobkörnigen Punkten herzustellen.

Die Diagnose der Miliartuberkulose fand in der Röntgenographie eine wesentliche Stütze bei der Unterscheidung von symptomatologisch ähnlichen Affektionen.

Literatur:

Achelis, Münch. med. Wochenschr. 1910, Nr. 36.
Aßmann, Fortschritte auf dem Gebiete der Röntgenstrahlen, Bd. XVIII.
Aßmann, Verhandlungen der Deutschen Röntgengesellschaft. 1911, Bd. VII.
Aßmann, Münch. med. Wochenschr. 1913, S. 1296.
Brauer-Schröder-Blumenfeld, Handbuch der Tuberkulose, Bd. I.
Cornet, Die akute allgemeine Miliartuberkulose, Wien 1913.
Dietlen, Verhandlungen, Bd. VII.
Entin, Fortschritte, Bd. XXIII, Heft 1.
Haudek, Ibidem.
Haudek, Wiener klin. Wochenschr., 1910, S. 267.
Klieneberger, Verhandlungen, Bd. IV.
Klieneberger, Fortschritte, Bd. XX, Heft 6.
Krehl, Münch. med. Wochenschr., 1911, Nr. 49.
Lorey, Verhandlungen, Bd. VII.
Matthes, M. Kl. 1912, Nr. 44.
Müller, Diagnose der akuten Miliartuberkulose, Inaug.-Diss. Königsberg 1911.
Presuhn, Verhandlungen, Bd. IV.
Schlayer-Otten, Ibidem.
Steffen, D. A. f. kl. Med., Bd. 98.
Vogl, Pr. m. W., 1912, Nr. 40.
Wack, D. A. f. kl. Med., Bd. 115, Heft 5/6.
Wolff, Verhandlungen, Bd. VII.

Über das Blutergelenk und sein Röntgenbild.

Von

Dr. **Hermann Engels**-Berlin, z. Zt. im Felde.

(Hierzu Tafel XII, Fig. 1a u. 1b, 2 und 3.)

Verwunderlich ist, daß so äußerst selten Blutergelenke beschrieben sind, vor allem finde ich bei genauem Durchforschen der mir hier und in kleinerer Universitätsbibliothek zu Gebote stehenden Literatur (einschließlich unserer Zeitschrift) fast gar keine Angaben über den Röntgenbefund. Vulliet nennt die Gelenkbeteiligung „étrange affection“ — sagt aber zugleich: „si la synovite hémophilique est si rare, c'est peut-être parce qu'elle a été souvent méconnue?“ Wird das Gelenkbild doch ein Symptom der Allgemeinkrankheit, ja der Hämophilie „eigen-

Digitized by Google

tümlich" genannt, es weist oft erst auf dieselbe hin! Linser sagt geradezu: Diejenigen Bluter sind Ausnahmen, die nie an Gelenkkrankheit leiden. Zu verstehen ist die scheinbare Seltenheit nur dadurch, daß das Gelenkleiden wenig Beschwerden macht, bei langsamem Verlauf nicht recht zur Beachtung kommt — und, wie gesagt, vor allem der Bluter und sein Gelenk vielfach verkannt sind und werden.

Böse Folgen hat dies schon gezeitigt.

Wie Tillmanns hervorhebt: charakteristisch bei unserem Leiden ist der Bluterguß — oft wochenlang unverändert, manchmal unter geeigneter Behandlung aber auch verschwindend, bei unzweckmäßigem Verhalten zunehmend, Folgen schaffend. Auftreten meist plötzlich, ohne erhebliches Trauma, ohne große Schmerzen.

Vulliet (ähnlich Piollet [nach Eulenburg], der das zweite Stadium Arthritis nennt) unterscheidet drei Stadien:

1. l'hémarthros à répétition, dann jahrelang
2. synovite réactionelle (mit Knorpelalteration, freien Körpern, wenig Schmerzen und Funktionsstörung, starker Muskelatrophie),
3. Stade de régression (Ankylose, Kontraktur usw.).

Stark anlehnen sich diese Einteilungen an König, der 1892 in seinem Vortrag „die Gelenkerkrankungen bei Blutern mit besonderer Berücksichtigung der Diagnose" scheidet in Hämarthros, Panarthritis und regressives Stadium: das kontrakte Blutergelenk (nach Gocht). Im zweiten Stadium wichtig: der Knorpel verliert den Glanz, wird bräunlich, weich, flächenhaft liegen bis fingerdicke geronnene Blutmassen da, die Organisation und Bindegewebsbildung aufweisen. Es entstehen charakteristische scharfrandige Defekte, die den Knorpel bis in die Knochenoberfläche ausnagen und in die Umgebung fortschreiten. Im dritten Stadium verwachsen die Gelenkflächen, deformieren, die Weichteile schrumpfen, der Gelenkraum verödet — Subluxationsstellung, Kontraktur, Ankylose.

Die typische Entwicklung ist fast stets nur im Knie, und zwar fast immer zuerst an einem, zu finden — die andern Gelenke werden eben weniger beachtet, wie mein Fall beweist.

Im Verkennen hat man meist Tuberkulose angenommen (siehe Heyters Fall II). Es gibt ein Stadium, das fraglos Ähnlichkeit mit Hydrops tb. hat. Die Haut ist dabei blaß und kühl. Differentialdiagnostisch kann man sagen: das Blutergelenk kennzeichnet sich durch häufige Schübe (bis zu vierzigmal Bluterguß beobachtet! s. Gocht), Tbc. ist mehr stationär schon im Anfangsstadium. Verdacht auf Hämophilie muß auch erwecken die Multiplizität in der Familie und eventuell der Gelenke, deren sich mehrere meist in verschiedenen Stadien krank erweisen.

Die späteren Stadien hat man verglichen mit der Arthropathia tabidorum (Rieder). In dieser Zeit sind die schubartigen Blutungen natürlich selten.

Meine Ausbeute an Röntgenbefunden ist mäßig:

Gocht gibt vier Bilder: im I. frischeren Fall Femur atrophisch, Femur- und Tibiaepiphysenlinie nicht mit normalem abgerundetem Schwung, sondern zackig, doppelt konturiert. Femurepiphyse mit anormalen Einkerbungen, Gelenkraum verschmälert, Femurgelenkende gezackt, Regio intercondyloidea verloren gegangen, ebenso die Eminentia intercondyloidea tibiae unregelmäßig, verbreitert. Dunkler Kapselschatten. Beim II. älteren Fall: Gelenkknorpelspalt verschwunden, Tibia nach außen disloziert, teilweise Verwachsung zwischen Femur und Tibia, handgroßer Schatten im Gelenk: Bluterguß. Der Verlauf zeigte, daß nicht knöcherne Ankylose vorlag, wie nach dem Bild anzunehmen war.

Mermingas gibt Bild von steifem Knie nach 17jährigem Bestand. Gelenkspalt und intrakondyläre Ausbiegung am Femur verschwunden. Der med. Condyl. fem. medianwärts hervorragend, Gelenkkapsel verdickt, außen wie ein sackförmiger Schatten. Femur hat helle Farbe. Auch der andere Femur zeigt die Ausbuchtung zwischen den Condylen verloren gegangen, die Knorpeloberfläche unregelmäßig. Tibia in Subluxationsstellung.

Die Hüfte des II. Falls zeigt Gelenkteile des Knochens gezackt, die Richtung des Schenkelhalses mehr rechtwinklig.

An den übrigen befallenen Gelenken Unregelmäßigkeit der Oberfläche.

Digitized by Google

Beim III. Fall (linkes Knie) Unregelmäßigkeit der Knorpeloberfläche am Femur, am Condyl. med. Einkerbung. Knorpelfuge verschwunden. Ebenso links Ellbogenunregelmäßigkeit an Knochenenden, besonders an Incis. sigm. ulnae.

In Linsers Arbeit ist ein Fall herangezogen mit Auftreibungen, knöchernen Knötchen am Tibia- und Femurgelenkende und Patella.

Nun zu meinem Fall, der viel Eigenes bietet, daß er bekanntgegeben zu werden verdient. Vielleicht kommen wir in unserer Beurteilung von Blutergelenken wieder einen Schritt weiter.

H., Schriftsetzer, 25 Jahre. Die Eltern leben, angeblich gesund. Patient ist der 5. von 7 Geschwistern. Der älteste Bruder anscheinend gesund. Der 2. hatte nach Bericht „dasselbe Knie", vielfach Gelenkentzündungen, war oft bettlägerig und ein starker Bluter: ging mit 27 Jahren bei einer Zahnoperation zugrunde. Der 3. Bruder war Bluter, verschied plötzlich beim Kaltbaden. Der jüngste Bruder anscheinend gesund, ebenso zwei Schwestern.

P. blaß, von zartem Bau, lebhaftem Blick, leidendem Ausdruck. Nasenbluten, Schnittwunden ließen sich stets kaum beherrschen. Bei einer Operation am rechten Mittelfinger mußte zugebrannt werden, weil das Blut nicht stehen wollte usw.

P. ist bestimmt ein Bluter. Folgende Angaben verdanke ich Herrn Dr. Pawel. Sie sind beweisend. Hämoglobin 80%, rote Körper 4200000, Färbeindex $\frac{80}{2 \cdot 42} = \frac{80}{84}$ = etwas kleiner als 1, fast normal. Weiße Körper 11600 (Neutrophile 54%, Eosinophile 4%, Mastzellen 2%, Lymphozyten 32%, gr. Mononucl.- und Übergangsformen 8%). Reichlich Blutplättchen im Giemsa-Präparat. Gerinnung im Uhrschälchen: Beginn nach etwa $1^1/_2$ Stunden, nach 24 Stunden war die Gerinnung noch nicht beendet. (Ein Kontrollpräparat zeigte Beginn nach 8 Minuten, Beendigung in $^3/_4$ Stunden.) Salzplasmaversuch: nach 6 Stunden noch keine Gerinnung.

Gelenkgeschichte: P. hatte schon mit 10 Jahren nach einer Knieverstauchung rechts, die ihn 4 Wochen bettlägerig machte, häufig Gelenkbeschwerden. Er mußte oft die Schule versäumen Es bildete sich eine dauernde Schwellung, die bei Anstrengungen leicht zunahm, um nach 3—5 Tagen wieder abzuklingen. Auch in den beschwerdefreien Zwischenzeiten blieben Schwellungen, jedoch nicht zu erheblich, Patient kann dann auch Kniebeuge machen und unauffällig gehen. Zeitweilig in anderen Gelenken Schmerzen. Zurzeit läuft Patient mit fast gestrecktem Knie, das Bein steif nachziehend, Kniebeuge unmöglich. An eine Erkrankung des linken Knies kann Patient sich nicht erinnern. Das obere Ende des Schienbeins und das untere Ende des Oberschenkels springen weit nach innen vor. Das Knie kann nicht völlig gebeugt werden, zeigt stärker Reiben als rechts. Patient merkt öfters selbst Geräusche, wie von rauhem Knochen. Oberschenkel und Hüften stets ohne Erscheinungen, ebenso Unterschenkelknochen. Fußgelenke objektiv frei, jedoch findet Pat., daß er sich häufiger und leichter vertritt als andere Menschen. Die Füße schwellen dann für 3—4 Tage an. Hals- und Wirbelgelenke stets frei. Im rechten Handgelenk leicht Verstauchungen (Schriftsetzer!), kein Befund. Das linke Handgelenk erscheint voller und breiter. Rechtes Ellbogengelenk vor 2 Jahren einige Zeit schmerzhaft geschwollen. In beiden Ellbogen ist die Supination etwas behindert, dabei Knacken im Speichenköpfchen. Früher ab und zu Beschwerden in beiden Schultern, diese und die Schlüsselbeingelenke ohne Besonderheiten.

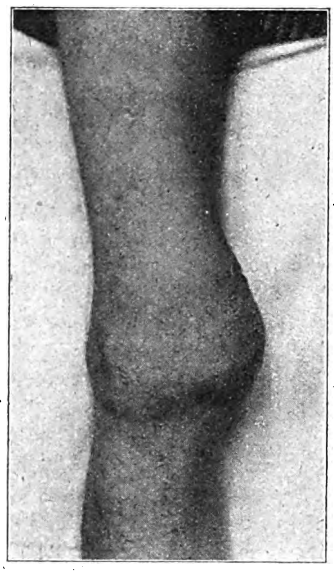

Das besonders kranke rechte Knie hat Umfang $38^1/_2$ cm über, 33 cm oberhalb der Kniescheibe (gegen $32^1/_4$ und 30 links). Die Gelenkkapsel ist gespannt, die Kniescheibe tanzt nicht. Die Innenseite der Gelenkgegend stark vorgewölbt, so mehr ein kolbiges als spindelförmiges Aussehen (siehe Textfigur!). Der Gelenkspalt ist druckempfindlich, die Beugung aktiv und passiv bis 110°, die Streckung bis 170°. Die Muskeln der Beine sind stark atrophisch (Wade 30 cm, Oberschenkel 32 zu 33 und 37). Besonders der Quadrizeps geschwunden.

Schmerzen im Gelenk nur nach Belastungen, die mehrfach versucht werden, dabei nie Stoßschmerz. Bei stärkeren Anstrengungen treten in dem nach Ruhe etwas abgeschwollenen Gelenk neue Schwellungen auf (um 2—3 cm). Auch nach Ruhe ist die Form zwar unverändert, besteht weiter teigige Schwellung vorn innen, aber die Bewegungen werden freier (um 10°). Nach Belastung starke Reibegeräusche. Bei Arbeit auch leichte Schwellung im Handgelenk.

Patient wird dann abgegeben.

Digitized by Google

Röntgenbefund: Rechtes Knie: Die Gelenkflächen von Oberschenkel und Schienbein sind abgeflacht, nach den Seiten hin spornförmig und zackig auslaufend. Sie sehen wie in weichem Zustand plattgedrückt aus. Der Gelenkspalt ist schmal, besonders auf der lateralen Seite. Die Gelenkenden sind durchsetzt mit vielen erbsgroßen, unregelmäßigen Aufhellungen und nach den Gelenkflächen zu, besonders aber nach innen und außen vielfach schlecht konturiert und mit wolkigen Auflagerungen versehen. Kalkreiche, beinahe knochendichte Schatten unterhalb der Kniescheibe von der Regio intercondyloidea bis zur Tibia hin. An der Hinterseite des Gelenks erscheinen die Weichteile (nach außen konvex = Kapsel) stark verdichtet und kalkreich. Die Aussparungen sind fast durchgängig festknochig umrahmt (Naturheilungsprozeß?). Unscharfe, geradezu kraterförmige Zeichnung zeigen die Eminentia cruciata, dort scheinen einige Aussparungen nach dem Gelenk hin offen zu sein. Die Fossa intercondyloidea ist wie zu einem Napf verbreitert. Das Lig. infrapatellare ist vorgewölbt. Die Kniescheibe mit zackigen Deformitäten. Der Condyl. med. ragt weit vor. Gleichzeitige Kontrollaufnahme mit dem anderen Knie ergibt, daß keine Atrophie vorliegt, die Zeichnung aber mehr verwischt ist, die Balken weniger deutlich sind, das kranke Knie macht im ganzen einen dichteren, kompakteren Eindruck (Anbildungen!). (Fig. 1a u. 1b.)

Auch das linke Knie zeigt die napfförmige Verbreiterung, dornförmige Ausziehungen, wohl auch Verschmälerung des Gelenkspaltes, also Knorpelveränderung, Abflachung der Gelenkflächen, unscharfe Zeichnung vielleicht der Kniescheibe, nicht aber der Schaftknochen. Die Eminentia cruciata sind scharf gezeichnet. Die mediale Gelenkfläche der Tibia höckrig, so daß der Gelenkspalt fast ganz überdeckt ist. Größere Aufhellungen auch hier in den Gelenkenden von Oberschenkel und Schienbein. (Fig. 2.)

Linker Fuß ohne Veränderung.

Rechter Fuß zeigt am inneren Knöchel eine linsenförmige scharf begrenzte Delle, welche sich am linken Fuß nicht vorfindet. Die Knochen haben grobmaschiges Balkenwerk.

Linke Hand: Multangulum majus und Naviculare zeigen zwei stecknadelkopfgroße Aufhellungen. Alle Knochen sind im ganzen etwas durchlässiger, besonders das Capitatum.

Die Knochenenden am Ellbogengelenk etwas spitz ausgezogen, die linksseitigen Knochen loser gefügt, durchlässiger.

Halswirbelsäule ohne Veränderung.

Rechte Schulter: Der Oberarmkopf zeigt fleckige Aussparungen, die schwer als einfache Atrophie angesprochen werden können. Sie reichen bis unterhalb des Tuberculum majus. Ähnliches am Gelenkende des Schulterblattes. (Fig. 3.)

Linke Schulter; Am Oberarmkopf dasselbe Bild in schwächerem Maße.

Rechtes Hüftgelenk: Unterhalb der Fovea centrl. ist der Kopf des Femur rauh, wie angenagt. Linke Hüfte frei. (Schenkelhals scheinbar länger — Beinstellung!)

Schambeingegend leicht fleckig atrophisch. —

Daß es sich hier nicht um eine Gelenkkrankheit, sondern um ein Symptom eines allgemeinen Leidens handelt, bedarf kaum eines Wortes bei der Geschichte der Familie und des Patienten, bei der Vielheit der betroffenen Gelenke (anderes Knie, Schultern, rechter Fuß, Hand, Schambein). Beteiligt sind besonders die am meisten beanspruchten Gelenke (Knie, Schulter usw.) — wie der Tischler sein Rheuma, seine Gicht eben am ehesten in rechter Schulter und Ellbogen bezieht.

Unser Knie — auch bei uns hat hier die Krankheit sich voll entwickelt — befindet sich jedenfalls zwischen zweitem und drittem Stadium. Von Atrophie sieht man bei den vielen Knochenanbildungen nichts, wohl aber an den Gelenken, die weniger erkrankt erscheinen (r. Fuß, l. Hand, l. Ellbogen, besonders Schulter, wo die Aufhellungen tiefer reichen als die Kapsel).

Da könnte man ja an Tuberkulose denken! Die Knochen zeigen aber nicht einfach unbestimmt fleckige Aufhellung, wie bei den bekannten Trophoneurosen, die atrophischen Stellen

Digitized by Google

sind Aussparungen vergleichbar derartig angelegt, daß sinnfällige Unterschiede gegen Tbc.-Atrophie mit ihrer scheckigen Marmorierung bestehen. Auch ist die Durchlässigkeit der Knochen sehr wenig allgemein und reicht nicht weit in die Nachbarschaft — es findet sich nur stellenweise mehr eine Rarefikation. Und daß unser Bild der Krankheit eigentümlich ist, zeigt die Gleichförmigkeit an allen Gelenken. Diese Veröffentlichung soll gerade zum Nachforschen anregen, ob sich bei Hämophilie in früheren Stadien nicht stets Ähnliches findet, so auf die Diagnose lenkt, wenn die Allgemeinerkrankung bei dem betreffenden Individuum noch nicht bekannt ist.

Dann kommen schnell die Unregelmäßigkeit der Knorpeloberfläche, Verschmälerung des Gelenkspaltes und als besonders charakteristisch die Knochenanbildung, recht deutlich als Rahmen um die Ausfälle. Es ist ja schwer zu sagen, ob die Ausfallsstellen nicht auch im Knochen liegen, da die Aufhellungen sich nicht streng an das Gelenk binden (s. Schulter, Kapsel setzt am Coll. anatom. an!). Das Röntgenbild wird aber eher erklärt werden müssen durch subperiostale und intrakapsuläre Auflagerungen von Blut, langen Bestand bei langsamer Gerinnung, nun Organisation, Resorption des Knochens an der Oberfläche, Neigung zu Stützgewebsbildung, Knochenrahmenbildung dieser Stelle. In diesen Worten ist der Weg vorgezeichnet, das Produkt erklärt, so Ausnagungen und Anlagerungen (wenn also auch in anderem als in Gochtschem Sinn). Wir sehen bei und nach Hämatomen oft, wie sich Knochenwälle ähnlich stark wie bei Atheromen bilden.

Die Atrophie erscheint dann nicht mehr auf dem Bild. Die Apposition genügt dazu. Diese gibt es bei heilender Tuberkulose auch, aber nicht so schnell und so üppig, nicht um die kleinen Ausfälle herum.

In früheren Stadien der Hämophilie oder in frühen Lebensperioden bei weichen, schon, aber noch nicht manifest, kranken Knochen haben sich die Gelenkenden aneinander gepaßt, eben am deutlichsten die des am meisten belasteten Knies, sich teilweise abgeschliffen, als sie sich noch modellieren konnten. So kommen groteske Formen heraus, am Rande entstehen Zacken, die Kreuzbänder werden (so bei meinem Fall!) ihr Übriges getan haben. Jetzt tritt stärkere Apposition ein — um die ausgefallenen Knochenstellen, in der Peripherie der Gelenkenden — so entstehen die Knochenverbildungen, die Enden sind aufgeworfen, rauh.

König, Mermingas, Gocht sagen: Die Gelenkenden seien nur scheinbar verdickt. Bei M. sind die Maße gleich, bei G. ist das untere Femurende auf der kranken Seite ein Zentimeter schmäler, als auf der gesunden. Ein Vergleich der Größenverhältnisse beider Knie ist schwer. Auf meinem Bild habe ich kranken Femur und Tibia bei durchaus gleicher Einstellung auf gleichzeitiger Aufnahme mit Lotung in ihren Gelenkenden erheblich breiter gefunden, als die „gesunden" (ungefähr 1 cm). Zu vergessen ist aber nicht, daß das kranke Knie nicht gestreckt werden kann, nie die Lage des gesunden erzielt wird. Auch erschweren die starken Anbildungen rechts die Beurteilung.

Sehr charakteristisch sind die scholligen und flockigen Kapsel- und Weichteilschatten (Ossifikationen) — auch sie finden wir leichter ausgeprägt bei Tuberkulose, dichter aber auch bei dem Tabesgelenk, mit dem, wie betont, das hämophile Gelenk in späteren Stadien verglichen wird: wenn nicht die Aussparungen mit ihren Umrahmungen da wären! Bei der seitlichen Aufnahme glaubt man an eine Knochenbrücke zwischen Tibia und Femur, aber die Beweglichkeit im Gelenk ist erhalten — wie auch Gocht erst am Verlauf sah (II. Bild), daß eine scheinbar ossale Verbindung noch nicht bestand.

Der Gang ist klar: Trauma — Gelenkschwellung — Neigung zu akuter Entzündung, wie Linser treffend sagt: Osteoarthritis in schwerer, ich möchte sagen: eigener Form. Ich weiß keine Krankheit, welche ein Ähnliches liefert — ich möchte so etwas Charakteristisches beim hämophilen Gelenk finden.

Diese Zeilen sollen nur darauf lenken. Vielleicht kann der Röntgenbefund des Gelenks später einmal so scharf umrissen werden, daß er der Klinik hilft, — und dann, wo doch ohne Röntgenbild kaum noch an ein Gelenk chirurgisch herangegangen wird, manches Unheil verhütet. Ein Rat mag angeknüpft werden: frühe und energische oder auch nur die übliche

Digitized by Google

medikomechanische Behandlung verbietet sich! Sicher setzt es dann neue Hämatome, Entzündung, sicher entstehen dann — infolge der Reizungen — luxuriöse Anbildungen, aus den scheinbaren Knochenbrücken werden tatsächliche. Hier soll man die Natur nicht beugen wollen.

Benutzte Literatur.

1. Eulenburgs Real-Encyklopädie.
2. Gocht, Über Blutergelenke und ihre Behandlung. Vhdlgn. d. Gesellsch. für Chir. 1899.
3. Heyter, Kasuistische Beiträge zur Hämophilie 1913, Mitt. a. d. Hamburgischen Staatskrankenanstalten.
4. W. Koch, Die Bluterkrankheit in ihren Varianten. Dtsch. Chir. 1889.
5. Linser, Beitrag zur Kasuistik der Blutergelenke. Beiträge z. klin. Chir. 1896. XVII.
6. Mermingas, Beitrag zur Kenntnis der Blutergelenke. Arch. f. klin. Chir. 1902. Bd. 68.
7. Rieder-Rosenthal, Lehrbuch der Röntgenkunde. 1. Band. 1913.
8. Tillmanns, Lehrbuch der Allg. Chir. 1896.
9. Vulliet, Quelques remarques sur les manifestations articulaires de l'hémophilie. Rev. méd. de la Suisse Romande 1902.

Die dorsale Absprengung am Triquetrum und ihre Entstehung.

Von

Dr. **Wilhelm Fischer,** Assistent an der chirurgischen Klinik zu München.

(Hierzu Tafel XIII.)

Immer wieder kommt es vor, daß eine Handwurzelfraktur als schwere Distorsion angesehen und behandelt wird, die sich bei guter Röntgentechnik als Fraktur darstellen ließe. Wie vorsichtig man mit der Diagnose „Distorsio manus" sein muß, lehrt die Tatsache, daß die Häufigkeit der Diagnose „Bruch" in demselben Maße zugenommen hat, wie die Diagnose schwere Distorsion des Handgelenkes seltener wurde. Von der Triquetrumfraktur z. B. ist vor 1908, wie dies Wolff konstatiert, überhaupt noch kein Fall in der Literatur beschrieben. Von da ab häufen sich die Fälle. Ebermayer beschreibt[1]) schon zwei im Corpus isolierte Triquetrumfrakturen. Eine isolierte Triquetrumfraktur gab es also bis 1908 nicht. Maetzke beschreibt dann, gestützt auf ein sehr klares Röntgenbild, als Rarität im Jahre 1910 eine isolierte Triquetrumfraktur.

Diese Frakturen im eigentlichen Sinne werden durch direkte Gewalt, Quetschung usw. erzeugt.

Hiervon zu unterscheiden ist, ganz analog der Absprengung am Navikulare gegenüber der eigentlichen Kompressionsfraktur die dorsale Absprengung am Triquetrum, welche im folgenden beschrieben werden soll.

1911 hat Grashey auf dem Röntgenkongreß diese Absprengung in mehreren Fällen gezeigt. Inzwischen ist sie uns in der Klinik noch öfter begegnet, und zwar isoliert, aber auch neben anderen Verletzungen, insbesondere bei Radiuskompressionbrüchen.

Wenn nun sieben weitere Fälle, zum größten Teil isolierte, in der Münch. chir. Klinik gesammelt und als solche erkannt auf dem Plane erscheinen, so ist das gewiß auch ein Beweis, daß, sofern man nur genau darauf achtet und sich nicht mit dem Sammelbegriff Distorsion des Handgelenks begnügt, die Seltenheit der Fraktur doch wesentlich abnimmt. Damit sei nicht behauptet, daß die Fraktur etwa häufig sei. Ein alltägliches Vorkommen kann ich auch nach meinen späterhin mitzuteilenden experimentellen Ergebnissen in dieser Richtung — ich meine die Erzeugung von Triquetrumfrakturen auf experimentellem Wege — nicht annehmen.

Zuerst sollen einige Fälle folgen, dann will ich den Mechanismus dieser Fraktur besprechen.

Fall 1 betrifft einen jungen Mann von 22 Jahren, der nach vorwärts auf die Hand fiel. Näheres über den Fall vermochte er nicht anzugeben. Die Befundaufnahme ergab eine nicht sehr erhebliche

---

[1]) Aus unserer Klinik; Fortschr. Bd. XII. 1908.

Digitized by Google

Schwellung am Handrücken im Bereiche der Mittelhandbasis. Die Palpation konnte nirgends, weder am Radius, noch an der Ulna Druckpunkte nachweisen. Nur oberhalb des Processus styloideus ulnae am Handrücken etwas radial davon fand ich eine ganz zirkumskripte druckempfindliche Stelle. Die Stelle entsprach anatomisch der Lage des Triquetrums. Die Bewegung der in leichter Ulnarabduktion gehaltenen Hand war aktiv und passiv eingeschränkt.

Röntgenbefund: In der seitlichen Radiusaufnahme, Tafel XIII, Figur 1, ergibt sich eine deutliche Absprengung eines etwa linsengroßen, dreieckigen Knochenstückchens, dessen der Handwurzel zugekehrte Flächen rauh sind. Eine rauhe Fläche zeigt auch die der benachbarten Seite des Handwurzelrückens entsprechende Stelle, die der Lage des Triquetrums entspricht. Die schräge, radiodorsovolare Aufnahme, Tafel XIII, Figur 3 (siehe spätere Technik des Aufnahmeverfahrens) läßt ohne Zweifel das abgesprengte Knochenstückchen als dem Triquetrum zugehörig erkennen. Der Pfeil zeigt das Knochenstückchen, wie es am ulnaren Rande des Triquetrums erscheint. Es ist gleich darauf aufmerksam zu machen, daß das abgesprengte Stückchen in Wirklichkeit wohl mehr radial zu suchen ist und nur deshalb in der Projektion den ulnaren Rand des Triquetrums früher, als man erwarten müßte, überschreitet, weil es ziemlich weit, wie Bild Ia beweist, von der Dorsalseite der Handwurzelknochen absteht.

Der Fall wurde wie eine Radiusfraktur durch Schedeschen Schienenverband 14 Tage ruhiggestellt und dann mit Massage und Heißluft weitere drei Wochen behandelt.

Nach drei Monaten lautete der Röntgenbefund (Tafel XIII, Figur 2): Die Bruchflächen erscheinen etwas abgeschliffen. Eine gewisse leichte bindegewebige Verlötuug kann man immerhin annehmen. Es ist jedoch nach unseren Aufnahmen sicher, daß eine festere Vereinigung nicht stattgefunden hat, weil dazu die Diastase der Bruchstücke noch zu groß ist.

Die Heilung ist hier also unvollkommen und man wird auch späterhin mit einer Pseudarthrose zu rechnen haben, ähnlich wie bei Radiusfrakturen mit einem Abriß eines Knochenstückchens am Processus styloideus ulnae.

Die Nachuntersuchung nach einem Jahre und fünf Monaten ergab einen leichten Höcker an der Stelle des Triquetrums, den man auch deutlich fühlen konnte und der sich etwas verschieben ließ. Die Hand selbst zeigte keine Funktionsbeschränkung; Patient hat gar keine Beschwerden und ermüdet auch nicht leichter, wie vor dem Unfalle. Ein Krepitieren oder knorpeliges Knacken ist nicht vorhanden. Wichtig an dem Fall ist, daß eine isolierte Triquetrumfraktur, die den Charakter einer dorsalen Absprengung am Handrücken hat, pseudarthrotisch geworden ist, aber zu keiner dauernden Schädigung der Hand geführt hat.

Fall 2 betrifft einen 49jährigen Mann, der mit beiden Füßen ausglitt und seitwärts hinfiel. Er wußte leider auch nicht mehr, in welcher Stellung sich seine Hände befanden. Die linke Hand schmerzte gleich nach diesem Unfalle. Der Schmerz betraf in erster Linie den Handrücken, und zwar die der Elle zunächst gelegenen Partien. Die Untersuchung ergab Schwellung des Handrückens leichteren Grades. Processus styloideus radii et ulnae nicht druckempfindlich. Supination in Ordnung, dabei keine Schmerzen. Gegend der Tabatière druckempfindlich und deutlicher geschwellt. Hauptdruckpunkt und Schmerz über dem Triquetrum auf dem Handrücken. Bei der Dorsalflexion der Hand großer Schmerz.

Röntgenbefund (s. Textzeichnung 1 und Tafel XIII, Fig. 4): Auf der Dorsalseite der Handwurzelknochen ist ein dem Triquetrum zugehöriges Knochenstückchen zu sehen, das Knochenstruktur aufweist. Es sind leicht zu erkennende deutliche zackige Kanten an den den Bruchlinien entsprechenden Seiten der Fragmente vorhanden. An den übrigen Knochenteilen ist nichts Abnormes; kein weiterer Bruch, keine Infraktionen. Die Fragmente zeigen etwas Diastase in der Weise, daß das Knochenstückchen nach der Dorsalseite der Hand verschoben erscheint.

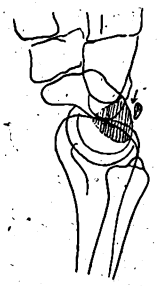

Fig. 1.

Befund nach zwei Jahren vier Monaten: Das Röntgenbild zeigt eine gute, wahrscheinlich solide Verschmelzung des abgesprengten Knochenstückchens mit seiner Unterlage, zugleich fällt eine geringe Verkleinerung des Knochenstückchens auf. Zwischen den noch etwas rauhen Flächen sind deutliche Schatten zu sehen. Es ist also die Fraktur als höchstwahrscheinlich geheilt zu betrachten in dem Sinne, daß eine direkte kallöse Vereinigung der Fragmente stattgefunden hat. Auch dieser Patient ist in der Beweglichkeit seiner Hand absolut nicht eingeschränkt. Es ist keine Druckempfindlichkeit, keine leichtere Ermüdbarkeit vorhanden. Patient hat nach dem Unfalle noch längere Zeit Schmerzen gehabt, und zwar dann, wenn er sich z. B. mit rechtwinkliger Hand aufzustützen versuchte, ferner dann, wenn er die Hand aus irgendeinem Grund überstreckte, gegen etwas mit der Hand drückte oder die Hand in anderer Weise überanstrengt hatte. Nach meiner Meinung muß man auf den letzteren Umstand besonderes Gewicht legen.

Isolierte Triquetrumfraktur, anscheinend solide geheilt, ohne bleibende Folgen für die Hand.

Fall 3. Der nächste Fall betrifft einen 53jährigen Mann, der von einer Staffelei 3 Meter hoch

Digitized by Google

herab auf den Arm fiel. Wie die Hand dabei gestanden hat, wußte er nicht mehr. Unmittelbar nach diesem Unfalle verspürte er Schmerzen in der linken Schulter, die so heftig waren, daß er erst durch die Schwellung des Handrückens auf eine Verletzung der Hand aufmerksam gemacht wurde. 29 Stunden nach der Verletzung wurde Patient von uns untersucht. Ich widmete dem Falle besondere Aufmerksamkeit, weil die Verletzung frisch zuging und ich durch meine anatomischen Studien zu einer bestimmten Vermutung über den Mechanismus gekommen bin. Die linke Hand wird geschont und steht in ganz leichter Beugestellung. Es ist eine Schwellung am Handrücken vorhanden im Bereiche der Tabatière. Die aktive Beweglichkeit ist nach allen Seiten hin eingeschränkt. Passiv kann man die Hand bis zur normalen Weite strecken. Patient hat dabei keine erheblichen Schmerzen. Die Volarflexion ist schmerzhaft, besonders in Verbindung mit Pronation. Es wurde dabei die Hand des Patienten leicht gebeugt und die Pronation in der Weise vorgenommen, daß man den Patienten etwas mit der rechten Hand am Ellbogengelenk stützte und nun bei vollständig frei beweglichem Radius unter beibehaltener Beugung pronierte. Der Schmerz war dabei immer sehr lebhaft und konnte vom Patienten auch ziemlich genau lokalisiert werden. Die Stelle entsprach der Absprengung. Der Radius ist gut abtastbar, nirgends druckempfindlich, auch die Ulna zeigt keine Druckpunkte. Auf dem Handrücken ist ein Druckpunkt direkt über dem Processus styloideus ulnae genau der radioproximalen Ecke des Triquetrums entsprechend, vorhanden. Der Processus selbst ist nicht druckempfindlich.

Röntgenbefund (s. Tafel XIII, Figur 6): Die seitliche Radiusaufnahme, wobei die Ulna auf der Platte liegt und der Radius dieselbe in der Projektion deckt, zeigt eine deutliche Absprengung am Triquetrum. Auf die Art der Absprengung werde ich später noch zurückkommen. Man beachte bei diesem Falle die nicht erhebliche, aber doch deutlich vorhandene Knochenatrophie nach dem Unfall. Der Fall wurde von uns des öfteren nachuntersucht. Die Nachuntersuchung nach genau einem Monate ergibt von seiten seiner Schulter keine Beschwerden mehr. Die Schwellung der Hand ist noch vorhanden, erstreckt sich jetzt aber mehr über den ganzen Handrücken. Die aktive Beweglichkeit ist noch immer eingeschränkt. Bei Beugung mit Pronation Schmerzen. Noch immer ist ein deutlicher Druckpunkt oberhalb des Processus styloideus ulnae nachweisbar. Nach sechs Wochen war die Hand nur mehr leicht diffus über dem ganzen Handrücken geschwellt. Druckpunkt am Triquetrum noch vorhanden. Funktion noch mäßig behindert, hat noch Schmerzen bei Bewegungen der Hand.

Fall 4 betraf einen Herrn von 30 Jahren, der beim Abwärtsgehen auf einer Steintreppe ausglitt. Er fiel auf die nach hinten gehaltene rechte Hand. Unmittelbar nach diesem Unfalle hatte er Schmerzen in der ganzen Hand. Am ersten Tage konnte er nichts anrühren und fassen wegen der großen Empfindlichkeit der Hand. Der Handrücken war stark geschwellt. In der Befundaufnahme heißt es weiter: Ulnar- und gleichzeitige Dorsalflexion ist schmerzhaft. Handgelenkgegend verdickt, Druckpunkt genau über dem Hamatum in der geradlinigen Fortsetzung des IV. Metakarpale nach der Handwurzel zu. Bei Beugung leichtes knorpeliges Knacken. Dorsalbeugung ein wenig behindert, Volarbeugung ebenfalls, wobei er über Schmerzen zwischen der Basis des Metakarpale IV und Processus styloideus ulnae klagt. Druck von der Beugeseite her nicht schmerzhaft.

Das Röntgenbild (s. Tafel XIII, Bild 5) ergibt eine deutliche Absprengung am Triquetrum mit zackigen Bruchflächen. Am Os hamatum ist keine Verletzung erkennbar. Die völlige Heilung dauerte in diesem Falle sechs Wochen. Nach dieser Zeit hatte er keine Beschwerden mehr. Patient wurde von uns zum letzten Male nach drei Jahren wiederum einer Nachuntersuchung unterzogen.

Das Röntgenbild zeigt, wie früher schon festgestellt, eine gute Verschmelzung des abgesprengten Knochenstückchens. Patient ist vollständig geheilt geblieben, macht Hochtouren und merkt dabei keine leichtere Ermüdbarkeit der damals verletzten Hand. Insbesondere die Eispickelführung, die ihm vor zwei Jahren noch etwas Beschwerden machte, gelingt jetzt wieder ohne jegliche Mühe.

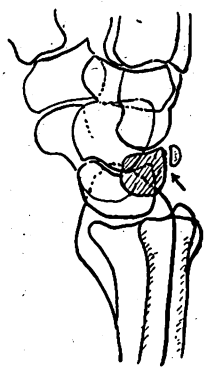

Fig. 2.

Bei diesem Falle liegt eine dorsale Absprengung am Triquetrum vor, die wohl, wie sich aus dem streng lokalisierten Druckpunkte in der Fortsetzung des IV. Metakarpale proximalwärts schließen läßt, die radioproximale Ecke des Triquetrums betroffen hat.

Fall 5 betrifft einen 41jährigen Mann. Wichtig ist dessen bestimmte Angabe, beim Gehen auf den linken Handrücken gefallen zu sein. Die Symptome bei der Aufnahme waren dieselben wie bei den vorausgegangenen Fällen: streng lokalisierter Druckpunkt über dem Triquetrum, starke Schwellung des Handrückens, Funktionsbehinderung und Schmerzen bei aktiven und passiven Bewegungen der Hand.

Das Röntgenbild (s. Textzeichnung 2) ergab deutliche Absprengung eines dreieckigen Stückchens, das als dem Triquetrum zugehörig gedeutet werden mußte. Die Funktion der Hand war nach einem vollen Monat noch sehr schlecht, die Beugung fast unmöglich, Streckung der Hand nur etwa bis zu einem Winkel von 160° aktiv ausführbar. Trotz völliger Ruhigstellung der Hand, Früh-

Digitized by Google

massage und Bädern war die Schwellung am Handrücken nicht zurückgegangen. Patient bringt die Finger nicht zur Faust herein. Abduktion und Adduktion der Hand ebenfalls stark behindert. Nach einem weiteren Monat war die Funktion der Hand noch immer nicht in Ordnung und Patient klagt noch immer über Schmerzen. Nach weiteren 14 Tagen deutliche Zeichen der beginnenden Heilung. Weiterhin konnte der Fall von mir nicht verfolgt werden.

Es seien noch kurz 2 Fälle von Absprengung am Triquetrum, mit anderen Verletzungen kombiniert, beschrieben, weil diese erhebliches theoretisches Interesse beanspruchen und sie bei der Frage nach der Entstehung der Fraktur nicht unberücksichtigt bleiben dürfen.

Bei Fall 6 (Tafel XIII, Figur 7) handelte es sich um eine 57jährige Frau, die von einer Stiege fiel und einen schweren Radiusbruch mit Styloideus-ulnae-Abriß davontrug. Es ist klar zu sehen, wie der Radius in seiner Quer- und Längsrichtung gebrochen ist. Daneben imponiert allerdings die kleine Absprengung am Triquetrum, die deutlich zu sehen ist, wenig. Den Mechanismus dieser Fraktur, um etwas vorwegzunehmen, vermag ich nicht zu erklären. Aber eine Tatsache muß ich erwähnen, nämlich, daß ich als unerwünschte Beigabe bei meinen Versuchen an der Leiche einige Male, wahrscheinlich durch Kompression, bei forcierter Beugung und Pronation der Hand Radiusbrüche bekam, die in einer direkten Spaltung des Radius in seiner Längsrichtung bestanden. Es ist möglich, sich die Verhältnisse bei dem vorliegenden Fall in der Weise vorzustellen, jedoch betrachte ich den Fall in dieser Hinsicht mangels jeder genaueren anamnestischen Angabe der Patientin als ungeklärt. Wenn man hier eine typische Radiusrißfraktur annehmen wollte, so würden sich erhebliche Schwierigkeiten für die Deutung der dorsalen Absprengungen am Triquetrum ergeben.

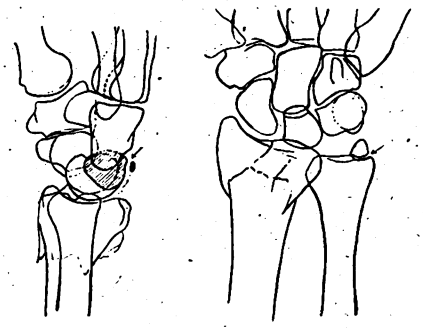

Fig. 3. Fig. 4.

Der andere Fall 7 (s. Textzeichnung 3 und 4) betraf einen 37jährigen Mann, der durch Fall auf die linke Hand einen Radiusbruch und einen deutlichen Processus-styloideus-ulnae-Abriß neben einem Abriß des Triquetrums an seiner ulnoproximalen Ecke erlitt.

Die Prognose war in all diesen Fällen mit Recht günstig gestellt worden. Freilich mußte man die Patienten von vornherein auf die mögliche lange Dauer, die man manchmal schwerlich durch irgendein Mittel abzukürzen imstande sein wird, hinweisen.

Die Therapie bestand in Ruhigstellung der Hand mit Schedescher Schiene oder leichten Pappeverbänden mit Frühmassage und Bädern. Erwähnenswert ist, daß Maetzke einmal mit Gipsverband schon nach 8 Tagen Beweglichkeit und nach 6 Wochen volle Arbeitsleistung bei Querbruch des Triquetrums bekam.

Es lag wegen der großen Ähnlichkeit der Fälle nahe, daß ein bestimmter Mechanismus denselben zugrunde liege. Bevor ich mich jedoch über die Entstehung der Fraktur auslasse, will ich noch einige Worte über die Technik des Aufnahmeverfahrens vorausschicken.

Technik des Aufnahmeverfahrens.

Die dorsale Absprengung am Triquetrum ist auf rein radioulnaren Aufnahmen in der Regel gut sichtbar, wenn diese scharf genug sind; auf der ventrodorsalen Aufnahme ist sie nicht erkennbar; wertvoll ist manchmal, zur Erhöhung der Sicherheit der Diagnose, eine Hilfsaufnahme in dorsoradioulnarer Aufnahme, welche die Rückfläche des verletzten Knochens manchmal noch besser tangential trifft (s. Tafel XIII, Fig. 3 und zugehörige Skizze Nr. 5).

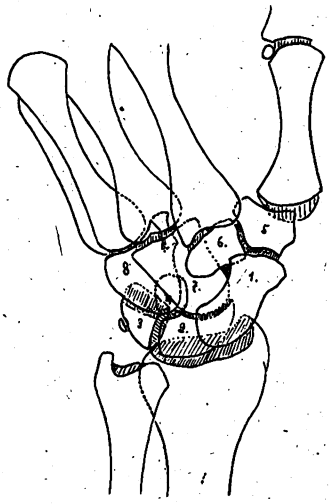

Fig. 5.

Wer die Literatur über Triquetrumfrakturen studiert hat, wird sich wundern, meistens nur Dorsovolaraufnahmen bei diesen Frakturen zu sehen. Es erscheint mir als sicher, daß sehr viele Frakturen dabei übersehen oder nicht recht gedeutet worden sind. Auch die reinen Radiusseitenaufnahmen können daran nicht viel ändern. Ich schreibe die große Zahl von uns geschilderter Frakturen

Digitized by Google

hauptsächlich dem Umstande zu, daß Zwischenstellungen zwischen reinen Seiten- und Dorsovolaraufnahmen bei jeder Verletzung der Hand, die klinisch auf den Handrücken hinwies, versucht wurden. Die schräge Radiusaufnahme zeigt das nebenstehende Bild, dem ich nur das eine hinzuzufügen habe, daß man damit sicher, sofern man nur etwas in den Stellungen der Hand bei den einzelnen Fällen variiert, die Bruchstelle in Form einer Zackenlinie am Triquetrum direkt sieht. Ich möchte also dieses Verfahren sehr empfehlen. Eine schräge Stütze der Hand ist dabei nicht nötig, sofern man nur die Hand mittels Kompressen und darauf gesetzter Albers-Schönbergscher Kompressionsblende fixiert.

Entstehung der Fraktur.

Was nun das Zustandekommen dieser Fraktur anlangt, so ist eines sicher, daß bis jetzt noch keine beweisenden Grundlagen für irgendeinen bestimmten Entstehungsmodus in der Literatur vorhanden sind. Ebermayer und Wittek glauben, daß die Triquetrumfraktur vornehmlich eine Kompressionsfraktur sei und zwar insofern, als die Ulna wie ein Stempel auf die radioproximale Ecke des Triquetrums einwirke. Freilich mußte Ebermayer den dabei vorhandenen Kompressionsbruch des Radius zur Erklärung heranziehen. Erst dann konnte ja die Ulna, die mit der Handwurzel in keine direkte und nähere Fühlung tritt, auf das Triquetrum frakturierend einwirken. Ebermayer lehnt, trotzdem er eine radiale Verschiebung des Bruchstückes (die übrigens mehrfach in der Literatur beobachtet) sieht, und auch eine schwere Bänderzerreißung aus der klaffenden Articulatio triquetrolunaris nachweist, eine Rißfraktur ab. Mätzke beschreibt nun einen dem Falle Ebermayers ganz analogen Fall von wirklich isolierter Triquetrumfraktur ohne Kompressionsbruch des Radius. Man vergleiche die Röntgenbilder, „Fortschritte", Band XII, Tafel I, 9 und „Fortschritte", Band XIV, Tafel XXa. Mätzke glaubt bei diesem Falle nicht an eine Kompression und man muß ihm für einen Fall völlig recht geben, wenn er behauptet, er könne sich nicht vorstellen, wie eine Druckwirkung der Ulna hier stattgefunden haben sollte. 1908 beschreibt Lilienfeld einen Fall, bei dem der Patient in einen Treibriemen kam, und sich wahrscheinlich neben dem Drucke eine Torsionswirkung geltend machte. Heilporn beschreibt einen Fall von Triquetrumfraktur, der einen Reiter betraf, der im Sturze vom Pferde gedrückt wurde. Er trug eine Radiusfraktur und eine solche des Ellbogens als Nebenverletzung davon.

Nach den in dieser Arbeit vorliegenden Fällen, die sich von der oben angeführten Literatur insofern sehr unterscheiden, als es sich hier um Absprengungen oder Abrisse an der Dorsalseite des Os triquetrum und nicht um Quer- oder Längsfrakturen in dem letzteren handelt, macht es nun unzweifelhaft den Eindruck, als ob eine Rißfraktur, durch irgendein dorsales Band bedingt, vorliege. Was kommt denn bei diesen Fällen in Betracht? Erstens Kompressionsfraktur, zweitens Absprengung durch direkte Gewalt und drittens Verwechslung mit dem von Pfitzner beschriebenen Epilunatum, das als an der Ansatzstelle des Ligamentums zwischen Triquetrum und Lunatum gelegen, beschrieben wird. Was das letztere anlangt, so kann man diese Annahme nach den Röntgenbildern ohne weiteres durch die zackigen Bruchlinien am Triquetrum und durch die klinischen Erscheinungen zurückweisen. Außerdem hat man doch wohl auch nicht beobachtet, daß ein Sesambein mit der Unterlage verwächst. Nicht bestreiten möchte ich, daß eine Kompression gelegentlich unter besonderen Umständen eine Rolle spielt. Bewiesen ist dies jedoch nicht. Was die direkte Gewalteinwirkung auf das Triquetrum betrifft, so möchte ich wieder auf die geschützte zwischen Processus styloideus ulnae und Os hamatum einerseits, Pisiforme und Lunatum andererseits befindliche Lage des Dreiecksbeines hinweisen. Man hann sich einen derartigen Modus nur ganz ausnahmsweise vorstellen, und in der Literatur ist dessen überhaupt nicht Erwähnung getan.

Es lag nun nahe, einmal experimentell zu versuchen einen Triquetrumbruch zu erzeugen. Am Bänderpräparat habe ich zunächst Studien gemacht. Ich will der Übersicht halber neben-

Digitized by Google

stehendes Bild, Fig. 6, aus Spalteholz, ins Gedächtnis rufen. Was ich bei diesen Studien lernte, ist im wesentlichen nichts Neues. Ich bekam eine Anspannung des Ligamentum carpi-dorsale bei der Pronation. Die Franzosen nennen dieses Band direkt „pronateur". Ich fand aber weiterhin, daß man eine weit straffere Anspannung des Bandes bekommt, wenn mit der Pronation eine Volarflexion der Hand verbunden ist. Ich muß erwähnen, daß in Wirklichkeit die Wirkung des Bandes, wie Fick betont, darin besteht, daß die Handwurzel bei der Pronation dem Zuge des Bandes folgen muß. Es ist dieses Band jedoch bei weitem nicht so stark, wie die volaren Bänder, die die Handwurzel mit dem Radius verbinden, so daß eine kräftige Pronation der Hand auch dann noch stattfindet, wenn man dasselbe durchschneidet. Das andere in Betracht kommende Band, daß Collaterale ulnare, spannt sich bei Ulnarabduktion der Hand (Fick). Die anatomischen Verhältnisse liegen dabei nun so: die Ulna muß man sich als einen fixen Punkt bei der Pronation und Supination vorstellen. Sie vermag ja infolge des Scharnieres im Ellbogengelenk nur zusammen mit dem Oberarm um ihre Längsachse zu rotieren. Bei Beugestellung des Ellbogengelenkes kann eine Rotation der Ulna durch Hebelwirkung gänzlich unterdrückt werden. An Leichen machte ich nun folgendes Experiment: Die Hand wurde gefaßt, stark gebeugt und proniert. Die Beugung hatte dabei den Zweck, das Triquetrum zu fixieren, indem sich nämlich dabei das Ligamentum collaterale ulnare kräftig spannt. Den Versuch in der Weise anzustellen, daß man den Radius pronierte und die Hand fixierte, wie dies den natürlichen Verhältnissen dieses Bandes entspricht, wurde vorderhand wegen der leicht begreiflichen technischen Schwierigkeiten und weil dies einem ganz gekünstelten, in der Natur wohl selten vorkommenden Entstehungsmodus entsprechen würde, nicht unternommen. Es konnte aber auf diese vorher geschilderte Weise ein Abriß am Triquetrum erzielt werden. Das abgesprengte Knochenstückchen klappte sich nach der radialen Seite wie ein Deckel auf. Ich stelle mir demnach den Hergang der Fraktur in der Weise vor, daß das Ligamentum carpi dorsale von dem durch die Beugung fixierten Triquetrum ein Stück herausgerissen hat. Der Bewegung des Radius im Sinne der Pronation wurde dabei freier Lauf gelassen, der Arm selbst, um eine Rotation in der Schulter zu vermeiden, im gebeugten Ellbogengelenk fixiert.

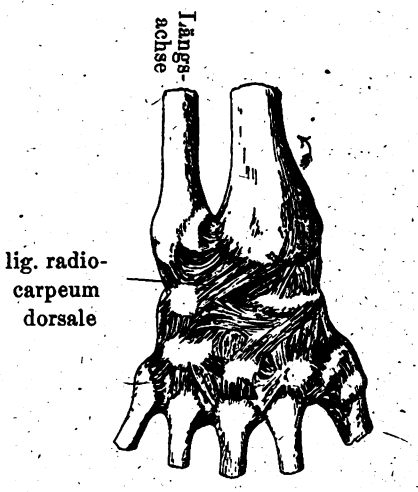

Fig. 6.

Ein weiterer Leichenversuch, auf dieselbe Weise angestellt bei einem Phthisiker, der, wie sich bei der Präparation des Handgelenkes herausstellte, außerordentlich dünne und dehnbare Bänder hatte, mißlang. Es führte die dabei angewandte äußere Kraft, um das Handgelenk maximal zu beugen, und so die dorsalen Bänder zur kräftigen Anspannung zu bringen, zu einem Bruch des Radius in seiner Längsrichtung.

Zusammenfassung:

1. Die dorsale Absprengung am Triquetrum ist mäßig selten, etwa so wie Navikularbrüche. Sie kommt häufiger allein, seltener in Gesellschaft mit anderen, insbesondere Radiusbrüchen vor.

2. Sie wird auf unscharfen Bildern leicht übersehen, ist aber auf guten, rein radioulnaren Aufnahmen deutlich zu sehen; die Zugehörigkeit des abgesprengten Stückchens zum Triquetrum ist aus schrägen Hilfsaufnahmen zu ermitteln.

3. Die klinischen Erscheinungen decken sich mit denjenigen einer starken „Distorsio manus". Nur die ausgesprochene Druckempfindlichkeit am Rücken des Dreieckbeines ist charakteristisch. Das Bild liefert den anatomischen Beweis für stattgehabte stärkere Gewalteinwirkung.

Digitized by Google

4. Die Prognose ist günstig, der Heilverlauf allerdings manchmal langwierig. Die volle funktionelle Wiederherstellung wurde auch bei pseudarthrotischer Heilung beobachtet analog dem Abriß des Proc. styl. ulnae bei Radiusbrüchen.

5. Anatomische Überlegungen legen es nahe, daß die Absprengung durch Abriß des an der Frakturstelle ansetzenden Ligamentum carpi dorsale zustande kommt.

6. Es gelang auch die experimentelle Bestätigung, d. h. der Abriß wurde erzeugt durch gewaltsame Pronation bei gleichzeitiger starker Beugung.

7. Die Absprengung, erzeugt durch indirekte Gewalteinwirkung, ist zu unterscheiden von den durch direktes schweres Trauma bewirkten eigentlichen und seltneren Brüchen dieses Knochens.

Aus einem Reserve-Lazarett.

Was bedeutet im Röntgenbild die Zähnelung der großen Kurvatur des Magens?

Von

Dr. J. Schütze, Facharzt für Röntgenologie.

(Hierzu Tafel XV, Fig. 1 und 2.)

Für den Streit der Meinungen, wieweit die Röntgenologie imstande sei, bei Erkrankungen des Magens und Duodenums, insbesondere bei deren ulzerösen Prozessen, Aufklärung zu bringen, dürfte es von Wert sein, im Laufe der Zeit neue Symptome aufzufinden, die für oder gegen Ulkus des Magens und Duodenums sprechen.

Ein solches Symptom, über dessen Kenntnis ich bei Durchsicht der vorhandenen Röntgenliteratur nichts auffinde, ist die Zähnelung der großen Kurvatur. Obwohl sie auf Abbildungen öfters anzutreffen ist, ist auf ihre Bedeutung meines Wissens bisher noch nie hingewiesen worden.

Besonders habe ich bei meinen Betrachtungen die neu erschienenen Werke berücksichtigt: Röntgendiagnostik der chirurgischen Erkrankungen des Verdauungskanals von Goldammer (zweite Auflage im Archiv und Atlas der normalen und pathologischen Anatomie in typischen Röntgenbildern, Hamburg, Lucas Gräfe & Sillem, 1916) und Klinische Röntgendiagnostik des Verdauungskanals von Stierlin. Wiesbaden. Bergmann, 1916.

Diese Werke gehen allerdings beide fast ausschließlich vom chirurgischen Standpunkt aus, und es ist sicher ein großer Unterschied im Ergebnis der Röntgenuntersuchung, ob ich das Material einer inneren oder chirurgischen Klinik, ob ich das Material einer einfachen oder besseren Klientel zu röntgen habe.

In dem letzteren Umstand erblicke ich beiläufig den Unterschied der Ergebnisse verschiedener Untersucher bei Feststellungen z. B. über die Häufigkeit von Ulkusnischen. Ich habe die Ulkusnischen zur Hauptsache bei solchen Patienten (meist vom Lande kommenden) gefunden, die nicht die Zeit und das Geld hatten, trotz ihrer jahrelangen Magenbeschwerden energische Kuren zu brauchen oder sich mit allen Hilfsmitteln der Medizin untersuchen zu lassen, die dem Städter auch der einfacheren Klassen so verhältnismäßig leicht zur Verfügung stehen.

Oder ich fand sie bei solchen Leuten, die sich ihren Beschwerden gegenüber lange Jahre etwas indolent verhielten, also ein verhältnismäßig vernachlässigtes Material darstellten.

Dagegen findet man naturgemäß bei Patienten, die sich frühzeitig und intensiv behandeln lassen können, derartig starke Veränderungen seltener; und man wird aus den angeführten Gründen z. B. die Resultate verschiedener Kliniken und Gegenden über ein prozentuales Verhältnis der Häufigkeit von Ulkusnischen nicht ohne weiteres vergleichen können.

Die Leute, die nun gar zur chirurgischen Klinik gehen, um sich wegen ihrer hochgradigen Magenbeschwerden operieren zu lassen, werden selbstverständlich ein röntgenologisch leichter

Digitized by Google

zu beurteilendes Bild bieten, da sie meistens stärkere und oft sozusagen für einen Blinden mit dem Stock zu fühlende Veränderungen im Röntgenbild oder am Leuchtschirm aufweisen.

Ganz anders ist es mit dem Material einer inneren Klinik, die doch im Durchschnitt nicht so schwer kranke Magenpatienten beherbergt. Bei diesen müssen auch feinere diagnostische Zeichen im Röntgenbild Berücksichtigung finden, damit aus einer großen Reihe von sorgfältigen Beobachtungen eventuell neue brauchbare Resultate durch Verwertung objektiver typischer Bilder erwachsen, und darauf soll in dieser Arbeit das Bestreben gerichtet sein.

Einen großen Vorteil aber haben die von chirurgischer Seite veröffentlichten Werke; sie bringen autoptisch nachgeprüftes Material. Wenn auch der Chirurg, wie ich früher schon erwähnte (X. Röntgenkongreß) nicht stets mit seiner Autopsie unfehlbar ist, z. B. sicher gelegentlich trotz Eröffnung des Magens oder Duodenums kleinere Ulzera übersieht, so bringen diese Werke doch in fast 100 Prozent richtige Tatsachen.

Nun finde ich auch in den beiden oben erwähnten Werken das Symptom, dessen Wert ich jetzt besprechen möchte, auf einer Reihe von Bildern bei Ulkusfällen angedeutet, und zwar da dieses die schärferen Bilder enthält, hauptsächlich im Goldammerschen Buch, z. B. Tafel V ff. Aber es ist nirgends auf dies Vorkommnis hingewiesen, so daß, da es unerwähnt, unerklärt und unbeachtet blieb, es bedeutungslos erscheint.

Den Vorteil der Autopsie entbehrt die innere Klinik, und deshalb sind zur Hauptsache die Fälle, deren Untersuchung mir obliegt, nicht durch Operation nachgeprüft; doch stützen sich die klinischen Untersuchungen und Diagnosen meines Materials, wie ich später noch ausführen werde, auf die Erfahrung einer Autorität auf dem Gebiet der Magenerkrankungen, so daß das Ergebnis der klinischen Diagnose als richtig anzunehmen ist.

Zur Erläuterung des Begriffs Zähnelung der großen Kurvatur müssen wir nun zuerst feststellen, was verstehen wir darunter, d. h. wie sieht ein solches Bild aus, und ferner, was bedeutet das Vorkommen der Zähnelung.

Es handelt sich bei der Zähnelung um ein in verschieden starkem Grade auftretendes, mehr oder weniger tief einschneidendes, nicht ganz regelmäßig in seiner Aufeinanderfolge sich darstellendes, aus zahlreichen kleinen Zackenbildungen bestehendes Aussehen der Seitenkontur der großen Kurvatur. Es erinnert das Bild vielleicht an die Zähne einer unregelmäßig geschärften oder abgenutzten Säge, so daß ich von diesem Aussehen den Ausdruck Zähnelung hernahm. In Parallele ist der Ausdruck Zähnelung mit seiner in der Botanik stattfindenden Anwendung bei der Bezeichnung der Blattränder zu setzen. (Siehe Abbildung *a*.)

Nach Röntgenbildern, und als ich zuerst auf das Symptom aufmerksam wurde, hielt ich es für eine kleinschlägige Peristaltik, doch ist dies nicht die richtige Erklärung, denn wenn es eine Peristaltik wäre, müßte sie fortschreiten; das tut die Zähnelung aber unabhängig von der großen Peristaltik nicht. Sie bleibt vielmehr konstant, oder verschwindet ab und zu ganz, um dann eventuell plötzlich wieder mit einem Schlag an der ganzen Kurvatur oder zu $^1/_3$, $^1/_2$—$^2/_3$ ihrer Länge aufzutreten.

Wodurch kommt dies gezähnelte Aussehen zustande? Es ist nach allen meinen Beobachtungen keine andere Annahme möglich, als daß es sich dabei um kleine spastische resp. hypertonische Einziehungen entlang dem Verlauf der großen Kurvatur handelt, durch welche die in der Längsrichtung des Magens laufenden Schleimhautfalten teilweise in geringer Ausdehnung quer gestellt werden.

Um perigastritische Verwachsungsstränge kann es sich hierbei nicht handeln, denn in diesem Falle müßte die Zähnelung vom Anfang der Magenfüllung an ungefähr in gleicher Stärke ständig bestehen bleiben und könnte vor allem nicht, wie ich eben schon erwähnte, plötzlich auftreten, dann eine Weile andauern und langsam oder plötzlich wieder verschwinden. Perigastritische Verwachsungen sind auch meistens durch einzelne stärkere Zipfelbildung und nicht durch so zahlreiche kleine gekennzeichnet. Sie bleiben vor allem bei aktiven oder passiven Magenbewegungen in anderer Art als die Zähnelung sichtbar, indem sie meistens mehr oder

Digitized by Google

weniger ihre Gestalt beibehalten, während die Zähnelung ihre Gestaltung bei Bewegungen des Magens (z. B. beim Leibeinziehen) mit der Magenkontur verändert.

Es ist also nach meiner Annahme die Zähnelung der großen Kurvatur in ihrer Bedeutung als Zeichen eines hypertonischen Zustandes aufzufassen, dessen Ursache sich in einem besonderen Reizzustand findet, der durch Veränderungen am Magen selbst oder solche seiner nächsten Umgebung bedingt ist.

Derartige Reizzustände sind nun fast ausschließlich ulzeröser Art; und deshalb ist die Beobachtung der Zähnelung der großen Kurvatur — in ähnlicher Weise übrigens wie auch die Beobachtung der geringeren Grade von Kardiospasmus, die oft gleichfalls Zeichen eines am Magen sich findenden Reizzustandes darstellen — von großer Wichtigkeit: als Erkenntnismittel für das Vorhandensein eines frischeren, einen solchen Reizzustand auslösenden Prozesses.

Dies ist besonders bei solchen Untersuchungen der Fall, bei denen das röntgenologische Ergebnis ein verhältnismäßig negatives bleibt, da starke Veränderungen (Nischen, kallöse Ulzera, Verziehungen des Magens durch Perigastritis, Formveränderungen usw.) sich nicht finden.

Zeigt sich die Zähnelung bei der Untersuchung, so kann man daraus entnehmen, daß es sich um einen noch mehr oder weniger floriden Prozeß am oder im Magen und seiner nächsten Umgebung handelt.

Bei älteren Prozessen oder solchen, die zu stärkeren Veränderungen (große Spasmen, anatomische Gestaltsänderungen usw.) geführt haben, findet man die Zähnelung unter Umständen gar nicht oder wenig stark ausgeprägt, oder nur dann, wenn ein frisches Rezidiv sich auf oder neben dem älteren Prozeß vorfindet. Dann allerdings kommt gelegentlich auch eine Zähnelung der kleinen Kurvatur vor. (Abbildung *b*.)

Gerade also bei Patienten der inneren Kliniken wird bei zweifelhaften klinischen und sonstigen röntgenologischen Befunden die vorhandene Zähnelung öfter ein ausschlaggebendes Zeichen für die Berechtigung der von den Patienten geklagten Beschwerden sein, was wiederum von besonderer Wichtigkeit für die Beurteilung der militärischen Brauchbarkeitsgrade darstellt.

Ich habe zurzeit den großen Vorzug, fast das gesamte Material einer Beobachtungs- und Behandlungsstation für Magenkranke von etwa 100 Betten des xten A.-K., die unter der Oberleitung einer Autorität auf dem Gebiete der Magenkrankheiten steht, röntgenologisch zu untersuchen. Dabei finden sich grobe in die Augen springende Veränderungen anatomischer oder spastischer Art nur in seltenen Fällen, und es bedarf aller Feinheiten in der Gesamtheit der der Untersuchungsmethoden, über welche die innere Klinik und die Röntgenologie zurzeit verfügt, um zu brauchbaren Resultaten zu kommen.

Nach einer von den Herren behandelnden Ärzten der Magenstation und mir vorgenommenen statistischen Nachzählung der mit klinischem Ulkusverdacht behafteten Patienten fand sich das Symptom der Zähnelung der großen Kurvatur ungefähr in etwa 40 % der Fälle, wenn ich die Gesamtzeit meiner dortigen Röntgentätigkeit berücksichtige. Die Prozentzahl erhöht sich aber sicher auf mehr als 60 %, wenn ich ihrer Berechnung die letzten Monate zugrunde lege, in denen ich auf dieses Symptom besonders zu achten gelernt habe.

An welcher Stelle das vermutete Ulkus seinen Sitz hat, ergibt sich nun aus der Zähnelung nicht ohne weiteres, wobei man nie vergessen soll, daß es sich oft um multiple Ulzera handeln wird — und zwar solche des Magens oder des Duodenums oder beider. Es besteht dabei die Möglichkeit, daß sie sich an der kleinen Kurvatur oder in der pylorischen Gegend finden, vielleicht auch ab und zu hinter dem Pylorus, oder daß in seltenen Fällen eine Cholezystitis vorliegt; es findet sich das Symptom also z. B. auch bei den peripylorischen Ulzeris. Aber zuweilen gelingt es doch, aus dem Auftreten der Zähnelung einen Schluß auf den Sitz eines Ulkus zu machen, nämlich dann, wenn bei Druck auf eine vom Patienten als schmerzhaft bezeichnete Gegend ganz plötzlich die Zähnelung der großen Kurvatur in stärkerem Maße sozusagen einspringt, obwohl sie vorher nicht oder nur wenig vorhanden war, und wenn dies Vorkommnis sich öfter wiederholt.

Digitized by Google

Und gerade dieses Moment ist es, das meine Annahme, es handle sich bei der Zähnelung um den Ausdruck eines Reizzustandes, am meisten stützt.

Denn eben wenn ein stärkerer Reiz auf die erkrankte Stelle ausgeübt wird, stellt das Symptom sich ein, und es kann sich nur einstellen, wenn der Reiz seinen Ausdruck im erhöhten Tonus der großen Kurvatur findet, veranlaßt als Reflexwirkung auf dem Wege des Nervensystems; es wäre dies in Parallele zu stellen mit der Rubrik der von Katsch benannten „krankhaften Tätigkeitssteigerung".

Was also bei starken geschwürigen Prozessen der stark eingezogene Spasmus der großen Kurvatur an einer besonderen Stelle bedeutet, dessen Ausdruck ist bei geringerem Reiz in geringerem Grade ihre stellenweise Zähnelung.

Sollte jemand das Verhalten des Magens bei Ulkus auf dieses Symptom hin nachzuprüfen beabsichtigen, so möchte ich hervorheben, daß es natürlich nicht auf allen angefertigten Plattenaufnahmen zu sehen ist, denn wie gesagt, es wechselt manchmal in seiner Stärke und seinem Auftreten. Wer es beobachten will, muß nicht zu kurz dauernde Durchleuchtungen machen und mit enger Blende die große Kurvatur absuchen.

Differentialdiagnostisch erwähne ich, daß man die Zähnelung nicht mit dem Bilde eines Skirrhus der großen Kurvatur verwechseln darf. Es wird in solchem Zweifelsfalle nicht schwer sein, bei der aktiven und passiven Beweglichkeit des Magens eine Unterscheidung zu treffen.

Die Zähnelung findet sich bei Karzinomen des Magens anscheinend nur außerordentlich selten, was gleichfalls differentialdiagnostisch von großem Werte ist.

Ich hoffe, mit der vorliegenden Veröffentlichung über das Symptom der Zähnelung der großen Kurvatur bei ulzerösen oder frisch entzündlichen Prozessen, die sich sonst im Röntgenbild wenig bemerkbar machen, ein nützliches Merkmal zur Entscheidung zweifelhafter Fälle aufgedeckt zu haben und bin überzeugt, daß auch von anderer Seite dieses Verhalten des Magens Bestätigung finden wird.

Von Veröffentlichung ins einzelne gehender Krankengeschichten glaube ich vorerst absehen zu sollen, um diese Arbeit damit nicht unnötig zu belasten. Im entsprechenden Falle würde ich mir aber eine solche an anderer Stelle vorbehalten.

In dem vorn angeführten Buch von Stierlin findet sich ein sehr ausführliches Literaturverzeichnis.

Erklärung der Abbildungen:

Tafel XV, Bild 1:

Starke Zähnelung der großen Kurvatur, Heranziehung des Antrums an die kleine Kurvatur. Ulcus ventriculi. Die Zähnelung ist so stark, daß man sie für perigastritische Verwachsungen halten könnte, doch ergibt die Prüfung der Beweglichkeit des Magens (Mobilität), daß es keine Verwachsungen sind.

Bild 2:

Mittelstarke Zähnelung der großen Kurvatur bei Ulcus penetrans. (Etwas ist auch die kleine Kurvatur gezackt.) Altes Ulkus mit frischen Reizzuständen.

Berlin, Januar 1917.

Anmerkung bei der Korrektur:

Herr Prof. Albers-Schönberg hatte die Güte, mich darauf aufmerksam zu machen, daß im Winter 1916 G. Schwarz einen Vortrag in der Wiener K. K. Gesellschaft der Ärzte gehalten habe, in dem er aus ähnlichen Symptomen (Lappung oder Einkerbung) zu gleichem diagnostischen Resultat gelangt sei. Ich finde nachträglich diesen Vortrag nur kurz erwähnt in der Wiener medizinischen Wochenschrift 1916 Nr. 47, wo es ungefähr folgendermaßen heißt:

„G. Schwarz fand bei bestehendem oder abgeheiltem Ulcus ventriculi aut duodeni lappige Einkerbungen, er führt sie auf Hypertonus der Muskulatur zurück. Er ist der Meinung, daß dieser Befund auf ein bestehendes oder abgeheiltes Ulkus schließen läßt, selbst wenn im Röntgenbild sonst kein Anhalt dafür vorhanden ist."

Es ist interessent, daß ich gänzlich unabhängig und ohne Kenntnis der Schwarzschen Ansichten zu fast genau den gleichen Schlüssen kam. Es spricht das wohl für ihre Richtigkeit.

Digitized by Google

Aus dem allgemeinen Röntgeninstitut des Eppendorfer Krankenhauses.

Über die Entstehung von nitrosen Gasen im Röntgenbetrieb nebst Vorschlägen zu deren Unschädlichmachung.

Von

Dr. med. Alexander Lorey.

In Nr. 14 der Münchener Medizinischen Wochenschrift weist Reusch darauf hin, daß die unangenehmen Wirkungen bei röntgenologischen Tiefenbestrahlungen, sowie die Gesundheitsschädigungen, die beim Personal, welches tagaus, tagein in einem Röntgeninstitut arbeitet, beobachtet werden, zum größten Teil auf die Einatmung von nitrosen Gasen zurückzuführen sind. Die Hauptquellen der nitrosen Gase seien zweifelsohne die Funkenstrecken, weshalb er rät, dieselben in Glas einzuschließen.

In der Tat kann man sich leicht überzeugen, daß beim Überspringen von elektrischen Funken salpetrige Säure erzeugt wird, wenn man den von Reusch beschriebenen Versuch anstellt. Läßt man in einem Glasgefäß zwischen zwei Elektroden, die in den Hochspannungsstromkreis eines Röntgenapparates eingeschaltet sind, Funken überspringen, so kann man schon nach wenigen Minuten wahrnehmen, daß das Gefäß mit rotbraunen Gasen angefüllt ist. Mit Hilfe des Griesschen Reagens (nach Vorschrift von Treadwell, Analytische Chemie) läßt sich mit Leichtigkeit nachweisen, daß dieses Gas salpetrige Säure ist.

Diese Tatsachen bieten ja an und für sich nichts Überraschendes. Denn in der chemischen Industrie bedient man sich schon lange des Vorganges, um Stickstoff aus der Luft zu gewinnen. Auch hier wird unter der Einwirkung des elektrischen Flammenbogens der Stickstoff der Luft zu dem farblosen Gas Stickoxyd (NO) verbrannt, welches jedoch sofort weiter oxydiert wird; und zwar entsteht zunächst bei überschüssigem Sauerstoff fast momentan, wie Raschig (Z. f. ang. Chem., 18, pag. 1281) und später Baudisch und Klinger (Ber. d. deutsch. chem. Ges., Jahrgang 45, Heft 15, pag. 3231 und Klinger, Doktordissertation, Zürich 1914) nachgewiesen haben, Stickstofftrioxyd, das Anhydrit der salpetrigen Säure (N_2O_3) und weiterhin sehr viel langsamer Stickstofftetraoxyd resp. Stickstoffdioxyd. ($2NO+O_2=N_2O_4$ bzw. $2NO_2$). Von diesen Gasen läßt sich die salpetrige Säure sehr einfach mit Hilfe des Griesschen Reagens nachweisen. Die gleichzeitig mit den nitrosen Gasen noch entstehenden Mengen von Ozon und Wasserstoffsuperoxyd sind sehr gering und interessieren uns hier nicht, da sie kaum zu Gesundheitsstörungen Veranlassung geben können.

Es war demnach von vornherein wahrscheinlich, daß überall, wo Funken überspringen, salpetrige Säure entsteht. Ein sehr reichliches Überspringen von Funken findet dauernd während des Betriebes an unseren Hochspannungsgleichrichtern statt. Der Hochspannungsgleichrichter, den ich zur Untersuchung benutzte, war, wie wohl meist, in einen Schrank eingebaut. Untersucht man nun die Luft in einem solchen Schrank nach fünfminütigem Betrieb des Apparates, so erhält man bereits eine deutlich positive Reaktion auf salpetrige Säure. Die Untersuchung ist sehr einfach. Ich benutzte dazu Glasflaschen von 500 ccm Inhalt mit eingeschliffenem Glasstöpsel. Dieselben werden mit Wasser gefüllt, das Wasser an der Stelle, wo man Luft entnehmen will, ausgegossen. Die Luft tritt dann in die Glasflasche ein; man gibt alsdann in die Glasflasche etwa 2 ccm des frisch zusammengegossenen Reagenses und schwenkt die Flasche damit aus. Bei Anwesenheit von salpetriger Säure tritt alsdann Rotfärbung ein. Es ist natürlich selbstverständlich, daß bei Anwendung dieses außerordentlich scharfen Reagenses mit allen Vorsichtsmaßregeln gearbeitet werden muß, daß die Gefäße, das Wasser usw. vorher stets auf die Anwesenheit von Spuren von salpetriger Säure untersucht werden müssen.

Digitized by Google

Die salpetrige Säure bleibt nun natürlich nicht in dem Schrank eingeschlossen, sondern tritt durch die Ritzen und Fugenöffnungen desselben in das Untersuchungszimmer aus. So konnte ich denn auch regelmäßig in dem Arbeitsraum, in dem ein Hochspannungsgleichrichter stand, selbst wenn bei offenen Fenstern gearbeitet wurde, während des normalen Röntgenbetriebes salpetrige Säure in der oben beschriebenen Weise nachweisen. Es war sehr von Interesse, zu sehen, ob auch salpetrige Säure in dem Arbeitsraum zu finden ist, wenn der Hochspannungsgleichrichter nicht in demselben Raum untergebracht ist. Dazu gab mir mein zweites diagnostisches Untersuchungszimmer Gelegenheit. Hier steht der Hochspannungsgleichrichter auf dem Flur, die Hochspannung wird durch die Wand in den Arbeitsraum geleitet und hier vermittels Hochspannungsumschalter auf die einzelnen Arbeitsplätze verteilt. In diesem Raum war auch nach längerem Arbeiten, wobei, da zahlreiche Durchleuchtungen vorgenommen wurden, Fenster und Türen dicht geschlossen waren, mittels der oben erwähnten Methode niemals salpetrige Säure in der Luft nachzuweisen. Ganz frei davon war die Luft in diesem Raum allerdings auch nicht. Ein gutes Mittel, um die salpetrige Säure zu binden, ist bekanntlich die Natronlauge. Ich stellte deshalb in diesem Raum eine flache Schale mit Wasser auf, dem einige Tropfen Natronlauge zugesetzt waren. Nach zweitägigem Stehen ergab der Inhalt dieser Schale mit dem Griesschen Reagens eine schwach positive Reaktion. Wir werden nicht fehlgehen, wenn wir die Entstehung dieser salpetrigen Säure auf eine Zersetzung der Luft durch die stillen Entladungen zwischen den Hochspannungsleitungen zurückführen. Es waren jedoch die hier nachgewiesenen Mengen von salpetriger Säure verschwindend gering im Verhältnis zu denen, die im anderen Röntgenzimmer, in welchem der Hochspannungsgleichrichter stand, anzutreffen waren.

Es ist also erwiesen, daß überall da, wo elektrische Funken überspringen oder stille Entladungen entstehen, nicht unbedeutende Mengen von nitrosen Gasen gebildet werden. Nun ist ja seit langem bekannt, daß die salpetrige Säure ein Blutgift ist, welches sich direkt mit dem Hämoglobin verbindet und zur Entstehung von Methämoglobin führt. Daß diese Bindung sehr schnell vor sich geht, läßt sich durch folgenden Versuch beweisen: Verdünnt man etwas frisches Menschenblut mit Wasser und stellt es in dem Schrank eines Hochspannungsgleichrichters auf und untersucht dieses nach halbstündigem Röntgenbetrieb, so hat dasselbe eine dunkelbraunrote Farbe angenommen. Die spektroskopische Untersuchung ergibt den für Methämoglobin beweisenden Absorptionsstreifen. Hämatin ist nicht vorhanden. (Herr Chemiker Schumm war so liebenswürdig, die spektroskopischen Untersuchungen auszuführen.) Weitere Versuche zeigten mir, daß bereits nach fünfminutenlangem Betrieb der Nachweis von Methämoglobin gelang. Dabei ist diese Probe keineswegs scharf, sie fällt vielmehr erst bei einem Gehalt von ungefähr 15 % positiv aus. Es kann deshalb wohl auch nicht ganz gleichgültig sein, wenn jemand, wie das Röntgenpersonal, täglich mehrere Stunden lang, wenn auch nur geringe Mengen, von salpetriger Säure einatmet. Es liegt deshalb sehr nahe, die fortgesetzte Einatmung kleinerer Mengen von nitrosen Gasen für die Gesundheitsstörungen beim Röntgenpersonal, die auch ich häufig beobachtet habe, und die sich in Anämie, Schlappheit, Nervosität, Kopfschmerzen usw. äußern, verantwortlich zu machen. Allerdings scheint auch hier eine gewisse Gewöhnung einzutreten. Denn die Mattigkeit, Abgeschlagenheit, Kopfschmerzen und Benommenheit im Kopfe macht sich am meisten bemerkber bei neuen, in das Institut eintretenden Schwestern und Assistenten. Wie viel hier noch andere Faktoren, z. B. die Hochspannungsströme, die sich noch in ziemlich bedeutender Entfernung von den Hochspannungsleitungen dadurch bemerkbar machen, daß man das Gefühl hat, als wenn einem die Haare zu Berge stehen, einwirken, entzieht sich eintweilen unserer Kenntnis. Daß jedoch die stärkeren Nebenwirkungen, die sich bei langdauernder Bestrahlung bei Patienten bemerkbar machen und die von Gauß als Röntgenkater bezeichnet werden, auf die Einwirkungen von nitrosen Gasen zurückzuführen sind, möchte ich bezweifeln. Es müßte dann bei dem Röntgenpersonal, welches doch gleichzeitig dieselbe Luft, also auch dieselbe Menge von nitrosen Gasen einatmet, und

Digitized by Google

zwar nicht nur während einer einzigen Bestrahlung, sondern viele Stunden lang jeden Tag, dieselben Erscheinungen auftreten. Ein Röntgenkater ist aber wohl beim Personal, auch bei den neuen in das Institut eingetretenen, noch niemals beobachtet worden. Andererseits sind die Erscheinungen bei akuter Nitritvergiftung, und eine solche müßte ja beim Röntgenkater vorliegen, auch andere, wie frühere Untersuchungen über Vergiftung bei innerlicher Darreichung von salpetrig-sauren Salzen uns bewiesen haben. (Lorey und Schumm: Beitrag zur Giftwirkung von Bismuthum subnitricum und anderen in der Röntgendiagnostik angewandten Bismuthpräparaten. Fortschr. a. d. Geb. d. Röntgenstr., Bd. XV.) Es kam hier in ausgeprägten Fällen wenige Stunden nach Aufnahme von Bismuthum subnitricum in großen Dosen (etwa 200 g) zu starker Cyanose und Collaps, sowie einer eigentümlich fahlgrauen Farbe der Haut. Das entnommene Blut hatte einen dunkelbraunroten Farbenton und ließ spektroskopisch deutlich Methämoglobin erkennen. In zwei anderen Fällen konnten wir nach Zuführung von Bismuthum subnitricum in gleicher Dosis Methämoglobin im Blute nachweisen, ohne daß klinisch sich Vergiftungserscheinungen bemerkbar machten. Die Menge des Methämoglobins muß also augenscheinlich eine recht beträchtliche sein, ehe die Vergiftung klinische Erscheinungen hervorruft. Bemerken möchte ich noch, daß ich in den allerdings nur wenigen bisher untersuchten Fällen nach intensiver Röntgenbestrahlung spektroskopisch kein Methhämoglobin nachweisen konnte.

Der Nachweis der Entstehung von nitrosen Gasen in den Röntgenlaboratorien, deren dauernde Einatmung sicherlich eine wichtige Ursache für die bei dem Röntgenpersonal auftretenden Schädigungen abgibt, erheischt es also, geeignete Gegenmaßregeln zu treffen. Zunächst ist es sehr wichtig, daß die Apparate, die reichlich nitrose Gase bilden, vor allem die Hochspannungsgleichrichter, nicht in dem Arbeitsraum selbst aufgestellt werden, was sich auch schon wegen des Lärmes, den die Apparate verursachen, empfiehlt. Daß damit schon viel gewonnen ist, habe ich schon oben erwähnt. Des weiteren wird man versuchen, die salpetrige Säure am Orte des Entstehens unschädlich zu machen. Ein gutes Mittel hierfür ist, wie ebenfalls bereits erwähnt, die Natronlauge, die die salpetrige Säure direkt annimmt und bindet. Läßt man einen in einen Schrank eingeschlossenen Hochspannungsgleichrichter nur fünf Minuten laufen und untersucht dann die Luft in diesem Schrank, so fällt die Griessche Probe bereits deutlich positiv aus. Allmählich entweicht die salpetrige Säure aus dem Schrank, zum Teil wird sie auch zu Salpetersäure oxydiert, so daß die Probe nach einer halben Stunde negativ wird. Stellte man in diesen Schrank nun eine flache Schale mit möglichst großer Oberfläche, in die man Wasser gießt, dem einige Tropfen Natronlauge zugesetzt sind, und läßt den Apparat abermals fünf Minuten laufen, so gibt die sofort vorgenommene Luftprobe nur eine ganz schwache Reaktion auf salpetrige Säure, die Natronlauge jedoch bereits eine deutlich positive. Nach fünf Minuten Arbeitspause ist in der Luft keine salpetrige Säure mehr nachzuweisen. In dem Maße, wie der Ausfall der Reaktion an Stärke in der Luft abnimmt, nimmt er in der Lauge zu[1]). Wir werden also gut daran tun, in den Schrank des Hochspannungsgleichrichters eine Schale mit verdünnter Natronlauge aufzustellen. Seitdem ich dies durchführe, habe ich im ersten Untersuchungsraum, in dem der Gleichrichter in dem Arbeitsraum selbst steht, auch bei geschlossenen Fenstern und Türen auf direktem Wege in der oben beschriebenen Weise keine salpetrige Säure mehr nachweisen können. Stellte ich allerdings in diesem Raum an verschiedenen Stellen des Zimmers eine Schale mit Natronlauge auf, so konnte ich in dieser, ebenso wie im unteren Raum, nach ein bis zwei Tagen geringe Spuren von salpetriger Säure finden. Es

[1]) An zwei Tagen beobachtete ich bei Kontrolluntersuchungen, daß einerlei, ob eine Schale mit Natronlauge in dem Schrank stand oder nicht, sofort nach dem Laufen die Probe in der entnommenen Luft schwach positiv, nach fünf Minuten Ruhe etwas stärker positiv ausfiel, um dann in der oben beschriebenen Weise abzunehmen. Die Unterschiede in der Stärke der Reaktion zwischen den Versuchsreihen mit und ohne Lauge waren dieselben wie oben. Worauf diese Tatsache beruht, vermag ich nicht zu erklären.

Digitized by Google

wird sich also empfehlen, auch an verschiedenen Stellen des Zimmers, z. B. auf Schränken usw., Schalen mit verdünnter Natronlauge aufzustellen. Ein anderer Stoff, der, wie mir meine Untersuchungen gezeigt haben, sehr gierig salpetrige Säure bindet, ist der Kalk. Es wird daher zweckmäßig sein, den Wänden im Röntgenzimmer einen Kalkanstrich zu geben. Man kann auch die Wände des Schrankes, in dem der Hochspannungsgleichrichter steht, mit Pappkartons behängen, die mit Kalk bestrichen sind. Ein anderer Ausweg ist, die Luft aus den Schränken, in denen die Röntgenapparate stehen, mittels kräftig saugender Ventilatoren herauszusaugen und ins Freie zu leiten. Alle kräftig saugenden Ventilatoren haben nur leider den Nachteil, daß sie den Staub aus dem ganzen Hause nach dem Raum, in dem der Ventilator arbeitet, ansaugen. Bei Neueinrichtung eines Instituts wird man ferner die Arbeitsräume möglichst groß und luftig halten. Daß dies allein schon von großem Wert ist, ersehe ich aus meinem Therapieraum. Derselbe ist allerdings ungewöhnlich groß (12,9×8,5 bei 5 m Höhe) und gut gelüftet durch Dachreiter, große Türen an den vier Seiten und zahlreiche Fenster. Obwohl in diesem Raume drei Apparate fast ständig im Gang sind, darunter ein Hochspannungsgleichrichter und ein Apexapparat mit rotierender Funkenstrecke, war in diesem Raum im Sommer, als bei offenen Türen gearbeitet werden konnte, auf direktem Wege keine salpetrige Säure nachzuweisen.

Der Zweck dieser Zeilen ist, nochmals darauf hinzuweisen, daß die dauernde Einatmung der in unseren Röntgeninstituten entstehenden salpetrigen Säure zu Gesundheitsschädigungen führen kann, und daß diese Schädlichkeiten sich durch einfache Mittel, wie Herausnehmen der Röntgenapparate aus dem Arbeitsraum, besonders der Gleichrichter, Einschließen der Funkenstrecken[1]), Aufstellen von Schalen mit verdünnter Natronlauge, Anstrich der Wände mit Kalk, gute Lüftung, sich vermeiden oder wenigstens sehr erheblich vermindern lassen. Des weiteren halte ich es für sehr wichtig, darauf zu achten, daß das Röntgenpersonal möglichst ausgiebig in die freie Luft kommt.

Über die Perspektive der Röntgenbilder.

Von

Prof. Dr. **E. Regener**,

Vorsteher des physikalischen Institutes der Landwirtschaftlichen Hochschule in Berlin.

(Hierzu Tafel XIV.)

Das Massenmaterial des Krieges hat in der Röntgenologie neue Gesichtspunkte in den Vordergrund des Interesses gerückt. Vor dem Kriege lag die Hauptbedeutung des Röntgenverfahrens bei der Untersuchung innerer Organe und bei der Feststellung von Knochenbrüchen und -veränderungen, nur selten war die Gelegenheit da, einen in den menschlichen Körper eingedrungenen Fremdkörper durch Röntgenstrahlen zu lokalisieren. Es ist deswegen verständlich, daß sich in der Röntgenologie das Interesse hauptsächlich auf die Feststellung und Sichtbarmachung solcher Fälle erstreckte. Diese Aufgabe konnte meist ohne große Rücksicht auf eine genaue räumliche Lokalisation des auf der Platte Gesehenen gelöst werden, da die anatomische Lage des betreffenden Organes usw. bekannt war. Wurden in bestimmten Fällen genaue Maße verlangt, wie z. B. bei der Herzdurchleuchtung, so kam meist das zwar einfache, immerhin doch recht unbeholfene Mittel der Orthodiagraphie zur Anwendung. Für die Fälle der Bestimmung von Fremdkörpern waren zwar auch die Methoden ausgearbeitet aber nur in den Händen weniger geübt worden.

Die Kriegsröntgenologie sieht sich vor anderen Aufgaben. Das Geschoß durchschlägt im Körper wahllos die verschiedensten Organe und die genaueste Lokalisation des auf der

[1]) Für die parallelen Funkenstrecken hat kürzlich Rieder, Münch. med. Wochenschr., 1917, Nr. 39, ein Funkenstreckenhäuschen beschrieben.

Digitized by Google

Platte gesehenen Fremdkörpers ist deswegen heute in der Mehrzahl der Fälle die Hauptaufgabe der Röntgenuntersuchung. Dadurch ist die Perspektive des Röntgenbildes von besonderer Bedeutung geworden, die Art und Weise, wie infolge der Zentralprojektion die im Raume vor der Platte befindlichen Körper sich im Schattenbilde der Strahlen auf der Platte anordnen. Es erscheint vielleicht nicht überflüssig, wenn auf die Wichtigkeit einer genauen Kenntnis der Perspektive der Röntgenplatte gelegentlich wieder hingewiesen wird. Der Krieg hat ja eine große Zahl zum Teil sehr wertvoller Methoden zur Fremdkörperbestimmung hervorgebracht. Es erscheint aber die Gefahr nicht ausgeschlossen, daß alte, einfache Methoden in den Hintergrund treten oder eine falsche Beurteilung von prinzipieller Seite erfahren. Ich denke da vor allem an die Methode, Fremdkörper durch zwei Aufnahmen nach zwei verschiedenen Richtungen zu lokalisieren. Diese Methode kann zwar nicht die Frage nach der Lage eines Geschosses in allen Fällen entscheiden, aber diesen Nachteil teilt die Methode mit sehr vielen anderen. Meiner Ansicht nach ist es sogar kaum möglich, mit einer Methode alle vorkommenden Fragen der Lokalisation zu erledigen, ich halte im Gegenteil eine möglichst weitgehende Auswahl der Methodik je nach dem zu untersuchenden Fall für das nützlichste Verfahren. So halte ich auch die Methode der Aufnahmen nach zwei Richtungen in vielen Fällen für ausreichend zur Lokalisation von Fremdkörpern. Allerdings kommt es gerade bei dieser Methode auf genaue Kenntnis der Perspektive der Röntgenaufnahmen an; eine unzureichende Kenntnis der Perspektive des zu beurteilenden Bildes und der Daten über die Lage des Normalstrahles und der Röhrenentfernung, die dazu notwendig sind, kann in der Tat grobe Fehler in der Lokalisation bedingen und dadurch die Methode selbst in Mißkredit bringen. Ein kleiner Beitrag zur Veranschaulichung der Röntgenperspektive, wie ich ihn mit dem Folgenden geben möchte, scheint mir daher vielleicht nicht unerwünscht zu sein.

Die folgenden Zeilen sollen sich nur mit einer Grundforderung für die Betrachtung der Röntgenbilder beschäftigen, die sich aus ihrer Perspektive ergibt, nämlich mit der Forderung: die Platte in einer solchen Entfernung und in einer solchen Stellung zum Auge zu betrachten, wie sie bei der Aufnahme zur Röhre gestanden hat[1]). Nur in diesem Falle nämlich ist der Betrachter imstande, aus den Schattenbildern der Aufnahme sich die vor der Platte befindlichen schattenwerfenden Gebilde in dem Raume vor der Platte richtig und in einer Perspektive vorzustellen, die der gewöhnlichen Betrachtung entspricht, also die dem Auge näheren Teile größer, die entfernteren kleiner. Bei der Betrachtung von der anderen Seite wird die Perspektive in Widerspruch mit der Tiefenrichtung stehen, das weiter entfernte wird größer erscheinen als der nähere und die richtige räumliche Zuordnung der einzelnen Bildteile ist in Frage gestellt. Auf der Platte erscheinende Fremdkörper insbesonders laufen Gefahr, falsch im Raume gedeutet zu werden.

Zur Erläuterung des genannten Satzes sollen die im folgenden zu beschreibenden Bilder dienen, welche Doppelaufnahmen von verschiedenen Skeletteilen darstellen. Die eine jeder Doppelaufnahme ist mit Röntgenstrahlen hergestellt, die zweite zeigt ein gewöhnliches Lichtbild, und zwar unter genau gleicher Perspektive wie das Röntgenbild. Um das letztere zu erreichen, waren folgende Bedingungen zu erfüllen: Der vordere Knotenpunkt des Objektives der aufnehmenden photographischen Kamera mußte nach Wegnahme der Röntgenröhre an den Ort der Antikathode gebracht werden; die doppelte Brennweite des Objektives mußte gleich der Entfernung der Antikathode von der Röntgenplatte sein und der Kameraauszug mußte schließlich dieselbe Größe haben. Die schematischen Abbildungen 1a und 1b erläutern diese Verhältnisse. Abbildung 1a stellt die Stellung der Röntgenröhre bei der Röntgenaufnahme auf der Platte P_1 dar, Abbildung 1b die Stellung der photographischen Kamera (nach Wegnahme

[1]) Bei den stereoskopischen Meßverfahren, wie überhaupt für jede Stereoskopie, die Anspruch auf Objekttreue macht, ist diese Forderung eine conditio sine qua non, und wird auch meistens besonders betont, vgl. z. B. Hasselwander, Fortschritte a. d. G. d. Röntgenstr., Bd. 24, S. 347.

Digitized by Google

der Röntgenröhre) für die gewöhnliche Aufnahme auf der Platte P_2. Die drei Entfernungen, die einander gleich sein müssen, nämlich der Antikathodenabstand von P_1, der Objektivabstand von P_1 und P_2 sind gestrichelt gezeichnet. Die Brennweite des benutzten Objektives muß, wie leicht ersichtlich, gleich der Hälfte dieser Entfernungen sein. Auf der photographischen Platte findet dann für die Ebene der Röntgenplatte eine Abbildung in natürlicher Größe statt, die näheren Körperteile erscheinen vergrößert, und zwar, wie man leicht sieht, in genau der gleichen Perspektive wie bei der Röntgenaufnahme[1]). Läßt man die Blende des Objektives der Kamera offen, so erscheint natürlich nur das in unmittelbarer Nähe der Röntgenplatte Befindliche scharf. Durch die Verkleinerung der Blende kann man erreichen, daß das von der Ebene der Platte weiter Abstehende eine ähnliche Schärfe enthält wie bei der Röntgenaufnahme, ein Punkt, der den beabsichtigten Vergleich noch verbessert.

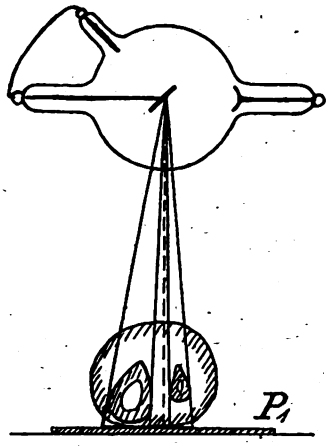

Abb. 1a.

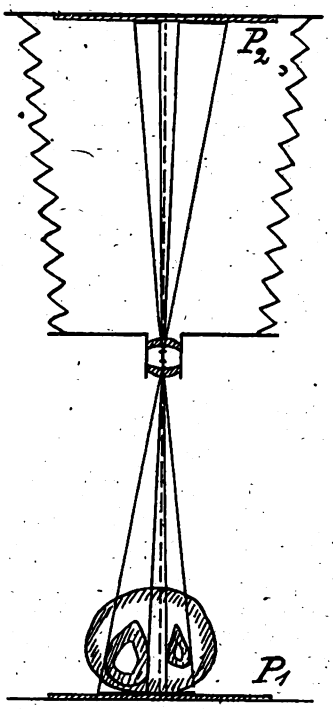

Abb. 1b.

Die auf solche Weise erhaltenen Vergleichsaufnahmen zeigen die Figuren 2—4a und b[2]) (Tafel XIV). Sie scheinen mir nicht nur einen guten Beweis für die richtige Betrachtungsweise der Röntgenplatten, sondern auch für die Deutung der betreffenden Röntgenaufnahmen selbst eine sehr brauchbare Erläuterung zu geben. Man vergleiche z. B. die Aufnahmen 2a und b. Daß die Perspektive genau die gleiche bei beiden Bildern ist, ersieht man aus dem genau gleichen Verlauf aller Umrißlinien. Und man sieht auch, daß man sich das Röntgenbild richtig räumlich vorstellt, wenn man ihm die aus der gewöhnlichen Aufnahme 2b ersichtliche räumliche Anordnung zugrunde legt, daß Skelett also sich vor der Platte ausdehnend denkt[3]). Man erkennt aber auch, wie die Deutung des Röntgenbildes durch die danebenstehende perspektivisch gleiche Photographie erleichtert wird. Man deutet durch den Vergleich beider Bilder leicht die Linien des Tuberculum minus (1) und majus (2) am Humeruskopf, ebenso wird die Konfiguration des Processus coracoideus (3) und des Akromions (4) sowie des Akromioklavikulargelenkes (5) der räumlichen Anschauung näher gebracht. Die auf der Röntgenaufnahme 2a sichtbare Linie (6) wird man als die auf 2b nicht sichtbare rückwärtige Linie des Collum anatomicum, ähnlich wie die in 2b nicht sichtbare Spina scapulae ergänzen können. Ähnliche Vergleiche, die kaum der Erläuterung bedürfen, zeigen die Abbildungen 3a und b vom Hüftgelenk. Abbildung 4a und b zeigen schließlich ein seitliches Bild der Skapula in der kürzlich von mir beschriebenen Lagerung[4]).

[1]) In dem kürzlich erschienenen Buche von W. Trendelenburg „Stereoskopische Raummessung an Röntgenaufnahmen", Berlin, Springer 1917, das mir bei der Korrektur zugänglich wurde, wird dieser Fall der übereinstimmenden Projektion eines Körpers mittels Röntgenstrahlen und mittels gewöhnlicher Photographie theoretisch behandelt.

[2]) Besser als das mir zur Verfügung stehende, mit Draht zusammengefügte Skelett wäre ein Bänderskelett gewesen.

[3]) Die Entfernung der Antikathode und des Objektivs von der Röntgenplatte war 44 cm. Da die Bilder verkleinert sind, sind sie aus entsprechend verkleinerter Entfernung gegebenenfalls durch ein Vergrößerungsglas zu betrachten, um objektivtreu zu erscheinen.

[4]) Regener, Münch. med. Woch. 1917, Nr. 15, S. 507.

Digitized by Google

Ein Punkt darf bei der vorliegenden Diskussion nicht übersehen werden, der dem unbeeinflußten Beobachter allerdings zunächst dazu führt, sich in umgekehrter Tiefenrichtung in das Bild hineinzudenken und deswegen die Platte von der anderen Seite zu betrachten, um Rechts und Links in Übereinstimmung mit dem Objekt zu behalten; das ist die Verteilung der Schärfe auf dem Röntgenbild. Man betrachte z. B. die Schulteraufnahme in Abbildung 2a. Da die Aufnahme in ventrodorsaler Richtung gemacht ist, erscheinen die dorsalen Teile der Rippen scharf; dort, wo sie nach vorne umbiegen, geht die Schärfe allmählich in ziemliche Unschärfe über. Hat man nicht, wie hier in Abbildung 2b, die richtige Perspektive zum Vergleich zur Hand, so ist der nächstliegende Eindruck der, daß man sich von der Rückseite in den Thorax hineinblickend denkt. Denn im täglichen Leben verbindet man mit der Nähe die Deutlichkeit; die Undeutlichkeit liegt weiter ab, in der Ferne. Besonders bei solchen Gebilden wie den Rippen in Abbildung 2 liegt daher die Gefahr vor, diese gewohnheitsmäße Abstraktion auf das Röntgenbild zu übertragen. Die sogenannte „Plastik" der Röntgenbilder hat darin auch ihre Wurzel[1]. Es ist nicht überflüssig zu betonen, daß diese „Plastik" der Röntgenplatte mit der Perspektive gar nichts zu tun hat, im Gegenteil die perspektivisiche Deutung der Platte sehr gefährdet. Da sie mit der Entfernung von der Platte zunehmenden Unschärfe zusammenhängt, täuscht sie zwar eine Räumlichkeit des Bildes vor, aber leider, wie auseinandergesetzt, eine solche, bei der die Tiefenrichtung falsch ist. Zu der richtigen Perspektive gelangt man beim Röntgenbild nur, wenn man es vom Röhrenstandpunkt aus betrachtet; dann hat man freilich dasjenige, was auf der Platte unscharf erscheint, näher, dasjenige, was scharf erscheint, weiter weg zu denken; Ausgangspunkt bleibt immer die Plattenebene; vor dieser hat man sich den Körper räumlich sich ausdehnend zu denken. Dann und nur dann wird man auch Fremdkörper auf der Röntgenplatte richtig im Raume deuten.

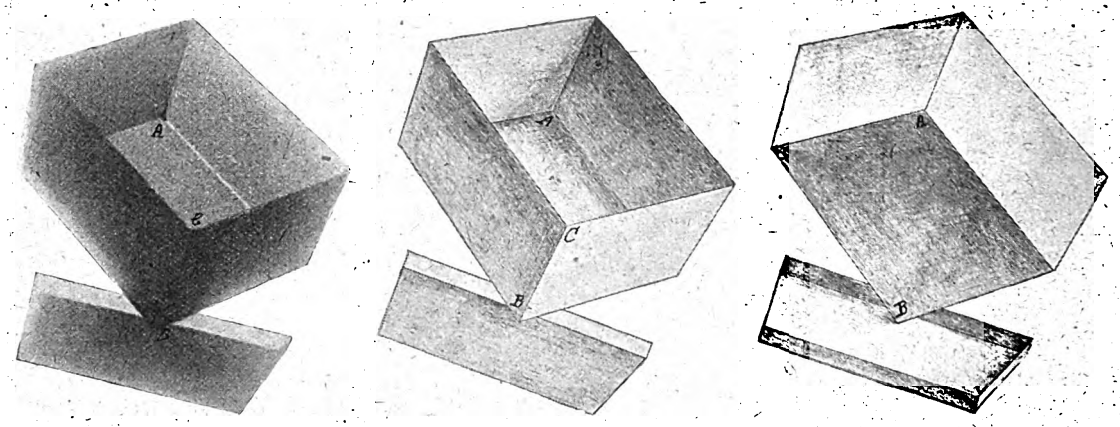

Abb. 5. Abb. 6a. Abb. 6b.

Noch ein anderer Punkt ist es, der dazu beiträgt, die Kritik für die richtige Betrachtungsweise der Röntgenplatte abzustumpfen: das ist die unregelmäßige Gestalt des auf dem Röntgenbilde dargestellten Objektes (nämlich des menschlichen Körpers), für dessen genaue Konfiguration unser Gedächtnis nicht genügend geschärft ist. Haben wir im Gegensatze dazu einen Körper von mathematisch bestimmter Gestalt vor uns, so wird auch ein wenig geübter Beobachter leicht entscheiden, ob er sich in richtiger oder in falscher Perspektive in das Röntgenbild eines solchen Körpers hineindenkt. Als Erläuterung hierfür möge die in Abbildung 5 wiedergegebene Aufnahme dienen[2]. Sie stellt ein rechtwinkliges Kästchen aus Blech dar, das mit der einen Ecke A des Bodens auf der Platte aufstand, während die andere Ecke B des Bodens von dem

[1]) Es bezieht sich dies natürlich nicht auf den in der Stereoskopie gebrauchten gut definierten Begriff der Plastik.

[2]) Die Abb. 5, 6a und 6b sind aus 18 cm Entfernung zu betrachten um in natürlicher Perspektive zu erscheinen.

Digitized by Google

hochkantgestellten Deckel des Kästchens gestützt wurde. Die Ecke *C* an der offenen Seite war also am nächsten der Röntgenröhre, deren Antikathode sich in 50 cm Abstand von der Platte befand. Geht man an die Betrachtung dieses Bildes von vornherein mit der Vorstellung heran, daß es sich um ein an allen Ecken rechtwinkliges Kästchen handelt, so stellt sich unsere Anschauung leicht dahin ein, daß wir dem Röntgenbilde die richtige Perspektive zugrunde legen, also uns vorstellen, daß wir in das offene Kästchen hineinsehen, das mit der Ecke *A* auf der Platte steht. In der Abbildung 6a habe ich durch Schattengebung in den gezeichneten Linien den Eindruck eines solchen Bildes noch deutlicher zu machen gesucht. Es wird dann kaum irgendwelche Schwierigkeiten machen, auch in dem Röntgenbilde, Abbildung 5, dieselbe Vorstellung wiederzufinden. Nicht so leicht wird es dann sein, sich dieses Vorstellungsbild umzudenken in ein solches mit entgegengesetzter Tiefenrichtung. In Abbildung 6b habe ich durch Schattengebung auch die Räumlichkeit dieser zweiten Vorstellungsweise zu veranschaulichen gesucht. Jetzt ist die Ecke *A* dem Beschauer am nächsten und die (durch den Boden des Kästchens verdeckte) Ecke *C* liegt auf der Platte auf. Das Kästchen kehrt dann den Boden dem Beschauer, die offene Seite der Platte zu. Man sieht, daß auch eine solche Vorstellung sich den gleichen Umrißlinien des Bildes einfügt, man sieht aber auch gleich, daß ein solches Bild perspektivisch nur einem Kästchen entsprechen kann, das nicht mehr rechtwinklig, sondern nach allen Richtungen vollkommen windschief ist; nicht ein einziger Winkel ist mehr ein rechter, keine Kante ist mehr einer gegenüberliegenden gleich, das so vorgestellte Kästchen ist ganz „verbogen". Besondere Schwierigkeiten macht der Deckel des Kästchens; er kehrt jetzt die offene Seite dem Kästchen zu (umgekehrt wie in Abbildung 6a) und seine längere Kante (er ist ja auch nicht mehr rechtwinklig) liegt auf der Platte auf, die kürzere schwebt in der Luft. Hat man sich in dieses Bild eingelebt, so kann man die damit verbundene Raumvorstellung auch auf das Röntgenbild, Abbildung 5, übertragen. Wir bemerken aber, daß mit der Bildung der zweiten Vorstellung unsere Kritik bereits wach geworden ist: da wir wissen, daß wir ein rechtwinkliges Kästchen mit Röntgenstrahlen abgebildet haben, sagen wir uns, daß nur die räumliche Vorstellung, die wir uns zuerst von dem Kästchen machten, die richtige sein kann; es wird uns also leicht fallen, den Kontakt mit der ersten Vorstellung, bei der wir in die offene Seite des Kästchens hineinsahen, wieder herzustellen.

Eine solche Kritik haben wir aber bei den gewöhnlichen Röntgenaufnahmen vom menschlichen Körper nicht. Die Entscheidung darüber, von welcher Seite die Aufnahme gemacht war, von welcher Seite also die Röhre in den Körper hineinsah, wird ja fast immer danach gemacht, welche Seite des Körpers auf der Platte scharf erscheint, also der Platte anlag. Die Verteilung der Schärfe selbst verleitet ja, wie oben auseinandergesetzt, dazu, die Platte von der anderen als von der Röhrenseite anzusehen und sich in dieser Richtung in den abgebildeten Körper hineinzudenken. Die Dimensionen des menschlichen Körpers, die Winkel, die die einzelnen Teile zueinander bilden, sind zu variabel und zu wenig bekannt, so daß sie nur in seltenen Fällen zur kritischen Beurteilung der Perspektive der fertigen Platte hinreichen. Da hilft also nur bewußt überlegtes und nicht gefühlsmäßiges Vorgehen: kommt es für Lokalisationszwecke darauf an, ein richtiges räumliches Vorstellungsbild von der Röntgenplatte zu bekommen, so muß man wissen, wie die Platte zur Röhre gestanden hat; an die Stelle der Antikathode hat man dann das betrachtende Auge[1]) zu bringen, dann sieht man den aufgenommenen Körper und gegebenenfalls die Fremdkörper in der richtigen Perspektive und kann ihn sich in den richtigen Dimensionen in dem Raume vor der Platte vorstellen.

Was nun schließlich den Zusammenhang der erörterten Fragen der Perspektive mit der Lokalisationsmethode durch Aufnahmen nach zwei Richtungen betrifft, so seien die Verhältnisse an Abbildung 7 erläutert, die schematisch den Steckschuß einer Schrapnellkugel im Ober-

[1]) Es kann von Vorteil sein, die Platte nur mit einem Auge zu betrachten (da ja die Röhre auch nur einäugig sieht).

Digitized by Google

schenkel darstellt. Die Röhre habe mit ihrer Antikathode einmal in A_1 gestanden, das zweite Mal in A_2. Die auf den Platten P_1 und P_2 erzeugten Schattenbilder des Femur und der Kugel sind in der Abbildung durch dickere Striche hervorgehoben. Die von A_1 und A_2 ausgehenden Strahlen, welche die Schatten begrenzen, sind durch ausgezogene Linien dargestellt. Diese gleichen Linien stellen bei der Betrachtung die Blicklinien des Beschauers dar, wenn er die Schatten auf P_1 und P_2 anvisiert und die schattengebenden Körper in den Schnitten der Blicklinien aus den beiden Richtungen rekonstruiert. Es ist klar, daß der Betrachter eine objektive Reproduktion nur dann erhalten kann, wenn er sein Auge beide Male genau an die Orte A_1 und A_2 bringt, wo vorher die Antikathode gestanden hatte. Betrachtet er z. B. die Platte P_2 nicht von A_2, sondern von der gleichen Entfernung links von der Platte, also von der falschen Seite, so erhält er, die Schatten auf P_2 anvisierend, ein ganz falsches Vorstellungsbild von Femur und Schrapnellkugel (es sind in der Abbildung 7, um sie nicht zu komplizieren, die Blick-

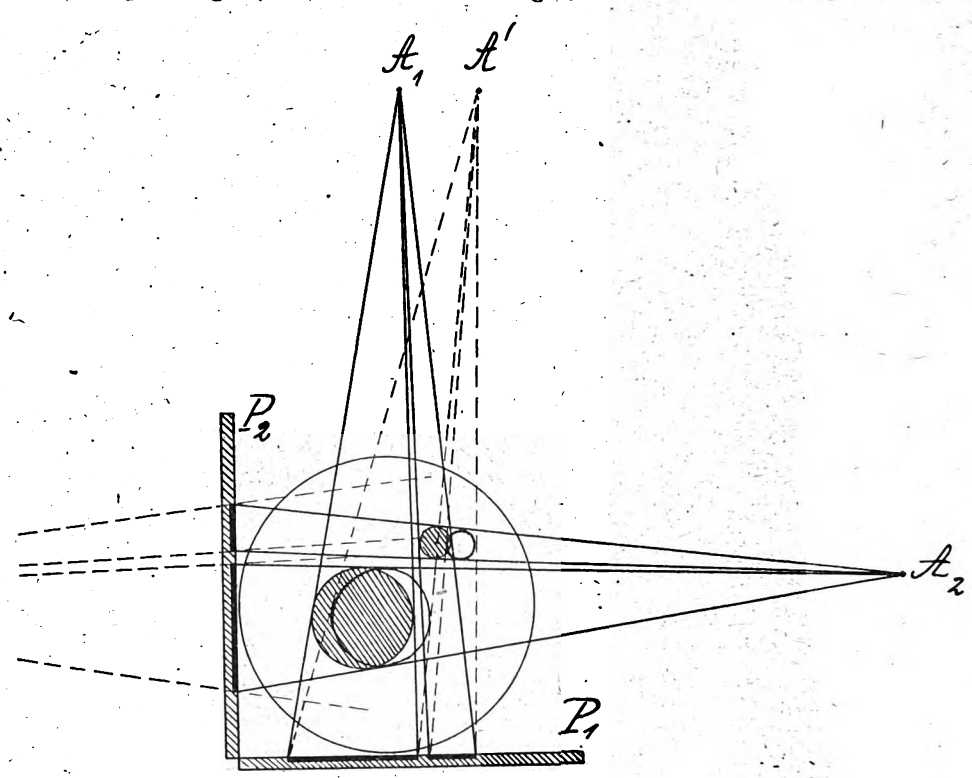

Abb. 7.

linien nur teilweise angedeutet). Bringt der Betrachter sein Auge nicht an den Ort von A_1, sondern etwas seitlicher nach A', so resultiert wieder eine Rekonstruktion aus den Visierlinien (in der Abbildung 7 gestrichelt gezeichnet), die eine Abweichung von der Wahrheit gibt; der Betrachtungspunkt A_2 ist dabei noch richtig angenommen. Dasselbe gilt auch, wenn die Platten irgendwie anders orientiert sind, als in Abbildung 7, also z. B. die beiden Aufnahmerichtungen nicht zueinander senkrecht stehen oder der Normalstrahl nicht die Plattenmitte trifft; immer wird es darauf ankommen, bei der Betrachtung die Aufnahmebedingungen genau zu reproduzieren. Man sieht aber auch, daß bei Innehaltung dieser Bedingungen die Rekonstruktion des aufgenommenen Objektes einwandfrei möglich ist, wenigstens prinzipiell; und nur dieser Punkt ist ja hier allein zum Gegenstande der vorliegenden Diskussion gemacht worden. Bei der Übertragung der Methode auf die Praxis wird diese Methode, wie fast jede andere Lokalisationsmethode, Beschränkungen erfahren, die einerseits in der Natur der Sache liegen, andererseits durch die Geschicklichkeit des Anwenders gegeben sind. So wird auch die Methode der Aufnahmen nach zwei Richtungen nur dann brauchbare Lokalisationen ergeben, wenn sie in

Digitized by Google

Verbindung mit Hautmarken, mit anatomischen Fixpunkten und allen den Mitteln arbeitet, mit Hilfe deren das Lokalisationsergebnis des Röntgenologen dem Operateur in eine für ihn brauchbare Form gebracht werden kann.

Bei der Röntgenaufnahme ist es möglich, die Platte von beiden Seiten zu betrachten, sie in richtiger oder in falscher Perspektive zu sehen. Nicht so bei der Durchleuchtung. Hier ist man darauf angewiesen, das auf dem Schirme erscheinende Schattenbild von der der Röhre abgekehrten Seite, also in verkehrter Perspektive zu betrachten, ein Umstand, der die Lokalisation mit Hilfe der Durchleuchtung keineswegs unterstützt. Ein Mittel zur Abhilfe ist durch die stereoskopische Durchleuchtung gegeben. Wie ich kürzlich[1]) zeigen konnte, kann man durch geeignete Vorrichtungen erreichen, das Durchleuchtungsbild auf dem Bariumschirme räumlich, objekttreu und in einer Perspektive zu sehen, die dem Röhrenstandpunkte entspricht, die also richtig ist und in Übereinstimmung mit der Tiefenrichtung steht. Die Einführung der Stereoskopie bei der Durchleuchtung wird also nach dem oben Dargelegten auch eine Verbesserung bei der Deutung des Durchleuchtungsbildes bieten.

Meinem Assistenten, Herrn Engelhardt, möchte ich für ausgiebige Hilfe bei den Aufnahmen, für die mir eine sehr kurze Frist zur Verfügung stand, bestens danken.

Im Felde, Juli 1917.

Über die Filter in der Strahlenbehandlung.

Von

Dr. **Alexander Pagenstecher** (Braunschweig), Oberarzt, z. Zt. im Felde.

Während der Kriegszeit ist die Frage, ob man mit der Behandlung bösartiger Tumoren durch mit Schwermetallen (Blei, Kupfer, Messing, Zink) gefilterte Röntgenstrahlen Erfolge erzielen könne, bejahend entschieden worden. Damit haben die grundlegenden Versuche von Löwenthal und mir, die wir in unserem Braunschweiger Röntgeninstitut in den Jahren 1913/14 gemacht haben, zu unserer größten Befriedigung ihre Bestätigung gefunden.

Im Anfang unserer gemeinsamen Tätigkeit benutzten wir das von Gauß und Lembcke für die Behandlung der Myome empfohlene Aluminiumfilter (1), überzeugten uns aber bald, daß wir bei der von uns geübten Bestrahlung tiefliegender Tumoren unbefriedigende Erfolge hatten, die zum großen Teil dadurch hervorgerufen wurden, daß die hohen Dosen ohne Hautschädigung nicht in die Tiefe gebracht werden konnten. Hinzu kam, daß wir bei der 3-mm-Aluminiumfilterung Spätschädigungen beobachteten, die zu äußerst langsamer Heilung führten. Diese unbefriedigenden Ergebnisse veranlaßten theoretische Erwägungen und praktische Versuche, ob es nicht möglich sei, durch die bisher als Schutzmetalle für Röntgenstrahlen geltenden Schwermetalle, vor allem Blei, für einen therapeutischen Effekt genügende Mengen stark gefilterter Röntgenstrahlen hindurchzubringen.

Diese Untersuchungen waren um so interessanter und wichtiger, als es vielleicht gelingen konnte, durch diese härtesten Röntgenstrahlen die Gammastrahlen des Radiums, deren Identität mit jenen physikalisch ja nicht anzuzweifeln ist (2), zu ersetzen. Mittels der elektrometrischen Methode, die jetzt allgemein angewendet wird, die Löwenthal aber damals als erster in die Röntgentherapie einführte, wurde nachgewiesen, daß sehr wohl mittels unseres damaligen Röhrenmaterials von einem noch gut meßbaren Quantum harter Röntgenstrahlen nach Durchtritt durch eine 1 mm dicke Bleischicht die Rede sein könne (3), eine Tatsache, die sich später bis zu einer Dicke von 4 mm Blei photographisch belegen ließ (4). Über diese Versuche ist von

---

[1]) Regener, Münch. Med. Woch. 1181, 1917.

Digitized by Google

Löwenthal und mir in Arbeiten und auf dem Röntgenkongreß 1914 ausführlich berichtet worden (5), (6), (7), (8), (9). Unsere Ratschläge machten aber damals nur einen sehr geringen Eindruck. Zustimmend äußerte sich auf dem genannten Kongreß nur Gauß, der Versuche mit Zinkfilterung und Messingfilterung gemacht hatte (10). Inzwischen sind im Verfolg dieser Vorschläge Friedrich und Krönig Dezember 1915 (11) zu der Ansicht gekommen, daß Filterung durch 3 mm Aluminium nicht genüge und daß durch eine stärkere Filterung bei Vorhandensein einer genügend harten Röhre die Durchdringungsfähigkeit der Strahlen ganz wesentlich erhöht und dadurch der Dosenquotient zwischen Haut und tiefliegendem Tumor in diesem Falle Ovarium ganz wesentlich verbessert werde.

Leider war es weder Löwenthal noch mir nach Beginn des Krieges möglich, diese Erfolg versprechenden Untersuchungen fortzusetzen. So konnten wir auch nicht das Suchen nach einem für die Schwerfilterung geeigneten Röhrenmaterial — das auf dem Röntgenkongreß 1914 ausgestellte Rohr mit Innenfilterung stellt einen Versuch dar, der, wie ich sehe, auf fruchtbaren Boden gefallen ist (12) — fortzusetzen.

Durch Einführung der Lilienfeldröhre, der Coolidgeröhre, über die Dessauer jüngst ausführliche Untersuchungen veröffentlicht hat (13) und das selbsthärtende Siederohr der Firma Müller (14) sind die Schwierigkeiten, die sich der Bestrahlung unter Schwerfiltern noch vor drei Jahren entgegenstellten, in glücklicher Weise überwunden. Daher erscheint auch der Vorschlag des „Filterkastens", den wir zur besseren Ausnutzung der Röhrenenergie „zur Bestrahlung mehrerer Patienten auf einmal" angegeben haben, nicht mehr als conditio sine qua non. Vielleicht kann man ihm aber gerade zur Durchführung des Gedankens einer langdauernden allgemeinen Bestrahlung des Kranken zur Vermeidung von Metastasen, den zuerst Löwenthal nach Art seines Radiumemanatoriums ausgesprochen hat, wieder in Aufnahme bringen.

Darüber, daß die Glanzresultate früherer Jahre, wie sie Krönig, Döderlein und andere berichten, niemals mit Röntgenstrahlen allein erzielt worden sind, muß man sich klar sein. Daß durch die obengenannten Röhrentypen ein wesentlicher Fortschritt einmal in der Annäherung der Härte der Röntgenstrahlen an die Gammastrahlen des Radiums, dann aber auch in der Ökonomie des Röhrenbetriebes geschehen ist, darüber dürfte ein Zweifel nicht bestehen. Allerdings sind zur Erzeugung von Strahlen in der wirklichen Härte der Gammastrahlen Maschinen mit einer Spannung von einer Million Volt nötig, und die besitzen wir eben auch heute noch nicht.

Über die Art des Filters ist bei den verschiedenen Autoren auch heute eine Einigung noch nicht erzielt.

Die Freiburger Schule, die als erste, wie Gauß bereits auf dem Röntgenkongreß 1914 berichtete, die von uns angegebenen Methoden prüfte, arbeitete zunächst mit Zink und Kupfer (15), die Bummsche Schule nimmt nach den neuesten Mitteilungen Kupfer (16), die Erlanger Klinik nach den Mitteilungen von Wintz (17) Zink. Unseres Wissens ist unser damaliger Vorschlag, als Filtermaterial Blei zu benutzen, den wir in unserem Institut in die Praxis umgesetzt hatten, nicht aufgegriffen worden. Wir hatten $^1/_4$ mm Blei empfohlen, nachdem wir uns überzeugt hatten, daß auch mit diesen relativ dünnen Schwerfiltern Hautschädigungen auch bei täglich einstündiger Bestrahlung nicht zu befürchten sind. Hat Löwenthal doch nachgewiesen, daß die Halbwertschicht (Christen) für die durch $^1/_4$ mm Blei gefilterte Strahlung gleich 10 cm Wasser ist. Trotzdem ist die Intensität dieser Strahlung gegenüber der hinter 3 mm Aluminium nur um 50 % schwächer.

Im Grunde erscheint mir die Wahl des Filters, unter der Voraussetzung, daß Schwerfilter benutzt werden, gleichgültig. Zwar hat die Bleifilterung den oben erwähnten Vorteil, daß man entsprechend dem höheren Atomgewicht mit wesentlich dünneren Filtern auskommen kann, die sich gegebenenfalls dem Körper anschmiegen können, andererseits besteht bei der Weichheit des reinen Bleies die Gefahr der Läsion des Filters und damit die Gefahr des unfiltrierten Durchganges der Strahlen. Eine Vereinigung des Bleies mit Aluminium ist

Digitized by Google

daher wohl zu empfehlen, und zwar von $^1/_4$ mm Blei auf 1 mm Aluminium, letzteres zugleich zur Vermeidung der Sekundärstrahlung des Bleies.

Daß, je mehr die Strahlenmenge und die Strahlenenergie gesteigert wird, desto mehr der Wunsch nach einem durchaus unanfechtbaren Meßinstrument hervortritt, ist zu selbstverständlich, als daß es einer besonderen Erwähnung bedürfte. Denn weder das Bauersche Quantimeter noch das von Holzknecht modifizierte Saboureaud-Instrument vermögen diese Messung, vor allem der härtesten Strahlen, befriedigend zu gewährleisten. Wie Löwenthal in seinen Ausführungen ausführlich begründete, ist die elektrometrische Messung zurzeit die einzig brauchbare, wie sie auch in zahlreichen Veröffentlichungen der letzten Zeit und neuerdings von Wintz (18) empfohlen wird. Damit ist auch die von Löwenthal seinerzeit empfohlene vergleichende Messung der verabreichten Röntgenstrahlenmenge nach Radiumeinheiten mittels des elektrischen Meßinstrumentes wieder in den Bereich der Diskussion zu ziehen (19). Leider ist die Ausarbeitung und praktische Erprobung des von Löwenthal bereits auf dem Röntgenkongreß 1912 gezeigten Ionometers durch den Krieg verhindert worden.

Man möge mir verzeihen, wenn ich in den vorstehenden Ausführungen, die den Leser zum größten Teil historisch anmuten werden, nicht die zahlreichen ins gleiche Gebiet fallenden Arbeiten der letzten drei Jahre berücksichtigt habe, aber dazu fehlt mir während der kurzen Urlaubszeit die Ruhe. Eine Verfolgung der umfangreichen Literatur im Felde ist ausgeschlossen. Übrigens ist es ja auch dem größten Teil der Kollegen ebenso gegangen, auch ihnen sind im Drange der Ereignisse die Arbeiten von Löwenthal und mir unbekannt geblieben.

Literatur:

1. Gauß und Lembcke, Röntgentiefentherapie.
2. Über die praktische Identität von Radium und Röntgenstrahlen. Münch. med. Wochenschr., 1913, Nr. 46.
3. Zur Strahlentherapie der Geschwülste. Berl. klin. Wochenschr., 1913, Nr. 33.
4. Verhandlungen des deutschen Röntgenkongresses, Band X, 1914, S. 93.
5. Intensiv- oder Dauerbestrahlung. Münch. med. Wochenschr., 1914, Nr. 4.
6. Verhandlungen des deutschen Röntgenkongresses, Band X, Seite 96 und 99.
7. } Strahlentherapie, Band V, Heft 1.
8. }
9. Fortschritte, Band XXII, Heft 1.
10. Verhandlungen des deutschen Röntgenkongresses, Band X, Seite 99/100.
11. Zur Strahlenbehandlung des Myoms usw. Münch. med. Wochenschr., Dez. 1915.
12. Grundlagen therapeutischer Anwendung von Röntgenstrahlen von Küpferle und Lilienfeld. Freiburg 1917, Seite 13.
13. Über Glühantikathodenröhren und ihre Bedeutung in der Tiefentherapie. Münch. med. Wochenschr., 1917, Nr. 30.
14. Münch. med. Wochenschr., 1917, Nr. 29, Seite 944.
15. Vgl. 10.
16. Münch. med. Wochenschr., 1917, Nr. 27 und 28 (Warnekroß).
17. Vgl. 14.
18. Münch. med. Wochenschr., 1917, Nr. 28.
19. Vgl. 3.

Digitized by Google

Aufnahmetechnik, Spannungsschwankung und Transformatorklemmenspannung.

Von

Dr. A. Schönfeld,

Vorstand des Zentral-Röntgeninstitutes des Kaiser-Jubiläums-Spitales der Stadt Wien.

Die Wechselwirkung zwischen primärer Spannung und Aufnahmstechnik klarer und verständlicher zu machen, soll Zweck der folgenden Betrachtungen sein. Ein Röntgenapparat kann nur dann Aufnahmen von gleichmäßiger Güte machen, wenn der Betrieb des Laboratoriums ein geordneter ist. Um gleichmäßig gute Aufnahmen mit Absicht und Sicherheit herstellen zu können, muß der Aufnahmetechnik ein gewisses System zugrunde gelegt werden und das Gelingen nicht dem bloßen Zufall überlassen bleiben.

Bei allerprimitivstem Betriebe wurden für Zeit- und Schnellaufnahmen besondere Röhren von bestimmtem Strahlungscharakter verwendet, ebenso eigene Exemplare für Knochen-, Lungen-, Nieren- oder Magen-Darmaufnahmen reserviert.

Wesentlich verbessert wurde die Aufnahmstechnik durch die Einführung der Milliamperesekundenmethode, später durch die Methode der steigenden Röhrenbelastung nach Holzknecht und durch die Methode der gleichmäßigen Röhrenbelastung, die ich in den Fortschritten beschrieben habe.

Die erste von diesen drei Methoden ist ebenfalls noch primitiver Art, denn sie hat die jedesmalige Prüfung der Röhrenhärte mit einem der gangbaren Härtemesser zur Voraussetzung, die nicht nur unbequem und gefährlich ist, sondern auch nur grobe Anhaltspunkte gibt. Sie ist so ungenau, daß zwei Beobachter gewöhnlich nicht übereinstimmende Angaben machen. Zweitens enthält die einfache Umwandlung des Milliamperesekundenzahlenproduktes in verschiedene Milliampere und Sekundenzahlen so viele Fehlerquellen, daß die exakt und einfach scheinende Methode bei näherer Prüfung sofort ihre Schwächen erkennen läßt. Die Milliamperesekundenmethode zieht ferner auch nicht die Tatsache in Betracht, daß eine Röhre von bestimmter Härte Strahlen anderer durchschnittlicher Härte aussendet, je nachdem sie geringer oder stärker belastet wird, ein Umstand, der für eine gleichmäßige Güte der Aufnahmen von wesentlicher Bedeutung ist.

Die Methode der steigenden Röhrenbelastung, die dieses zuletzt angeführte Moment in geschickter Weise benützt, nimmt aber wieder nicht auf die Leistungsfähigkeit des Instrumentariums, auf die Verschiedenartigkeit der Röhrentypen in ihrem Metallreichtum und Verhalten gegen länger dauernde Belastung und auf die Tatsache Bedacht, daß bei einem Teil der Röhren mit dem Ansteigen der Belastung die Röntgenstrahlenhärte langsam, bei dem anderen Teil der Röhren bei demselben gradmäßigen Anstieg der Belastung die Strahlenhärte rascher steigt, Tatsachen, die kurzweg als Charakteristik der Röhre bezeichnet werden.

Die Methode der gleichmäßigen Röhrenbelastung ist dagegen bei jedem Apparattyp verwendbar, sie benützt nur Röhren von bestimmter flacher Charakteristik und betreibt sie bei gleichbleibender bestimmter Schalterstellung stets mit der gleichbleibenden zugehörigen Energiemenge.

Alle drei Methoden geben in der Hand des Erfahrenen annähernd gleichmäßige, gute Resultate, wenn die primären elektrischen Größen, Spannung und Strommenge bei der bestimmten Schalterstellung in ihrer Beziehung zu den sekundären Größen unverändert bleiben.

Die beiden letzten Methoden haben die exakte Eichung des Instrumentariums zur Voraussetzung, die darin besteht, daß dem Einstellen des Primärstroms auf einen bestimmten Knopf des Regulierwiderstandes eine bestimmte sekundäre Milliamperezahl bei der zugehörigen Röhrenhärte entspricht. Da diese Eichung nur unter der Voraussetzung einer gleichbleibenden

Digitized by Google

unveränderlichen Netzspannung ihre Gültigkeit besitzt, wird die gleichmäßige Güte der Aufnahmen sofort leiden, wenn diese hypothetische Annahme der unveränderlichen Klemmenspannung nicht zu Recht besteht.

Um vor allem Gewißheit zu bekommen, ob diese angenommene konstante primäre Klemmenspannung eine Tatsache ist oder eine jener Annahmen, die unkontrolliert als Axiom in röntgenologischen Kreisen hingenommen werden, habe ich in meinem Institute diese Spannung durch regelmäßige Ablesung des Netzvoltmeters feststellen lassen. Auch an anderen Punkten des elektrischen Netzes habe ich solche Ablesungen vorgenommen und mich telephonisch überzeugt, daß zur selben Zeit an verschiedenen Punkten des Netzes die Spannung eine ganz verschiedene ist. Diese Spannungsunterschiede, die ja eigentlich eine Selbstverständlichkeit sind, betragen oft mehr als 10 Volt. Die Spannungsschwankungen des Netzstromes, über die ich jahrelang Aufzeichnungen besitze, sind aber nicht so unwesentlich, daß sie so ganz ohne Berücksichtigung bleiben könnten. Große Schwankungen im Stromnetz sind ja ohne weiteres ersichtlich in dem Heller- und Dunklerbrennen der Glühlampen, wenn die Schwankungen plötzlich eintreten; werden sie aber durch allmähliches Nachlassen der Spannung bedingt, so können nur lange fortgesetzte Messungen über diese Verhältnisse Aufklärung verschaffen. Man kann im allgemeinen periodische und stoßweise Schwankungen konstatieren.

Die ersteren sind bedingt durch größere Stromentnahme in Betrieben, die aus demselben Kabel gespeist werden, und zu gewissen Zeiten ständig elektrische Energie als Licht oder Kraft verbrauchen; die stoßweisen Schwankungen haben als Ursache elektrische Arbeitsmaschinen, die oftmals in Gang gesetzt werden und jedesmal infolge ihrer großen Anlaufstromstärke plötzlich aus dem Netz eine größere Strommenge entnehmen und dadurch einen plötzlichen Spannungsabfall bedingen. Als solche Maschinen kommen hauptsächlich die Motoren der Aufzüge in Betracht.

Die periodischen Spannungsschwankungen bestehen nach den Aufzeichnungen des Institutes in Jahres-, Wochen- und Tagesschwankungen, die sich aus dem obenangeführten Grunde der Betriebsführung der angeschlossenen Betriebe erklären lassen.

Die Spannung in meinem Institute beträgt in den Wintermonaten durchschnittlich während des Vormittages 215 Volt, sinkt an finsteren Tagen selbst auf 210 Volt, manchmal auch noch darunter. In den Sommermonaten steigt die Spannung vormittags auf durchschnittlich 225 bis 228 Volt. Vor der Betriebsaufnahme der Fabriken ist die Spannung ungefähr um 10 bis 15 Volt höher, ebenso nach Schluß der Arbeitszeit gegen 5 oder 6 Uhr abends. An Sonn- und Feiertagen oder, wenn die Arbeit aus anderen Gründen ruht, steigt die Spannung auf 235, ja selbst auf 240 Volt.

Man hat also im Jahre mit einer periodischen Schwankung von 210 auf 240 Volt, das ist ungefähr $12^1/_2\,^0/_0$ zu rechnen. Damit geht naturgemäß ein Abfall der wirksamen Transformatorklemmenspannung und damit ein Abfall der Spannung im sekundären Stromkreis von rund 10000 Volt einher. Mittel zur Behebung dieser die ganze Aufnahmstechnik sehr komplizierenden Spannungsverhältnisse gibt es leider nicht, da bei der unwesentlichen Bedeutung des Energieverbrauches der Röntgenanlagen gegenüber den großen elektrischen Betrieben auf die ersteren keine Rücksicht genommen wird. Der Betrieb eines Röntgeninstitutes muß einfach damit rechnen und seine Methode den Verhältnissen anpassen.

Die stoßweisen Schwankungen hingegen, die hauptsächlich durch die großen Aufzugsmotoren in den Anstalten, die Röntgeninstitute besitzen, hervorgerufen werden, sind wohl zu vermeiden. Die Art der Lösung ist eigentlich eine rein technische Frage, sie sollte aber nicht so gelöst werden, daß das Röntgeninstitut auf die immensen Vorteile des direkten Anschlusses an ein gut dimensioniertes Wechselstromkabel verzichten müßte. Eine möglichst vollkommene Abtrennung der Motoren, die infolge ihrer induktiven Widerstände große Strom- und Spannungsschwankungen hervorrufen, durch Anschluß an einen separat gespeisten Transformator

Digitized by Google

oder — eine noch bessere aber teuerere Lösung — an ein Drehstrom-Gleichstromumformer-aggregat wäre bei der Neuerbauung von Spitälern von den beteiligten Faktoren zu erwägen. Die früher erwähnten periodischen Spannungsschwankungen sind auch für diese, manchmal große Lasten befördernden Motoren nicht gleichgültig und geben oft zu Störungen im Betrieb Anlaß. Diese Frage steht also bei jedem Neubaue eines Spitales im Vordergrund, erstens weil das Bestreben besteht die Spitäler aus hygienischen und fiskalischen Gründen an die Peripherie der Stadt zu verlegen, und zweitens, weil die Elektrizitätswerke die Tendenz haben, aus technischen und ökonomischen Gründen periphere Gebietsteile nicht mit Gleichstrom, sondern mit Wechsel- oder Drehstrom zu versorgen.

Diese primären Spannungsschwankungen beeinflussen selbstverständlich die primäre Belastung jeder elektrischen Maschine. Wenn man mit den erwähnten Ausdrücken Spannung und Belastung gedanklich richtig operieren will, muß man sich klar zu machen trachten, was in dem Stromkreis des Röntgenapparates eigentlich vorgeht, und wie sich die elektrischen Größen bei unseren Manipulationen am Apparat zueinander verhalten. Wir können uns die Vorgänge nicht auf einfache Weise nach dem ursprünglichen Ohmschen Gesetz

$$I = \frac{E}{W}$$

erklären, da ja im primären Stromkreis außer dem Ohmschen Widerstand des Rheostaten auch der induktive Widerstand der Primärspule eingeschaltet ist, auf die der induktive Widerstand der Sekundärspule seine Wechselwirkung ausübt, an deren Enden noch das Vakuum der Röntgenröhre mit ihren komplizierten Energietransformationen angeschlossen ist. Entkleidet man die Apparatur alles verwirrenden Beiwerkes, wie es beim Hochspannungsgleichrichter in idealer Weise möglich ist, so sieht man im Stromkreis den Ohmschen Widerstand, den Rheostaten, und den induktiven Widerstand, die Primärspule; als Meßinstrumente sehen wir ein Amperemeter im primären Stromkreis, welches, gleichgültig an welcher Stelle eingeschaltet, stets die im ganzen Stromkreis fließende Stromstärke in Ampere bekannt gibt. Ferner findet man ein Voltmeter für die Anzeige der Spannung an den Punkten, an denen die Apparatur an das Netz angeschlossen ist. Wir können an diesem Instrument die Netzklemmenspannung ablesen.

Von viel größerem Interesse für uns und für die Erkenntnis des Zusammenhanges der verschiedenen elektrischen Größen im Röntgenbetriebe ist aber die Kenntnis der Spannung an zwei anderen Punkten des primären Stromkreises, wie ich schon vor Jahren an anderer Stelle erwähnt habe, nämlich die Höhe der in der Primärspule eigentlich wirksamen Spannung, die aber nur gemessen werden kann, wenn man ein Voltmeter an die primären Transformatorklemmen anlegt. Daß die Spannung an diesen Punkten des primären Stromkreises eine ganz andere sein muß, ist ja als Folge des Ohmschen Gesetzes wohl selbstverständlich; es wird aber doch für manchen eine Überraschung sein, zu hören, daß die Differenz zwischen der Netzklemmenspannung und der Transformatorklemmenspannung eine ganz wesentliche ist. Und von dieser letzteren Klemmenspannung ist bei gegebenem, bekannten Übersetzungsverhältnis des Transformators auch die sekundäre Klemmenspannung abhängig. An diese sekundäre, mit gewöhnlichen Mitteln nicht meßbare Spannung legen wir nun unsere Röhre mit ihrem unbekannten, nicht meßbaren Widerstand und ihren komplizierten Energietransformationen an, bei der wir nur eines messen können, die den sekundären Stromkreis und die Röhre durchströmende Strommenge in Milliampere.

In der beigegebenen Skizze sieht man alle wichtigen Apparatteile nebeneinandergesetzt, und wir finden, daß als willkürlich veränderlicher Teil im primären Stromkreis nur der Rheostat, im sekundären nur das Vakuum der Röhre in Betracht kommt. Soweit es mir möglich war, habe ich die Widerstände der Apparatur mit der Universalbrücke gemessen und Prim. Dr. Kowarschik war so freundlich, diese Messungen zu kontrollieren.

Digitized by Google

Die Messungen des Ohmschen Widerstandes des Rheostaten, der eingeschaltet wird, wenn der Regulierhebel auf Knopf 1 und so weiter bis 15 gestellt wird, ergab folgende Resultate:

Regulierknopf	1	2	3	4	5	6	7	8	9	10	11	12	13	14	15
Ohm	21	17	13	11	8	$5^1/_2$	$3^1/_2$	3	2	$1^1/_2$	$1^1/_4$	1	$^3/_4$	$^1/_4$	0

Der Ohmsche Widerstand der Primärwicklung wurde mit 0,15 Ohm gemessen. Der Ohmsche und induktive Widerstand der Primärspule ergab die Zahl $3^1/_2$. Der Ohmsche und induktive Widerstand der Sekundärwicklung betrug nach unseren Messungen ungefähr 10000.

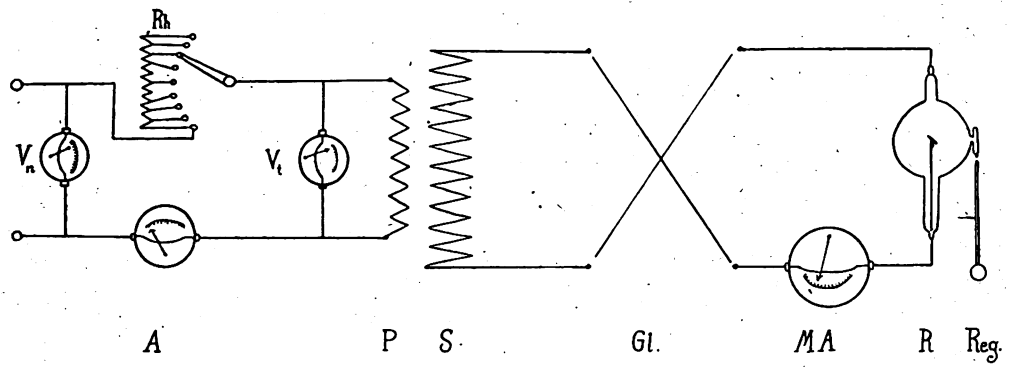

Wir wollen nun den Regulierhebel des Rheostaten konstant auf einen bestimmten Knopf einstellen und während des ganzen folgenden Versuches in dieser Stellung stehen lassen. Die eingeschaltete Röntgenröhre (Müller-Wolfram-Wasserkühlröhre mit Bauerregenerierung) wurde auf photographischem Wege mit einer Härte von $3^1/_2$ B. W. der sechsteiligen Skala bei 10 Milliampere Belastung bestimmt. Der Regulierhebel stand in diesem Falle auf Knopf 3 entsprechend einem gemessenen Ohmschen Widerstand von 13 Ohm. Die Röhre wurde 300 Sekunden eingeschaltet und hierbei das Netzklemmenvoltmeter und ein zweites, an den Enden der Primärklemmen des Transformators angeschaltet, das Transformatorklemmenvoltmeter, ferner das Amperemeter und das Milliamperemeter gleichzeitig von 4 Beobachtern abgelesen. Die Röhre ging während des Versuches von 12 M.-A. allmählich bis auf 3 M.-A. zurück und man erhielt die in der folgenden Tabelle zusammengestellten Ablesungsresultate. Einige Werte können nur rechnerisch ermittelt werden. Die errechnete Wattzahl bezieht sich auf den elektrischen Energieaufwand in der Primärwicklung des Hochspannungstransformators, die sekundäre Klemmenspannung wurde unter Zugrundelegung eines 600fachen Übersetzungsverhältnisses zwischen Sekundär- und Primärwicklung berechnet. Für diese Versuche, die oft wiederholt wurden, habe ich Wolfram-Wasserkühlröhren verwendet, die meist die Tendenz haben, in den ersten Minuten der Belastung härter zu werden. Dieses Verhalten der Röhre führe ich auf den geringen Metallreichtum, den hohen Schmelzpunkt des Wolframs und die gut wirkende Wasserkühlung der Röhre zurück. Manche Exemplare zeigen eher eine Tendenz zum Weicherwerden und sind für länger dauernde Belastungen, wie sie bei Zeitaufnahmen notwendig sind, nicht zu verwenden. Diejenigen Röhren, die die Tendenz zum Härterwerden haben, geben bei Zeitaufnahmen glänzende Resultate, da ja jederzeit durch Betätigung der Regenerierung dem Härterwerden durch Gaszufuhr vorgebeugt werden kann. Was die Art der Regeneriervorrichtung betrifft, so bevorzuge ich die Bauersche Luftgenerierung, da sie momentan wirkt und bei ihrer Verwendung nicht so viel Zeit vergeht, bis die Gaszufuhr eintritt, wie bei der Leuchtgasregenerierung, die neben ihrer Umständlichkeit den Fehler hat, manchmal erst zur Wirkung zu gelangen, wenn die ins Auge gefaßte Expositionszeit schon abgelaufen ist. Auch nehme ich keinen Anstand, auch eine ganz neue Röhre sofort zu regenerieren, wenn auch hierzu von mancher Seite, besonders von den Firmen abgeraten wird. Ich habe bei allen meinen Röhren, während der 5 Jahre, in denen ich beinahe ausschließlich mit der Bauerschen

Digitized by Google

Luftregenerierung und nach meiner Methode arbeite, von der sofortigen Regenerierung einer ganz neuen Röhre einen schädlichen Einfluß auf die Röhre nicht zutage treten sehen. Die Härte der Röhre wurde auf photographischem Wege festgestellt, indem die sechsteilige Skala auf eine in Felder verteilte Platte, jedesmal mit einer Expositionszeit von 3 Sekunden in der gleichen Fokusplattendistanz photographiert und nach Abschluß des Versuches entwickelt und fixiert wurde. Auf diese Weise wurde eine gleichmäßige und vor allem gleichlange Entwicklung und Fixierung der einzelnen Messungsresultate mit Sicherheit gewährleistet.

Der Versuch wurde auch zu einer Zeit gemacht, zu der die Netzklemmenspannung ungefähr gleich blieb und nur um ein geringes zwischen 221 und 224 Volt schwankte. Es wurden folgende Ablesungen ermittelt:

Primäre Transformatorklemmenspannung Volt	Primäre Stromstärke Ampere	Primäre Watt	Sekundäre Klemmenspannung Volt	Härte in Benoist-Walter	Sekundäre Stromstärke Milliampere	Sekundärer Widerstand Millionen Einheiten
88	13	1144	52 800	III	12	4,4
94	11,9	1118	56 400		11	5,1
100	11,3	1130	60 000	III½	10,3	6
104	10,8	1123	62 400		9,6	6,5
108	10,7	1155	64 800	IV	9,5	6,8
110	10,2	1122	66 000		9	7,3
116	9,9	1148	69 600	IV½	8	8,7
120	9,5	1140	72 000		7,5	9,6
128	8,9	1139	76 800	V	6,3	12,2
132	8,7	1148	79 200		5,5	14,4
136	8,4	1142	81 600		5,2	15,7
140	8,2	1148	84 000	V½	5	16,8
144	7,9	1137	86 400		4,7	18,4
148	7,7	1179	88 800		4	22,2
156	7,3	1138	93 600	VI	3,2	29,2
160	7,1	1136	96 000		3	32

Betrachtet man diese Ziffernreihen, so kann man leicht das Grundgesetz für die Röntgenstrahlung einer Röhre und ihre Abhängigkeit von den elektrischen Größen verstehen. Dieses Grundgesetz sagt, daß die Durchdringungskraft der von der Röhre ausgehenden Strahlen zur Hauptsache von zwei Faktoren abhängig ist, nämlich:

1. Vom Vakuum der Röhre und
2. von der der Röhre zugeführten Belastung.

Wenn dieselbe Röhre z. B. mit 5 M.-A. belastet wird, so weist sie eine Strahlung von III B.-W. auf, wenn sie mit 20 M.-A. belastet wird, die Härte von IV B.-W und wird sie mit 40 M.-A. belastet, so zeigt sie die Härte V B.-W.

Man muß nur den Ausdruck Belastung richtig werten und verstehen, daß mit der Belastung eng und unzertrennlich auch eine Veränderung der wirksamen Spannung verbunden ist, die an den Transformatorklemmen gemessen werden kann. Die in der obigen Tabelle angeführten Zahlen wurden also teils von den Instrumenten abgelesen, wie die Kolonnen 1, 2, 5 und 6, teils wie die Kolonnen 3, 4 und 7 aus den abgelesenen Zahlen errechnet. Die Zahlen der ersten Gruppe machen keinen Anspruch auf mathematische Genauigkeit, da die Amperemetereinteilung nur ganze Ampere in relativ kleiner Einteilung besitzt, die Milliampereablesung nur auf einer Schätzung der Bruchteile derselben beruhte und die Härteskala überhaupt nicht die Möglichkeit einer Unterteilung der einzelnen Grade bietet. Am genauesten und verläßlichsten läßt sich die Spannung an dem an die Transformatorklemmen angeschalteten Voltmeter ablesen, da die Unterteilung so gemacht ist, daß ein Teilstrich 2 Volt entspricht.

Digitized by Google

Die errechneten Größen der zweiten Zifferngruppe sollen naturgemäß nur annähernde ziffermäßige Vorstellungen geben, in welcher Größeordnung die Werte ungefähr liegen.

Betrachtet man nun die Ziffern der einzelnen Kolonnen, so sieht man, wie Reihe 7 zeigt, daß die Röhre beständig härter geworden ist, der Widerstand ist stetig gewachsen. Dabei ist im sekundären Stromkreis die Stromstärke, die in Reihe 6 durch die M.-A.-Zahlen angegeben ist, stetig gesunken, wobei die sekundäre Spannung größer geworden ist. Diese Tatsache ist uns ja schon lange bekannt, und auf ihr beruht die Schätzung der Röhrenhärte auf einem bestimmten Knopfe des Regulierwiderstandes. Betrachten wir die Vorgänge im primären Stromkreis, so sehen wir, daß beim Härterwerden der Röhre die primäre, eigentlich wirksame Spannung, wie die Ablesung an dem an den Transformatorklemmen angebrachten Voltmeter zeigt, stetig und gleichmäßig mit dem Härterwerden gewachsen ist, während gleichzeitig die Stromstärke im primären Stromkreis sank. Sie mußte sinken, da ja die elektrische Energie in der Primärwicklung des Hochspannungstransformators gleich bleibt, weil die Netzklemmenspannung und die Widerstände im primären Stromkreis sich nicht geändert haben. Die Reihe 4 zeigt dies allerdings nur mit jenem Grade der Genauigkeit an, die sich als Folge der nicht genauen Ablesungsmöglichkeit ergibt. Wir finden, daß die Wattzahl während des ganzen Versuches gleich geblieben ist und ungefähr 1140 betrug.

Diese Tatsache des Steigens der Induktorklemmenspannung und des damit verbundenen Sinkens der Stromstärke wird für manchen ziemlich überraschend sein, der noch nicht die elektrischen Vorgänge in einem Stromkreis daraufhin untersucht hat, wie sich die Spannungsunterschiede an verschiedenen Punkten des Stromkreises verhalten, und der glaubt, daß die Netzklemmenspannung die tatsächlich an die primären Induktorklemmen angelegte Spannung sei.

Alle Versuche zeigen deutlich, daß diese primäre Induktorklemmenspannung bei einer bestimmten Netzklemmenspannung ein Indikator für die Härte der Röhre ist. Die Angaben dieses Voltmeters sind aber wesentlich genauer als die Angaben des Härtemessers und auch des Milliamperemeters, dessen Teilstriche für größere sekundäre Stromstärken selbstverständlich nur sehr klein gemacht werden können. Betrachtet man die beiden Meßapparate während eines solchen Versuches, so springt jedem sofort diese bessere Ablesungsmöglichkeit in die Augen. Wer es noch weiterhin vorzieht, in der alten Sprache der Härtebezeichnungen einer Härteskala zu sprechen und zu denken, der kann an die Stelle der Voltmeterzahlen die Härtenummern anbringen, die ich auch für die B.-W.-Skala in die entsprechenden Rubriken nach dem photographischen Ergebnis eingestellt habe.

Nun ging ich daran, meine für Spezialzwecke bestimmten Röhren in derselben Versuchsanordnung einer Messung zu unterziehen und fand folgendes: Bei Stellung des Regulierhebels auf Knopf 6 resp. 7, entsprechend einem gemessenen Regulierwiderstand von $5^1/_2$ resp. $3^1/_2$ Ohm, erhielt ich folgende Relationen:

	Primäre Transformatorklemmenspannung Volt	Primäre Stromstärke Ampere	Primäre Watt	Sekundäre Klemmenspannung Volt	Härte in Benoist-Walter Ampere	Sekundäre Stromstärke Milliampere	Sekundärer Widerstand Millionen Einheiten
1.	100	21,5	2150	60 000	$III^1/_2$	24	2,5 Niere
2.	100	30,5	3050	60 000	$III^1/_2$	36	1,6 Lunge
3.	120	18,5	2220	72 000	$IV^1/_2$	18	4 Magen

Alle Versuchsreihen, die noch weiter gemacht wurden, bestätigen nur innerhalb der Grenzen schwankend, die durch die Ablesungsfehler gegeben sind, die oben bezeichneten Befunde.

Als auffallendes übereinstimmendes Ergebnis aller Versuche ist die Tatsache anzusehen, daß auch bei höherer Belastung der Röhre, vorausgesetzt, daß durch richtige Regenerierung

Digitized by Google

die Penetrationskraft der Röntgenstrahlung auf den richtigen Grad gebracht worden ist, die Transformatorklemmenspannung ebenso groß ist, wie bei niedriger Belastung der früheren Röhre. Um in dieser Beziehung kein Mißverständnis aufkommen zu lassen, muß man sich gegenwärtig halten, daß in dem Ausdruck niedere oder höhere Belastung an und für sich kein Anhaltspunkt für den Härtegrad einer Röhre zu finden ist, ferner daß durch niedere oder höhere Belastung nur dann die Strahlung der Röhre härter wird, wenn gleichzeitig auch die Schalterstellung verändert und mehr oder weniger Widerstand im primären Stromkreis eingeschaltet wird. Ein zuverlässiger Ausdruck für die Härte einer Röhre ist nur die Spannung an den Enden der Primärwicklung des Transformators, ganz gleichgültig, ob viel oder wenig Widerstand eingeschaltet ist, das heißt, der Ausschlag des Transformatorklemmenvoltmeters läßt auf jeden Fall ganz unabhängig von der Belastung einen Schluß auf die Härte der Röntgenstrahlung einer Röhre zu. Die eine Einschränkung muß hierbei gemacht werden, daß die Angabe nur dann Gültigkeit besitzt, wenn die Netzklemmenspannung konstant bleibt. Für höhere oder niedrigere Netzklemmenspannungswerte muß die Angabe nach oben resp. nach unten korrigiert werden.

Daß die Vornahme dieser Korrektur eine wesentlich einfachere ist bei meiner Methode der gleichmäßigen Röhrenbelastung, ergibt sich ohne weiteres bei der Betrachtung der obigen Versuchsergebnisse, da man nur darauf zu achten hat, daß das Transformatorklemmenvoltmeter einen bestimmten Ausschlag zeigt, während bei der Vielheit der Ausschläge der Methode der steigenden Röhrenbelastung eine unnötige Komplikation, die die Fehlerquellen vermehrt, in die Methodik eingebracht wird. Namentlich bei starker Schwankung der primären Netzspannung scheinen dann die erzielten ungünstigen Resultate mit der Aufnahmetechnik nach der Methode der steigenden Röhrenbelastung gegen die an und für sich gute Methode zu sprechen.

Der praktische Wert, den das angegebene Verhalten des Transformatorklemmenvoltmeters bietet, wird jedem einleuchten, der vor ein neues, unbekanntes Instrumentarium gestellt wurde und angewiesen war, nach kurzer Zeit gewissermaßen automatisch Aufnahmen herstellen zu lassen, die befriedigen. Es wird dies auch der zu würdigen wissen, der gesehen hat, welch minderwertige Aufnahmen mancherorts geliefert werden oder wie der Besitzer, sowohl wie der Lieferant, die gewöhnlich beide den Apparat in praktischer Arbeit nicht erprobt haben, hilflos und ratlos den Dingen gegenüberstehen.

Für beide Teile wird es von großem Nutzen sein, wenn sie meinem Vorschlag, der leicht und billig auszuführen ist, entsprechen und insbesondere bei Wechelstromapparaten neben dem Netzklemmenvoltmeter noch ein zweites, das Transformatorklemmenvoltmeter anbringen, das nach irgendeiner Skala geeicht wird, wobei angegeben werden muß, auf welche normale Netzspannung sich diese Eichung bezieht, die natürlich für jeden Apparat separat vorgenommen werden muß.

Juli 1917.

Digitized by Google

Aus dem pathologischen Institut des Allgemeinen Krankenhauses St. Georg-Hamburg.
(Prosektor Prof. Dr. Simmonds.)

Perikarditische Verkalkungen.

Von

Ernst Friedrich Müller.

(Hierzu Tafel XV, Fig. a.)

Im Jahre 1899 trat Diemer mit seiner Arbeit über Kalkablagerungen an den serösen Häuten des Herzens zum ersten Male der Frage dieses sehr seltenen Krankheitsbildes kritisch näher.

Es handelte sich allerdings nach seinen eigenen Mitteilungen auch damals schon um nichts unbedingt Neues, da Ähnliches (9 der von ihm mitgeteilten 11 Fälle) bereits von verschiedenen älteren Autoren wenigstens teilweise beobachtet worden waren, jedoch ohne daß sie auf eine Klärung in bezug auf die Ätiologie oder die scharfe Kennzeichnung zusammengehörender Symptome näher eingegangen wären.

Auch die von Diemer mitgeteilten zwei Fälle bringen gemeinsam mit den von ihm aufgeführten Zusammenstellungen und Tabellen klinischer und anatomischer Symptome nicht viel Klarheit in die Frage der auslösenden Ursache und die Gründe der allmählichen Entstehung dieses Krankheitsbildes.

Später bringt die Literatur über pathologisch-anatomische Befunde bei Sektionen nur wenige Angaben neuer Beobachtungen, vielleicht aus dem Grunde, weil eben wirklich nur selten derartige Befunde vorlagen, vielleicht weil die fast fehlende Beobachtung solcher Zustände am Lebenden und die bisher niemals sichere Diagnosenstellung aus rein klinisch feststellbaren Merkmalen (auf einige mittels Röntgenstrahlen beobachtete Fälle komme ich später noch zurück) das Panzerherz mehr zum Reservat der pathologischen Anatomie gemacht hatte.

Vielleicht gerade deshalb, und um der pathologisch-anatomischen Umgestaltung, die von Diemer seinerzeit als Kalkablagerung an den serösen Häuten des Herzens bezeichnet worden war, in ihrem Wesen und ihren Ursachen näherzukommen, ist es von Interesse, neu Beobachtetes mitzuteilen und die rein anatomischen Veränderungen festzustellen. Die können dann, wenn es gelingt, viele Bilder in ihrer Reihenfolge zu ordnen, die Möglichkeit geben, rückwärts zu deuten, was an klinischer Beobachtung fehlt, um das pathologisch-anatomische Bild des Panzerherzens vielleicht einer späteren klinischen Darstellung zugänglicher zu machen.

Denn noch fehlt ja die ganz sichere Deutung, ob es sich hier um ein Krankheitsbild handelt, das aus spezifischen Ursachen entsprungen zu ganz bestimmten Veränderungen führen muß, oder ob es nur als eine Art Endausgang mehrerer ineinandergehender Komponenten zu betrachten ist, die von dieser oder jener Krankheit ausgelöst, zu gleicher Umgestaltung gerade dieses Organs führen.

Die in folgendem mitgeteilten Fälle entstammen teils älteren, teils von mir selbst untersuchten Sektionsergebnissen aus dem pathologischen Institut des Allgemeinen Krankenhauses St. Georg zu Hamburg.

Fall 1:

Patient Detlef I. 54 Jahre alter Lademeister, der früher nicht krank war, kommt nach vor zehn Wochen überstandener Influenza mit Schmerzen im linken Bein und im Kopf ins Krankenhaus

Aufnahmebefund: Gut genährter Mann. Vollständig benommen, Temperatur 38,6 Grad, Pupillen verschieden groß, etwas verzogen, lichtstarr. Herz: Spitzenstoß im 5. Interkostalraum, nicht hinausgeschoben, Grenzen regelrecht, Töne rein, Puls 120, regelmäßig. Nach 2 Tagen ohne weitere klinische Erscheinungen Exitus.

Sektion (Gesamtbefund): Allgemeine Miliartuberkulose. Meningitis tuberculosa, Verkalkung im Perikard, käsige Tuberkel im Herzfleisch, käsige Tuberkulose von Prostata, linker Samenblase und linkem Hoden.

Digitized by Google

Beschreibung des Herzens (Präparat der anatomischen Sammlung): Das Herz ist im ganzen sehr stark vergrößert. Perikard und Epikard zeigen mehrfache flächenhafte Verwachsungen und an den nicht verwachsenen Stellen derbe, teilweise fibrinöse Auflagerungen. Innerhalb der beschriebenen Verwachsungen findet sich im Bereich des rechten Ventrikels eine über handtellergroße Kalkplatte, die von der Vorderfläche unterhalb der Vorkammer-Kammergrenze auf die rechte Seitenfläche übergreift. Beim Durchschneiden zeigt es sich, daß es sich nicht um eine völlig solide Platte handelt, sondern an der Vorderseite um einen 2,5 cm im größten Durchmesser weiten, hohlen Kalkkörper, dessen Innenraum von bröckligen, teilweise schmierig trockenen Massen erfüllt ist, die sich beim Zerreiben sandkornartig anfühlen. Die Kalkwand selbst hat eine Dicke von 0,5 bis 1,5 mm. Dieser Kalkkörper springt, auf dem Schnitt ist es deutlich sichtbar, in das buchtförmig zurückgedrängte Myokard vor, ist aber von diesem deutlich geschieden. Das geht auch daraus hervor, daß die Herzmuskelfibrillen, der beschriebenen Einbuchtung folgend, dieser und der innenliegenden Kalkplatte parallel laufen. Die Herzmuskelfibrillen sind an dieser Stelle auffallend dünn. Neben diesem großen Kalkkörper lassen sich kleinste Verkalkungsherde in den Perikardverwachsungen feststellen. Innerhalb der Perikardverwachsungen, dem Kalkkörper fast anliegend, findet sich eine käsige Stelle von über Erbsengröße (aus dem Käseherd wurden säurefeste Stäbchen nachgewiesen). Endokard und Klappenapparat zeigen keine pathologischen Veränderungen.

Fall 2:

Patient R. 52jähriger Mann, bei dem eine alte Spitzentuberkulose vorlag.

Krankenblatt fehlt.

Sektion (Gesamtbefund): Primäres Karzinom der Prostata und Harnblase. Dilatation beider Harnleiter und Nierenbecken. Alte Verwachsungen der Herzbeutelblätter mit ausgedehnten Kalkeinlagerungen.

Beschreibung des Herzens (Präparat der anatomischen Sammlung): Das Herz ist im ganzen stark vergrößert. Die Herzaußenhaut sowie die Innenfläche des parietalen Herzbeutelblattes sind mit fibrinösen Auflagerungen bedeckt. Teilweise sind beide Herzbeutelblätter miteinander verwachsen. Im Bereich der rechten Kammer findet sich, in diesen Verwachsungen eingebettet, eine knochenharte Kalkplatte, die an der Vorderfläche des Herzens etwa in 4 cm Breite, an der nach außen projizierten Linie der Herzscheidewand beginnend, die rechte Kammer und einen geringen Teil der Vorkammer schildförmig überdacht, um etwa in derselben Breite wie ein halber Gürtel bis auf die Hinterfläche des rechten Ventrikels zu reichen. Eine ebensolche Kalkplatte findet sich links an der linken Außenseite des Herzens. Sie hat Kleinhandtellergröße und liegt in Höhe der Vorkammer-Kammergrenze buckelartig ebenfalls innerhalb der Herzbeutelverwachsungen. Beide Platten haben keine glatten Begrenzungen, sondern sind mit Spangen und Vorsprüngen besetzt. Am Myo- und Endokard keine sichtbaren Veränderungen.

Fall 3:

Patient Ernst T. 41 Jahre alter Kutscher. Scheinbar im Anschluß an ein Hühnerauge Schmerzen und Schwellungen am linken Bein.

Aufnahmebefund: Kräftiger Mann, Sensorium frei. Temperatur fieberhaft, Lunge o. B. Herz: Dämpfung nicht verbreitert, Töne unrein, keine Geräusche, Puls unregelmäßig. Innere Organe sonst o. B.

Diagnose: Knochenkaries der linken Großzehe. Nach drei Tagen allmähliches Kleinerwerden des Pulses. Exitus.

Sektion (Gesamtbefund): Endokarditis der Mitralis und Aorta, Vergrößerung des Herzens, Pericarditis adhaesiva chronica mit mehreren Kalkeinlagerungen, hämorrhagischer Infarkt der linken Lunge und Infarkte der Nieren, Stauungsmilz, -Leber, -Nieren.

Beschreibung des Herzens: Herz im ganzen sehr stark vergrößert, beide Herzbeutelblätter sind fest miteinander verwachsen und bilden eine dicke Schwarte. Innerhalb dieser Verwachsungen finden sich mehrere unregelmäßig gestaltete, harte Kalkeinlagerungen, die mit zahlreichen vorstehenden Spitzen und Vorsprüngen besetzt sind. Die im ganzen bis haselnußgroßen Kalkkörper liegen: der eine an der rechten Außenseite des Herzens etwas oberhalb der Atrioventrikulargrenze, ein zweiter an der linken Außenseite etwa in gleicher Höhe. Neben diesen finden sich einzelne kleinere und kleinste Verkalkungen ebenfalls innerhalb der Perikardverwachsungen. Der linke Ventrikel ist stark gewölbt, Mitralis verdickt, Sehnenfäden verdickt, starr. Aortenklappen zeigen warzenförmige Knötchen von gelblicher Farbe, die Wandung der Aorta ist uneben und von gelblichen Infiltraten bedeckt. Im Herzblut finden sich Streptokokken.

Fall 4:

Patient Adolf B. 65 Jahre alter Zimmermann, vor drei Jahren in Krankenhausbehandlung ohne krankhaften Herzbefund. Vor zwei Jahren Lungenentzündung, am Herzen damals nichts Besonderes. Vor einigen Tagen bei der Arbeit plötzliche Lähmung der rechten Seite ohne Bewußtseinsverlust.

Aufnahmebefund: Kräftiger Mann, mit schlaffer Lähmung der rechten Seite. Herzspitzenstoß und linke Grenze in der Warzenlinie. Töne rein.

Digitized by Google

Diagnose: Apoplexia cerebri. Nach zunehmender Atemnot, Fieber, Herzschwäche und Benommenheit am siebenten Tage Exitus.

Sektion (Gesamtbefund): Blutungsherd des linken Thalamus opticus, durchgebrochen in den Seitenventrikel, Sklerose der Hirngefäße, Pneumonie beider Unterlappen, ausgedehnte Verwachsungen von Pleura und Perikard. Arteriosklerotische Schrumpfnieren.

Beschreibung des Herzens (Präparat der anatomischen Sammlung): Herz mäßig vergrößert. Die Herzaußenhaut sowie die Innenfläche des äußeren Herzbeutelblattes zeigen häutchenartige Auflagerungen, daneben bereits organisierte Zotten. Teilweise sind die Herzbeutelblätter miteinander fest verwachsen. Innerhalb dieser Verwachsungen findet sich auf der Außen- und Hinterseite des rechten Herzens etwa in Höhe der Vorkammer-Kammergrenze eine Kalkplatte von über Fünfmarkstückgröße, die leicht gebogen erscheint. Die Kalkplatte ist solide und etwa 3,5 mm dick. Nicht mit dieser Platte im Zusammenhang findet sich innerhalb der Herzbeutelverwachsungen ein über walnußgroßer Kalkkörper. Derselbe liegt wie ein buckelförmiger Schild über dem oberen Teil der rechten Kammer und teilweise über dem rechten Vorhof. Er ist hohl und mit weißgrauer, fast homogener Masse gefüllt, die leicht bröcklig zerfällt. Seine Wand ist nirgends über 1 mm dick. Ein ähnlicher Kalkherd liegt in den Perikardverwachsungen der linken Herzseite in gleicher Höhe und zeigt ebenso beim Durchschneiden einen zentralen Hohlraum. Seine Form gleicht einer bikonvexen Linse. Seine harte Schale hat einen Durchmesser von 1 bis 1,5 mm. Der erwähnte Hohlraum enthält hart bröcklige, kalkige Massen.

Beide Kalkkörper sowie die Kalkplatte liegen deutlich innerhalb der Perikardverwachsungen, d. h. erkennbar zwischen dem früheren viszeralen und parietalen Blatt, deren ersteres als grauweiß-sehniger Strang im Schnitt zwischen Kalkkörper und Myokard sichtbar ist. Neben diesen größeren Kalkherden finden sich ebenfalls innerhalb der Verwachsungen kleine und kleinste bis zu Sandkorngröße. Der Herzmuskel zeigt keine sichtbaren Veränderungen. Herzinnenhaut und Aortenklappen sind nicht ganz durchscheinend. Die Aorteninnenfläche weist die Merkmale beginnender Sklerose auf.

Fall 5:

Patient Friedrich W. 66jähriger Filtermeister, hat früher an Rheumatismus gelitten, kommt wegen Schmerzen in einer Großzehe ins Krankenhaus.

Aufnahmebefund: Fettleibiger Mann. Herz: Grenzen regelrecht, Spitzenstoß nicht fühlbar, erster Ton über allen Herzhöhlen dumpf, zweiter Ton kaum hörbar, sonst innere Organe o. B. Urin enthält 1,5% Zucker, Gangrän der rechten Großzehe. Verlauf: Amputation im Lisfrankschen Gelenk später im Knie. (Gritti.) Rasch zunehmende Herzschwäche, drei Wochen nach Aufnahme Exitus.

Sektion (Gesamtbefund): Allgemeine Adipositas, Verwachsungen der Herzbeutelblätter. Große Kalkplatte in den Perikardverwachsungen, Sklerose der Aorta und Arterien, Vereiterung der Amputationswunde.

Beschreibung des Herzens (eigene Beobachtung): Das Herz ist leicht vergrößert. Beide Herzbeutelblätter sind fest miteinander verwachsen und bilden eine mehrere Millimeter dicke Schwarte. Innerhalb dieser Verwachsungen liegt eine knochenharte, solide Kalkplatte der rechten Außenseite des rechten Herzens angelagert. Die Platte, die den Herzformen genau angepaßt ist und Kammer und Vorkammer überdacht, hat eine Länge von 10 und eine Breite von 2 cm. Ihre größte Länge liegt in der Richtung von der Basis zur Spitze. Am Herzmuskel und an der Herzinnenhaut keine sichtbaren Veränderungen. Nur die Aortenklappen zeigen ebenso wie die Aorteninnenfläche und die Koronarterien zahlreiche Kalkeinlagerungen.

Fall 6:

Patient Karl B. 30jähriger Arbeiter, erkrankte plötzlich mit Brustschmerzen, Schüttelfrost; keine Angaben über frühere Krankheiten.

Aufnahmebefund: Herzaktion beschleunigt, unregelmäßig, kleiner Puls. Herzgrenzen nach beiden Seiten mäßig hinausgeschoben, Töne unrein, keine Geräusche. Pneumonische Symptome von seiten der Atmungsorgane.

Diagnose: Doppelseitige Pneumonie. Unter zunehmender Herzschwäche nach zwei Tagen Exitus.

Sektion (Gesamtbefund): Frische Pneumonie beider Oberlappen, pneumonische Herde beider Unterlappen, Verwachsungen der Pleura und Herzbeutelblätter, Kalkplatten des Herzbeutels, rekurrierende Endokarditis.

Beschreibung des Herzens (eigene Beobachtung): Das ganze Herz ist sehr stark vergrößert, beide Herzbeutelblätter sind fast in voller Ausdehnung miteinander verwachsen und lassen sich nur an einzelnen Stellen voneinander lösen. An der Vorderseite der rechten Kammer findet sich innerhalb dieser Verwachsungen eine etwa dreimarkstückgroße, solide Kalkplatte, an der Hinterseite derselben Herzkammer eine ähnliche Kalkplatte, die etwa Bohnengröße erreicht und, ebenfalls innerhalb der Herzbeutelverwachsungen gelegen, durch diese vom Myokard deutlich geschieden ist. Im Herzfleisch keine sichtbaren

Digitized by Google

Veränderungen. Sämtliche Herzhöhlen sind sehr weit. Die dreizipflige Herzklappe ist in geringem Grade, die zweizipflige und die Aortenklappe sind in hohem Grade durch Schrumpfungen und Verdickungen deformiert und zum Teil mit feinen, warzigen Auflagerungen besetzt.

Fall 7:

Patientin Emma C. 29jährige Eisendrehersfrau, seit fünf Jahren verheiratet. Kein Partus. Machte mit 17 Jahren Gelenkrheumatismus durch, der seitdem wiederholt zu Rückfällen führte. Leidet jetzt seit mehreren Monaten an Herzklopfen, Anschwellungen der Beine, Atembeschwerden.

Aufnahmebefund: Starke Cyanose, Atmungsorgane o. B. Die Herzgrenzen lassen sich wegen Unruhe der Patientin nicht genau feststellen, erscheinen nicht hinausgeschoben. Systolisches Geräusch über der Spitze und der Pulmonalis, am deutlichsten über der Aorta, Puls schwach, langsam, starke Ödeme. Mit rasch zunehmender Herzschwäche drei Tage nach der Aufnahme Exitus.

Sektion (Gesamtbefund): Endocarditis verrucosa der Mitral- und Aortenklappen (Streptococcus viridans) mit Stenose der Mitralis, Tricuspidalis und Aorta, Verwachsungen der Herzbeutelblätter mit Kalkeinlagerungen rechts. Hämorrhagischer Infarkt des rechten Unterlappens, Pleuratransudat. Starke Stauung der Milz, Leber und Nieren, Ödeme.

Beschreibung des Herzens (eigene Beobachtung): Das Herz ist im ganzen mächtig vergrößert. Beide Herzbeutelblätter sind in voller Ausdehnung fest miteinander verwachsen. Innerhalb dieser Verwachsungen findet sich auf der rechten vorderen Seite des rechten Ventrikels eine über markstückgroße, solide Kalkplatte, neben der einzelne kleinere, verkalkte Gewebsteilchen ebenfalls innerhalb der Perikardverwachsungen, teilweise bis sandkornartig fühlbar sind. Herzmuskel zeigt deutliche Volumenvermehrung. Das Mitral-, Tricuspidal- und Aortenlumen sind deutlich verengt mit frischen verrukösen Auflagerungen auf der Mitralis und den Aortenklappen.

Fall 8:

Patient Heinrich R. 29jähriger Korbmacher. Früher angeblich nie krank, niemals Gelenkrheumatismus, war jedoch seit 4—5 Jahren leidend und hatte häufig angeschwollene Beine. Seit 14 Tagen wieder Schwellungen.

Aufnahmebefund: Sehr stark gedunsener Mann in leidlichem Ernährungszustand. Verschärftes Atmen über den Unterlappen, sonst Lungenbefund normal. Herz: Relative Dämpfung 4 cm rechts, 14 cm links der Mittellinie 3. Rippe, absolute Dämpfung 2 cm rechts, 11 cm links der Mittellinie 4. Rippe. An der Spitze und über der Basis ganz kurzes präsystolisches Knarren. Gespaltener, etwas klappender zweiter Pulmonalton, zweiter Aortenton nicht verstärkt. Leib stark vorgewölbt, starke Ödeme.

Diagnose: Mitralstenose. Schwere Dekompensation. Verlauf: Trotz Digitalis, Theocin, Coffeïn nahmen die Anzeichen fortschreitender Dekompensation weiter zu. Diurese nimmt ab. Später führt Curschmannsche Drainage der Beine mit Heißluftbehandlung verbunden ein vorübergehendes Verschwinden der Ödeme herbei, die allmählich wieder auftreten. Ohne Änderung des physikalischen Herzbefundes nehmen die Erscheinungen der Herzschwäche rasch zu. Fieber bestand niemals. Unter Verlangsamung des Pulses exitus 19 Wochen nach Aufnahme.

Sektion (Gesamtbefund): Verwachsungen und Verkalkung der Herzbeutelblätter. Dilatation des Herzens. Stauung der Lungen, Leber, beider Nieren, der Milz und des Magens. Verwachsungen der linksseitigen Pleurablätter, Kompression der Unterlappen, Hydrothorax, Ascites.

Beschreibung des Herzens (Tafel XV, Fig. a) (eigene Beobachtung): Das Herz ist im ganzen stark vergrößert, 16 cm breit. Die Herzbeutelblätter sind in ihrer ganzen Ausdehnung fest miteinander verwachsen und an ihren Verwachsungsflächen völlig zu einer panzerartig um das Herz gelegten Kalkplatte verwandelt. Dieser Panzer beginnt mit seiner oberen Begrenzung etwa 2 cm oberhalb der Kammer-Vorkammergrenze und legt sich als breiter, nach unten enger werdender Ring um das Herz, das er auf diese Weise bis zur Spitze völlig umhüllt. Die Herzspitze sieht durch eine etwa fünfmarkstückgroße, allerdings mehr eiförmige Öffnung durch diesen Panzer hindurch. Derselbe liegt hier dem Herzen nicht völlig an, sondern ließ anscheinend für die Volumenänderungen bei Füllung und Leerung der linken Kammer einen gewissen Spielraum für die Bewegungen der Herzspitze. Oberhalb und unterhalb dieses Panzers zeigt das Epikard fibröse Auflagerungen, besonders an den von der Umpanzerung freigebliebenen Flächen der Vorhöfe.

Fühlt man, den Panzer umfassend, das Herz an, so zeigt sich, daß die Kalkplatte keine einheitlich solide ist, sondern aus zahlreichen Spangen und kleineren Platten zu bestehen scheint. Diese einzelnen Platten stehen allerdings meist in festem Zusammenhang und zeigen am Präparat nur stellenweise geringe Verschieblichkeit gegeneinander.

Am wagerecht durchsägten Herzen sieht man ebenfalls den ringförmig geschlossenen Panzer, der scharf vom Myokard abgegrenzt das Herz fest umgibt. Sein Durchmesser ist wechselnd und beträgt an den dünnsten Stellen etwa 1 mm, an den dicksten 4 mm und mehr. Es finden sich an diesen Stellen meist längs verlaufende Hohlräume, die mit gelblich-bröckligen Massen erfüllt sind. Diese dicksten

Digitized by Google

Stellen liegen besonders an der äußeren und hinteren Seite der rechten Kammer und etwas weniger ausgesprochen an der Außenseite der linken Kammer.

Am Myokard, das stark hypertrophisch ist, ebenso wie am Endokard sind auffällige Veränderungen nicht sichtbar.

Soweit die Mitteilung des mir zur Verfügung stehenden Materials, in der Reihenfolge, wie es zeitlich zur Beobachtung kam.

Betrachtet man die einzelnen Fälle nun zuerst auf eine Gemeinsamkeit des ursächlichen Momentes, so läßt sich nicht viel finden. Beruf und zurückliegende, äußere Anlässe geben ebensowenig Anhalt wie die Krankheiten, die in jedem der einzelnen Fälle zum Tode geführt haben. Das Lebensalter erstreckt sich auf einen Zeitraum vom 29. bis zum 66. Jahre, so daß auch da jedes Gemeinsame fehlt.

Das einzig Gemeinsame, wenn man überhaupt so sagen darf, ist in jedem Falle das vollständige Fehlen klinischer Symptome, die für die schwere, anatomische Veränderung als spezifisch angesprochen werden können. Es soll auch hier darauf hingewiesen werden, daß in keinem der Fälle die Krankeit auch nur auf die Notwendigkeit hinwies, das Herz, als den Ort ihres eigentlichen Sitzes durch exaktere Untersuchungsmethoden, etwa das später noch zu erwähnende Röntgenverfahren, genauer zu erforschen.

Will man die wenigen bisher in der Literatur mitgeteilten Fälle in dieser Hinsicht mit verwerten, so wird das Bild eher komplizierter als einfacher.

Es bleibt daher nichts übrig, als das bisher in seiner Gesamtheit nur der pathologischen Anatomie bekannte Krankheitsbild in anatomischer Hinsicht weiter zu verfolgen.

Dabei wäre es zuerst von Wichtigkeit, am makroskopischen Präparat Prädilektionsstellen zu finden, aus denen eine Disposition des Gewebes auf die Art des Ausgangs schließen ließe, und am makroskopischen und mikroskopischen Bilde aus der Gewebsart und der zur Verkalkung führenden Gewebsänderung die Frage zu beantworten, warum ist gerade an dieser Stelle die Verkalkung eingetreten und warum hat sie nur so geringe Erscheinungen am Lebenden hervorgerufen.

Sofort ins Auge fallend erschien es mir bei meinen Untersuchungen, daß in jedem Falle eine alleinige oder Mitbeteiligung des rechten Herzens vorlag. Und zwar handelte es sich bei den Fällen, die noch nicht bis zu dem letzten ausgesprochenen Herzpanzer vorgeschritten waren, fast stets um Kalkablagerungen im Bereich der vorderen und Außenseite der rechten Kammer.

Diese Kalkablagerungen lagen dann stets innerhalb von Verwachsungen der beiden Herzbeutelblätter, so daß ich mit Sicherheit eine zum mindesten zeitlich vorhergehende Entzündung der Herzbeutelblätter annehmen konnte. Vorhergehend nur insoweit, als an den Stellen, wo Verwachsungen vorhanden waren, ein zeitliches Frühersein anzunehmen war, da in fast allen Fällen, die noch in relativ beginnenden Stadien der Verkalkung zur Sektion kamen, gleichzeitig Zeichen frischer Entzündung sich feststellen ließen, so daß an ein und demselben Falle verschiedene Zeitstufen der Herzbeutelentzündung dem Beschauer sich darboten.

Ich konnte also von vornherein mit der Tatsache rechnen, daß nach Ablauf oder wenigstens nach lokalem Ablauf einer Herzbeutelentzündung am rechten Herzen aus irgendwelchen Gründen innerhalb der durch diese Entzündung verursachten Verwachsungen der beiden Herzbeutelblätter Kalk ins Gewebe abgelagert wurde. Diese Kalkablagerung konnte zur Bildung fester Kalkplatten führen. Später konnten ähnliche Vorgänge auch an anderen Stellen, wieder nach vorhergegangener Entzündung, innerhalb von Verwachsungen vor sich gehen, und dabei schien es mir, als ob in zweiter Linie die linke Außen- und Hinterseite des Herzens von diesen Prozessen bevorzugt würde. Es konnte dann durch neue Kalkablagerungen zwischen rechts und links, durch brückenähnliche Spangenbildungen Platte an Platte sich anlagern bis zur Entstehung des in dem einen Falle beschriebenen, vollständigen Herzpanzers.

So war wohl unzweifelhaft nach richtiger Ordnung der von mir untersuchten Präparate

Digitized by Google

die Entstehung des Krankheitsvorganges, die Umpanzerung des Herzens, anzunehmen. Nur das Wie und Warum, Art und Ursache blieb zu erforschen.

Ich fange mit den bekannten Vorgängen der Perikarditis an. Entzündliche Vorgänge am parietalen und visceralen Perikard führen zur Exsudation stark eiweishaltiger Flüssigkeit, die Fibrinmassen auf dem Epithel des Herzbeutels niederschlägt. Leukozyten und Wanderzellen wandern vom Perikard aus ein, Gefäßschlingen stülpen sich von beiden Seiten aus und beginnen, die aufgelagerten Massen zu organisieren. Wenigstens geschieht dies an den Stellen an denen das Krankheitsagens nicht so rasch von den Schutzstoffen des Körpers neutralisiert oder ganz eliminiert wird, als daß nach Aufsaugen des Exsudats auch die noch nicht organisierten Fibrinmassen ohne Rückstände mit aufgenommen werden könnten. Das wäre die Restitutio ad integrum. Bliebe eine bereits organisierte Auflagerung nach Schwinden der frischen Entzündungserscheinungen zurück, so führte das zu narbigen Verdickungen des Perikards.

Geht die Organisation der erwähnten Fibrinmassen zugleich mit den nicht zurückgehenden Entzündungserscheinungen einen Schritt weiter, so berühren, besonders bei frühzeitigem Aufsaugen des Exsudats die als Wundflächen anzusprechenden Wucherungen neuen entzündlichen Gewebes von beiden Perikardblättern her einander, und es kommt nun, wenn die narbige Rückbildung erst dann stattfindet, zu der bekannten Herzbeutelobliteration, die mehr oder weniger ausgedehnte Flächen ergreifen kann.

Diese verschiedenen Stadien können nun an verschiedenen Stellen des Prozesses verschieden weit fortgeschritten nebeneinander bestehen. Ich konnte diese Erscheinungen an mehreren meiner Fälle beobachten. Auf diese Weise kann es vorkommen, daß neben noch vorhandenem Exsudat schon bestehende Verwachsungen den eigentlichen Herzbeutelraum in größere und kleinere, flache Kammern teilen, die noch Flüssigkeit enthalten. Tritt dann die Rückbildung und die derb bindegewebige Durchwachsung der entzündlich verklebten Flächen ein, so bleiben in diesen Kammern, deren Wand mit der narbigen Rückbildung sehnenfleckartig derb wird, unresorbierte Flüssigkeitsmassen liegen. Eine rasche Resorbtion ist nun nicht mehr möglich. Das narbig veränderte Epithel besitzt gar nicht mehr seine alten Fähigkeiten, d. h. es handelt sich hier überhaupt nicht mehr um wirkliches Epithel, da die Deckschicht des Epikards an der entzündlichen Wucherung unbeteiligt bleibt und nur von jungem Granulationsgewebe durchwachsen wird. Dieses und seine spätere narbige Umbildung liegt dann den oben beschriebenen Kammern an, ohne von irgendeiner neuen Deckschicht überzogen zu werden. Die vorher durchlässige Membran ist eben undurchlässig geworden, da auch infolge der entzündlichen Gewebsschädigung Störungen in der Gefäßzirkulation ein Aufsaugen verhindern.

Das Schicksal solcher abgekapselter Höhlen ist bekannt. Sie verfallen der Nekrose, wenn nicht das Krankheitsagens in dieser Höhle noch funktionsfähig ist und wieder zu neuer Entzündung führt.

Streng unterscheiden möchte ich hiervon die Möglichkeit, daß dieses Krankheitsagens oder seine Träger an anderer Stelle des Körpers oder, wie im vorliegenden Falle, des Herzbeutels weiter wirksam bleiben und zu neuen Entzündungen führen können.

Ist dies nicht der Fall und das Krankheitsagens innerhalb der Höhle unschädlich gemacht, so verfällt der Höhleninhalt mit zunehmender Eintrocknung der Nekrose, da wohl die reine Flüssigkeit noch aufgenommen und in den Gewebs- und Lymphspalten abgeführt werden kann, die Fortschaffung körperlicher Elemente aber infolge der beschriebenen Funktionslosigkeit der Narbe nicht mehr möglich ist.

An körperlichen Elementen enthält das Exsudat außer Fibrin amorph ausgefallene Albumine, abgestoßene Deckzellen, Blutkörperchen, Leukozyten und Zellschollen, die bei zunehmendem Wasserverlust einer Koagulationsnekrose anheimfallen, d. h. einem Absterbevorgang, bei dem der flüssige Zellinhalt in eine feste, gleichsam geronnene Substanz übergeführt wird, bei der die Grenzen (z. B. zwischen Kern- und Zelleib) undeutlich werden, verschmelzen und

Digitized by Google

es schließlich zu einem scholligen Zerfall kommt. Dieser, der Verkäsung bei der Tuberkulose fast vollständig gleiche Vorgang, der bei der Tuberkulose nach mehreren Autoren den Stoffwechselprodukten des Kochschen Bazillus zuzuschreiben ist, nach andern aber, genau wie im hier beschriebenen Falle, infolge der Gefäßlosigkeit des Tuberkels eintretende und unter Degenerationserscheinungen vor sich gehende Zelltod sein soll, dieser Vorgang — ich möchte ihn mit einem Verhungern der Zelle vergleichen — erscheint mir äußerst wichtig für die Frage des Zusammenhangs solcher zu Verkalkungen führender Herzbeutelentzündungen mit der Tuberkulose oder dem tuberkulösen Virus. Einmal für die Erklärung der Verkäsung, die nicht in den Rahmen dieser Ausführungen gehört, andererseits für die Erklärung der Ursache solcher Absterbevorgänge, wie sie in den beschriebenen Höhlen vor sich gehen.

Es soll später noch auf diese Frage eingegangen werden. Hier sei nur erwähnt, daß genau die gleichen Bilder der Koagulationsnekrose bei dem unter Nr. 1 beschriebenen Fall zu finden waren, der wohl als sicher tuberkulöse Perikarditis anzusprechen ist, wie an den übrigen, soweit diese Stadien an ihnen noch nachzuweisen waren.

Es war auch hier ein Vertrocknen und ein Zerfall zu beobachten, in schollige, nicht mehr als Zellen imponierende Elemente, der aus der Gefäßlosigkeit des umgebenden, derben Narbengewebes seine einfachste und so wohl sicherste Erklärung findet.

Das weitere Schicksal dieser nun eingetrockneten, abgekapselten Massen ist die Inkrustation mit Kalk, die an den beschriebenen Präparaten in allen Stadien beobachtet werden konnte. Es fanden sich da Herde von einzelnen, sandkornartig anzufühlenden Bröckeln in fast noch dickflüssiger Substanz, die umschrieben in festen Verwachsungen lag. Es fanden sich harte, bröcklige Körper, die auf Druck in kleinere zerfielen. Andere mit feinster, haardünner Kalkumhüllung, die bei Berührung wie dünnstes Glas zersplitterten, bis zu solchen, die als feste Kalkkörper imponierten und in zentralen Hohlräumen Massen aufwiesen, die wieder aus sämtlichen oben beschriebenen Arten sich zusammensetzten. Ich fasse diese Körper als solche auf, in denen das Festerwerden der Kalkmassen in äußeren Schichten früher beendet war, so daß durch die Unmöglichkeit neuer Kalkzufuhr ein Hohlraum blieb, der nur unvollständig verkalkte Zellreste barg. Bei den soliden Kalkplatten dagegen stelle ich mir den Vorgang von innen heraus vor und das Weitergehen der Verkalkung als eine Anlagerung um einen Kalkkern.

Wie geht nun aber diese Inkrustation vor sich?

Nicht von Einfluß halte ich einen höheren oder niederen Kalkgehalt des Blutes, wenn es auch bei sehr niedrigem oder fehlendem zu Kalkablagerungen überhaupt nicht kommen wird.

Man kann wohl diese Kalkablagerung des Blutes oder der Körpersäfte in solche nekrotische Herde als eine Art physiologischen Vorgangs betrachten, der als Verteidigungsmaßnahme des Körpers zu denken ist. Diese überhaupt ist nur bei normalen Vorbedingungen in der Zusammensetzung der dazu befähigten Gewebe möglich, während in anderen Fällen das Fehlen dieser Abwehrmaßnahmen zu neuer Infektion des nekrotischen, nicht mehr funktionsfähigen Teils disponiert.

So kann man wohl diese Fälle von anormal geringem Kalkgehalt unberücksichtigt lassen. Ebenso darf man wohl von einer quantitativ zu berechnenden Aufnahmefähigkeit nicht reden, da das nekrotische Gewebe lebendige Eigenschaften nicht mehr besitzt. Es handelt sich vielmehr um die Vorgänge, die besonders an alten, tuberkulösen Herden, wie an sonst der Vertrocknungsnekrose verfallenden Stellen bekannt sind.

Und zwar glaube ich, daß es sich hier um zwei nebeneinanderlaufende Vorgänge der Kalkablagerung handelt. Einmal, um die Art der Kalkablagerung, bei der Kalksalze, die vorher in den Körpersäften gelöst waren, als kleinste Körperchen in den Zellen oder im Zwischengewebe abgelagert werden. Diese Körperchen, die im mikroskopischen Bilde leicht glänzend erscheinen, sind aller Wahrscheinlichkeit nach so klein, daß sie selbst bei stärksten Vergrößerungen erst nach Anlagerung neuer sichtbar werden, also nicht von Anfang an ihres Vor-

Digitized by Google

handenseins nachweisbar sind. Auf diese Weise kann man wohl annehmen, daß der beschriebene Verkalkungsvorgang in seinen Anfängen zeitlich noch mit dem allmählichen Vertrocknungstode der Zelle zusammenfällt, so daß allem Anschein nach kleinste Kalkmengen schon vor beendeter Nekrose in den absterbenden Geweben anzutreffen sein werden. Verständlich wird dies leicht, wenn man sich die einzelne Zelle in so starker Vergrößerung vorstellt, daß auch hier einzelne Teile in dem Stadium ihrer Austrocknung oder Gerinnung andern vorauseilen.

Dieser vom Blut und den Körpersäften dem absterbenden und toten Gewebe zugeführte Kalk wird meist als kohlensaures oder phosphorsaures Calcium nachweisbar.

Eine zweite Art der Entstehung, die im Anschluß an die Fettspaltung zu suchen ist, kommt hier mehr theoretisch in Frage, da in diesen Kalkverbindungen die Fettsäuren später durch Kohlensäure oder Phosphorsäure ersetzt werden, so daß dann Entstehungsunterschiede nicht mehr nachzuweisen sind. Beide Vorgänge zusammen werden sich überall dort finden, wo die Körpersäfte mit dem nekrotischen Gewebe Berührungsflächen haben; das ist an den Außenseiten der beschriebenen, hohlen Kalkkörper und der soliden Kalkplatten, an die die chemisch gebundenen oder gelösten Teile abgegeben werden können. Fettsaurer Kalk ist zum Teil noch in der abgeschlossenen Höhle der Kalkkörper zu finden, da durch die solide Kalkwand ein Ersatz durch Kohlensäure oder Phosphorsäure verhindert wird.

Sehr schön lassen sich diese beschriebenen Vorgänge der Kalkinkrustation an einem von Fall 7 gewonnenen Präparat zeigen. Der Fall kam in relativ frühem Stadium der Verkalkung zur Autopsie und eignete sich daher am meisten zur Beobachtung der Vorgänge während der Kalkablagerung.

Betrachtet man das mikroskopische Präparat (Färbung mit Hämatoxylin-Eosin), das einen Durchschnitt der Perikardverwachsungen und des anliegenden Gewebes darstellt, so kann man drei Schichten unterscheiden.

1. Myokard.
2. Eine ziemlich breite Schicht, die ich als Verwachsungszone bezeichnen möchte,
3. das dieser außen angelagerte und mit ihr zusammenhängende perikordiale Gewebe.

1. Myokard: Man sieht am weitesten von der Verwachsungszone entfernt Herzmuskelfibrillen, die keine wesentliche Abweichung von der Norm zeigen. In den näher gelegenen finden sich schwielige Durchwachsungen, die nur wenig zellreich sind und wohl als Residuum abgeklungener, vom Epikard weiter geleiteter Entzündung anzunehmen sind.

Der Übergang zur nächsten Schicht ist nicht durch eine Trennungslinie, etwa das frühere Deckepithel des Epikards, bezeichnet. Sondern die vorher beschriebenen, bindegewebigen Durchwachsungen nehmen nun in ganzer Ausdehnung das Gefechtsfeld ein. Bei Lupenvergrößerung bilden allerdings die letzten vorhandenen Herzmuskelfasern im ganzen einen ziemlich auf einer Linie liegenden Abschluß.

Die nun folgenden Bindegewebsfasern laufen ebenso im großen ganzen dieser Abschlußlinie parallel, zeigen jedoch zwischen einander ein gegen die Myokardschicht wesentlich zellärmeres Gewebe, das außer einzelnen größeren Gefäßen nur ganz spärliche und wenig verzweigte Kapillaren enthält. In dieser makroskopisch etwa 0,9 cm breiten, als Verwachsungszone bezeichneten Schicht sieht man zahlreiche, größere und kleinere Herde, die gegen das übrige Gewebe diffus gefärbt erscheinen und keine Begrenzungen oder Zeichnung mehr aufweisen. Daneben finden sich zahlreiche, kleinste und größere Partien von ebenfalls völlig amorphem Aussehen, die tiefblau gefärbt sind.

Ich beginne mit der Beschreibung einer der kleineren, diffus rötlich violett gefärbten Herde. — Man erblickt in dem beschriebenen zellarmen Bindegewebe Gewebsspalten, von den kleinsten angefangen bis zu makroskopisch sichtbaren, die ich als Querschnitte dreidimensionaler Höhlen auffasse. Diese Höhlen, auch die großen, zeigen keine Endothelauskleidung, sondern erscheinen als reine Gewebsspalten. Innerhalb derselben finden sich schollige, amorphe Massen, die auch bei stärkster Vergrößerung völlig umgestaltet bleiben, neben Elementen, deren

Digitized by Google

Form noch Zellteilen ähnlich zu sein scheint. Diese scholligen Massen nehmen bei der angewandten Hämatoxylin-Eosinfärbung die Grundfarben rot und blau ziemlich diffus an und zeigen einen allerdings mehr rötlich violetten Farbton. An den den Innenflächen der Gewebsspalten anliegenden Partien finden sich größere und kleinere Körnchen von tiefblauer Färbung, die sich bei stärkeren Vergrößerungen teilweise in allerkleinste Partikel auflösen lassen. Bei dieser Vergrößerung sieht man auch, daß fast überall an den Außenseiten dieses schollig-amorphen Höhleninhaltes solche kleinste Körnchen abgelagert sind. Ähnliche finden sich auch innerhalb des Gewebes, das diese Spalten umgibt.

Andere Herde, diesen beschriebenen ähnlich, zeigen bereits an sämtlichen Randpartien gürtelartig Ablagerungen solcher Körnchen und größerer Partikel, die schon in starrem Zusammenhang miteinander zu stehen scheinen. Diese mögen dann im ganzen den oben erwähnten, hohlen Kalkkörpern ähneln.

Neben diesen mit amorphen Massen erfüllten Gewebsspalten finden sich in der Verwachsungszone kleinste und größere Herde, die nur aus solchen zusammengelagerten, blaugefärbten Körnchen bestehen. Allerdings ist dieser Körnchencharakter nur noch an den kleinsten Herden feststellbar. Diese und ebenso die größeren, die durchweg in fast kernloser Umgebung liegen, halte ich für die Anfänge der soliden Kalkkörper und Kalkplatten.

Die Verwachsungszone geht wieder ohne besondere Abgrenzung in eine zellreichere über, in der man neben Gefäßen Fett und andere Gewebsbestandteile erkennt, die diese Schicht so von der anderen, fast rein bindegewebigen unterscheidet. Sie enthält auch keine der oben beschriebenen Kalkherde mehr, die demnach wie an den makroskopischen Präparaten nur innerhalb der Verwachsungen vorkommen.

Noch zu erwähnen bleibt, daß nirgends Teile des früheren Herzbeutel-Endothels aufzufinden waren. Ebenso konnte weder innerhalb der Verkalkungsherde noch in ihrer Umgebung eine Umwandlung in Knochengewebe festgestellt werden.

Nach dieser Besprechung der Art und Weise, wie diese Verkalkung innerhalb der Verwachsungszone vor sich geht, bleibt nun die Frage der von ihnen bevorzugten Stelle offen.

Die von mir untersuchten Fälle weisen ohne weiteres auf die Gegend des rechten Ventrikels. Obwohl Verwachsungen auch an anderen Stellen bestanden haben, war der rechte Ventrikel in 4 von 8 Fällen allein von der Verkalkung befallen und zeigte in allen Fällen die stärkste Beteiligung. Allein der letzte mit seiner völlig ringförmigen Verkalkung kann in dieser Beziehung nicht unmittelbar zur Beweisführung mit herangezogen werden.

Ich weiß mich bei der Aufstellung dieser Behauptung einer Prädilektionsstelle am rechten Herzen in offenem Widerspruch mit einer von Rieder mitgeteilten Veröffentlichung, bei der es sich um zwei Fälle von Kalkablagerung handelt, die durch das Röntgenverfahren am Lebenden festgestellt wurden.

Es heißt dort wörtlich: „Diese Kalkablagerungen in perikarditischen Schwielen fanden sich merkwürdigerweise in allen bisher beobachteten Krankheitsfällen linkerseits an der Herzwölbung."

Auch mir fiel es auf, daß bei einem weiteren Fortschreiten des Inkrustationsprozesses dieser nicht in der Kontinuität, vielleicht durch Anlagerung sich weiter entwickelt, sondern daß nach Befallensein des rechten Herzens eine Verkalkung am linken Herzen gefunden wird (in drei der von mir mitgeteilten Fälle) und zwar dort an der von Rieder bezeichneten Stelle, an der Wölbung des Herzens, d. h. an der Außenseite der linken Kammer von der Vorkammer-Kammergrenze nach abwärts.

Die Erklärung für meine Behauptung glaube ich ganz leicht in rein physikalischen Momenten finden zu können:

Das Herz liegt im Körper mit seiner rechten Begrenzung auf dem Zwerchfell, und zwar liegt diesem der rechte Ventrikel in seinem oberen Teile an, während die klinisch rechte Herzgrenze vom rechten Vorhof gebildet wird. Gleichzeitig liegen Teile des rechten Herzens der

Digitized by Google

vorderen Brustwand an, so daß bei der physiologischen Herzbewegung an der oberen, äußeren Wand der rechten Kammer, und zwar mehr nach vorn gelegen die Stelle der geringsten Bewegung zu suchen ist. Denn selbst bei der Füllung der rechten Kammer vollzieht sich ihre Ausdehnung teilweise nach links hinten oben, dem Orte des geringeren Widerstandes, so daß der wirkliche und sichtbare Ausschlag der linken Herzwand vergrößert wird, da der linke Ventrikel im ganzen bei der Füllung der rechten Kammer nach links und oben hinten verschoben wird.

Lagern sich nun selbst gleichzeitig an beiden Stellen Kalkkörnchen ab, so bleibt es verständlich, daß der in stärkerer Bewegung befindliche linke Ventrikel und besonders die linke Herzwand einer Konsolidierung der kleinen Kalkmassen durch dauerndes Zerbrechen ebenso hinderlich ist, wie sie die fast ruhende rechte Außenseite begünstigt. Baut man diesen Gedanken, in kleinere Verhältnisse übertragen, weiter, so wäre es verständlich, daß auch die allerkleinsten Kalkkörnchen in ihrem Aneinanderlagern behindert werden, ehe es zu überhaupt nachweisbaren Kalkkörpern kommt. Jedoch wird diese letzte, mehr theoretische Betrachtung praktisch belanglos bleiben.

Nächst der rechten Seite ist die linke Vorkammer-Kammergrenze, die allerdings gehoben wird, aber im Verhältnis zur ganzen linken Außenfläche in sich wesentlich weniger bewegt wird, scheinbar der Boden neuer Kalkablagerungen.

Bei näherer Betrachtung wird der oben erwähnte Widerspruch wohl dadurch zu erklären sein, daß Rieder bei seinen Beobachtungen mittels der Röntgenstrahlen sich die linke Außenseite des Herzens am besten gegen den lufthaltigen Lungenhintergrund sichtbar machen konnte, während die dem Zwerchfell anliegende rechte Seite vor dem dichten Zwerchfell- und Hilusschatten unsichtbar blieb. In beiden von ihm mitgeteilten Fällen können demnach wohl solche Kalkherde auf der rechten Seite bestanden haben, ohne vor dem Röntgenschirm Schatten zu zeigen.

Da die erwähnte Arbeit die Röntgenaufnahmen nur in Zeichnungen wiedergibt, kann ich auf die Bilder nicht näher eingehen. Dagegen erscheint es mir in dem von Grödel mitgeteilten Fall, der als erster eine solche Kalkablagerung bei der Röntgenaufnahme eines Lebenden beobachten konnte, daß auf der von mir bezeichneten Stelle des rechten Herzens auch bei seinem Bild ein Schatten angenommen werden kann, der allerdings von dem dichten Zwerchfellschatten mit Sicherheit nicht abzugrenzen ist. Dieser Fall mit seinem deutlich sichtbaren Kalkherd der linken Seite wäre demnach schon als ein relativ vorgeschrittenes Stadium von Herzbeutelverkalkung aufzufassen.

Ich gehe später noch auf die mittels Röntgenstrahlen mögliche Sichtbarmachung solcher Kalkherde ein.

Nach Befallensein der rechten und linken Seite des Herzens ist das weitere Fortschreiten des Prozesses wohl so zu denken, daß das durch die doppelseitige Einengung in seinen Bewegungen wesentlich behinderte Organ infolge geringerer Ausschläge ein von nun an viel rascheres Inkrustieren zuläßt, wenn nicht die gleichzeitige, schwere allgemeine Dekompensation schon vorher zum Tode führt. Der Ort der größten Bewegung, die Herzspitze, bleibt selbst bei der völligen Umpanzerung frei, und so beweist auch mein letzter Fall indirekt meine Theorie des Entstehungsbeginnes am Orte der geringsten Beweglichkeit.

Ich möchte bei dieser Gelegenheit gleich auf die Möglichkeit einer Vereinbarung dieser pathologisch-anatomischen Vorgänge mit den klinischen Befunden hinweisen, d. h. mit der Möglichkeit, völlig symptomlos zu verlaufen.

Die am rechten Herzen beginnende Kalkablagerung, die innerhalb des festverwachsenen Gewebes vor sich geht, kann einmal keine physikalischen Symptome wie Reibegeräusche verursachen, da ja weder Reibungen noch ähnliche Vorgänge zu dem oben in seinen Einzelheiten mitgeteilten, pathologischen Geschehen notwendig sind. Ich möchte mich sogar zu der Behauptung versteigen, daß solche Kalkablagerungen am rechten Herzen, solange sie in mäßiger

Digitized by Google

Ausdehnung den Raum zwischen rechter Kammer, Zwerchfell und Brustwand nicht überschreiten, weniger Funktionsstörungen hervorrufen als an den meisten anderen Stellen des Körpers, da dort kaum Bewegungsstörungen resultieren können, wo besonders nach vorhergehender Verwachsung Bewegungen kaum noch vorhanden waren. Daß auch spätere Stadien dieser Herzumpanzerung und sogar sein allerletztes so wenig lokale Erscheinungen hervorbringt, und daß es überhaupt jemals zu völligen Panzerherzen kommt, wie sie außer in dem unter Nr. 8 mitgeteilten Fall nur zweimal bisher beschrieben sind, das liegt wohl daran, daß es sich eben wirklich nicht um eine Schale sondern um einen Panzer handelt.

Unter einem Panzer verstehe ich nicht ein starr in sich unbewegliches Ganzes. Ein Panzer besteht aus Platten und gegeneinander beweglichen Gliedern. So ist es auch hier, auch in dem unter Nr. 8 beschriebenen, echten Panzerherzen, bei dem die Berührung der äußeren Platte eine, wenn auch geringe, so doch überhaupt vorhandene Beweglichkeit der einzelnen Kalkspangen und Platten gegeneinander zeigte. Schon die ganze Entstehung, wie ich sie oben beschrieb, weist darauf hin, und die völlige Konsolidierung der schließlich immer dichter auftretenden Kalkherde wird letzten Endes auch durch die Herzbewegung verhindert, die immer wieder die ersten haarfeinen Kalkbrücken und Zusammenhänge zerbricht und sich so seine Lebensmöglicheit erhält.

Die bei meinen Untersuchungen stets gefundene, starke Hypertrophie des Herzmuskels mag einmal die deutliche Gegenwehr des gleichsam gegen diese Umpanzerung kämpfenden Körpers darstellen, andererseits kann man daraus wohl auch entnehmen, daß nur relativ gesunde Herzen kräftiger Individuen, die zu einer solchen Verstärkung des Herzmuskels noch imstande sind, diesen Kampf bis zu so weitgehender Verkalkung führen können.

Wie das Präparat, zeigt auch das beigefügte Röntgenbild an seinen Schattierungen deutlich die einzelnen Platten und Glieder des Kalkpanzers.

Daß diese bei der geringsten Erschlaffung des Herzmuskels schon fester werden, verursacht vielleicht den meist in wenigen Tagen nach beginnender Dekompensation eingetretenen Exitus der mitgeteilten Fälle.

Zur Frage der Ätiologie der Panzerherzen möchte ich zuerst auf die Tuberkulose als Ursache der Erkrankung eingehen, die nach vielen Autoren an erster Stelle steht.

Meine bisherigen Ausführungen haben dieses Thema schon mehrfach gestreift. Hier möchte ich noch auf folgendes hinweisen:

Eine Krankheit, die wie die Tuberkulose so unsagbar häufig ist, ist meiner Ansicht nach kaum ohne sichtbare Eintrittspforte an eine so langdauernde Perikarditis gebunden, ohne an irgendeiner anderen Stelle des Körpers in Erscheinung zu treten, und dann ganz besonders, ohne an diesem lokalen Herd andere Erscheinungen zu machen, als nur die beschriebenen. Da es sich hier um ein in verschiedenen Krankheitsstadien zugleich auftretendes Bild handelt, so ist es auffallend, daß außer einer Verkäsung niemals frischere Zeichen tuberkulöser Erkrankung am Herzbeutel gefunden wurden. Besonders das Fehlen von Knötchen, von Riesenzellen des Langhansschen Typus (Fremdkörperriesenzellen wären verständlich) sowie das Fehlen anderer typisch tuberkulöser Gewebsumbildungen erscheint mir von Wichtigkeit.

Es wäre allerdings nur im negativen Sinne zur Stützung einer nicht tuberkulösen Entstehungsursache zu verwerten. Im positiven dagegen die Tatsache, daß für die Koagulations- oder Vertrocknungsnekrose, zu der die Verkäsung zu rechnen wäre, genügend hinreichende Erklärungen allein in der Art der pathologischen Gewebsumbildung zu finden sind, wie ich sie an meinen Fällen beobachten konnte.

Ich möchte deshalb bei der Frage der Entstehungsursachen solcher Panzerherzen wiederum auf die mitgeteilten Bilder der rein anatomischen Gewebsänderungen zurückgreifen. Ich habe als Beginn der Erkrankung eine Perikarditis angenommen, die nicht unter stürmischen Erscheinungen auftritt, dann langsam abklingt oder rasch zum Tode führt, sondern eine Erkrankung des Herzbeutels, die vielleicht kriechend fortschreitet, die nicht alle Teile des Perikards gleich-

Digitized by Google

zeitig ergreift und so die verschiedenen Stadien der Krankheit an nebeneinanderliegenden Stellen des gleichen Deckgewebes hervorruft.

Das sah ich bei meinen Untersuchungen, und daraus folgere ich, daß es ein langsam wirkendes Agens sein muß, das diese schleichende Perikarditis hervorruft. Nicht z. B. hämolytische Streptokokken als septische Metastasen. Da könnte ich mir eine Abheilung rechts bei noch bestehender Entzündung links nicht vorstellen.

Schon mehr in das von mir beobachtete Bild paßt der Kochsche Tuberkelbazillus, sei er es nun selbst oder von ihm ausgesandte Toxine oder Stoffwechselprodukte, die man als ursächliches Moment anspricht. Nur möchte ich nicht die Tuberkulose, wie dies vielfach geschah, als alleinige Ursache hinstellen.

Ich fand in einem meiner Fälle (1) sicher tuberkulöse Veränderungen und säurefeste Stäbchen und kann wohl da die Tuberkulose auch als Ursache der Perikarditis und ihrer Folgezustände mit Sicherheit annehmen. Im zweiten Fall kann bei gleichzeitiger Spitzentuberkulose diese für die Herzbeutelentzündung nicht ausgeschlossen werden. In den weiteren Fällen, die keine Zeichen von Tuberkulose nachweisen lassen, bleibt bei zweien (4 und 8) die Ursache dunkel. In den bleibenden vier Fällen war ein Gelenkrheumatismus entweder durch die Anamnese festgestellt, oder die Sektion ergab eine rekurrierende Endokarditis, die sich an einen Gelenkrheumatismus angeschlossen haben konnte. In einem der Fälle gelang es, aus dem Herzblut den Streptococcus viridans seu mitis zu züchten. Ein anderer (3) aus dem Jahre 1902 ergab kulturell Streptokokken, die vor Aufstellung des Schottmüllerschen Krankheitsbildes der Endocarditis lenta gefunden, vielleicht auch in die Gruppe dieser langsam wirkenden Streptokokkenart zu rechnen waren.

Ich gehe deshalb einen Schritt weiter und möchte die Behauptung aufstellen: Die Ätiologie solcher Kalkablagerungen am Herzbeutel sei zu suchen in einem langsam wirkenden Agens, das aber doch den Körperschutzstoffen gegenüber so resistent ist, daß es nicht bei der an einer Stelle erfolgten Herzbeutelschädigung schon von diesen Schutzstoffen paralysiert wird, sondern weiter wirksam bleibt. Dieses Agens kann demnach bakterieller Natur sein, kann gerade in den Schädigungen des Kochschen Bazillus enthalten sein. Nur muß dies nicht der Fall sein. Es kann vielleicht auch der Schottmüllersche Streptokokkus den Grund zu solchen Erkrankungen legen, dessen Nachweis ja in Fall 7 gelang, und dessen langsame und von den Körperschutzstoffen stets unbeeinflußte Virulenz seit den Untersuchungen von Schottmüller allgemein bekannt ist.

Es kann vielleicht ebensogut der noch unbekannte Erreger des Gelenkrheumatismus sein, der nach den Untersuchungen Reyes wahrscheinlich identisch ist mit dem Streptococcus mitis Schottmüllers.

Ich komme nun zur letzten, der praktisch vielleicht wichtigsten Frage, deren Beantwortung noch aussteht: zur Frage der Diagnosenstellung am Lebenden.

Im Jahre 1908 hat Simmonds zum erstenmal auf die Möglichkeit der Diagnosenstellung von Verkalkungen am Herzen mittels des Röntgenverfahrens hingewiesen. Zahlreiche Verkalkungsherde, die nicht nur das Perikard, sondern auch die Muskeln und Klappen betrafen, konnte er an Röntgenbildern der anatomischen Präparate demonstrieren. Nach ihm haben die Röntgenologen Groedel, Schwarz, Weil und Rieder in den z. T. oben erwähnten Arbeiten am Lebenden solche Befunde gemacht und wenigstens teilweise das Problem der Diagnosenstellung zu lösen versucht, das jedoch nach den bisherigen anatomischen Befunden von einer endgültigen Lösung noch weit entfernt ist. Eine solche Lösung bestände darin, den Prozeß in seinen ersten Anfängen zu erkennen. Es wird allerdings das Röntgenverfahren erst dann die Kalkablagerungen sichtbar machen können, wenn sie eine Größe erreicht haben, die schon Schatten auf den Röntgenplatten erkennen läßt. Solche Schatten auf der linken Seite des Herzens können nach den obigen Ausführungen und besonders nach den bisher veröffentlichten Bildern nicht als erste Anfänge der Erkrankung angesehen werden. Ich wies schon darauf hin, daß in dem von Groedel mitgeteilten Fall eine Mitbeteiligung der rechten Seite wohl

Digitized by Google

angenommen werden kann. Auch beim Betrachten der in neuerer Zeit von Weil publizierten Aufnahmen, die allerdings einen schon sehr weit fortgeschrittenen Fall zeigen, lassen sich deutliche Schatten der rechten Seite erkennen, die auf den in verschiedenen Thoraxdurchmessern aufgenommenen Bildern sichtbar sind und von dem Verfasser als solche beschrieben werden.

Ich möchte bei dem Erwähnen dieser Arbeit besonders darauf hinweisen, daß sie die Möglichkeit zeigt, der von Simmonds seinerzeit angeregten Röntgenuntersuchung von Kalkherden am Herzen einen Schritt näherzukommen, und zwar durch Aufnahme in verschiedenen Thoraxdurchmessern. War, wie Rieder meint, der Beginn der Erkrankung über der linken Herzwölbung zu suchen, so bietet der lufthaltige Lungenhintergrund die Möglichkeit, solche Herde bei genügender Größe mit Leichtigkeit zu erkennen.

Da die anatomische Untersuchung, die in diesem Falle wohl als die mehr objektive anzusehen ist, zu anderen Resultaten führte und die Prädilektionsstelle an die Außenseite der rechten Kammer verlegte, so wird die Röntgenuntersuchung, wenn sie die Krankheit in ihren Frühstadien nachweisen will, zu dem bereits von Weil beschrittenen Wege kommen und versuchen müssen, diese Außenseite des rechten Ventrikels durch schräg von unten vorzunehmende Aufnahmen in verschiedenen Richtungen sichtbar zu machen, wie es bei anderen Untersuchungen im Brustraum schon vielfach die Regel ist. Daß eine solche Untersuchung, wenn sie es ermöglicht, den Zwerchfellschatten auf diese Weise nach unten zu verschieben, auch zu Resultaten führen kann, zeigen die Aufnahmen der Weilschen Arbeit.

Ich möchte deshalb zusammenfassend zur Frage der Diagnosenstellung von Verkalkungen am Herzbeutel durch das Röntgenverfahren folgendes sagen:

Da durch die anatomische Untersuchung der Beginn einer Herzbeutelverkalkung an der Außen- oder Vorderseite des rechten Ventrikels zu suchen ist, muß bei der klinischen Möglichkeit einer solchen Erkrankung versucht werden, diese rechte Außenseite des Herzens möglichst vom Zwerchfellschatten frei auf die Platte zu bringen. Besteht eine solche Möglichkeit nicht, so kann am Lebenden eine beginnende Herzbeutelverkalkung nicht mit unbedingter Sicherheit ausgeschlossen werden.

Zeigt dagegen die Röntgenaufnahme bereits auf der linken Seite des Herzens Kalkherde am Perikard, so ist mit einem relativ vorgeschrittenen Krankheitsprozeß zu rechnen, selbst wenn es nicht gelingt, auch über der rechten Seite Kalkherde sichtbar zu machen.

Will man auch die Therapie des Panzerherzens mit wenigen Worten erwähnen, so muß man, selbst wenn es sich noch um allererste Anfänge handelt, aus der ganzen Art der pathologischen Vorgänge und der anatomischen Bilder folgern, daß eine Beeinflussung dieses Inkrustationsprozesses, der ja beinahe einer Art physiologischer Gegenwirkung des Körpers gleichzusetzen ist, niemals möglich sein wird.

Dagegen wird die Unterstützung des Körpers bei der Bildung eines möglichst starken, wenn auch hypertrophischen Herzmuskels die drohende Dekompensation hinausschieben und so das Leben des befallenen Individuums vielleicht verlängern können.

Literatur.

1. Diemer, Zeitschrift für Heilkunde, XX, S. 247.
2. Conder: Zentralblatt für innere Medizin, 1904, S. 862.
3. Oberndorfer: Münch. med. Wochenschr., 1906, S. 2081.
4. Thorel: Lubarsch-Ostertag-Ergebnisse, XI, S. 455.
5. Simmonds: Fortschritte auf dem Gebiete der Röntgenstrahlen, XII, S. 371.
6. Groedel: Fortschritte auf dem Gebiete der Röntgenstrahlen, XVI, S. 337.
7. Rieder: Fortschritte auf dem Gebiete der Röntgenstrahlen, XX, S. 50.
8. Weil: Fortschritte auf dem Gebiete der Röntgenstrahlen, XXIII, S. 489.
9. Schwarz: Wien. klin. Wochenschr., 1910, S. 1823.
10. Schwarz: Wien. klin. Wochenschr., 1911, S. 1591.
11. Schottmüller: Münch. med. Wochenschr., 1903, Nr. 20.
12. Schottmüller: Münch. med. Wochenschr., 1910, S. 617.
13. Reye: Münch. med. Wochenschr., 1914, S. 2403.

Digitized by Google

Aus der Medizinischen Universitätsklinik Basel (Direktor Prof. R. Staehelin).

Die Bronchialdrüsen im Röntgenbilde.

Vergleich zwischen Röntgenbefund und Sektionsergebnis.

Von

Justo H. Cerdeiras.

(Hierzu Tafel XI.)

Die Untersuchung der Bronchialdrüsenschatten im Röntgenbild hat in den letzten Jahren in doppelter Hinsicht eine große Bedeutung gewonnen. Einerseits wird auf Grund des Röntgenbefundes immer häufiger die Diagnose auf Bronchialdrüsentuberkulose gestellt, und andererseits sind aus den Ergebnissen dieser Untersuchungsmethode vielfach Schlüsse auf die Entstehung der Lungentuberkulose gezogen worden, die von den bisher herrschenden Ansichten erheblich abweichen.

Was die Erkennung der Bronchialdrüsentuberkulose betrifft, so wird meistens ohne weiteres vorausgesetzt, daß die erkrankten Bronchialdrüsen als vergrößerte Schatten erscheinen müssen und daß nicht nur, was selbstverständlich ist, die verkalkten Lymphknoten die Röntgenstrahlen intensiver absorbieren als die normalen, sondern auch die verkästen. Nun wird es ja wohl richtig sein, daß jede intensivere Bronchialdrüsenerkrankung, die zu klinischen Erscheinungen führt, mit einer erheblichen Vergrößerung der Lymphdrüsen einhergeht und deshalb im Röntgenbild sichtbar wird und daß die kleinen Knötchen, die man häufig in den wenig oder gar nicht vergrößerten Drüsen findet, und die sich im Röntgenbild nicht kenntlich machen können, kaum allgemeine Krankheitserscheinungen verursachen werden, dagegen ist es viel schwieriger zu entscheiden, wie weit die zweite Voraussetzung richtig ist, wonach die Schatten verkäster Drüsen besonders intensiv sein sollen. De la Camp sagt: „Wohl alle Autoren (Bade, Béclère usw. usw.) sind sich darin einig, daß normale Drüsen niemals, größere, markig geschwollene nicht immer, verkäste gut und verkalkte am besten, letztere unter Umständen projektilartig scharf darstellbar sind.“

Lorey äußert sich folgendermaßen: „Die Schattenintensität ist am geringsten bei rein markig geschwollenen Drüsen, sie ist größer bei schiefrig indurierten oder anthrakotischen Drüsen, sehr erheblich absorbiert die Röntgenstrahlen der tuberkulöse Käse infolge seines Gehaltes an Chlornatrium und phosphorsaurem Kalk, während kompakte Kalkablagerungen auch bei technisch unvollkommenen Platten uns nicht entgehen können.“

Etwas weniger bestimmt spricht sich Bacmeister in bezug auf die Verkäsung aus: „Die vergrößerten Drüsen geben mehr oder weniger scharf umrissene Schattenflecke, am deutlichsten verkalkte Drüsen, weniger scharf einfach geschwollene oder verkäste.“

Vorsichtiger drückt sich Rieder aus: „Chronisch indurierte, schiefrige, anthrakotische Drüsen sind deshalb auf röntgenologischem Wege von echten tuberkulösen auch nicht zu unterscheiden.“ Das hat aber nach ihm weniger praktische Bedeutung, denn nach seiner Meinung „ist die Annahme gerechtfertigt, daß hyperplastische und tuberkulöse Veränderungen der Drüsen die Grundlage für die Entstehung der Anthrakose bilden. Daß die anthrakotischen Drüsen meistens ausgeheilten tuberkulösen Prozessen ihre Entstehung verdanken, darauf deuten schon die käsigen Einschlüsse dieser Knoten hin.“

P. Krause sagt: „Verkäste Lymphdrüsen heben sich häufig nicht mehr ab als markig geschwollene, wenn sie aus reinem tuberkulösem Käse bestehen. Am besten sichtbar werden schiefrig indurierte und vor allem kalkhaltige Lymphdrüsen.“

Ziegler und Krause haben versucht, die Durchlässigkeit verkästen Gewebes für Röntgen-

Digitized by Google

strahlen direkt zu bestimmen. „Um zunächst festzustellen, wie groß oder wie dick ein kranker Herd sein muß, welche Form und welche Lage er haben muß, um als Schatten auf der Platte sichtbar zu werden, haben wir Stücke tuberkulösen Gewebes von verschiedener Größe über den Interkostalräumen eines gesunden Thorax auf Brust und Rücken befestigt. Ebenso geschah es mit gleich großen Stücken verschiedenen Gewebes. Die Photographie ergab folgendes: Ein einzelnes miliares Knötchen wird auf der Platte nicht sichtbar; ein etwas größeres Gewebswürfelchen von etwa 4 qmm Oberfläche wurde auf der Platte ziemlich matt sichtbar, wenn es auf der Brust lag bei dorso-ventraler Aufnahme. Größere Gewebsstücke auf dem Rücken ergaben matte Schatten, aber auch nur, weil man sie an der betreffenden Stelle vermutete und suchte. Von verschiedenen tuberkulösen Geweben wurde bezüglich ihrer Durchlässigkeit für Röntgenstrahlen infiltriertes Lungengewebe mit eingelagerten miliaren Tuberkeln, käsiges Material und Bindegewebe untersucht. Erhebliche Unterschiede wurden nicht bemerkt. Das käsige Gewebe schien[1]) den intensivsten Schatten und besonders scharfe Umgrenzung zu zeigen.“ Hiernach erscheint die Erkennung verkäster Drüsen doch nicht so leicht, wie es vielfach angenommen wird, und die entscheidende Wichtigkeit, die vielfach den Röntgenbildern (bisweilen sogar von sehr mäßiger technischer Ausführung) für die Diagnose der Bronchialdrüsentuberkulose in der Praxis beigelegt wird, wird dadurch doch etwas zweifelhaft.

Noch schlimmer steht es mit den Schlüssen, die man aus den Röntgenbildern für unsere Anschauungen von der Entstehung der Lungentuberkulose gezogen hat. Im Gegensatz zu der alten, durch pathologisch-anatomische Erfahrungen begründeten Annahme, daß die Lungentuberkulose in der Regel ihren Ausgang von der Lungenspitze nehme, hat zuerst Stuertz darauf hingewiesen, daß man bei beginnender Phthise häufig röntgenologisch keine Veränderungen an der Spitze selbst, wohl aber eine Vergrößerung des Hilusschattens und mehr oder weniger ausgesprochene Schattenstränge findet, die sich von hier aus gegen die Spitze zu erstrecken, und er hat daraus den Schluß gezogen, daß die Lungentuberkulose in der Regel am Hilus beginne. Diese Anschauung wurde dann namentlich von Rieder verfochten. 1906 sagt Rieder: „Auf Grund eingehender Prüfung hat die Überzeugung, daß die chronische Lungentuberkulose beim Erwachsenen und beim Kinde vom Hilus ihren Ausgang nimmt, allmählich festen Fuß gefaßt.“ 1913: „Entsprechend der regulären Ausbreitung des tuberkulösen Prozesses vom Hilus nach der Lungenspitze lassen sich, namentlich in frischeren Fällen von Tuberkulose, mit Hilfe der Röntgenstrahlen neben ausgesprochenen Spitzenerkrankungen auch Lymphdrüsenschwellungen und Verdickungen am Hilus und in den medianen Partien der Oberlappen, sowie tuberkulöse Herde nachweisen.“ Doch macht er an anderer Stelle eine Einschränkung: „Der Umstand, daß diese Knötchen sich nicht regelmäßig in Beziehung zu pathologischen Veränderungen der Hilusverzweigungen bringen lassen, spricht dafür, daß die tuberkulöse Infektion nicht immer schrittweise vom Hilus aus erfolgt, sondern daß die Tuberkelbazillen zuweilen auch direkt mit dem Luftstrom in die Lungenspitze gelangen und dort sich weiter ausbreiten können.“

Die Anschauung, daß die Lungentuberkulose auch beim Erwachsenen am Hilus beginnt, hat bei den meisten Lungenärzten und Röntgenologen rasch Anklang gefunden. So sagt z. B. Lorey: „Wer häufig Gelegenheit hat, Röntgenuntersuchungen bei beginnender Lungentuberkulose vorzunehmen, der wird geradezu zu der Auffassung gedrängt, daß nicht nur bei Kindern, wo dies die Regel bildet, sondern auch sehr häufig bei Erwachsenen die Erkrankung ihren Ausgangspunkt von den Drüsen der Hilusgegend nimmt und von hier aus erst auf das Lungengewebe übergreift.“ Ähnlich äußern sich manche andere Autoren.

Auch von Autoren, die die Erkrankung der Bronchialdrüsen nicht als regelmäßigen Ausgangspunkt der Lungenphthise annehmen, wird wenigstens für die Fälle von ausgesprochener Drüsentuberkulose ein Übergreifen des Krankheitsprozesses auf das benachbarte Lungengewebe

[1]) von uns gesperrt.

Digitized by Google

als die Regel hingestellt. So sagt Philippi: „Dabei ist aber wohl im Auge zu behalten, daß, wie gerade auch die Röntgenaufnahmen zeigen, es sich nur höchst selten um reine Drüsenprozesse handelt, sondern daß wenigstens bei Erwachsenen sozusagen immer eine mehr oder weniger ausgesprochene Erkrankung des umgebenden Hilusgewebes, d. h. in Form peribronchitischer und auch infiltrativer Prozesse des angrenzenden Lungengewebes, vorliegt."

Diese Anschauung stimmt nun aber absolut nicht mit dem, was die pathologische Anatomie lehrt. Auf dem Sektionstische sehen wir sozusagen nie beim Erwachsenen eine Lungentuberkulose, bei der die ältesten Veränderungen am Hilus lokalisiert sind oder gar eine beginnende Tuberkulose mit Lokalisation am Hilus. Die ersten tuberkulösen Veränderungen finden sich, wie zuerst Birch-Hirschfeld gezeigt hat, häufig in der Wand eines Bronchus III. bis V. Ordnung. Ausgeheilte Herde findet man bekanntlich am häufigsten an der Spitze. Freilich findet man außerdem recht oft Tuberkulose der Bronchialdrüsen, aber das Übergreifen derselben auf das benachbarte Lungengewebe ist eine große Seltenheit. M. Cohn hat 1909 vom Standpunkt der pathologischen Anatomie gegen die Auffassung der Entstehung am Hilus protestiert, ebenso v. Hansemann 1911.

Die Unsicherheit bei der Deutung der Röntgenbilder und in den Schlußfolgerungen, die daraus gezogen werden, ist in erster Linie darin begründet, daß die Fälle mit isolierter Bronchialdrüsentuberkulose und beginnender Lungenphthise nicht zur Sektion zu kommen pflegen. Deshalb fehlt die wichtigste Grundlage für die richtige Deutung der Röntgenbilder. Über einen Punkt muß es aber möglich sein, ein Urteil zu gewinnen, nämlich über die Darstellung der Bronchialdrüsentuberkulose im Röntgenbild, sobald ein genügendes Material zur Verfügung steht. Wir haben deshalb von allen in den letzten Jahren auf der Basler medizinischen Klinik verstorbenen Patienten, von denen Röntgenaufnahmen waren gemacht worden, diese herausgesucht, in bezug auf die Bronchialdrüsenschatten untersucht und mit dem Sektionsbefund verglichen.

Es standen uns über 100 Fälle zur Verfügung, von diesen mußte aber die Mehrzahl ausgeschieden werden, weil der Hilusschatten durch Lungenveränderungen verdeckt oder undeutlich gemacht wurde. Es bleiben uns deshalb 27 Fälle übrig, in denen es möglich ist, den Röntgenbefund mit dem Sektionsergebnis zu vergleichen.

Unser Material ist freilich nicht durchaus einwandfrei. Die Röntgenaufnahme wurde meistens nicht aufgenommen, um die Bronchialdrüsen zur Darstellung zu bringen, so daß die Platten keineswegs durchgängig als erstklassig zu bezeichnen wären. Auch bei den Sektionen wurden die Bronchialdrüsen nicht immer mit der für unseren Zweck wünschenswerten Sorgfalt aufgesucht und beschrieben. Doch werden im Basler pathologischen Institut alle Sektionen so genau ausgeführt und protokolliert, daß nichts Wesentliches der Beobachtung entgangen sein kann. Notizen über den Zustand der Bronchialdrüsen sind in allen unseren Fällen vorhanden. Freilich mag es vorgekommen sein, daß die eine oder die andere verkalkte oder verkäste Drüse übersehen wurde, und auf zwei oder drei Platten sieht man in der Tat Schatten, die nur als Verkalkungen gedeutet werden können, ohne daß im Sektionsprotokoll etwas davon bemerkt ist. Im ganzen sind die Sektionen sicher vollkommen genau genug ausgeführt und protokolliert, um ein richtiges Gesamtbild zu erlauben[1]).

Wir besprechen zuerst ein Bild eines Falles, bei dem die Sektion die Anwesenheit verkalkter Drüsen ergab.

Fall 1. Es handelt sich um eine 50jährige Patientin, gestorben am 11. VIII. 1915. Die Sektion ergab eine Meningitis tuberculosa, Verkalkung der Bronchialdrüsen links und kleine Käseherde im rechten Oberlappen. Auf dem Röntgenbild (Brustlage), das eine Woche vor dem Tod aufgenommen wurde, erkennt man im Gebiet des linken Lungenhilus mehrere intensive Schatten, die teils rundlich begrenzt sind und

[1]) Herrn Prof. Hedinger möchte ich für die Überlassung der Sektionsprotokolle meinen besten Dank aussprechen. Was die Abbildungen betrifft, so wurden wir leider durch die gegenwärtigen Reproduktionsschwierigkeiten gezwungen, uns auf wenige Bilder zu beschränken.

Digitized by Google

einzeln liegen, zum Teil einen größeren unregelmäßig zusammenhängenden Schatten bilden. Die Schatten liegen teilweise im Gebiet des Herzschattens.

Auch der rechte Hilusschatten erscheint etwas vergrößert, und man erkennt darin einzelne kleine rundliche, aber allerdings nicht so intensive Schattenflecke. Die Sektion ergab aber auf dieser Seite keine Verkalkung, sondern die Bronchialdrüsen erwiesen sich als nicht vergrößert, mit einigen kleinen Käseherden durchsetzt, anthrakotisch.

Während auf diesem Bild die Schatten der verkalkten Drüsen so intensiv waren, daß sie ohne weiteres als Drüsenverkalkungen erklärt werden mußten, präsentieren sie sich in anderen Fällen nicht so deutlich. Wir verfügen über ein Bild, auf dem von den bei der Sektion gefundenen Verkalkungen nichts wahrgenommen werden konnte.

Fall 2. 43jährige Patientin, gestorben 21. V. 1914 an allgemeiner Miliartuberkulose. Bei der Sektion fand sich Anthrakose der Bronchialdrüsen, rechts in einer Hilusdrüse ein kleiner Kalkherd. Auf dem Röntgenbild (Rückenlage) erkannte man die kleinfleckige Schattenbildung der Miliartuberkulose, aber ein wenig verwischt, weil die Patientin sich nicht ganz ruhig verhielt, dagegen keinen Schatten, der als Verkalkung zu deuten wäre. Ob der Herd, der in einer Hilusdrüse gefunden wurde, sich wegen der Bewegung der Patientin nicht auf der Röntgenplatte abzeichnete, oder etwa deshalb, weil er vor der Wirbelsäule lag, läßt sich nicht entscheiden.

Von verkästen Bronchialdrüsen haben wir eine Reihe von Bildern, von denen aber die meisten durch Lungentuberkulose kompliziert sind. Immerhin zeichnen sich auf sieben Platten die Drüsen so deutlich ab, daß man ihr Bild auf den meisten Platten recht wohl erkennt.

Fall 3. 16jähriges Mädchen, Eintritt in die Klinik 26. III. 1915, nachdem die Erkrankung angeblich erst seit einem Monat bestanden hat Bei der Untersuchung: Tuberkulose beider Oberlappen, besonders des linken. Fast beständig Fieber, in der ersten Zeit bis 38°, später zeitweise unter Pyramidonwirkung subfebril, von Anfang Juni an höheres Fieber. Allmähliches Fortschreiten des Lungenbefundes, Kehlkopftuberkulose, Verdauungsbeschwerden und Tuberkelbazillen im Stuhl. Am 29. VIII. 1915 in der Klinik gestorben unter den Erscheinungen einer Meningitis. Die Sektion ergab: Chronische Lungentuberkulose (kavernös-nodös-pneumonische Form), daneben Tuberkulose des Kehlkopfs, der Trachea, der Meningen, des Peritoneums, der Milz, der Nieren, des Darmes. Die Hilusdrüsen erwiesen sich bei der Sektion beidseits stark vergrößert, anthrakotisch, größtenteils käsig erweicht.

Wir besitzen von der Patientin ein Röntgenbild (Teleaufnahme), das am 30. III., wenige Tage nach dem Eintritt in die Klinik, aufgenommen wurde, zu einer Zeit also, als die Lungenveränderungen noch gering waren. Auf diesem Bild erkennt man nun, daß der rechte Hilusschatten stark ausgesprochen und vergrößert ist. Er bildet einen zusammenhängenden Schatten, der dem rechten Herzrand ungefähr parallel läuft und etwa 5 cm in der Länge und 2—3 cm in der Breite mißt. Die äußere Begrenzung ist unregelmäßig, und man erkennt in ihm einzelne kleinere intensivere Schatten bis zu 3 mm Durchmesser. Bemerkenswert ist, daß dieser Schatten von dem Herzschatten durch einen 1—1½ cm breiten Streifen deutlich getrennt wird. Auf der linken Seite geht der Hilusschatten in den Lungenschatten über, so daß seine Gestalt nicht zu erkennen ist.

In dem oben erwähnten Falle 3 darf man wohl ein recht typisches Bild von Verkäsung der Bronchialdrüsen annehmen. Wenn die Platte auch fünf Monate vor dem Tode aufgenommen wurde, so ist doch anzunehmen, daß die Bronchialdrüsenverkäsung damals schon bestanden hat, und das Röntgenbild zeigt uns das, was wir erwarten, wenn die Drüsen vergrößert und besser sichtbar sind als normal.

Daß der längliche Schatten auf die Bronchialdrüsentuberkulose zurückzuführen ist, ergibt sich aus dem folgenden Fall, in dem von einer sehr viel stärkeren (allgemeinen) Drüsentuberkulose ein ähnlicher Schatten am linken Herzrand sich vorfand, während auf der rechten Seite eine intensivere Schattenbildung zu sehen war, wie wir sie etwa bei pseudoleukämischen Schwellungen, die vom Mediastinum ausgehen, zu sehen gewöhnt sind. Weil das Bild nichts Neues zeigt, verzichten wir auf die Wiedergabe.

Fall 4. 30jährige Frau, Eintritt in die Klinik am 24. IV. 1915 wegen Drüsenschwellungen am Hals, an den Axillae, in der Inguinalgegend usw. und wegen Milzschwellung. Über den Lungen nur sehr geringe Veränderungen. Wegen eines Abszesses über dem Akronium am 7. Juni in die chirurgische Klinik verlegt, dort am 4. Juli gestorben. Anatomische Diagnose: Chronische Tuberkulose der Lungen und der Zervikal- und Bronchiallymphdrüsen. Bronchialdrüsen beidseits vergrößert, stark anthrakotisch, zum Teil weiß, gelb, trüb.

Digitized by Google

Das am 7. VI. 1915 aufgenommene Röntgenbild (Teleaufnahme) zeigte längs des rechten Herzrandes einen 7 cm langen, in der Mitte $1^1/_2$ cm breiten Schatten, der zapfenförmig aus dem Mittelschatten herauskam und sich nach schräg abwärts erstreckte. Darin waren zahlreiche kleine intensivere Schatten erkennbar, ebenso in der Umgebung. Auf der rechten Seite sah man mehrere Schatten, die auf den ersten Eindruck als der weit nach links verschobene Bogen der Aorta und mittlere Bogen imponieren konnten, aber abgesehen von ihrer weiten Entfernung von der Mittellinie (7 cm) sich dadurch unterschieden, daß sie durch tiefe Einschnitte voneinander getrennt waren.

Ähnlich wie bei Fall 3 präsentiert sich der Bronchialdrüsenschatten im folgenden Fall, nur macht er weniger deutlich einen vergrößerten Eindruck.

Fall 5. (Abbildung 1.) 18jähriger Mann, gestorben 12. VI. 1914. Tuberkulose beider Lungen: nodöse Form mit Kavernenbildung. Bronchialdrüsen vergrößert, wenig anthrakotisch, von einzelnen käsigen Knötchen durchsetzt.

Auf dem Röntgenbild, das am 29. I. 1914 aufgenommen wurde (Brustlage), ist rechts der Hilusschatten von den Lungenveränderungen und von dem stark nach rechts verzogenen Herzschatten nicht abgrenzbar, links überragt er die Aorta descendens um etwa 3 cm in einer Länge von etwa 4 cm. Nach außen ist er unregelmäßig zackig begrenzt. In seinem Innern läßt er eine Anzahl von intensiveren, rundlichen Schatten von Linsen- bis Erbsengröße erkennen. Ähnliche Schatten finden sich auch weiter unten in den Strängen, die gegen das Zwerchfell hinziehen.

Im nächsten Fall ist der Hilusschatten weniger scharf abgesetzt und macht mehr den Eindruck eines einfach vergrößerten und verstärkten normalen Hilusschattens.

Fall 6. (Abbildung 2.) 24jähriger Mann. Seit Anfang 1915 Ermüdung und Frösteln, am 20. II. 1915 Eintritt in die Klinik mit mäßigem Fieber, nach einigen Tagen rechts hinten unten Dämpfung und pleuritisches Reiben und Veränderungen über den Lungen, zum Schluß meningitische Symptome. 26. VII. 1917 gestorben. Sektionsergebnis: Meningitis tuberculosa, Pericarditis sero-fibrinosa tuberculosa, Tuberkel im Gehirn, in Milz, Nieren, Leber und Prostata, Pleuritis und Peritonitis tuberculosa, chronische Miliartuberkulose der Lungen. Käsige Tuberkulose der Bronchialdrüsen besonders rechts, die Bronchialdrüsen vergrößert und anthrakotisch.

Auf dem Röntgenbild (Teleaufnahme, Abbildung 2), das am 20. V. 1915 aufgenommen wurde, also zu einer Zeit, da die Tuberkel in der Lunge erst ganz klein sein konnten, sieht man außer dem vergrößerten Herzschatten und dem Schatten der pleuritischen Schwarten eine Vergrößerung des rechten Hilusschattens. Man kann darin einzelne bis 2 cm lange ovale und kleinere rundliche Schatten erkennen, nach außen ist aber der Hilusschatten nicht scharf abgesetzt, sondern geht in die baumförmig sich verzweigende Lungenzeichnung über.

Wieder in anderen Fällen kombinieren sich rundlich begrenzte Schatten mit solchen, die sich nach der Peripherie hin strangförmig fortsetzen. Solche Fälle könnten am ehesten zu der Vermutung Veranlassung geben, als sei die Tuberkulose hier vom Hilus auf die Peripherie fortgeschritten. Aber auch hier spricht das Sektionsergebnis nicht dafür.

Fall 7. 17jähriges Mädchen, Eintritt in die Klinik am 11. IX. 1914 mit beidseitiger Lungentuberkulose. Am 30. XI. Auftreten eines Pneumothorax. Gestorben am 14. XII. 1914. Anatomische Diagnose: Chronische Lungentuberkulose (kavernös-nodös-pneumonische Form). Pneumothorax links. Pleuritis fibrosa beidseits. Bronchialdrüsen vergrößert, durchwegs verkäst. Auf dem am 11. XI. aufgenommenen Röntgenbild (Teleaufnahme) erblickte man einen vergrößerten Hilusschatten, in dem sich einzelne intensivere Schatten von verschiedener Größe, teils intensiver, teils weniger scharf, abhoben. An einzelnen Stellen waren größere intensivere Schatten, die sich teilweise nach außen strangförmig gegen die Schatten der Lunge selbst fortsetzten und in diese übergingen. An den Stellen, wo dieser Übergang nicht vorhanden war, war der Schatten deutlich begrenzt, aber nicht sehr intensiv.

In einzelnen Fällen von Verkäsung kann man aber kaum etwas von einer Bronchialdrüsenaffektion erkennen.

Fall 8. (Abbildung 3.) 49jährige Frau. Vom 22. IV. bis zum 3. VI. 1916 in der Klinik wegen Schrumpfniere, ebenso wieder vom 22. XII. 1916 bis zu ihrem am 29. I. 1917 an Urämie erfolgten Tod. Anatomische Diagnose: Hochgradige sekundäre Schrumpfniere. Pleuritis tuberculosa dextra sero-haemorrhagia. Miliartuberkulose der rechten Lunge usw. Bronchialdrüsen groß, besonders rechts, 3×2 cm messend, ausgedehnt verkäst.

Von der Patientin wurde am 29. IV. 1916 eine Teleaufnahme (Abbildung 5) gemacht, also zu einer Zeit, da von der Pleuritis und der Miliartuberkulose der rechten Lunge noch nichts vorhanden war, aber die Bronchialdrüsenaffektion schon vorhanden sein mußte. Von dieser Bronchialdrüsentuberkulose

Digitized by Google

erkennt man nicht viel. Der Hilusschatten ist zwar nach der Peripherie an einzelnen Stellen ziemlich deutlich abgegrenzt, und man sieht in ihm einzelne rundliche intensivere Schatten bis zu 3 mm Durchmesser, aber diese Veränderung ist nur sehr gering und fast nur auf den Bezirk beschränkt, der auf der linken Seite vom Herzen überdeckt wird. Bei der Betrachtung der Platte im Jahr 1916 hatte auch kein Mensch an eine Bronchialdrüsenaffektion gedacht.

Fall 9. 27jährige Frau, gestorben 31. XII. 1916. Pathologisch-anatomischer Befund: Chronische Lungentuberkulose (knotige und pneumonische Form). Bronchialdrüsen beiderseits, besonders rechts vergrößert, auf Schnitt meist fast völlig verkäst, mit eitrigem Inhalt, stark anthrakotisch.

Das Röntgenbild vom 5. XII. 1916 (Rückenlage) zeigte eine kleinfleckige Beschattung beider Lungen, die aber so wenig intensiv war, daß man hätte erwarten sollen, daneben die Schatten der vergrößerten Bronchialdrüsen zu erkennen. Das war aber absolut nicht der Fall, und nichts deutete auf die Drüsenaffektion.

Bei der Bronchialdrüsentuberkulose, die nicht zu ausgedehnter Verkäsung führt, wird man von vornherein keine sehr charakteristischen Bilder erwarten dürfen. Die Knötchen in den Drüsen werden wohl kaum auf der Platte sichtbar werden, und selbst wenn sie den Schatten der Drüsen verstärken sollten, so werden die Bilder sich von anthrakotischen Drüsen kaum unterscheiden.

In unserem Material findet sich nur ein Fall von nicht verkäster Bronchialdrüsen-Tuberkulose ohne Lungentuberkulose. Das Röntgenbild ist aber andererseits durch die vorhandene Stauungslunge kompliziert.

Fall 10. 62jähriger Mann, gestorben am 18. II. 1917 an allgemeiner Arteriosklerose, Mesaortitis luetica, Herzhypertrophie usw. Die Sektion ergab Atelektase beider Unterlappen, beiderseits pleuritische Schwarten und Tuberkulose der Bronchialdrüsen rechts. Die Bronchialdrüsen waren rechts ziemlich stark vergrößert, mäßig anthrakotisch, durchsetzt von grauen kleinen Knötchen, welche mäßig transparent waren.

Das am 13. XI. 1916 aufgenommene Röntgenbild (Rückenlage) ließ tatsächlich in der Gegend des rechten Hilus einige rundliche, bis zu $1^1/_2$ cm im Durchmesser messende, rundliche Schatten erkennen, die man als Drüsenschatten zu erklären versucht wäre. Ähnliche Schatten konnte man aber auch, allerdings häufig nur in kleinerem Umfange, bis zur Peripherie des Lungenfeldes verfolgen, und namentlich waren diese Schatten nicht nur rechts, sondern auch links (wo keine Tuberkulose vorlag) wahrnehmbar.

In einem anderen Fall war das Röntgenbild durch die Folgen einer rechtsseitigen Pleuritis kompliziert, und auf diesem Bild waren keine erheblichen Drüsenschatten zu erkennen.

Fall 11. 33jährige Patientin, zuerst in der Klinik vom 23. IX. 1915 bis zum 25. I. 1916 wegen rasch abheilender Pleuritis exsudativa dextra und wegen Endocarditis lenta, später vom 1.—3. VIII. 1916 wegen Miliartuberkulose. Die Sektion ergab außer Miliartuberkulose und Endokarditis usw. eine Bronchialdrüsentuberkulose. Die Bronchialdrüsen waren ziemlich klein, anthrakotisch, von vereinzelten grauen Knötchen durchsetzt. Das Röntgenbild (Teleaufnahme) vom 26. X. 1915 ließ auf der Seite der Pleuritis außer einigen Schwartenschatten eine verstärkte Hilus- und Lungenzeichnung erkennen, die offenbar auf der Atelektase beruht. Auf der linken Seite zeigte der Hilus ein normales Aussehen.

In anderen Fällen kann man Bilder sehen, die ganz an diejenigen erinnern, die durch verkäste Drüsen zustande kommen.

Fall 12. 34jähriger Mann, gestorben am 2. VI. 1913 an Lungentuberkulose. Bei der Sektion zeigte sich, daß die Bronchialdrüsen vergrößert waren, bis zu 4 cm Durchmesser, anthrakotisch, teilweise durchsetzt von grauen Knötchen.

Das Röntgenbild (Brustlage) vom 10. II. 1913 läßt auf der linken Seite wegen Lungentuberkulose die Drüsenschatten nicht sicher abgrenzen, auf der rechten Seite zeigen sich mehrere Gruppen von unregelmäßig begrenzten Schatten, innerhalb deren einzelne kleinere rundliche Schatten sich erkennen lassen und die zusammen ein längliches Gebilde von etwa 10 cm Länge und bis zu 2 cm Breite bildet, das dem Herzschatten parallel verläuft, von ihm durch einen schmalen Streifen von etwa 3—8 mm Breite getrennt, in seinem oberen Teil aus dem Mittelschatten herauswachsend, ähnlich wie in Fall 4. Innerhalb dieses Schattens ist eine kleine unregelmäßige Verkalkung zu erkennen.

Wenn wir nun die nicht tuberkulösen, einfach vergrößerten, mehr oder weniger anthrakotischen Drüsen betrachten, so finden sich unter diesen ebenfalls viele Patienten mit Lungentuberkulose. Bei manchen lassen sich aber doch die Drüsenschatten deutlich erkennen. Zunächst sei ein jugendliches Individuum erwähnt, bei dem innerhalb des Hilusschattens

Digitized by Google

auf der rechten Seite die vergrößerten Drüsen als intensivere Schattenflecke, bis zu 1 cm Durchmesser erkennbar waren.

Fall 13. 14jähriges Mädchen, in die Klinik eingetreten am 25. XI. 1913 nach angeblich erst drei Wochen bestehender Erkrankung. Auf der rechten Lungenspitze nur wenig Veränderungen nachzuweisen Die Hauptsache war eine tuberkulöse Peritonitis. An dieser und an einer fortschreitenden Lungentuberkulose starb die Patientin am 6. III. 1914. Bei der Sektion waren die Bronchialdrüsen groß, zum Teil anthrakotisch, feucht.

Das am 27. XI. 1913 aufgenommene Röntgenbild (Teleaufnahme) ließ in den unteren drei Fünfteln des Lungenfeldes keine Veränderungen der Lungenzeichnung erkennen. Der Hilusschatten erschien hier ziemlich normal, im ganzen von netzförmiger Zeichnung, mit einzelnen intensiveren Schatten, von denen einer fast 1 cm im Durchmesser maß. Der obere Teil des Hilusschattens steckte in einem teils marmorierten, teils mehr netzartigen Lungenschatten, und man erkannte darin nur einige intensivere Schatten von rundlicher Gestalt und ähnlicher Größe wie in den kaudaleren Bezirken.

In anderen Fällen ist der Hilusschatten kompakter, schärfer abgegrenzt, mit buckligen Vorsprüngen nach der Peripherie hin.

Fall 14. (Abbildung 4.) 53jähriger Mann, gestorben 1. VI. 1914 an chronischer Lungentuberkulose. Bei der Sektion erwiesen sich die bronchialen und die zervikalen Drüsen als vergrößert und anthrakotisch.

Auf dem Röntgenbild vom 16. III. 1916 (Teleaufnahme, Abbildung 4) ist links der Hilusschatten wegen Lungentuberkulose nicht abgrenzbar. Rechts erscheint der Hilusschatten als ein aus dem Mittelschatten herauswachsendes Gebilde, das demselben auf 6 cm Länge anliegt und ihn bis zu 2 cm überragt und nach der Peripherie hin unregelmäßig bucklig abgegrenzt ist, abgesehen von den Stellen, an denen die normal erscheinenden Schattenstränge aus ihm gegen die Peripherie hinziehen. In dem Hilusschatten erkennt man einzelne rundliche intensivere Schatten, bis zu $^1/_2$ cm im Durchmesser, die teilweise die buckligen Vorwölbungen der äußeren Begrenzung bilden.

In anderen Fällen erscheint der Hilusschatten mehr rundlich, deutlicher vom Mittelschatten abgesetzt.

Fall 15. 18jähriger Mann, gestorben am 5. V. 1915 an chronischer Lungentuberkulose. Die Bronchialdrüsen waren bei der Sektion rechts verkäst, links nur anthrakotisch.

Auf dem am 25. II. 1915 aufgenommenen Röntgenbild (Brustlage) war der Hilusschatten rechts von den tuberkulösen Veränderungen der Lunge nicht abgesetzt, links erschien er dagegen als ein talergroßes, rundliches Gebilde von unregelmäßiger Begrenzung, das vom mittleren Herzbogen durch einen wenige Millimeter breiten Streifen abgetrennt war und unregelmäßig begrenzt wurde durch kleine Buckel, die größtenteils durch intensivere Schatten gebildet waren. Kleinere rundliche Schatten fanden sich auch im Zentrum dieses Hilusschattens, aber auch weiter in der Peripherie.

Fall 16. 33jähriger Patient, gestorben am 6. X. 1916 an chronischer Lungentuberkulose, nachdem längere Zeit auf der rechten Seite ein künstlicher Pneumothorax war unterhalten worden. Die Bronchialdrüsen werden im Sektionsprotokoll als wenig anthrakotisch, mäßig vergrößert bezeichnet.

Auf dem Röntgenbild (Brustlage) vom 5. VIII. 1916 läßt sich nur der linksseitige Hilusschatten abgrenzen, von dem wenige verdickte Schattenstränge nach dem Oberlappen hinziehen. Der Hilusschatten selbst erscheint ziemlich gleichmäßig, mit wenigen intensiveren, etwas unregelmäßigen Verdichtungen und einem sehr intensiven unregelmäßig zackigen zentralen Schatten von 7×11 mm Durchmesser. Die äußere Begrenzung des Hilusschattens ist ziemlich scharf, unregelmäßig zackig mit einem Zipfel nach unten seitlich und einem breiteren Zipfel nach oben. Vom Mittelschatten ist der Hilusschatten nicht getrennt.

Besonders instruktiv ist ein Röntgenbild von stark akut-entzündlich geschwollenen Bronchialdrüsen. Hier zeigt die Aufnahme einen sehr starken Hilusschatten mit zahlreichen dunkleren Schatten, der nach außen wenig begrenzt ist.

Fall 17. (Abbildung 5.) 36jähriger Mann, gestorben 27. V. 1917 an putrider Bronchitis mit Empyem. Die Sektion ergab auf der linken Seite eine fibrinös-purulente Pleuritis, multiple Lungeninfarkte mit Abszedierung und eine Bronchitis putrida, auf der rechten Seite einen Fibrinbelag der unteren Partien des Oberlappens und der oberen Partien des Unterlappens, starke Bronchitis und eine starke Vergrößerung der Bronchialdrüsen. Diese waren bis zu 3 cm Durchmesser geschwollen, anthrakotisch, saftreich, ohne Tuberkulose.

Auf dem Röntgenbild (Abbildung 5), das am Tage vor dem Tode aufgenommen wurde (Teleaufnahme), ist auf der rechten Seite der mittlere Teil des Lungenfeldes durch den Fibrinbelag der Pleura

Digitized by Google

diffus beschattet, man erkennt aber trotzdem den Hilusschatten sehr deutlich. Er wird gebildet durch eine Anhäufung von rundlichen Schatten, die sich peripherwärts bis über die Mitte des Lungenfeldes hinaus erstrecken, nur in der Nähe des Mittelschattens ein gemeinsames kompaktes Gebilde darstellen und weiter nach der Peripherie isoliert sind. Durch die Kombination mit der sehr starken Lungenzeichnung kam nirgends eine ausgesprochene Isolierung der einzelnen Schatten zustande.

Wenn die Bronchialdrüsen nur wenig vergrößert sind, so braucht überhaupt kein ausgesprochener und scharf abgesetzter Hilusschatten zustande kommen.

Fall 18. 21jähriger Mann, gestorben 8. IV. 1916 an Empyem der linksseitigen Pleura und des Herzbeutels. Bei der Sektion waren die Bronchialdrüsen besonders links etwas geschwollen.

Das drei Tage vor dem Tode aufgenommene Röntgenbild (Rückenlage) zeigte auf der rechten Seite eine ziemlich undeutliche Hiluszeichnung, in der einzelne intensivere Schatten bis zu $^3/_4$ cm Durchmesser erkennbar waren und die sich ohne irgendwelche schärfere Abgrenzung in die Schattenstränge der Peripherie fortsetzte.

In Fällen, in denen die Bronchialdrüsen nicht vergrößert sind, kann der Hilusschatten bisweilen deutlicher abgegrenzt sein.

Fall 19. 31jährige Patientin, gestorben 14. IV. 1917 an Meningitis. Die Sektion ergab tuberkulöse Meningitis, Miliartuberkulose der Lunge und eine chronisch-nodöse Lungentuberkulose. Die Bronchialdrüsen wurden als mittelgroß bezeichnet und waren anthrakotisch.

Auf dem am 5. IV. 1917 aufgenommenen Röntgenbild (Rückenlage) erkannte man in der marmorierten Lungenzeichnung den rechten Hilusschatten als ein etwa 6 cm langes Gebilde, das 2—3 cm über den Mittelschatten hinausragte und nach außen unregelmäßig bucklig abgegrenzt war. Die Intensität des Schattens war aber nur gering, und die in demselben erkennbaren intensiveren Schatten waren nur wenig deutlich.

Auch ohne Vergrößerung der Bronchialdrüsen wird der Hilusschatten intensiver, wenn Stauungslunge vorhanden ist. Man erkennt dann in dem Schatten dunklere rundliche Partien, und das Bild kann ganz ähnlich aussehen wie der Befund bei stark vergrößerten und verkästen Lymphdrüsen.

Fall 20. (Abbildung 6.) 63jährige Frau, gestorben 18. VII. 1915 an Herzinsuffizienz. Die Sektion ergab Herzhypertrophie links, chronisch-substantielles Lungenemphysem und Ödem. Anthrakose der Bronchialdrüsen.

Das am 12. VII. aufgenommene Röntgenbild (Teleaufnahme, Abbildung 6) zeigt auf der rechten Seite eine undeutlich grobfleckige Verdunkelung der unteren Partien, von der sich ein dem Herzrand parallel verlaufender, etwa 7 cm langer und bis 2 cm breiter Hilusschatten deutlich abhebt. Der Hilusschatten ist größtenteils vom Mittelschatten durch einen etwa $^1/_2$ cm breiten Streifen getrennt. In dem Hilusschatten kann man einzelne rundliche intensivere Schatten bis zu $^3/_4$ cm Durchmesser erkennen. Auf der linken Seite fallen drei intensive, ziemlich rundliche Schatten von $^1/_2$—$^3/_4$ cm Durchmesser auf.

Fall 21. (Abbildung 7.) 50jähriger Patient, gestorben am 14. II. 1916 an Aorteninsuffizienz und Herzschwäche. Die Sektion ergab Mesaortitis luetica, Insuffienz der Aortenklappen, chronisches Lungenemphysem usw. Die Bronchialdrüsen waren anthrakotisch.

Auf dem am 4. I. aufgenommenen Röntgenbild (Rückenlage, Abbildung 7) sind die Lungenfelder teils durch eine sehr ausgesprochene Lungenzeichnung, teils durch diffuse und fleckförmige Schattenbildung ziemlich stark verdunkelt, man erkennt aber trotzdem auf der rechten Seite sehr deutlich einen länglichen Hilusschatten, der sich vom Mittelschatten nach abwärts längs des Herzschattens erstreckt, von diesem durch einen schmalen Streifen größtenteils getrennt ist und in seinem Innern einige intensivere rundliche Schatten erkennen läßt.

Fall 22. 60jährige Frau, gestorben am 13. VII. 1913 an Bronchialkrebs. Bei der Sektion zeigte die linke Lunge außer dem auf die Lungen übergreifenden Bronchialkrebs Bronchiektasien und Bronchopneumonien. Die Bronchialdrüsen waren links ausgedehnt von Tumormassen durchsetzt, rechts nur anthrakotisch.

Auf dem am 3. VII. 1913 aufgenommenen Röntgenbild (Brustlage) erkannte man längs des rechten Herzrandes einen länglichen Hilusschatten vom ersten Rippenknorpel bis fast zum Zwerchfell, der größtenteils etwa 2 cm breit war und nur zum geringeren Teil mit dem Hilusschatten zusammenhing, sonst von ihm durch einen Streifen getrennt war. Dieser Hilusschatten war aber weniger einheitlich als in den Fällen 20 und 21, und man erkannte in ihm mehr intensivere rundliche Schatten, allerdings von geringerem Durchmesser, meist unter $^1/_2$ cm.

Digitized by Google

In anderen Fällen ohne Vergrößerung der Bronchialdrüsen erscheint der Hilusschatten mehr rundlich oder dreieckig dem Mittelschatten direkt aufsitzend.

Fall 23. 42jähriger Mann, gestorben am 13. VIII. 1916 an Miliartuberkulose. Bei der Sektion waren die Bronchialdrüsen anthrakotisch, ohne Tuberkel.

Auf dem am Tage vor dem Tode aufgenommenen Röntgenbild erkannte man in dem feinfleckig marmorierten Lungenfeld einen Schatten, der zapfenförmig vom Mittelschatten abging, sich längs des rechten Vorhofbogens nach abwärts erstreckte und von diesem durch einen Streifen getrennt war. Der Schatten war aber nicht sehr intensiv und nicht ganz zusammenhängend.

Fall 24. 35jährige Frau, gestorben am 18. II. 1917 an Karzinom der Nasenmuschel mit Metastasen in Zervikaldrüsen, Leber und Wirbelsäule. Die Bronchialdrüsen waren klein, stark anthrakotisch.

Auf dem am 27. XII. 1916 aufgenommenen Röntgenbild (Brustlage) ist links von einem Hilusschatten kaum etwas zu sehen, rechts erscheint er als ein im ganzen dreieckiges Gebilde von mäßiger Intensität, in dem einzelne Aussparungen und einzelne rundliche intensivere Schatten von 2 bis 7 mm Durchmesser zu erkennen sind. Die Spitze des Dreiecks ist nach unten und außen gerichtet, und die Grenze geht namentlich unten in die Lungenstränge über.

Endlich gibt es Fälle, in denen ohne Bronchialdrüsenvergrößerung und ohne Lungenstauung der Hilusschatten ziemlich ausgedehnt ist, aber eine wenig scharfe Begrenzung nach außen zeigt.

Fall 25. 43jähriger Mann, gestorben am 17. XI. 1916 an perniziöser Anämie. Bei der Sektion fanden sich verkäste und verkalkte Tuberkel der Lunge und der Zervikaldrüsen, die Bronchialdrüsen waren mittelgroß, anthrakotisch.

Auf dem am 1. XI. 1916 aufgenommenen Röntgenbild (Teleaufnahme) erkannte man beidseits vom Hilusschatten mit diesem zusammenhängende Schatten, die nach außen nicht überall scharf begrenzt waren. Rechts lag der Schatten dem Mittelschatten auf etwa 5 cm Länge an und überragte ihn um etwa 2 cm, und er setzte sich nach unten in einen undeutlich begrenzten, nach schräg außen verlaufenden Schatten fort. Links überragte der Schatten den Aortenbogen um 2 cm und reichte vom oberen Rand des Aortenbogens bis zur Grenze zwischen mittlerem und unterem Bogen. Beide Schatten erschienen unregelmäßig grobfleckig marmoriert.

Der Hilusschatten kann auch intensiver werden bei Hochdrängung des Zwerchfells.

Fall 26. 48jähriger Mann, gestorben am 16. X. 1916 an tuberkulöser Peritonitis. Die Sektion ergab außer der Peritonitis eine chronische Lungenspitzentuberkulose, miliare Tuberkel in Lunge und Leber und kleine anthrakotische Bronchialdrüsen.

Auf dem am 22. IX. 1916 aufgenommenen Röntgenbild (Brustlage) stand namentlich das rechte Zwerchfell hoch. Vom Mittelschatten ging ein nach außen unregelmäßig begrenzter Hilusschatten aus, der bis zum Zwerchfell herunter reichte und einige ziemlich intensive rundliche Schatten bis zu 8 mm Durchmesser in seinem Innern erkennen ließ.

Wenn wir unser ganzes Material überblicken, so sehen wir, daß die Intensität des Hilusschattens im ganzen recht verschieden ist, daß aber durchaus nicht die tuberkulösen Drüsen die stärksten Hilusschatten geben. Wir sehen z. B. vom rechtsseitigen Hilusschatten ähnlich geformte Bilder in Fall 12, 14 (Abb. 4), 20 (Abb. 6) und 21 (Abb. 7). Von diesen wiesen bei der Sektion Fall 12 eine Tuberkulose und starke Vergrößerung (bis zu 4 cm Durchmesser) der Bronchialdrüsen auf, Fall 14 Anthrakose und Vergrößerung, die Fälle 20 und 21 einfach Anthrakose. Der Hilusschatten ist aber am intensivsten in den Fällen 20 und 21, die an Stauungslunge litten. In den Fällen 12 und 14, in denen keine Lungenstauungen vorhanden waren, ist, abgesehen von der Verkalkung in Fall 12, allerdings insofern ein Unterschied, als die vergrößerten und teilweise tuberkulösen Knötchen einen ausgedehnteren Schatten geben als die nicht vergrößerten in Fall 14. Doch ist der Unterschied durchaus nicht erheblich oder in die Augen springend.

Auch die Fälle 5 (Abb, 1), 8 (Abb. 3), 16 und 24 haben untereinander eine gewisse Ähnlichkeit in der Form der Schatten, und mit Ausnahme von Fall 8 zeigt sich auch eine ähnliche Ausdehnung des Schattens. Trotzdem zeigten bei der Sektion die Fälle 16 und 24 keine Tuberkulose (Fall 16 mäßige Vergrößerung, in Fall 24 sind die Drüsen ausdrücklich als klein bezeichnet). Wir sehen hier also, daß verkäste, vergrößerte anthrakotische und kleine

Digitized by Google

anthrakotische Drüsen genau den gleichen Hilusschatten hervorrufen können. In Fall 8 ist der Schatten kleiner und weniger intensiv als in den Fällen 5, 16 und 24, obschon bei der Sektion die Drüsen groß (3×2 cm) und ausgedehnt verkäst waren.

Im ganzen können wir unter allen Bildern 3 Typen von Hilusschatten unterscheiden. Beim ersten Typus (Fall 3, 5, 8, 16 und 24, Abb. 1 und 3) ist der Schatten dreiekig oder mehr rundlich, polygonal, beim zweiten Typus (Fall 3, 12, 14, 20 und 21, Abb. 4, 6 und 7) ist der rechtsseitige Hilusschatten mehr länglich und verläuft längs dem rechten Herzrand. Beim dritten Typus (Fall 6 und 17, Abb. 2 und 5) verzweigt sich der Schatten mehr strauchförmig, verästelt und ist von der Peripherie wenig deutlich abgesetzt. Unter allen diesen drei Typen finden wir verkäste und nicht vergrößerte, einfach anthrakotische Drüsen vertreten.

Wir kommen also zum Resultat, daß weder die Verkäsung noch die einfache Durchsetzung der Bronchialdrüsen mit Tuberkeln, häufig nicht einmal die Vergrößerung im Röntgenbild erkennbar ist.

Auch das gelegentlich als charakteristisch angegebene Merkmal, wonach bei der Tuberkulose der sonst vorhandene Zwischenraum zwischen dem Hilusschatten und dem Mittelschatten verschwinde, ist durchaus nicht allgemein gültig. In Fall 3 z. B. ist trotz ausgedehnter Verkäsung der Drüsen der Schatten durch einen Streifen vom Mittelschatten getrennt, andererseits fehlt diese Aussparung in den Fällen 14 (Abb. 4), 16 und 24, obschon hier keine Spur von Tuberkulose vorhanden war.

Damit soll natürlich der Wert der Röntgenuntersuchung für die Diagnose der Bronchialdrüsentuberkulose nicht in Abrede gestellt werden. Wenn man das Röntgenbild nur im Zusammenhang mit den übrigen klinischen Erscheinungen berücksichtigt, wenn man alle Momente in Betracht zieht, welche den Hilusschatten verändern können, wenn man sich nur an technisch einwandfreie Aufnahme hält und sich der Grenzen der Methodik bewußt bleibt, so können die Röntgenaufnahmen recht viel leisten. Zu warnen ist nur vor der Überschätzung und kritiklosen Verwertung der Röntgenaufnahmen.

Wir haben gesehen, daß die Ausdehnung und Intensität des Hilusschattens in stärkerem Maße als durch die Größe der Drüsen durch Momente beeinflußt wird, die mit den Bronchialdrüsen nichts zu tun haben.

In erster Linie ist das Stauung in der Lunge (Fall 17, 20, 21 und 24), sodann Kompression durch Zwerchfellhochstand (Fall 26), endlich können pleuritische Schwarten den Hilusschatten intensiver erscheinen lassen (Fall 6 und 17). Hier summieren sich die Schatten der Schwarten und der Hiluszeichnung.

Die Tatsache, daß der Hilusschatten in der Lunge auch durch pleuritische Schwarten, also durch Momente, die mit Bronchialdrüsen nichts zu tun haben, intensiver gestaltet werden kann, läßt nun berechtigte Zweifel daran entstehen, ob die Deutung der Hilusschatten immer richtig sei und ob die Schlüsse, die daraus auf die Entstehung der Tuberkulose vom Hilus aus gezogen werden, eine Berechtigung haben. Es kommen bei der Sektion sehr selten Fälle von Tuberkulose, die mehr oder weniger auf die Hilusgegend beschränkt ist, zur Beobachtung. Wir selbst besitzen ein Bild eines solchen Falles.

Fall 27. (Abbildung 8.) 60jährige Frau, gestorben am 26. III. 1917 an Spondylitis des sechsten Brustwirbels mit chronischer Tuberkulose des Lungenhilus. Bei der Sektion war die Basis des rechten Oberlappens, sowie des oberen Abschnittes des Unterlappens gegen den Hilus zu schwielig anthrakotisch, luftleer, durchsetzt von zahlreichen in Gruppen gestellten, etwa 1 cm großen, grauweißen, trüben Herden, sowie von größeren 3—4 cm messenden, zum Teil konfluierenden grauweißlichen bis graugelblichen trüben Herden; in der Nachbarschaft dieser Partie ist die Lunge außerordentlich fest mit der Wirbelsäule verwachsen. Prävertebrales Gewebe hier sehr derb, von zahlreichen kleinsten, zum Teil getrübten und in Gruppen gestellten Knötchen bedeckt. Bronchialdrüsen anthrakotisch.

Hier handelt es sich also um eine wirkliche Hilustuberkulose, die aber nicht von den Bronchialdrüsen aus entstanden ist, sondern durch Weiterwandern der tuberkulösen Affektion vom Wirbel her. Wir besitzen von dieser Patientin ein Röntgenbild vom 18. XII. 1916 (Teleaufnahme), auf dem der Prozeß

Digitized by Google

in seinen früheren Stadien erkennbar ist (Abbildung 8). Man sieht hier auf der rechten Seite eine unregelmäßige, aus mehreren Herden bestehende, im ganzen netzförmige Zeichnung, die vom rechten Herzrand her sich nach außen erstreckt und im ganzen ungefähr ein Dreieck mit nach außen gerichteter Spitze bildet. Nach der Peripherie zu erstrecken sich mehrere unregelmäßige Schattenstränge.

Dieses Bild einer Hilustuberkulose entspricht nun durchaus nicht dem, was man gewöhnlich als Hilusschatten deutet. Auch das ist ein Grund für uns, gegenüber der Annahme einer großen Häufigkeit der Hilustuberkulose zurückhaltend zu sein. Es zeigt sich auch hier, daß es nicht berechtigt ist, auf Grund von Röntgenbildern die Ergebnisse der pathologisch-anatomischen Forschung umzustoßen.

Literatur.

Aßmann: Erfahrungen über die Röntgenuntersuchung der Lunge. Arbeiten aus der med. Klinik zu Leipzig. H. 2. Jena 1914.

Bacmeister: Lehrbuch der Lungenkrankheiten. Leipzig 1916.

de la Camp, O.: Die klinische Diagnose der Bronchialdrüsentuberkulose. Ergeb. der innern Med. Bd. I, 1908, S. 557.

Cohn, Max: Die anatomischen Substrate der Lungenröntgenogramme und ihre Bedeutung für die Röntgendiagnostik der Lungentuberkulose. Berl. Med. Ges., 30. XI. 1910. Deutsche med. Wochenschrift 1910, S. 2361.

Cohn, Max: Zur Anatomie, Pathologie und Röntgenologie der Lungentuberkulose. Berliner klinische Wochenschr. Nr. 28, 1909.

v. Hansemann: Typische und atypische Tuberkulose. Berliner klin. Wochenschr. 1911, S. 1.

Krause: Die Röntgendiagnostik der Lungentuberkulose. Grödels Grundriß und Atlas der Röntgendiagnostik in der innern Medizin, 2. Aufl. München 1914, 1. Teil, S. 148.

Lorey: Das Röntgenverfahren bei der Lungentuberkulose. Brauer, Schröder, Blumenfeld, Handbuch der Tuberkulose, Bd. 1, 1914, S. 694.

Philippi, H.: Das klinische Gesamtbild der endothorakalen Drüsen- und Lungenhilustuberkulose der Erwachsenen. Beiträge zur Klinik der Tuberkulose, Bd. XXI, 1911.

Rieder, H.: Zur Röntgendiagnostik bei Anfangstuberkulose der Lunge. Beitr. z. Klinik der Tuberkulose, Bd. XII, S. 196.

Rieder, H.: Röntgenbefunde bei der chronischen Lungentuberkulose, besonders bei Anfangstuberkulose. Rieder und Rosenthal, Lehrbuch der Röntgenkunde, Bd. I, 1913, S. 269.

Stuertz: Die lymphangitische Entstehung des Lungenspitzenkatarrhs von den Hilusdrüsen aus. 4. Versammlung der Tuberkulose-Ärzte, Berlin 1907.

Ziegler und Krause: Röntgenatlas der Tuberkulose, II. Suppl.-Band zu Brauers Beiträgen zur Klinik der Tuberkulose. Würzburg 1910.

Correspondenzen[1]).

Aus der chirurgischen Abteilung der städtischen Krankenanstalten Elberfeld.
Chefarzt Prof. Dr. Nehrkorn.

Berechnung der Tiefentherapie für Krankenkassen.

Dr. K. Eunike, Sekundärarzt.

Ein Schema oder irgendwelche Angabe, wie man für Krankenkassen eine für beide Teile einfache Kostenberechnung geben könnte, fand ich bisher nirgends mitgeteilt. Auch die Verhandlungen in der Deutschen Röntgengesellschaft kamen wegen der Schwierigkeit der Preisfestsetzung für Bestrahlungen zu keinem Abschluß. Somit dürften — da hier sicher eine allseitig interessierende Frage vorliegt — unsere Abmachungen und Verhandlungen mit unserer hiesigen Krankenkasse von Interesse sein. Gleichzeitig

[1]) Seitens der Redaktion der Fortschritte auf dem Gebiete der Röntgenstrahlen ist eine **Auskunftsstelle** für alle auf die Anwendung der Röntgenstrahlen sich beziehenden Angelegenheiten eingerichtet worden. Fragen medizinischer, physikalischer oder technischer Art werden beantwortet und, soweit dieselben von allgemeinem Interesse sind, unter dieser Rubrik publiziert. Alle Anfragen sind direkt an die Redaktion Prof. Dr. Albers-Schönberg, Allgemeines Krankenhaus St. Georg, Hamburg 5, zu richten.

Digitized by Google

könnte dies Thema vielleicht noch weitere Erörterung finden, da ja der zu besprechende Vorschlag ein erster ist und sicherlich noch der Verbesserungen bedarf, die sich im Laufe der Handhabung dieses Themas wohl zeigen werden, auf die aber auch anderweitige Erfahrungen aufmerksam machen könnten.

Die Berechnung für Röntgendurchleuchtungen und Aufnahmen kann sich gegenüber derjenigen der Therapie viel einfacher gestalten, da wir hier in jeder Hinsicht doch fast immer das Gleiche haben. Bei der Therapie sind wir abhängig von der Art der Strahlen, der Menge derselben, Menge der Felder usw. Jedenfalls so viele wechselnde Umstände, daß es schwer ist, für die Berechnung einen schematischen Durchschnitt festzusetzen.

Zunächst legte man mir bei der Verhandlung, die ich auf Veranlassung meines Chefs mit den Kassenvorständen führte, seitens der Kasse die Frage vor: „Als was haben wir Röntgenbestrahlung aufzufassen? Als Heilmittel oder als Behandlung?“ Selbstverständlich kommt nur das letztere in Frage; denn es handelt sich hier um eine ärztliche Behandlung, und wir müssen es in diesem Hinblick ungefähr so als Heilmittel betrachten, wie das Messer in der Hand des Chirurgen. Weiterhin muß in Betracht gezogen werden, daß die Krankenkasse im Höchstfalle 26 Wochen für den Kranken unterstützungspflichtig ist, daß also eine längere Behandlung mit Röntgenbestrahlung durch die Kasse nicht gewährt werden kann.

Ich kam nun zu folgenden Festsetzungen: Beim Eintritt in die Röntgen-Tiefenbehandlung wird ärztlicherseits festgestellt, wie lange ungefähr eine Röntgenbehandlung notwendig erscheint! Hier muß wieder an der Norm festgehalten werden, daß eine Röntgenbehandlung im Mindestabstand von drei Wochen erfolgen kann. Eine jedesmalige Behandlung wird bezeichnet als Serie Es wurde dann der Kasse mitgeteilt: „Das Mitglied Müller bedarf voraussichtlich sechs Serien, und wir bitten um Bewilligung der Kosten.“ Je nach der Menge der Röntgenstrahlen, die erforderlich sind, werden diese Serien eingeteilt in „kleine, mittlere, große“ und wäre dieser Zusatz zuzufügen. Die Kasse bewilligte dann z. B. alle sechs Serien oder nur vier Serien. Vor jeder neuen Serie ist aber zur Kontrolle der Kasse (es könnte ja das Mitglied unterdessen aus der Kasse ausgetreten sein) ein abzustempelnder Schein erforderlich, der durch den Krankenhausboten nach Sammeln aller im Tage eingelaufenen Scheine, vorgelegt wird und den folgenden Tag von dort mitgenommen werden kann. Eine Abrechnung der behandelten Fälle erfolgt monatsweise, nach Abschluß der Gesamtbehandlung, oder wenn, wie im Beispielsfalle, sechs Serien gegeben sind. Die Kostenberechnung erfolgt ebenfalls nach Serien und zwar nach deren Größe, stufenweise.

Ich schlug vor:

kleine	Serie	5 M.
mittlere	„	10 „
große	„	15 „

Jedoch sind diese Preise zunächst nur Vorschlag und noch nicht bindend.

Ein Spezialkollege, dem ich diesen Entwurf vorlegte, meinte, daß diese Preise zu gering wären, und daß die Serien nach Zahl der Felder und Dosis, ob nach Holzknecht, Kienböck, Fürstenau usw. und der verwendeten Filter genauer festgesetzt werden müßten. Sicherlich ist solche Festlegung genauer, würde aber meiner Meinung nach die Sache zu sehr komplizieren. Wenn man ein Durchschnittschema aufstellen will, kann man nicht auf jedes Moment Rücksicht nehmen, und muß nur die wichtigen und ausschlaggebenden in Rechnung ziehen. — Besondere Schwierigkeiten dürfte die Preisfrage bieten, und ist es wohl auch nicht einerlei, ob die Behandlung der Kassenmitglieder in einem Privatinstitut oder in einer großen städtischen oder staatlichen Anstalt stattfindet.

Jedenfalls ist die Frage der Kostenberechnung für Kassen nicht leicht zu lösen und regt vielleicht diese Veröffentlichung zu einem weiteren Eingehen auf diese, sicher allgemein interessierende Frage an.

Zur Diskussion über die Loosesche Wasserkühlröhre.

Es ist vielleicht nicht unangebracht, wenn zu diesem Thema auch von technischer Seite das Wort ergriffen wird, um einen Punkt, der zur Beurteilung der Sachlage nicht unwesentlich ist, aber bisher noch nicht in voller Klarheit hervorgehoben wurde, in das richtige Licht zu setzen.

Wie aus der Mitteilung von Herrn Walter und derjenigen von Herrn Albers-Schönberg hervorgeht, ist zweifellos schon viele Male ein Wasserkühlrohr so belastet worden, daß das Wasser in ihm gekocht hat. Damit wird aber ein solches Rohr noch keineswegs identisch mit einer in abgekürzter Bezeichnungsweise als „Siederohr“ bezeichneten Röhre von der Art der von Loose beschriebenen. Die Wasserkühlröhren, welche Herr Walter und Herr Albers-Schönberg bei dieser Betriebsweise benutzt haben, sind wohl alle vom älteren Müllerschen Typ und dem später als Rapidrohr bezeichneten ähnlich. Das „Siederohr“ unterscheidet sich aber von diesen in sehr wesentlichen Punkten.

Digitized by Google

Auf diese Unterschiede ist in der bisherigen Diskussion nicht hingewiesen worden, wären sie berücksichtigt worden, so hätte sie auch kaum, soweit sie Prioritätsfragen betrifft, entstehen können.

Ein jedes Röntgenrohr oder, besser gesagt, eine jede Elektrode und auch die Glaswand eines Röntgenrohres hat, wenn man so sagen darf, ein kritisches Temperaturgebiet. Wird es überschritten, so steigt der Druck, meistens sogar sehr schnell, und das Rohr wird weich.

Die Lage dieses kritischen Temperaturgebietes hängt nun sehr wesentlich von der Belastung des Rohres ab. Bei höherer Belastung, namentlich bei hoher Spannung, wird sie bei niedrigeren Graden liegen als bei schwächerer. Der praktische Unterschied zwischen Rapidrohr und ähnlichen Röhren einerseits und dem Siederohr liegt nun darin, daß das kritische Temperaturgebiet bei letzterem höher liegt als 100° und zwar für jede in der Praxis bisher angewandte Belastung, dagegen für das Rapidrohr im allgemeinen tiefer. Demzufolge kann das Rapidrohr nur bei schwächerer Belastung die Erhitzung des Wassers bis 100° vertragen, das Siederohr verträgt sie stets, auch bei größter Härte.

Daß dem so ist, geht wohl zur Genüge daraus hervor, daß man früher prinzipiell der Ansicht war, daß man Wasserkühlröhren mit möglichst kaltem Wasser zu betreiben habe. Ohne diese aus der Praxis gewonnene Überzeugung hätte man zweifellos nicht zu allen möglichen Mitteln gegriffen, wie z. B. der Kühlung der Antikathode mit durchlaufendem Wasser.

Es ist daher nur als Ausnahme zu betrachten, wenn ein älteres Wasserkühlrohr auch bei starker Belastung Betrieb mit kochendem Wasser vertragen hat. Im allgemeinen war es dieser Anforderung jedenfalls nicht gewachsen, sondern wurde weich.

Und darin liegt der Grund, daß das Arbeiten mit siedendem Wasser in der Praxis im allgemeinen nicht ausgeübt worden ist, dagegen nicht darin, daß es nicht jedermanns Sache gewesen ist, und aus Furcht vor Schädigungen des Patienten unterblieb. Dieser letztere Umstand hat zweifellos eine keineswegs zu unterschätzende Rolle gespielt, dürfte aber wohl kaum derart ausschlaggebend gewesen sein, wie der angegebene.

Es würde zu weit führen, hier auseinander zu setzen, wodurch sich nun hinsichtlich der Herstellung das Rapidrohr und ähnliche Röhren vom Siederohr unterscheiden. Daß ein prinzipieller Unterschied vorliegt, geht am besten wohl aus der Tatsache hervor, daß es recht langwieriger Versuche und Konstruktionsänderungen bedurft hat, um vom Rapidrohr zum Siederohr überzugehen.

Gerade die Frage nach der Lage des kritischen Temperaturgebietes ist theoretisch sehr schwierig, und es erfordert das ganze Rüstzeug eines in diesem Gebiet erfahrenen Fachmannes, um auch nur einen geringen Teil der komplizierten Erscheinungen physikalisch zu übersehen. Da, nach Herrn Looses Bemerkung zu schließen, offenbar eine gewisse Neigung bestanden hat, die Komplikation zu unterschätzen, so sei nochmals nachdrücklichst darauf hingewiesen, daß unsere Kenntnisse über die physikalischen Vorgänge im Röntgenrohr noch nicht entfernt ausreichen, um sein Verhalten etwa wie dasjenige einer Maschine im voraus zu übersehen oder gar zu berechnen. Man bedenke, daß das Gasgemisch im Rohr ein chemisch völlig undefinierbares ist, man kennt weder die Natur der einzelnen anwesenden Gase — sie sind ja zum allergrößten Teil „Verunreinungen" — noch ihre Partialdrucke. Aber die Reaktionen — dies Wort im weitesten Sinne genommen — dieses Gasgemisches bestimmen in erster Linie das Verhalten des Rohres.

Wenn man weiter bedenkt, daß die physikalische Chemie nicht einmal bei Annahme eines homogenen, völlig definierten Gasgemisches, Abwesenheit von Entladungen, Ausschluß von Wand- und Elektrodeneinflüssen, katalytischen Wirkungen usw., eine auch nur einigermaßen verwickelte Kette von Folgereaktionen namentlich bei so tiefen Drucken zu übersehen gestattet, so wird man die Hoffnung auf eine mehr als ganz grobe qualitative Vorausbestimmung der Röhreneigenschaften aufgeben. Man wird dann auch verstehen, daß die scheinbar einfach lösbare Aufgabe, ein Rohr zu bauen, welches bei jeder Belastung die Antikathodentemperatur von 100° verträgt, tatsächlich beträchtliche Schwierigkeiten machen konnte.

Einmal im Besitze eines Rohres, welches diese Aufgabe löste, wird, wie Herr Walter mit Recht bemerkt, zweifellos jeder einigermaßen physikalisch denkende Mensch kaum Grund haben, das Sieden zu verhindern, und die dann wegen der Temperaturkonstanz notwendig eintretende Konstanz der Röhreneigenschaften auszunutzen wissen. Man hat aber von dieser Erkenntnis erst Gebrauch machen können, als die Technik derartige Röhren zu bauen vermochte.

Und es ist jedenfalls das Verdienst von Bucky und Loose, die Forderung nach derartigen Röhren zu einer Zeit wiederholt zu haben, als die Technik in der Lage war, sie herzustellen. Bucky und Loose haben ferner seinerzeit nachdrücklich auf die Vorteile hingewiesen, die man durch den Betrieb mit kochendem Wasser erreichen kann, und dafür gesorgt, daß insbesondere der Vorteil der Konstanz der Röhre bei 100° dadurch von vornherein ausgenutzt werden konnte, daß sie die Röhren von vornherein mit 100° Wassertemperatur zu betreiben vorschlugen.

Das Verdienst, die Aufgabe, solche Röhren zu bauen, technisch gelöst zu haben, darf aber wohl die Technik ausschließlich für sich in Anspruch nehmen. Damit wird natürlich das Verdienst aller derer,

Digitized by Google

welche in der angegebenen Weise gemeinschaftlich mit der Technik den zweifellos erreichten Erfolg herbeiführten, in keiner Weise geschmälert.

Als wesentlicher Inhalt dieser Ausführungen wäre namentlich für den der Diskussion fernerstehenden hervorzuheben, daß ein kochendes Wasserkühlrohr keineswegs ein „Siederohr" ist. Es kann höchstens bei schwacher Belastung unter Umständen ein Ersatz für ein Siederohr sein.

Hamburg. C. H. F. Müller.

Infolge der amtlichen Anordnungen sind wir zu unserm lebhaften Bedauern gezwungen, unsere Hefte in wesentlich längeren Zwischenräumen als in Friedenszeiten erscheinen zu lassen. Unsere Leser werden uns darin beistimmen, daß wir bisher mit bestem Willen und Erfolg uns bemüht haben, die Hefte auf ihrer alten Höhe zu erhalten, trotzdem die Schwierigkeiten der Papierbeschaffung, die ungeheure Steigerung der Papierpreise und der Drucklegung, die andauernden Einberufungen im Verlag, Druckereien, Kunstanstalten, Buchbindereien, uns immer aufs neue hindernd in den Weg treten. Wir werden auch ferner bestrebt sein, die Hefte möglichst schnell erscheinen zu lassen, jedoch müssen wir bitten, daß die Herren Verfasser sich mit der Veröffentlichung ihrer Arbeiten weitgehend gedulden. Wir weisen ferner darauf hin, daß möglichste Beschränkung der auf photographischem Wege zu reproduzierenden Röntgenbilder dringend erforderlich ist, da infolge des Krieges ihre Herstellung immer schwieriger, teurer und langwieriger wird, so daß durch diese Übelstände das schnelle Erscheinen von Arbeiten mit sehr zahlreichen photographischen Reproduktionen bedeutend verlangsamt wird. Ein weiterer Grund der Verzögerung sind die übermäßigen Verfasserkorrekturen, die uns zu der Bitte veranlassen, uns nur druckfertige Manuskripte zu senden und Korrekturen auf das Allnötigste zu beschränken. Red.

Bücherbesprechungen.

Emmo Schlesinger: **Die Röntgendiagnostik der Magen- und Darmkrankheiten.** Verlag von Urban und Schwarzenberg. Mit 420 Textabbildungen und 8 Tafeln. 368 Seiten. Geb. M. 17.50, br. M. 15.—.

Schon das Vorwort, besonders aber die in der Einleitung niedergelegte Auffassung des Verfassers zeigen, daß wir etwas Gutes und Brauchbares erwarten dürfen, keinen überschwenglichen Optimismus, aber doch eine volle Würdigung der bereits erreichten, nicht mehr abzuleugnenden gewaltigen Erfolge der Magendarmröntgenologie.

Fertige Diagnosen wird man von der Magendarmuntersuchung in den meisten Fällen nicht erwarten dürfen; ohne die bisherigen Untersuchungsmethoden wird auch die gründlichste Röntgenuntersuchung nicht zum sicheren Ziel führen, aber auch umgekehrt ist eine Magenuntersuchung ohne Röntgenbefund (worunter nicht etwa eine Plattenaufnahme zu verstehen ist) nicht als vollkommen anzusehen. Der Wert der klinischen Untersuchungsmethoden ist durch die Röntgenuntersuchung re vera gestiegen, weil wir die Ergebnisse beider meistens viel sicherer und schneller zu einer abgerundeten Gesamtdiagnose vereinen können, als es bisher ohne die Röntgenresultate möglich war.

Die Röntgenuntersuchung des Magendarmtraktus ist aber noch im Fluß, trotz der großen Errungenschaften gibt es noch viel Neuland, noch manche Lücken stehen für die weitere Forschung offen.

Auch der Erfahrenste kann zurzeit noch nicht ein abschließendes Lehrbuch über dieses Gebiet schreiben. So ist es also nicht zu verwundern und auch nicht überflüssig, wenn in letzter Zeit in rascher Folge mehrere größere Werke aus der Magendarmröntgenologie erschienen sind.

In möglichster Knappheit, aber doch möglichst erschöpfend, will Schlesinger in seinem Buch die Ergiebigkeit der röntgenologischen Untersuchungsmethoden wiedergeben, aber auch die Grenzen, die ihrer Kunst gesetzt sind, scharf und unzweideutig ziehen. Der Zusammenhang mit der Klinik ist gewahrt. Hier sei hervorgehoben, daß die Röntgenuntersuchung bessere Resultate zeitigt, wenn nach Abschluß der sonstigen Untersuchung schon eine präzisere Fragestellung möglich ist.

Auf chirurgische Fragen geht Sch. an vielen Stellen näher ein. Wertvoll ist der häufig durchgeführte kritische Vergleich der reproduzierten Fälle mit den autoptischen Befunden in vivo oder mortuo.

Die Literatur ist ohne zu große Ängstlichkeit berücksichtigt, wohl alle wichtigeren Publikationen sind am Schluß zusammengestellt.

Die beigefügten, zahlreichen Abbildungen sind äußerst lehrreich, beleben den Text und heben das Verständnis.

Digitized by Google

Magen- und Darmkrankheiten bilden je einen Abschnitt, beide enthalten einen allgemeinen und einen speziellen Teil.

Nach einigen technischen Vorbemerkungen wird die Methodik erörtert, die Form, Größe, Lage, Nomenklatur, der Tonus, die Entfaltung, Peristaltik und Entleerung des Magens besprochen, sowie dessen Motilität und Sekretion. Im speziellen Teil sind besondere Kapitel gewidmet der Gastrophose, dem Ulcus ventriculi, dem Sanduhrmagen, der Pylorusstenose und dem Pylorospasmus, der Antiperistaltik und den Adhäsionen. Es folgen Carcinom, extraventrikuläre Tumoren und die Untersuchung operierter Mägen.

Der Abschnitt über Darmkrankheiten enthält im allgemeinen Teil neben den technischen Vorbemerkungen Kapitel über das Bild des normalen kontrastgefüllten Darmes, über die Eigenbewegungen und über die Motilität des Darmes. Im speziellen Teil kommen zu gesonderter Abhandlung: das Ulcus duodeni, Darmstenose und Darmcarcinom, die verschiedenen Formen der Koletis und die Illocoecaltuberkulose; sodann die Adhäsionen, Lage- und Formanomalien, die habituelle Obstipation und zum Schluß die Beobachtungen über die Einwirkung von Arzneimitteln auf den Darm.

Haenisch (Hamburg).

W. Trendelenburg: **Stereoskopische Raummessung an Röntgenaufnahmen.** Berlin, Julius Springer 1917. Preis M. 6.80.

Wenn auch in dem vorliegenden Buche die hauptsächlichsten bisher bekannten Methoden der stereoskopischen Raummessung an photographischen und röntgenographischen Aufnahmen besprochen werden und auch das am Schlusse des Buches befindliche, ziemlich vollständige Literaturverzeichnis auf alle Teile des genannten Gebietes hinweist, so besteht doch der Hauptzweck des Werkes in der Darlegung des von seinem Verfasser selbst ausgebildeten Verfahrens der „unmittelbaren Ausmessung des stereoskopischen Raumbildes von Röntgenaufnahmen". Diese Ausmessung geschieht in der Weise, daß von den beiden in bekannter Weise erhaltenen stereoskopischen Bildern eines Organs das eine rechts und das andere links vom Beobachter aufgestellt wird, und dann beide zugleich durch zwei unmittelbar vor den Augen des letzteren befindliche und unter 45° gegen die Achsen derselben geneigte, unbelegte planparallele Glasplatten betrachtet werden. Das stereoskopische Raumbild entsteht dann natürlich hinter diesen Platten; und da nun diese durchsichtig sind, so ist es eben möglich, mit einer an den scheinbaren Ort jenes Bildes gebrachten Vorrichtung zum Messen von Entfernungen, also z. B. mit den beiden Spitzen eines Zirkels, unmittelbar in dem Raumbild selbst Messungen auszuführen.

Damit nun aber die auf diese Weise gemessenen Entfernungen richtig sind, ist es natürlich notwendig, daß das im Stereoskop gesehene Bild „orthomorph" mit dem durchleuchteten Organ ist, eine Bedingung, die nur dann erfüllt ist, wenn bei der stereoskopischen Betrachtung die Drehpunkte der beiden Augen des Beobachters genau dieselbe Lage zu den beiden stereoskopischen Bildern haben, wie der Brennfleck der Röntgenröhre bei den beiden Aufnahmen dieser Bilder selbst. Das Verfahren erfordert also eine sehr sorgfältige Ausführung nicht bloß des Aufnahme-, sondern auch des Betrachtungsapparates; und daß nun diese Bedingung im Falle der Apparate des Verfassers wirklich erfüllt ist, dafür bürgt nicht bloß der Name der dieselben ausführenden Firma, E. Leitz in Wetzlar, sondern auch die Tatsache, daß der Verfasser selbst durch zahlreiche, mit seinen Apparaten gemachte Messungen den Beweis geliefert hat, daß man damit wirklich die Entfernung zweier beliebiger Punkte eines auf diese Weise aufgenommenen Organs bis auf Bruchteile eines Millimeters feststellen kann. Demnach ist es also z. B. auch möglich, die Entfernung eines in einem Organ sitzenden Geschosses von einer oder mehreren auf seiner Oberfläche angebrachten Metallmarken oder auch von irgendeinem inneren Teile des Organs mit derselben Genauigkeit zu bestimmen.

Walter (Hamburg).

N. Guleke und Hans Dietlen: **Kriegschirurgischer Röntgenatlas.** 64 Seiten. Mit 70 photographischen Tafeln und 26 Textabbildungen. Berlin, Verlag von Julius Springer 1917. Preis M. 66.—.

Das Werk umfaßt auf 33 Tafeln 226 röntgenographische und auf weiteren 37 Tafeln 37 stereoskopische Abbildungen. Der beigegebene Text enthält im allgemeinen Teil zunächst eine kurze aber erschöpfende Zusammenstellung über die Wirkung der gebräuchlichen Kriegsgeschosse im Röntgenbilde. Die Wirkung der einzelnen Geschoßarten auf die verschiedenen Teile des Skelettes wird in knapper Schilderung ausführlich und umfassend dargestellt und durch reichliche Hinweise auf die Tafelabbildungen erläutert und veranschaulicht. Die jedem Militärarzte so geläufig gewordenen, scheinbar wirren und ganz regellosen Schußzertrümmerungen werden durch die Art und Weise ihrer Entstehung erklärt, so daß man eine gewisse Gesetzmäßigkeit in der Wirkung der verschiedenen Geschosse

Digitized by Google

auch auf den Röntgenbildern erkennen kann. Im zweiten Kapitel werden die nach vielen Richtungen hin interessanten Heilungsvorgänge, immer unter Beobachtung und Zugrundelegung des Röntgenbildes, erörtert. In dem Kapitel „Röntgentechnisches" nimmt die immer noch aktuelle Frage der Fremdkörperlokalisation einen breiteren Raum ein. Den Verfassern haben sich die Durchleuchtung einschließlich der Holzknechtschen Blendenrandmethode zur Tiefenbestimmung, die stereoskopische Aufnahme, das Plattenmeßverfahren nach Fürstenau-Weski, sowie das Zweiplattenverfahren besonders bewährt. Letzteres gewinnt durch seitliche Wirbelsäulen-, Becken- und Schulteraufnahmen besonderen Wert. Auf die strikte Indikationsstellung zur Steckschußoperation sei besouders hingewiesen.

Trotz des kurzen, nur 35 Seiten umfassenden Textes, dem noch 26 sehr anschauliche Textabbildungen beigegeben sind, fanden die Verfasser noch Gelegenheit, therapeutische und prognostische Hinweise aus ihrer reichen Erfahrung einzuflechten.

Der zweite, spezielle Teil umfaßt die kurzen Krankengeschichten der auf den Tafeln dargestellten Fälle, die über alles Wissenswerte unterrichten.

Die Tafeln mit den durchwegs einwandfreien und hervorragend schönen Reproduktionen tadelloser Röntgenbilder veranschaulichen so ziemlich alle möglichen, durch Schußwirkung entstehenden Verletzungen, ihre Folgezustände und Heilungsstadien. Alle erdenklichen Arten von Schußbrüchen und -zertrümmerungen, von Steckschüssen aller Geschoßarten sind in ihrem typischen Verhalten dargestellt, eine Fülle von lehrreichem Material wird geboten. Die guten Stereo-Aufnahmen veranschaulichen den Wert dieses Untersuchungsverfahrens, wie es Worte nicht können.

Die Form des Atlas, der die Abbildungen auf einzelnen losen Tafeln enthält, entspricht der Absicht der Verfasser, eine leicht benutzbare Sammlung von kriegschirurgischen Röntgenbildern hauptsächlich für Vorlesungszwecke (Demonstrationen, Projektionen usw.) herzustellen. Diese Absicht muß man nach Reichhaltigkeit, Auswahl der Fälle und Qualität der Abbildungen, überhaupt in jeder Beziehung als vollkommen erreicht bezeichnen. Dr. Gerhard Hammer, München.

Röntgentaschenbuch. Herausgegeben von E. Sommer. VII. Bd. Leipzig-München 1915. Otto Nemnich. Preis M. 5.—.

Der 7. Band des Röntgentaschenbuches ist als Kriegsband erschienen. Demgemäß bilden den Inhalt des technisch-diagnostischen Teils größtenteils Abhandlungen, welche die Erfahrungen wiedergeben, die der Krieg uns auf dem Gebiete der Röntgenologie gebracht hat. Aus dem 5. Teil, welcher die Fortschritte der röntgenologischen Technik bringt, sei insbesondere auf die Beschreibung der Lilienfeld-Röhre hingewiesen, welche eine völlige Umwälzung für die Aufnahme und Therapie verspricht.

Metzger (Frankfurt a. M.).

Dessauer und Wiesner: **Leitfaden des Röntgenverfahrens.** 5. Auflage. 1916. Otto Neumich, Leipzig. Preis M. 16.80.

Die 5. Auflage des Leitfadens ist während der Kriegszeit entstanden. Gerade auf dem Gebiete der Röntgenologie hat der Krieg uns soviel Neues gelehrt, daß auch die Neuauflage des Buches nicht unbeeinflußt bleiben konnte, ganz abgesehen davon, daß auch neben den Erfahrungen, welche der Krieg mit sich brachte, die Röntgenwissenschaft und Technik große und bedeutungsvolle Fortschritte gemacht hat; es sei z. B. an die Tiefentherapie und die Glühkathodenröhre erinnert.

Ein genaues Beherrschen der physikalischen und technischen Grundlagen ist für das Verständnis der Röntgentätigkeit als prima conditio zu bezeichnen. Aus diesem Grunde hat der Physiker Dessauer bei der Bearbeitung des physikalischen und technischen Teils besonderen Wert darauf gelegt, den Anfängern eine möglichst anschauliche Anleitung zu geben, „zu klären und zu lehren, ohne allzu sehr ins Detail zu gehen".

Den medizinischen Teil des Leitfadens haben neben dem Mitherausgeber Wiesner bekannte Röntgenfachleute: Prof. Hildebrandt, A. Hoffmann-Düsseldorf, Holzknecht und Blenke bearbeitet. Zahlreiche Abbildungen und genaue Vorschriften ermöglichen es dem Leser, seine Aufnahmen zu machen und die Bilder richtig zu deuten. Ein ausführliches Inhaltsverzeichnis gestattet, den Leitfaden gegebenenfalls als Nachschlagewerk zu benützen.

Schon aus letzterem Grunde sollte der Leitfaden in der Bibliothek eines jeden Röntgenfachmannes vorhanden sein. Metzger (Frankfurt a. M.).

Digitized by Google

Internationale Fachliteratur.

a) Vereine und Kongresse.

Ärztl. Verein in Hamburg. 20. XI. 17.

Haenisch zeigt einige Patienten und Diapositive, die den vorübergehend oder mehr wenig dauernd erzielten Effekt der Röntgenbehandlung demonstrieren sollen.

Bei einem alten Manne mit **großem zerfallenem Carcinom** unter der **Orbita**, walnußgroßer tiefer Defekt, der den Nasenrachenraum freilegt, den Bulbus stark nach außen oben verdrängt, wurde durch energische Oberflächen- und Tiefenbestrahlung ein glänzend zu nennendes Resultat erzielt. Die Regeneration ist so weitgehend, daß die Entstellung kaum nennenswert ist. Der Erfolg ist bisher 3 Jahre stationär.

Alte Frau mit **unförmig gewucherter Nase,** verbunden mit nekrotischem Zerfall und Knochensequestrierung aus dem Oberkiefer. Der Fall blieb ein Jahr lang gegen jegliche anderweitige Therapie absolut refraktär. Die Nase hat bis auf den Defekt an der Seite vollkommen normale Form angenommen, makroskopisch zurzeit alles geheilt. Mikroskopische Diagnose blieb zweifelhaft, trotzdem die namhaftesten Autoren den Fall und die Präparate gesehen haben.

Mann mit **faustgroßem Sarkom am Hals** temporär vollkommen geheilt.

Fall von **Lymphosarkomatose.** Gewaltiger Mediastinaltumor, Drüsenpakete am Hals und Achselhöhle, Metastasen am Gaumen von Halbapfelgröße, faustgroße Metastasen an der Brustseite reagieren nacheinander glänzend. Eine Heilung wird nicht zu erzielen sein, da wie gewöhnlich die Metastasenbildung nicht zu verhindern ist. Zurzeit treten zahllose kleine Hautmetastasen an Brust und Rücken auf.

Gewaltiges Carcinom der Thyreoidea, dem Erstickungstod nahe, wird zur äußerlich vollkommenen Heilung gebracht, der Hals war unförmig, säulenförmig verdickt, Tracheotomie erforderlich. Nach längerer Zeit aufgetretene zahlreiche Metastasen auf beiden Lungenfeldern von Walnuß- bis Kleinfaustgröße werden, wie die Röntgendiapositive zeigen, zum Verschwinden gebracht. Später treten Metastasen an anderen Körperstellen, Zunge, Kiefer usw. auf, denen der Patient erliegt. Auch dieser anfänglich als Glanzfall anzusprechende Erfolg, ist, wie leider so häufig, kein dauernder geblieben; trotzdem ist dem Patient durch die Röntgentherapie nicht nur das Leben zunächst gerettet worden, sondern er ist auf längere Zeit arbeitsfähig und bei gutem Allgemeinbefinden erhalten geblieben.

Weitere Diapositive zeigen den günstigen Erfolg bei **gewaltigen Drüsenschwellungen,** bei Hodgkin in beiden Achselhöhlen, Halsseiten und Inguinalbeugen. Auch diese Erfolge sind, wie bei den zunächst oft so glänzend beeinflußten **Mediastinaltumoren,** welche manchmal jahrelang gut zu erhalten sind, nur vorübergehend. Die auftretenden Rezidive verhalten sich, auch wenn die Patienten nicht, wie so oft, aus der Behandlung fortbleiben, zuletzt doch refraktär gegen die Röntgenbestrahlung.

Zum Schluß einige Diapositive von **Epitheliom** und **Hautcarcinomen** zum Teil recht großer Ausdehnung, bei denen meist Dauerresultate zu erzielen sind. Hier eignen sich besonders die in nächster Umgebung der Augen gelegenen Erkrankungen am besten für die Röntgenbehandlung, da sie besonders gute kosmetische Resultate ohne Narbenzug geben. (Autoreferat.)

b) Journalliteratur.

Archives des sciences phys. et nat. (4). Bd. 44, S. 89. 1917.

Alex Muller: **Röntgenröhre für Laboratoriumsversuche.** Bei dieser sehr zweckmäßigen Röhre des Verf. befindet sich die Antikathode ähnlich wie bei derjenigen von Seitz (s. Fortschr. Bd. 14, S. 351) unmittelbar in der Außenwand, um bei Versuchen mit der Röhre der Röntgenstrahlenquelle von außen her so nahe wie möglich kommen zu können. Während aber die Seitzsche Röhre ziemlich schwierig herzustellen und auch nicht eigentlich als Laboratoriumsröhre gedacht war, kann diejenige des Verf. leicht in jeder Laboratoriumswerkstatt angefertigt und auch leicht zusammengesetzt und wieder auseinandergenommen werden, da ihre im wesentlichen aus Messing- und Glasröhren bestehenden Wandteile einfach durch weißen Siegellack zusammengehalten werden, der sich ja leicht erweichen läßt. Auch das dünne Antikathodenblech, das zweckmäßig aus einem 0,1 mm dicken Stück Aluminiumblech besteht, auf das die eigentlich als Antikathodenmetall zu benutzende Schicht durch Kathodenzerstäubung niedergeschlagen wird — eine Maßnahme, die übrigens leicht mit der zu beschreibenden Röhre selbst ausgeführt werden kann — ist mit dem genannten Kitt auf einer durchbohrten Messingplatte befestigt, die ihrerseits, um eine Erwärmung des Kittes zu verhüten, auf eine aus zwei Messingrohren von verschiedener Weite zusammengesetzte und von einem Wasserstrom durchflossene Kammer aufgelötet ist.

Walter (Hamburg).

Digitized by Google

Dermatol. Wochenschrift. Bd. 64. 1917.

Winkler: **Die Behandlung von Hauterkrankungen mit Röntgentoxin.** Als Röntgentoxin bezeichnet Verfasser ein von E. Merck hergestelltes Präparat, welches unter dem Namen Röntgenin in den Handel kommt und aus dem Serum, der Milz, den Nebennieren und dem Knochenmark eines längere Zeit mit Röntgenstrahlen behandelten Tieres gewonnen wird. Einige Kubikzentimeter Röntgenin in infiltriertes Gewebe eingespritzt bewirken rasche Erweichung und nachfolgende Exfoliation des erweichten Gewebes. Günstige Erfolge lassen sich durch Röntgenin bei den verschiedensten Hautkrankheiten erzielen, z. B. bei der Tuberculosis verrucosa cutis, bei Epitheliomen und Ulcus rodens, bei Rhinophym, Lupus erythematosus usf. In manchen Fällen genügt schon die vom Erkrankungsprozeß entfernt vorgenommene Injektion, um Erweichung und Exfoliation zu erzielen. Die Wirkung des Röntgenin dürfte sich wohl so erklären, daß aus zerfallenen Lymphozyten epithelfeindliche Stoffe frei werden. Kontrollversuche unter Verwendung von Extrakten unbestrahlter Tiere ergaben keine Resultate.

Archiv für Kriminologie.

Kurt Boas: **Röntgendiagnostik der Schwangerschaft zu forensischen Zwecken.** Verfasser macht darauf aufmerksam, daß die Röntgendiagnostik der Schwangerschaft, namentlich für forensische Zwecke, von großem Wert ist. Bilder von genügender Deutlichkeit werden meist schon von sechs- oder siebenmonatlichen Föten gewonnen. Namentlich zur Entscheidung der Frage Myom oder Gravidität, Zwillingsschwangerschaft usf gibt uns die Röntgenuntersuchung ein neues diagnostisches Mittel an die Hand.

Jahrbuch für Kinderheilkunde. Bd. 85. Heft 4.

Flad: **Klinische Beobachtungen über den Processus supracondyloideus humeri und dessen familiäres Vorkommen.** Der Processus supracondyloideus humeri ist von den Anatomen häufig beschrieben worden. Er stellt einen hackenförmigen Knochenvorsprung dar, welcher an der Innenseite des Oberarmknochens etwa 7 cm über dem tiefsten Punkte des Innenrandes der Trochlea gelegen ist. Klinische Beobachtungen über den Processus sind selten gemacht, und auch von seiten der Röntgenologen ist er nur selten beobachtet worden. Gelegentlich der systematisch geübten Palpation der vergrößerten Kubitaldrüsen im Säuglings- und Kinderalter hat Verfasser 7 Fälle von Processus suprac. beobachtet und in einem Falle auch Erblichkeit nachweisen können. Der Processus ist wohl zu unterscheiden von Exostosen und ähnlichen Neubildungen des Knochens, was namentlich in klinischer Hinsicht keine Schwierigkeiten macht, da durch den Processus suprac. keine klinischen Erscheinungen hervorgerufen werden, während Exostosen z B. durch Druck Schmerzen und Entzündungen bewirken können.

Metzger (Frankfurt a. M.).

Literatur über die Lilienfeld-Röntgenröhre.

1. Dr. J. E. Lilienfeld: **„Die Elektrizitätsleitung im extremen Vakuum“** — Annalen der Physik, Vierte Folge, Band 32 (1910), Seite 675—728.

2. Dr. J. E. Lilienfeld: **„Die Elektrizitätsleitung im extremen Vakuum“** — Bericht d. math.-physik. Kl. d. Kgl. Sächs. Gesellsch. d. Wissenschaften zu Leipzig. Band 63 (1911), Seite 634—539.

3. Dr. J. E. Lilienfeld und Dr. W. J. Rosenthal: **„Eine Röntgenröhre von beliebig und momentan einstellbarem, vom Vakuum unabhängigem Härtegrad“** — Fortschritte a. d. G. d Röntgenstrahlen Band 18 (1911—12), Heft 4, Seite 256—253 mit Tafel XVII.

4. Dr. J. E. Lilienfeld: **„Eine von der Erhöhung des Zündpotentials freie Röntgenröhre“** — Bericht d. math.-physik. Kl. d. Kgl. Sächs. Gesellsch. d. Wissenschaften zu Leipzig, Band 64 (1912), Seite 76—79.

5. Prof. Dr. H. Heineke und Dr. W. J. Rosenthal: **Vorführung** der Lilienfeld-Röntgenröhre in der Medizin. Gesellschaft zu Leipzig am 17. Dezember 1912. Hierüber offizieller Bericht in Münchner medizin. Wochenschrift 1913 Band 60, Heft 7, Seite 382.

6. Dr. W. J. Rosenthal: **„Die Lilienfeldsche Röntgenröhre“** — Fortschritte a. d. G. d. Röntgenstrahlen Band 20 (1913), Heft 5, Seite 448—453 mit Tafel XXII.

7. Dr. W. J. Rosenthal: **„Die Lilienfeldröhre“** — Arch. d. Electr.-Med. 1914, H. 376.

8. Dr. J. E. Lilienfeld: Erwiderung auf die Veröffentlichung von Dr. W. D. Coolidge: **„Röntgenröhre mit reiner Elektrodenentladung“** — Fortschritte a. d. G. d. Röntgenstrahlen Band 22 (1914—15), Heft 4, Seite 418—420.

9. Dr. J. E. Lilienfeld: A reply to Mr. W. D. Coolidges paper: **„A powerful Röntgen-Ray tube with a pure Electron-Discharge“** — Physical Review III Nr. 5 (1914) S. 366.

10. Dr. J. E. Lilienfeld: Entgegnung auf die Arbeit: **„Thermionströme im hohen Vakuum“** von Irving Langmuir — Physik. Zeitschrift Band 15 (1914), Seite 744—746.

11. Dr. J. E. Lilienfeld: A reply to Mr. Irving Langmuirs paper: **„The Effect of space charge and residual gases on Thermionic currents in high Vacuum“** — Physical Review III Nr. 5 (1914), S. 364—365.

Digitized by Google

12. Dr. J. E. Lilienfeld: **„Die Elektrizitätsleitung im extremen Vakuum"** — Annalen der Physik, Vierte Folge, Band 43 (1914), Heft 1, Seite 24—46.

13. Prof. F. J. Koch: **„Die Röntgenröhre nach Dr. J. E. Lilienfeld"** — Fortschritte a. d. G. d. Röntgenstrahlen, Band 23 (1915—16), Heft 1, Seite 1—8.

14. Prof. Dr. Holzknecht: Bericht über **„Die neue gasfreie Röntgenröhre Lilienfelds"** in der Sitzung der K. K. Gesellschaft der Ärzte in Wien vom 30. April 1915. Hierüber offizielles Protokoll in Wiener klin. Wochenschrift 1915, Heft 18, Seite 483—484.

15. Prof. Dr. Holzknecht: **„Die gasfreie Röntgenröhre nach J. E. Lilienfeld"** — Münchn. medizin. Wochenschrift 1915 Band 62, Heft 25, Seite 837—841.

16. Prof. F. J. Koch: **„Über die neuesten Fortschritte auf dem Gebiete der Röntgentechnik"** (mit Vorführung der Lilienfeld-Röntgenröhre). Vortrag gehalten in der 210. Sitzung d. Dresdner Elektrotechn. Vereins am 22. April 1915 im großen Hörsaal des elektrotechn. Instituts d. Kgl. Techn. Hochschule zu Dresden. — Hierüber Bericht in den Verbands-Mitteilungen des Dresdner Elektrotechn. Vereins Band 10 (1915), Heft 10, Seite 85, und in „Strahlentherapie" Band 6 (1915), Seite 354. — Referat (von Zehnder) in Elektrotechn. Zeitschrift Band 37 (1916), Heft 14, Seite 185.

17. Dr. J. E. Lilienfeld: **„Zur Verteilung der Fluoreszenz auf der Glaswand der Lilienfeldröhre"** — Fortschritte a. d. G. d. Röntgenstrahlen Band 23 (1915—16), Heft 4, Seite 383—385.

18. Prof. Dr. F. Rinne: **„Beiträge zur Kenntnis der Kristall-Röntgenogramme"** (Anwendung der Lilienfeld-Röntgenröhre zur Erzeugung von Röntgenstrahleninterferenz — Laue — Photogramme). — Bericht d. math.-physik. Kl. d. Kgl. Sächs. Gesellsch. d. Wissenschaften zu Leipzig Band 67 (1915), Seite 303—340 mit 20 Tafeln. (Sitzung vom 19. Juli 1915.)

19. Prof. Albers-Schönberg: **Vorführung** und Erklärung der Lilienfeld-Röntgenröhre in einem wissenschaftl. Abend im Allgem. Krankenhaus St. Georg-Hamburg am 15. Okt. 1915. — Hierüber Bericht in d. Hamburger Ärzte-Korrespondenz 1915 Nr. 47.

20. Dr. Henri Hirsch: **„Die Röntgenbestrahlung nach chirurgischen Eingriffen und ihre Technik".** — (Erfolge mit der Lilienfeld-Röntgenröhre bei Tiefentherapie.) Deutsche med. Wochenschrift 1916 Bd. 42, Heft 26, Seite 784—787.

21. Prof. Albers-Schönberg: „Allgemeine Bemerkungen zur Projektildiagnose und zur Entwicklung der Röntgenröhre während der Kriegszeit" — Abhandlung VI im Röntgen-Atlas der Kriegsverletzungen. Herausgegeben von den leitenden Ärzten der Lazarettabteilungen des Allgem. Krankenhauses St. Georg in Hamburg. (Verlag Lucas Gräfe & Sillem, Hamburg 1916.) Seite 30—32.

22. Dr. Henri Hirsch: **„Über radiotherapeutische Fragen und Forderungen in der Gynäkologie"** — Vortrag gehalten am 10. Oktober 1916 in der Sitzung der Geburtshilflichen Gesellschaft zu Hamburg (erwähnt wurde die therapeutische Anwendung der Lilienfeld-Röntgenröhre). — Bericht in der Hamburger Ärzte-Korrespondenz 1916 Nr. 45.

23. Dr. Henri Hirsch: **„Diagnostische Anwendung der Lilienfeldröhre, besonders auch für Momentaufnahmen".** — Deutsche medizin. Wochenschrift 1917, Band 43, Heft 5.

24. Prof. Albers-Schönberg: **„Die gasfreien Röhren in der röntgenologischen Praxis"** — Fortschritte a. d. G. d. Röntgenstrahlen Band 24 (1917), Heft 5, Seite 423.

Druck von Hesse & Becker in Leipzig.

Digitized by Google

Digitized by Google

Digitized by Google

1a

1b

2

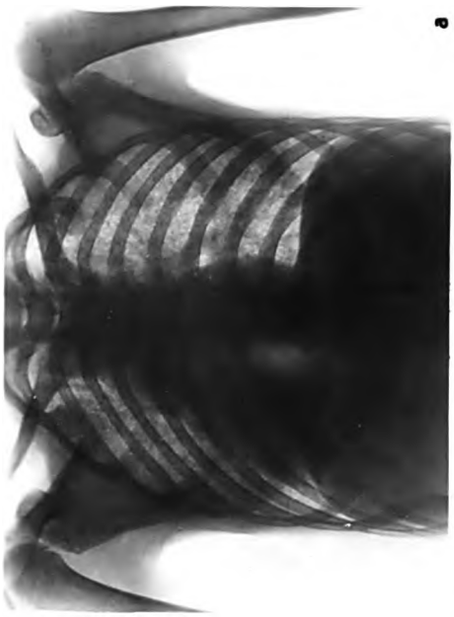

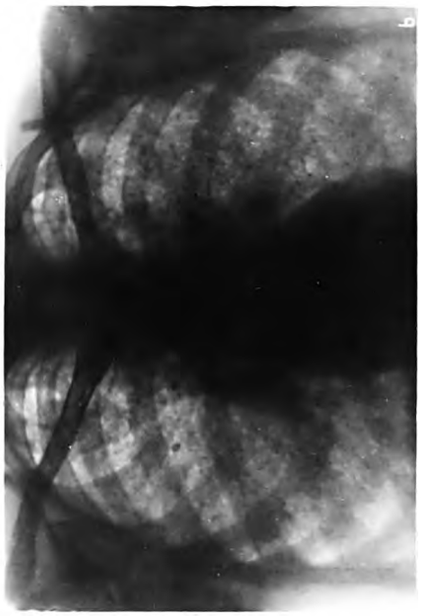

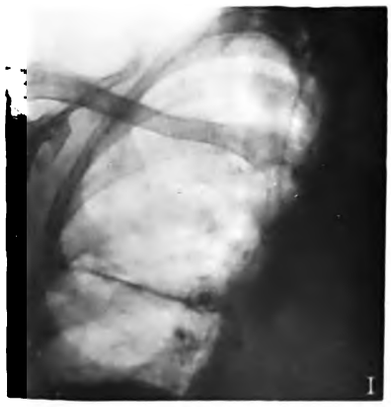

I

II

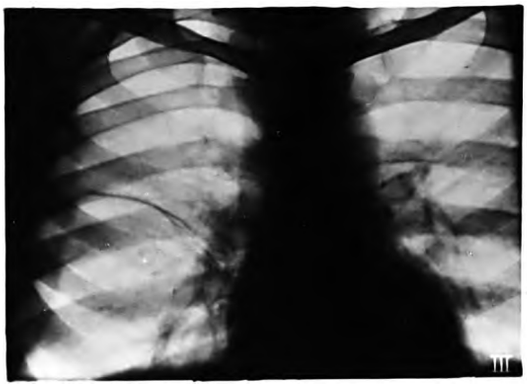

III

Neue Photographische Gesellschaft A.-G. Steglitz-Berlin. Verlag von Lucas Gräfe & Sillem in Hamburg.

Digitized by Google

Digitized by Google

Fig. 1. Ia

Fig. 2. Ia

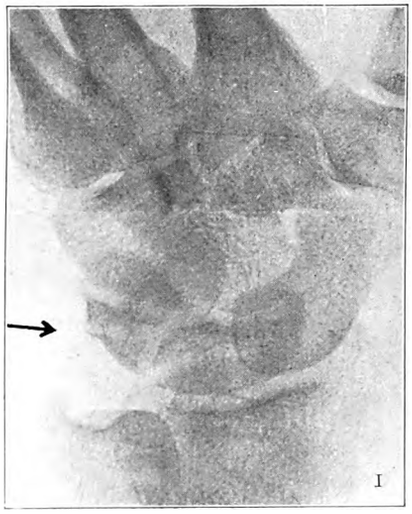

Fig 3. Ib

Fig. 4.

Fig. 5.

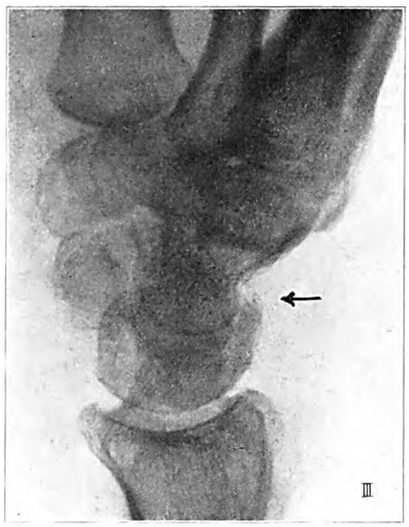

Fig 6.

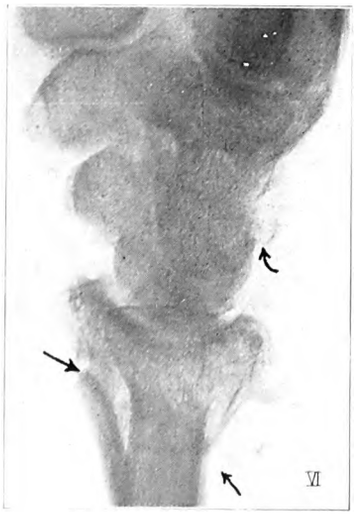

Fig. 7.

Digitized by Google

Digitized by Google

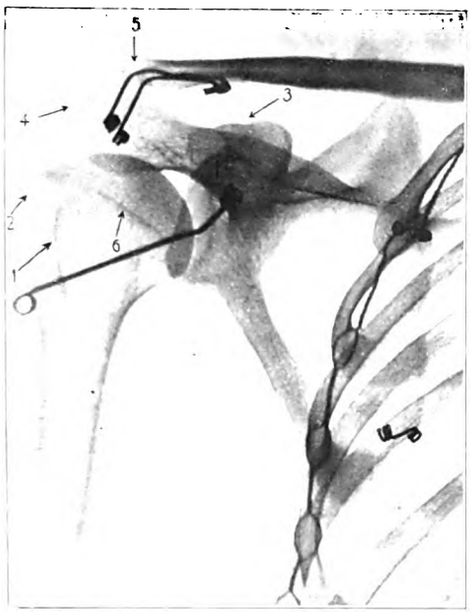

Fig. 2a.

verkl. 1 : 2,7

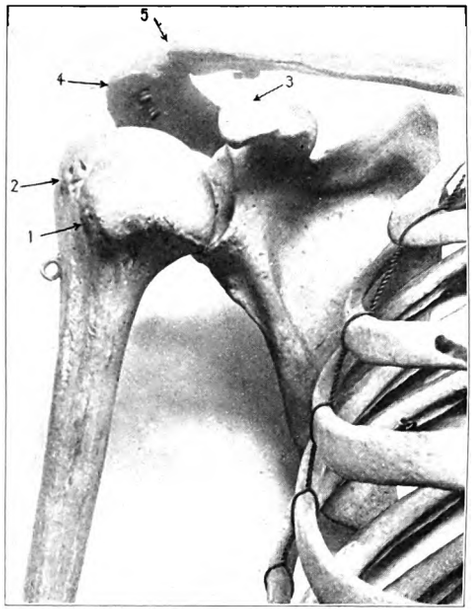

Fig. 2b.

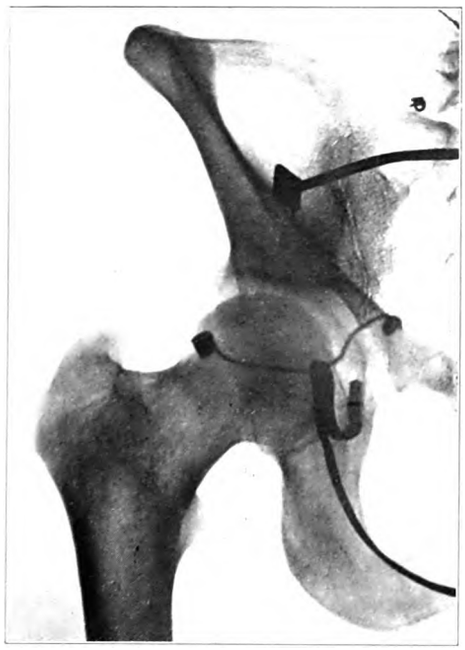

Fig. 3a.

verkl. 1 : 3,1

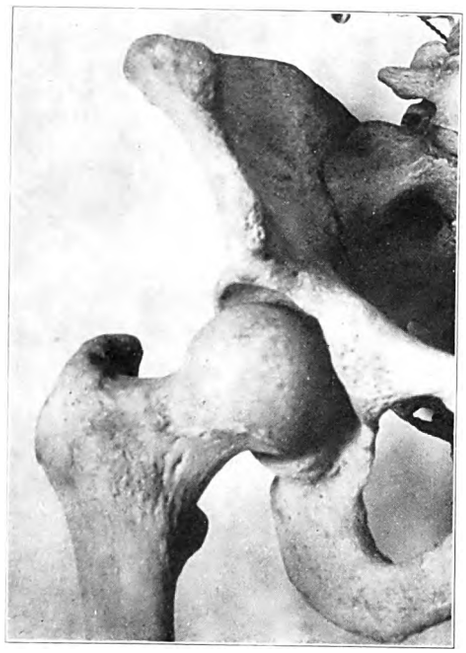

Fig. 3b.

Fig. 4a.

verkl. 1 : 2,2

Fig. 4b.

Digitized by Google

Digitized by Google

Fig. 1.

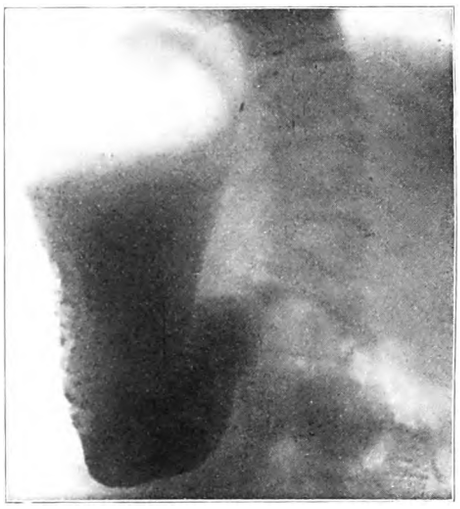

Fig. 2.

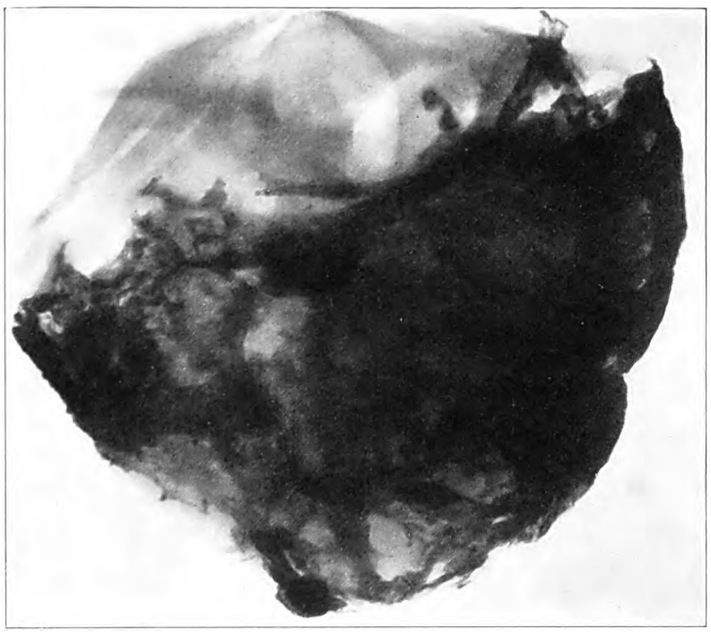

linker Ventrikel

Herzspitze

Panzerherz

(Röntgenaufnahme des als Fall 8 beschriebenen Präparates).

Fig. a.

Digitized by Google

Digitized by Google

Digitized by Google

Digitized by Google

Aus der Radiologischen Abteilung der Allgemeinen Poliklinik in Wien.

Radiologische Lokalisation von Geschossen im Brustkorb.

Normale und pathologische Bewegungs-Physiologie.

Von

Professor Dr. **Robert Kienböck.**

Bei den Schußverletzungen der Brust, und zwar den Steckschüssen verschiedener Herkunft (Revolver-, Gewehr-, Schrapnellschüssen und Granatsplitterverletzungen) ist die radiologische Lokalisation des Fremdkörpers von besonderem Interesse, umsomehr als man vor der Durchleuchtung nicht einmal über den wahrscheinlich eingenommenen Sitz Anhaltspunkte gewinnen kann. Und zwar soll hier nicht etwa die Ermittlung des zahlenmäßigen Tiefensitzes, sondern die direkte Bestimmung des betroffenen anatomischen Teiles besprochen werden, wobei der Wert der Beobachtung von Bewegungserscheinungen am Fremdkörper im Organismus erläutert wird.

A. Allgemeiner Teil.

Arten der Lokalisation und Bewegungserscheinungen.

Die radiologische Lokalisation von metallischen Fremdkörpern im menschlichen Körper ist in vielen Fällen auch für den Geübten schwierig, man muß dann die Untersuchung nach mehreren Gesichtspunkten und auf komplizierte Weise anstellen; in anderen Fällen genügt dagegen eine kurze Untersuchung vor dem Röntgenschirm, um volle Aufklärung zu geben. Die Beobachtung von Bewegungserscheinungen kann dabei besonders wertvoll sein.

Technik. Wir untersuchen die Brustorgane zunächst radioskopisch, wobei für mittelweiches (nicht zu weiches), gleichmäßiges, nicht flackerndes Licht gesorgt ist, und benützen dabei eine regulierbare Blende. Wir durchleuchten gewöhnlich beim stehenden Patienten, und fangen — da wir meist über den Sitz des Fremdkörpers vorerst gar nichts wissen — mit einer Normalstellung an. Wir untersuchen den Kranken zunächst in Frontstellung, zuerst bei normaler mittlerer Lage der Röhre, mittelhoch und median; dann führen wir Röhrenverschiebungsproben aus (Röhrenverschiebungen nach rechts und links, auf- und abwärts) oder nehmen mit dem Patienten Rotationen um die Rumpfachse vor, Drehproben. Nachher gehen wir zur Untersuchung des Patienten in anderen Stellungen über, vor allem in anderen Normalstellungen: Kehrstellung und rechter oder linker Kantenstellung, ferner in Schrägstellungen. Nur ausnahmsweise werden die Kranken dann auch noch im Liegen untersucht, und zwar zuerst in Rückenlage mit Untertischröhre, also wieder zuerst mit postero-anteriorer Durchleuchtung. Schwerkranke, Schwerverletzte müssen natürlich von vorneherein in dieser Stellung untersucht werden, was allerdings manche lokalisatorische Prozeduren erschwert oder sogar ganz unmöglich macht.

Zunächst glaubt man oft schon bei einer einfachen Untersuchung des Patienten, etwa in Frontstellung, auf den ersten Blick den Sitz des Fk. zu erkennen, manchmal auch mehrere wichtige Fragen beantworten zu können, doch täuscht man sich in der Regel sehr.

Nur ausnahmsweise ergibt schon die eine kurze einfache Durchleuchtung ohne Kombination und Kunstgriffe beiläufig den Sitz des Fk. an, z. B. nach der Art des Fremdkörperschattens und nach dem Wandern desselben am Schirm bei Röhrenverschiebung, vor allem bei nicht zu großer Fokusschirmdistanz. Ein sehr dunkler, scharfkonturierter und anscheinend nicht vergrößerter Fk.-Schatten spricht

Digitized by Google

für den Sitz nahe dem Röntgenschirm, also nahe der dem Untersucher zugekehrten, der Röhre abgekehrten Körperoberfläche (Untersucherseite); ein sehr heller, verschleierter, verschwommen konturierter Schatten mit bedeutender Vergrößerung spricht für die Lage nahe der gegenüberliegenden Körperoberfläche (Röhrenseite); doch ist dies ganz unverläßlich. Ferner macht der Fk.-Schatten bei oberflächlichem Sitz an der Seite des Beschauers am Schirm bei Röhrenverschiebung nur ganz kleine Wege, bei Sitz an der abgekehrten Seite dagegen große Wege. Das diesbezügliche Ergebnis ist sehr wertvoll, doch zunächst meist recht ungenau.

I. Gewöhnliche Verfahren.

Es ist vielmehr zur genauen Bestimmung des anatomischen Sitzes des Fk. in der Regel erforderlich, die Untersuchung methodisch mit mehreren Verfahren anzustellen und ihre Ergebnisse miteinander zu kombinieren. Bei der Untersuchung ist nämlich im allgemeinen die Bestimmung des Sitzes des Fremdkörpes im Verhältnis zu zwei Maßen erforderlich und dementsprechend die Anwendung von zwei Verfahren angezeigt. Es gilt dies übrigens nicht nur für die Untersuchung der Brust, sondern auch für die anderer Körperteile.

A. Lagebestimmung zum Körperteil als Ganzes, speziell zur Körperoberfläche (allgemeine, körperteil-relative, oberflächen-relative, **rein geometrische Lokalisation).** Es ist die Bestimmung der Lage des Fk. im Körperteil im allgemeinen nach den drei Dimensionen des Raumes, vor allem die Bestimmung der Tiefe an verschiedenen Stellen, speziell die Bestimmung des nächstgelegenen Oberflächenpunktes und der entsprechenden geringsten Tiefe — zunächst ohne Rücksicht auf das betroffene Organ, welches erst sekundär, indirekt durch Beiziehung der topographischen Anatomie erschlossen wird. Bei Untersuchung des Brustkorbes wird die oberflächen-relative Ortsbestimmung des Fk. auch gleich mit der Ermittlung der Beziehung zur knöchernen Wandung (Brustbein, Rippen, Wirbelsäule) verbunden (skelett-relative Lokalisation). Es sind hier mehrere Methoden anwendbar.

Die erste, den besten Einblick gewährende Methode (a) besteht in Untersuchung des Körperteiles nacheinander in zwei aufeinander senkrechten Richtungen.

Ferner kann man statt dessen (b) die Röhrenverschiebungsprobe machen (Röhrenverschiebung nach rechts oder links, nach auf- oder abwärts) und die Bewegungen des Fk.-Schattens auf dem festgehaltenen Schirm beobachten und zeichnen (parallaktische Verschiebungen). Bei einheitlicher Art von ausgiebiger Röhrenverschiebung spricht eine große und schnelle Bewegung für weite Entfernung des Fk. vom Schirm, eine kleine und langsame Bewegung für geringe Entfernung. Bekanntlich kann man die Verschiebung des Fremdkörperschattens am Schirm auch messen und daraus bei bestimmter Fokusschirmdistanz und Röhrenverschiebung die Fk.-Schirmdistanz bzw. die Fremdkörpertiefe berechnen.

Oder man macht (c) Drehproben mit dem Patienten (Körperteil) und beobachtet auch hier die Bewegungen des Fk.-Schattens am Schirm.

Die Verfahren a), b) und c) sind insgesamt auch radiographisch ausführbar, und zwar b) und c) mit Aufnahmen in den Endstellungen.

B. Direkte Bestimmung des betroffenen Organes und Organteiles sowie der nachbarlichen Beziehungen (direkt organ-relative, **topographisch-anatomische Lokalisation).** Es ist hier die Durchleuchtung des Körperteiles in mehreren Richtungen erforderlich, mit direktem Vergleich des Schattens des Fk. und der Organe.

Beispiel. Ergebnis bei A.: Sitz des Fremdkörpers im vorderen Teile der Brust nahe der Oberfläche, und zwar im Mamillarniveau, fast median, mäßig tief (etwa 5—6 cm). Ergebnis bei B.: Sitz im Herzen u. zw. im rechten Vorhof.

Außer der Bestimmung des Sitzes des Fk. als Ganzes ist bei nicht kugeligen, länglichen, ovalen oder unregelmäßigen Fremdkörpern (z. B. Gewehrgeschossen im Gegensatz zu Schrapnellkugeln) zur Vervollständigung auch noch die Orientierung anzureihen, d. h. die Bestimmung der Lage (Richtung) der Längsachse und anderen Teile, z. B. der Spitze, und zwar sowohl körperteil-relativ als auch organ-relativ. Die körperteil-relative Lage der Achse wird durch Unter-

Digitized by Google

suchung mit Drehung des Körperteils ermittelt, was namentlich bei quer oder schräg zur Körperteilachse (Rumpfachse) liegenden Fk. wichtig ist; man stellt jene zwei Durchleuchtungsrichtungen fest, bei denen der Fk.-Schatten am längsten und am kürzesten ist; beide Richtungen stehen aufeinander senkrecht; der Fk. liegt mit seiner Achse in einer Ebene, welche mit der letztgenannten Durchleuchtungsrichtung zusammenfällt. Die organ-relative Lage der Achse wird durch Vergleich der Fk.- und Organ-Orientierung bestimmt. Die Verwertung des Befundes für die Fk.-Ortsbestimmung kann als Fk.-Achsen-Orientierungs-Lokalisation bezeichnet werden.

II. Motilitäts-Lokalisation.

Es ist eine große Unterstützung bei der Lokalisation von Fremdkörpern, wenn man in der Lage ist, Bewegungen derselben im Organismus zu beobachten, entweder spontan auftretende Mitbewegungen mit den betroffenen oder benachbarten Organen, bzw. Organteilen oder aber künstlich erzeugte Bewegungen. Es ist dies ein mit der anatomischen (nicht rein geometrischen) Ortsbestimmung verwandtes, die übrigen Ergebnisse sehr unterstützendes Verfahren. Man untersucht auch hier im allgemeinen radioskopisch; allerdings ist nachher manchmal auch eine radiographische Aufnahme von Vorteil u. zw. — was den Brustkorb betrifft — sei es bei angehaltenem Atem (für Darstellung der pulsatorischen Bewegungen), sei es bei vor sich gehender Atmung (für Darstellung der respiratorischen Bewegungen — also keine echten Moment-(Einzelschlag-)Aufnahmen; die Verschiebung des Fk. zeigt sich im Bild als Auseinanderziehung des Schattens, bzw. Verdoppelung desselben. (Einzelschlagaufnahmen müßten in mehreren Phasen der Bewegung, für Darstellung der beiden Endstellungen, gemacht werden.)

Man kann die Natur der Bewegungen und daher auch den Sitz des Fk. am leichtesten erfassen, wenn sich die Organe der Region bei der Durchleuchtung von der Umgebung abheben oder gar sich auch noch in ihren einzelnen Teilen, die sich übrigens voneinander verschieden bewegen können, differenzieren; man kann aber die Bewegungserscheinungen auch dann oft sofort verstehen, wenn dies nicht der Fall ist, und zwar zufolge der charakteristischen Art der verschiedenen Bewegungserscheinungen nach Rhythmus, Richtung und Ausmaß. An dem sich dunkel und scharf von der Umgebung abhebenden Fk.-Schatten zeigen sich die Bewegungen sogar besser als am umschließenden Gewebe, manchmal sind sie überhaupt nur am Fk. erkennbar. Nach den Bewegungen läßt sich allerdings direkt nur erkennen, von welchem Organ die Bewegungen ausgehen, nicht aber ob der Fk. in dem Organ selbst steckt oder in der Umgebung, da hier von manchen Teilen die primären Organbewegungen mitgemacht werden. Zeigt sich eine starke Differenz in den Befunden am Fk. und am Organ, macht z. B. der Fk. ausgiebige Bewegungen einer Art, das Organ aber gar nicht, oder umgekehrt, so geht daraus deutlich hervor, daß der Fk. nicht im Organ, auch nicht in einem der vom Organ mitgenommenen Nachbarteile steckt.

Aus den radioskopisch gesehenen Bewegungserscheinungen die wirkliche Bewegung des Fk., die Richtung und Weglänge, sowie die zeitlichen Verhältnisse genau zu bestimmen, ist oft nicht leicht, besonders wenn die Bewegungen kompliziert sind und schnell erfolgen, was bei den pulsatorischen Bewegungen der Fall ist. In welcher Stellung immer der Patient untersucht wird, die Bewegungen des Fk. sind zwar fast stets sichtbar, doch sieht man nur die Bewegungen des Fk.-Schattens am Schirm, also nicht die Bewegung des Fk. selbst, man sieht meist nicht die wirkliche Bewegungsrichtung, sondern nur eine Komponente (Scheinbewegung, Scheinrichtung) und zwar diejenige, welche in der senkrecht auf der Strahlenrichtung stehenden Ebene verläuft, und sieht die Weglänge verkürzt (Scheinweglänge); nur wenn die Bewegung des Fk. in einer Ebene erfolgt, welche auf der Strahlenrichtung senkrecht steht, erhalten wir sofort einen richtigen Eindruck. Die Bewegungen werden daher in der Regel bei verschiedenen Durchleuchtungsrichtungen der Brust (Drehstellungen) am Schirm anders projiziert; nur ein parallel zur Rumpfachse, beim aufrechten

Digitized by Google

Brustkorb in der Vertikalen hin und herrückender Fk. gibt bei allen Drehstellungen den Patienten, da man dabei im allgemeinen senkrecht zur Rumpfachse durchleuchtet, stets dasselbe richtige Bewegungsbild; dagegen zeigt z. B. ein sich im Brustkorb horizontal, schräg oder kompliziert bewegender Fk. bei Durchleuchtung in verschiedenen Richtungen verschiedene Komponenten der Bewegung, sowohl verschieden gerichtet, als auch von verschiedener Länge und manchmal sogar ganz verschiedenartig; ein senkrecht zur Rumpfachse, beim aufrechten Brustkorb horizontal, hin und her rückender Fk. (z. B. von vorne nach hinten, oder von rechts nach links oder schräg) zeigt die Bewegung bei einer Durchleuchtungsrichtung besonders gut, d. h. richtig (Durchleuchtungsrichtung senkrecht auf der Bewegungsrichtung), bei darauf senkrechter Richtung (Durchleuchtungsrichtung in der Bewegungsachse) gar nicht (Vortäuschung des Fehlens einer Bewegung, Scheinruhe). Man hat also, um die wirkliche Bewegung des Fk. zu erfahren, stets die Ergebnisse von Untersuchungen in zwei zueinander senkrechten Richtungen miteinander zu kombinieren.

Die Bewegungen des Fk. erscheinen zwar einerseits oft durch Schräglage des Weges zur Strahlenrichtung in projektorischer Verkürzung, sie können aber anderseits dadurch vergrößert erscheinen, daß der Fk. dem Schirm nicht nahe ist, was bei tiefem Sitz oder Lage in gegenüberliegenden Teilen der Fall ist und vor allem bei Untersuchung mit nicht besonders großer Fokusschirmdistanz in Betracht kommt; bei sehr kleinen und daher undeutlichen Schattenbewegungen kann man sogar, um sie absichtlich größer und deutlicher zu machen, den Schirm von der Körperoberfläche ein gutes Stück entfernt halten, doch ist dies nur ausnahmsweise notwendig.

Die Bewegungen des Fk. im Körperteil sind verschiedener Art und Entstehung, es sind **zwei Hauptgruppen** aufzustellen. Die Bewegungen sind entweder A. einfache Mitbewegungen mit dem betroffenen Organ, bzw. Organteil oder B. teilweise freie Bewegungen in Hohlräumen. Die Bewegungen beider Art können der Entstehung nach recht verschieden sein.

A. Die einfachen Mitbewegungen können I. physiologische, organfunktionelle, myogene sein (physiologische, myomotorische Lokalisation), und entweder stattfinden mit ganz oder teilweise automatischen, unwillkürlichen, spontanen Bewegungen: 1. Respiratorische Brustwand- und Zwerchfellbewegungen, Husten und dgl., 2. Herzpulsationen, 3. Schluckbewegungen (physiologische automatisch-myomotorische Lokalisation) oder die Bewegungen erfolgen 4. mit rein aktiven, willkürlichen Bewegungen des Individuums: Skelettmuskelkontraktionen (physiologische willkürlich-myomotorische Lokalisation).

Die Herzpulsationen sind bekanntlich rein automatisch, die respiratorischen Bewegungen, das Husten, ferner der Schluckakt halbautomatisch, mehr oder weniger willkürlich zu beeinflussen. Die Kontraktionen des größten Teiles der Skelettmuskulatur sind dagegen rein willkürlich. Die entsprechenden radioskopischen Verfahren sind demnach teils rein kontemplativ, teils experimentell mit entsprechender Aufforderung an den Kranken, teils gemischt.

Ferner kommen Mitbewegungen vor II. bei äußeren Prozeduren (passiv-motorische Lokalisation), und zwar 5. mit passiven Knochen- und Gelenkbewegungen (arthrogen-motorische Lokalisation), als auch 6. mit palpatorischen oder sondierenden Verschiebungen von Weichteilen (sondierende und palpierende Lokalisation), 7. beim Stoßen und Schütteln des Körperteils (hippokratische Lokalisation), 8. bei Lageveränderung des Körperteils mit Senkung des Organs der Schwere nach (Gravitationslokalisation).

B. Die teilweise freien Bewegungen des Fk. finden in normalen und pathologischen Hohlräumen statt, mit oder ohne Flüssigkeit bzw. Flüssigkeitsergüssen. Es sind meist Gleitbewegungen, seltener Schleuderbewegungen. Sie können durch dieselben mannigfachen Ursachen entstehen wie die Mitbewegungen.

Die spontanen Mitbewegungen des Fk. mit den Organen können verschieden sein nach der Art und Richtung; entweder sind sie 1. mehr oder weniger gleichartig und gleich-

Digitized by Google

sinnig mit dem entsprechenden Organ bzw. Organteil, oder 2. zwar gleichartig, aber ungleichsinnig (meist entgegengesetzt — wenigstens im Vergleich mit dem vermutlich betroffenen, in Wirklichkeit allerdings nur benachbarten Organteil), oder 3. sehr oder ganz verändert, und zwar durch Kombination von Mitbewegung und freier Bewegung.

Auch dem Grade nach können die Mitbewegungen des Fk. mit dem Organ verschieden sein, vor allem im Vergleich mit der größten Bewegung (Maximalbewegung) des Organs; die Bewegungen des Fk. sind mit denen des Organs verglichen entweder 1. vollkommen ausgebildet, oder 2. verringert (unvollkommen), B. nur halb so groß oder gar nur angedeutet, oder 3) umgekehrt: mehr oder weniger gesteigert, potenziert. Die Schleuderbewegungen eines frei in einer Herzhöhle liegenden Geschosses stellen ein Beispiel von verstärkter und zugleich auch veränderter Mitbewegung mit der Herzaktion dar.

Auch das Fehlen einer von vornherein erwarteten Mitbewegung des Fk. mit einem Organ kann lokalisatorisch verwertet werden.

Ähnliches gilt übrigens auch von den anderen Arten von Bewegungserscheinungen des Fk., z. B. den Mitbewegungen mit aktiven Muskelkontraktionen, mit passiven Bewegungen, Stoßen und Schütteln des Körperteiles, ferner den Bewegungen bei Lagewechsel des Kranken, endlich auch von den teilweise freien Gleitbewegungen des Fk.

I. Einfache Mitbewegungen.

A. Physiologische automatische Motilitäts-Lokalisation.

Die ganz oder wenigstens teilweise automatisch, spontan vor sich gehenden Bewegungen im Organismus zu verfolgen, ist ungemein anziehend; auf viele von den hier angeführten Erscheinungen — allerdings nicht mit spezieller Anwendung auf die Fremdkörperlokalisation — ist schon 1901 von Holzknecht aufmerksam gemacht worden.

1. Atmung, respiratorische Bewegungen.

Respiratorische Bewegungen werden bekanntlich sowohl a) von der äußeren Rumpfmuskulatur (Atmungsmuskulatur) und davon abhängigen Thoraxwand als auch b) vom Zwerchfell gemacht. Die aktiven oder Hauptbewegungen sind die inspiratorischen Bewegungen, worauf die etwas langsameren, passiven, exspiratorischen Rückbewegungen folgen (Wiederherstellung des Urzustandes), mit einer kurzen Ruhepause darauf. Die thorakalen und diaphragmalen Bewegungen finden zwar sowohl im Inspirium als auch im Exspirium gleichzeitig statt, aber untereinander verglichen im allgemeinen in entgegengesetzter Richtung.

Vertiefte Atmung und beschleunigtes Tempo (Bathypnoe, Tachypnoe bzw. Dyspnoe) sind natürlich auch radioskopisch sofort zu erkennen. Sieht oder vermutet man am Fk. respiratorische Verschiebungen, so fordert man stets den Kranken auf, tiefer zu atmen, worauf die Verschiebungen des Fk. stärker und daher auch leichter erkennbar werden.

a) Thoraxwand, Brustatmung (thorakale Bewegungen, speziell an den Rippen und am Brustbein: kostale, sternale Bewegungen). Die inspiratorischen Bewegungen (aktiven Bewegungen, Hauptbewegungen) gehen schräg vor sich, sowohl mit vertikaler Komponente (Hebung), als auch mit horizontaler Komponente, exzentrischer Verschiebung, und zwar bei vorderen Teilen nach vorne, bei seitlichen nach der Seite, bei hinteren nach hinten, worauf die langsameren exspiratorischen Rückbewegungen folgen.

Die mehr oberflächlichen Teile der Brust machen insgesamt diese Bewegungen, und zwar am stärksten die vorderen Abschnitte; vor allem die Thoraxwand und die darüber gelegenen Teile, aber auch — wenn auch nur andeutungsweise — manche von den in den

Digitized by Google

vorderen oberen Brustabschnitten gelegenen Thoraxeingeweiden, nämlich die entsprechenden Teile der Lungenspitzen und das vordere Mediastinum.

In diesen Teilen sitzende Fk. zeigen die genannten Bewegungen meist deutlich; manchmal sind allerdings die Atmungsbewegungen der Teile sehr gering, dann bleibt auch der Fk. fast ruhig. Aus dem Vorhandensein oder Fehlen von respiratorischen Bewegungen bei hohem Sitz des Fk. in der Brust ist daher über seine brustwand-relative Lage (außerhalb oder innerhalb der Brustwand oder in ihr selbst) nur wenig zu schließen, höchstens soviel, daß aus-

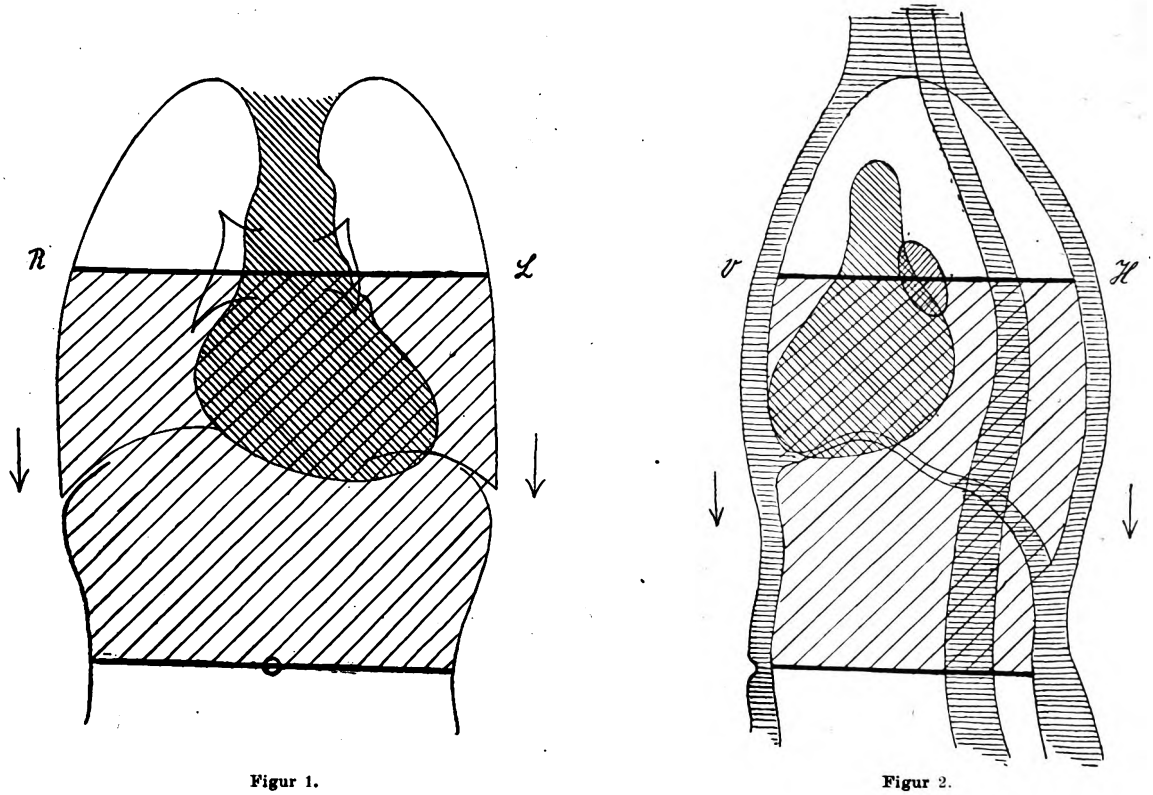

Figur 1. Figur 2.

Figuren-Serie I.

Gebiet der starken diaphragmal-respiratorischen Bewegungen mit dicken Linien eingefaßt und schütter schraffiert: untere Brust- und obere Bauchregion mit thorako-abdominaler Übergangsregion; obere Grenze im Niveau der Lungenhilus, untere Grenze im Nabelniveau. Verschiebungen beim Inspirium kaudalwärts (Pfeile!).

Figur 1. Vorderbild. Zwerchfell, Herz mit großen Gefäßen und unteren Halseingeweiden, Lungen mit Hilus.

Figur 2. Linkes Seiten- bzw. Schrägbild des Rumpfes. Vordere Brust- und Bauchwand, Zwerchfell, Herz mit Aorta, Wirbelsäule (Körperreihe), Lungenspitzen und Basen mit Hilus, hintere Brust- und Bauchwand.

gesprochene thorakale Atmungsbewegungen für mehr oberflächliche Lage im allgemeinen sprechen. Bei Sitz des Fk. in unteren Teilen der Brust ist dagegen die Entscheidung auf Grund der Bewegungen in der Regel leicht; thorakal-respiratorische Bewegungen zeigen — wenn sich in dem Falle das Zwerchfell ausgiebig normal bewegt — an, daß der Fk. entweder in der Brustwand selbst sitzt oder wenigstens nicht weit davon entfernt ist und damit in enger Verbindung steht, sei es daß er außerhalb der Brustwand liegt, z. B. im Unterhautzellgewebe, sei es in der Brust, z. B. in der Pleura oder im vorderen Mediastinalgewebe, er kann sogar oberflächlich in der Lunge liegen. Tief in der Lunge sitzende Fk. machen (wenn sich zugleich das Zwerchfell normal bewegt) nur bei starken Gewebsveränderungen, und zwar

Digitized by Google

bei Pleuraadhäsion und bis zur Oberfläche reichender Verdichtung und Schrumpfung der Lunge thorakal-respiratorische Bewegungen. Bei Schrumpfung einer ganzen Lunge sind in dieser beim Inspirium nicht bloß bis in die Tiefe Hebungen und exzentrische Bewegungen vorhanden, sondern auch noch — besonders a. den medialen Teilen — mit den Mediastinalorganen (Herz) seitliche Verschiebungen, und zwar nach der kranken Seite hin, was sich natürlich auch an Fkn. deutlich zeigt.

b) Zwerchfell, Bauchatmung, diaphragmale Bewegungen. In der Brust- und Bauchhöhle machen die Eingeweide auf weiten Gebieten die Zwerchfellbewegungen mit; die inspiratorischen Bewegungen (aktiven Bewegungen, Hauptbewegungen) sind Abwärtsbewegungen (Senkung), worauf die langsameren exspiratorischen Rückbewegungen (Hebung) folgen und dann noch die Atmungspause hinzutritt; mit der inspiratorischen Senkung ist übrigens stellenweise (hinten) noch eine konzentrische Verschiebung verbunden. Macht ein Fk. derartige diaphragmal-respiratorische Bewegungen, so liegt er in den Eingeweiden, sei es oberhalb des Zwerchfells, im Thoraxinnern, sei es unterhalb des Zwerchfells, im Abdomen. Besonders die etwa vom Niveau des Zentrums der Lungenhilus abwärts liegenden Thoraxeingeweide machen insgesamt diaphragmal-respiratorische Bewegungen, zunächst die entsprechenden, unteren Lungenabschnitte, ferner das hintere Mediastinum samt dem Ende der Speiseröhre, auch das Herz, und zwar machen diese beiden Organe dabei auch Zeigerbewegungen: mit den untern Teilen (Spitze) verschieben sie sich stärker als mit den oberen; die etwas weiter oben liegenden Lungenabschnitte machen die Bewegungen nur in geringem Grade mit, und zwar nur in den zentralen Teilen. Ferner machen die Baucheingeweide dieselben Bewegungen, namentlich bis zum Nabelniveau, aber auch weiter unten in geringerem Grade. (Figuren-Serie I.)

Am stärksten bewegen sich natürlich die Teile in der engeren thorakoabdominalen Übergangsregion. Ob aber ein hier liegender, diese Bewegungen zeigender Fk. ober- oder unterhalb des Zwerchfells liegt, läßt sich aus der Art der Bewegung nicht erkennen, muß vielmehr auf andere Weise bestimmt werden. Der vordere mediane Teil des Zwerchfells mit dem Herzen bewegt sich weniger, während sich die Zwerchfellkuppeln sehr stark bewegen; vorne kann sogar, wenn das Individuum stark thorakal atmet, die normale inspiratorische — im Verhältnis zum Sternum eine Senkung darstellende — Zwerchfellbewegung kompensiert oder sogar überkompensiert werden, mit Hebung der Teile — invertierte Bewegungen. (Bei der normalen Atmung bleiben gewisse Teile der Lungen und benachbarten Organe nur durch Kompensation der zwei Einflüsse ruhig.) Bei floriden oder abgelaufenen schweren intrathorakalen oder intraabdominalen Entzündungsprozessen mit Ergüssen oder Schwielen können die diaphragmalen Bewegungen entweder nur stellenweise oder halbseitig oder sogar doppelseitig sehr eingeschränkt sein oder ganz ausbleiben; auch bei starkem Emphysem sind die Zwerchfellbewegungen sehr behindert.

Manchmal wird die Entscheidung, ob der Fk. respiratorisch dem Thorax oder dem Zwerchfell folgt, durch äußere Kontrolle der Atmung, sei es der inspiratorischen Thoraxhebung oben, sei es der Bauchvorwölbung unten, durch Auflegen der Hand erleichtert.

Anhang. Husten, tussale Bewegungen. Bei dem reflektorisch oder willkürlich erzeugten, komplizierten Akte des Hustenstoßes wird bekanntlich zuerst meist tief eingeatmet, dann bei angehaltener Atmung die Bauchmuskulatur zusammengezogen, gleichzeitig das Zwerchfell erschlafft und die Stimmritze zunächst geschlossen; durch verstärkten Druck der Bauchpresse auf die elastischen Eingeweide (Bauch- und weiterhin auch Brusteingeweide), sowie durch kräftige Zusammenziehung des Brustkorbes wird nun der Stimmritzenverschluß gesprengt, wobei die Brusteingeweide, das Zwerchfell und die oberen Baucheingeweide ruckweise gehoben werden; die Lungen werden dabei stark komprimiert (es ist dies einem forzierten Exspirium vergleichbar). Darauf wird schließlich wieder ein tiefes Inspirium mit starker Zwerchfellsenkung ausgeführt.

Digitized by Google

Die Nähe des Fk. zum Zwerchfell und die Verschiedenheit der Beweglichkeit der einzelnen Teile des Zwerchfells und der Eingeweide macht sich auch beim Hustenstoß bemerkbar; bei der Stimmritzensprengung werden die unteren und zwar seitlichen und hinteren Abschnitte der Brusteingeweide, die entsprechenden Teile der Lungen, ferner auch das hintere Mediastinum samt der Speiseröhre besonders stark aufwärts gegen die obere Brustapertur getrieben, weniger das Herz; noch weniger werden die oberen Teile bewegt, z. B. die Luftröhre samt den Lungenhilus, am allerwenigsten die Lungenspitzen, die Cava superior und der Aortenbogen, doch insgesamt noch immer beträchtlich; eine vergrößerte, dabei gut bewegliche Schilddrüse, namentlich mit intrathorakaler Fortsetzung wird stark gehoben, was sich am gut sichtbaren unteren Kontur deutlich zeigt (übrigens auch am Halse durch Inspektion und Palpation leicht nachweisbar ist), eine bewegliche rein intrathorakale Struma wird dabei sogar manchmal vollkommen nach oben in die Halsregion luxiert — vor der Röntgenuntersuchung eine ganz unerwartete Erscheinung. An Fkn. in den genannten Organen sind die zum Teil sehr starken und raschen Verschiebungen besonders leicht erkennbar.

2. Herzaktion, herzpulsatorische Bewegungen.

Mit der Herzaktion sind bekanntlich in schneller und regelmäßiger Aufeinanderfolge wiederkehrende, rasche und gleichartige Bewegungen verbunden, mit kleinen Wegen hin und her (z. B. in radialer Richtung d. h. senkrecht zur Herzoberfläche oder tangential bzw. parallel zur Herzoberfläche), typische Pulsationen. Bei aufgeregter Herzaktion sind die Bewegungen natürlich stärker, bei Tachykardie beschleunigt, bei Arhythmie ungleichmäßig in Aufeinanderfolge und Stärke.

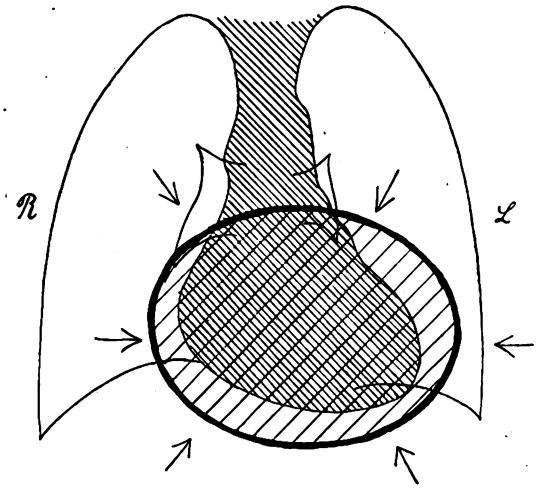

Figur 3.

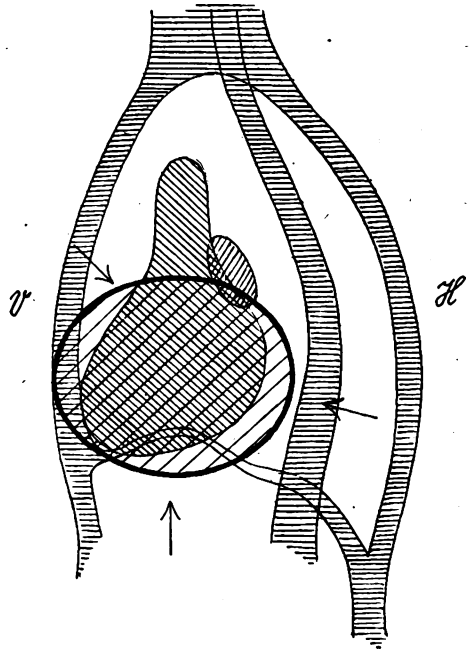

Figur 4.

Figuren-Serie II.

Gebiet der herzpulsatorischen Bewegungen (Herzregion) mit dicker Linie eingefaßt und schütter schraffiert. Bei der Herzkontraktion (Kammersystole) Verschiebung im allgemeinen herzzentralwärts (Pfeile!). Im Gebiet mit dem Herzen auch die Nachbargebiete der Lungen, des vorderen und hinteren Mediastinums und des Abdomens mitinbegriffen.

Figur 3. Vorderbild.
Figur 4. Linkes Seiten- bzw. Schrägbild des Rumpfes.

Digitized by Google

Durch die Herzkontraktionen verändert sich nicht nur das Herz selbst in der Größe und Form, es werden vielmehr auch die angrenzenden Teile der Thorax- und Abdominalorgane mitbewegt. Hier sitzende Fk. machen die Bewegungen meist deutlich sichtbar mit. Ein in der Brust in der Herzregion (in der unteren, medianen und sich nach links ausdehnenden Brustregion) sitzender, solche Bewegungen zeigender Fk. muß also keineswegs im Herzen selbst sitzen, er kann vielmehr extrakardial, bzw. parakardial stecken, dem Herzen rechts oder links, vorne oder hinten, oben oder unten dicht anliegen, oder sogar mehr oder weniger weit davon entfernt sein, er kann überhaupt in irgendeinem der benachbarten Weichteile des Brustkorbes liegen, z. B. im vorderen oder hinteren Mediastinum, in oder an der Wand der Speiseröhre, in einem Pleurasinus, selbst im Lungengewebe; ferner im Abdomen, z. B. in der Leber. (Figuren-Serie II: eiförmiges Gebiet.)

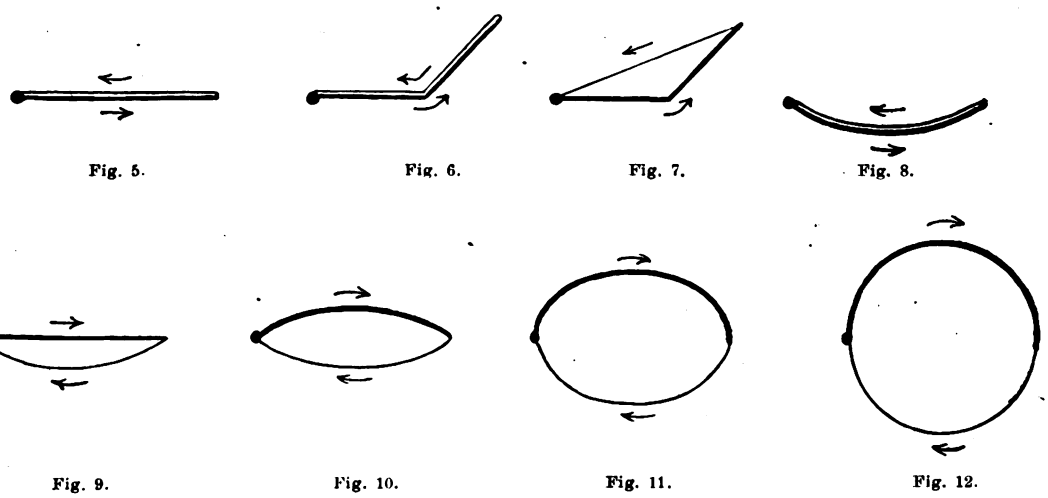

Figuren-Serie III.

Pulsatorische Bewegungen eines Punktes. Es kann dies sowohl für einen Fk. selbst, als auch für seinen Schatten gelten; die Schattenbewegung stimmt mit der Fk.-Bewegung nur dann überein, wenn man den Weg des Fk. nicht in Verkürzung, dargestellt sieht. Es kann sich dabei um einen kleinen Fk. oder eine größere Kugel (z. B. eine Schrapnell-K.) oder um einen anders gestalteten Fk. (Stab, Nadel, Gewehrgeschoß oder einen ganz unregelmäßigen Fk.) handeln, der sich in Gänze derart verschiebt. (Andernfalls wäre mit den Zeichnungen nur die Bewegung eines der unzähligen Fk.-Punkte angegeben.) Die Bewegung findet hin und her pendelnd oder rotierend statt. Fk. am Auspunkt: Kugel; Hinweg: dicke Linie; Rückweg: dünne Linie (Pfeile!).

Figur 5: Bewegung hin und her in einer Geraden, 6: im Winkel, Hin- und Rückweg zusammenfallend; 7: nicht zusammenfallend (Dreieckform); 8: Bewegung im Bogen, Hin- und Rückweg zusammenfallend (wippende Bewegung); 9: Hin- und Rückweg nicht zusammenfallend, ungleichartig (Kreissegmentform); 10: Bewegung hin und her im Bogen, Hin- und Rückweg nicht zusammenfallend, im übrigen aber gleichartig (Wetzsteinform); 11: Bewegung in der Bahn einer Ellipse; 12: Kreisbahn.

Ähnliches gilt von oberhalb des Herzens oder weiter hinten vor der Wirbelsäule in der Region der großen Gefäße etwa median sitzenden Fkn. mit kleinen pulsatorischen Bewegungen, sei es daß sie vorne (Aorta ascendens, Bogen und Pulmonalis) oder weiter hinten an der Wirbelsäule (Aorta descendens) liegen; sie können in der Wand, aber auch in der Nachbarschaft der Gefäße sitzen: vaso-pulsatorische Bewegungen.

Meist kann man an den im Herzen selbst sitzenden oder ihm anliegenden Fkn. (übrigens auch an Fkn. in der Nachbarschaft) im Schattenbild ein Hin- und Herpendeln erkennen und daher die Bewegung in zwei Phasen zerlegen, in eine kammersystolische, besonders rasche, zuckende Bewegung (die aktive oder Hauptbewegung der Ventrikel) mit darauffolgender kurzer Ruhepause und eine etwas langsamere, diastolische, passive Rückbewegung;

Digitized by Google

zuweilen macht der Fk. auf dem Hin- und Rückweg an einer Stelle einen kurzen Halt. Meist bewegt sich der Fk. und auch sein Schatten im ganzen (Totalbewegungen); dann gehen die Bewegungen des Fk.-Schattens entweder in einer geraden Linie vor sich oder mit Winkelbildung, oder im Bogen „wippend", wobei der Rückweg nicht ganz in den Hinweg fallen muß, oder die Bewegungen sind geradezu kreis- oder ellipsenförmig „rotierend", im letzteren Falle kann man meist nicht mehr die 2 Phasen unterscheiden. (Figuren-Serie III.) Ferner kommt es vor, daß sich ein nicht kugeliger Fk. (längliches Gewehrgeschoß) nicht als Ganzes verschiebt, sondern um einen in seiner Masse gelegenen ruhenden Punkt dreht (Partialbewegungen), z. B. mit Zeiger- oder Wagenbewegungen des Fk.-Schattens, im letzteren Fall mit dem einen Ende entgegengesetzt dem andern, sei es daß das Rotationszentrum genau in der Mitte oder einem Ende näher liegt. (Figuren-Serie IV.) Auch kommen schließlich Kombinationen von Total- und Partialbewegungen vor.

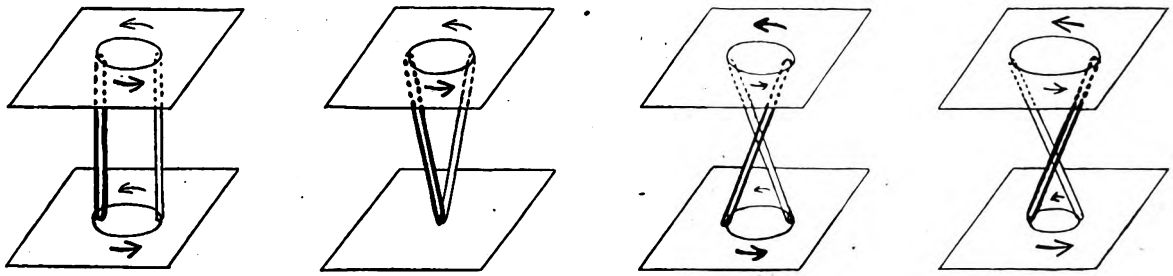

Fig. 13. Fig. 14. Fig. 15. Fig. 16.

Figuren-Serie IV.

Pulsatorische Rotation eines Stabes im Kreis (allenfalls auch in der Bahn einer Ellipse oder eines anderen Ovals). Der Stab in der Ausgangsstellung: dicke Linie, in der anderen Extremstellung: dünne Linie. Die Ebenen, in welchen sich die Enden bewegen, sind perspektivisch als Rhomben in Aufsicht gezeichnet. Wegrichtung der Stabenden: vorne: dicker Pfeil, hinten: dünner Pfeil.

Figur 13. Längsachsenparallele rotierende Totalbewegung des Fk., also mit der ganzen Masse gleichmäßig.

Figur 14. Rotierende Zeigerbewegung, fixer Endpunkt unten.

Figur 15. Wagenbewegung, fixer Mittelpunkt; die Hälften zwar gleichartig und gleichsinnig wandernd, aber hintereinander: wenn der obere Teil vorne, steht der untere Teil hinten.

Figur 16. Ähnliche Bewegung, aber fixer Punkt abseits von der Mitte, unterhalb.

Im allgemeinen ist am Schirm bei Durchleuchtungsrichtung senkrecht auf der Längsachse des Stabes von Figur 13 die Rotation nicht als solche zu erkennen, es bietet sich vielmehr ein einfaches Bewegungsbild; bei 13 ist ein einfaches Hin- und Herrücken des Stabschattens, bei 14 eine einfache Zeiger-, bei 15 und 16 eine einfache Wagenbewegung zu sehen.

Meist kann man erst durch Untersuchung des Brustkorbes in mehreren Durchleuchtungsrichtungen die wirkliche Bewegung des Fk. konstruieren. In Figuren-Serie V sind die pulsatorischen pendelnden Bewegungen eines Gewehrprojektiles in verschiedenen Modalitäten dargestellt, und zwar wie sie sich am Schirm günstig und ungünstig präsentieren.

Hat man die Bewegung des Fk. zunächst in Beziehung zum Rumpf gebracht (Zentrum, Achse und Oberfläche des Rumpfes — rumpfrelative Bewegung), so hat man sie dann auch noch zum Herzen in Beziehung zu bringen (Zentrum, Achse, Oberfläche des Herzens und seiner Teile — herzrelative Bewegung). Die Bewegungen können herzrelativ sehr verschieden gerichtet sein, z. B. können sie an einem in der äußeren Herzwand sitzenden Fk., wenn sie im wesentlichen einheitlich und geradlinig sind, stattfinden: 1. in senkrechter Richtung zur diastolischen Herzoberfläche, Senkungen und Hebungen, meist der Systole und Diastole entsprechend, 2. entlang der bewegten Herzoberfläche (oberflächenparallele „Tangentialbewegungen") und zwar entweder a) entlang einem Meridian oder b) entlang einem Breitenkreis (Meridian- und Breitenkreisbewegungen, Längs- und Querbewegungen),

Digitized by Google

oder c) schräg zwischen a und b, oder endlich 3. mit einer Kombination von 1. und 2.; dabei kann man manchmal das Vorhandensein einer Hauptbewegungsrichtung, Hauptkomponente erkennen.

Die rein nach einer der genannten Arten erfolgenden Bewegungen sind selten, meist sind Kombinationen vorhanden; es finden z. B. statt rein senkrechter Bewegungen mit einfacher Senkung und Hebung vielmehr schräge oder rotierende Bewegungen statt. Das Herz zieht sich systolisch derart zusammen, daß sich die Wandteile im allgemeinen zentripetal bewegen; das Organ hat aber nicht die Gestalt einer Kugel, sondern eines übrigens unregelmäßigen Eies (an Längsschnitten erhält man verschiedene, unregelmäßig elliptische Ovale); die Fk.-Bewegung findet teils in der Richtung zum funktionellen Zentrum, teils zu einem der zwei Brennpunkte der Ellipse, teils zu Zwischenpunkten statt, wobei die longitudinale, meridiane Komponente im allgemeinen zum funktionellen Äquator des Herzens hin erfolgt (Termini des Verfassers; vgl. Figur 48). Dabei sind infolge der schrägen Richtung der Herzmuskelfasersysteme überdies gleichzeitig Tangentialbewegungen vorhanden mit querer Komponente (entsprechend einem Parallelkreis). Das funktionelle Zentrum und der funktionelle Äquator des Herzens fallen beiläufig mit dem geometrischen Punkt, bzw. der geometrischen Linie zusammen, ihre Lage in der Mitte des Herzens, bzw. Mitte der Längsachse des Herzens, im Kammerkegel läßt sich sowohl durch anatomische Untersuchung von Menschenherzen, als auch durch physiologische Untersuchung von schlagenden Tierherzen, als auch — und zwar am besten — durch radioskopische Beobachtung von zahlreichen Verletzten mit Fkn. in der Herzregion erkennen. Dadurch zerfällt das Herz in zwei Teile, in einen infra- und supraäquatorischen Abschnitt; oberhalb sind daher die systolischen, zentripetalen Kammerwandbewegungen im allgemeinen mit der meridianen Komponente herzspitzenwärts gerichtet (auch die anstoßenden Vorhofteile folgen der Bewegung), unterhalb dagegen herzbasalwärts; die diastolischen zentrifugalen Rückbewegungen der Wandteile sind entgegengesetzt gerichtet. Aber in der Wirklichkeit halten sich die Teile keineswegs streng an diesen Herzäquator; z. B. bewegen sich in ihm selbst gelegene Teile nicht immer rein senkrecht zur diastolischen Herzoberfläche, d. h. genau zum Zentrum des Herzens. Nicht nur die Lage des nächsten Oberflächenpunktes, auch der Tiefensitz wirken auf die Richtung ein, in verschiedenen Schichten der Herzwand liegen nämlich andere Muskelfasersysteme. (Übrigens kann man sich bei der Schirmbeobachtung der Fk.-Bewegungen nur durch große Sorgfalt vor Täuschungen bewahren; so erscheinen z. B. bei Untersuchung des Individuums in Frontstellung pulsierende Fk.-Bewegungen, die genau senkrecht auf die Längsachse des Herzens stattfinden, auf den ersten Blick systolisch, bald herzspitzenwärts, bald herzbasalwärts gerichtet, je nachdem der Fk. in der Vorder- oder Hinterwand des Herzens sitzt, und zwar zufolge der Schräglage des Organs im Brustkorb.)

Kräftige Kontraktionen finden vor allem an den Kammern statt; die Vorhofkontraktionen finden bekanntlich nicht gleichzeitig, sondern abwechselnd mit den Kammerkontraktionen statt, sie wirken daher den gleichzeitig erfolgenden Kammerdiastolen an der Vorhof-Kammergrenze keineswegs entgegen, sie unterstützen sie sogar; ebenso unterstützen sich die Kammern und Vorhöfe bei der anderen Phase der Herzbewegung (Kammersystolen und Vorhofdiastolen); bei kräftiger Herzaktion werden die Vorhöfe in ihrer Gesamtheit von den angrenzenden Ventrikel teilen systolisch spitzenwärts mitgerissen.

Übrigens werden auch an den Kammern bei der Herzsystole manche Wandteile zunächst nicht eingezogen, sondern umgekehrt vorgewölbt. Das Herz hat nämlich in der Diastole die Gestalt eines stark abgeflachten Eies, systolisch verkleinert sich zwar das Organ, es findet eine Verkürzung und eine Verschmälerung statt, letztere aber nicht in allen Querdurchmessern, vielmehr entsteht stellenweise umgekehrt eine Verdickung, so daß sich im ganzen eine Annäherung an die Kugelgestalt bildet. So wird z. B. am linken Ventrikel der vordere untere, in der Diastole flache Teil der Oberfläche bei der Systole buckelig vorgetrieben (Braunscher Herzbuckel), ferner werden die basalen hinteren, an der Längsfurche liegenden, flachen Kammer-

Digitized by Google

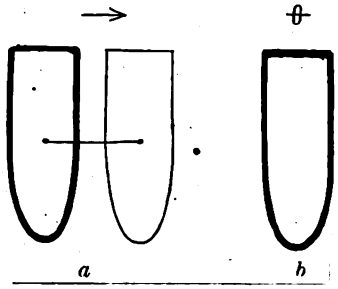

Fig. 17.

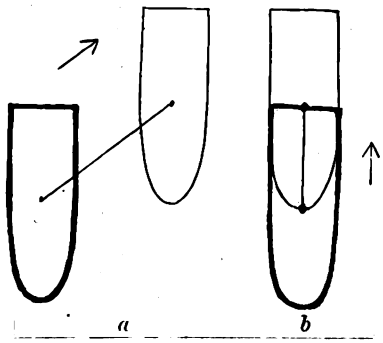

Fig. 18.

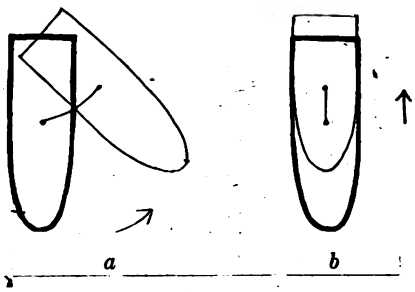

Fig. 19.

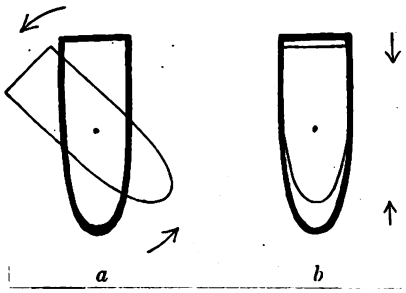

Fig. 20.

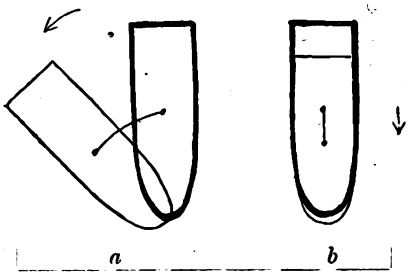

Fig. 21.

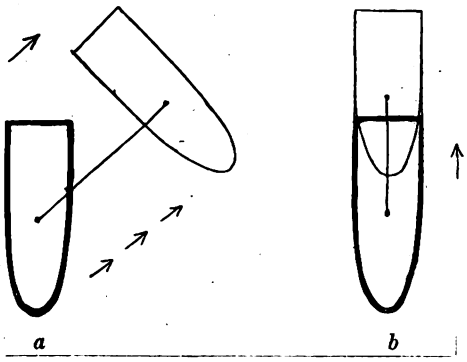

Fig. 22.

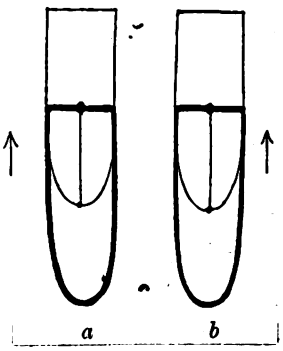

Fig. 23.

Figuren-Serie V.

Pulsatorische pendelnde Bewegungen eines länglichen Fremdkörpers, Gewehrprojektils, in einer Ebene. Geschoß in Ausgangsstellung mit dicker Linie, in Endstellung mit dünner Linie gezeichnet. *a* Bewegungsbild bei günstigster Strahlenrichtung: senkrecht zur Fremdkörperachse und Bewegungsebene, daher Bewegung des Fk. am Schirm vollkommen sichtbar; *b* Bewegungsbild bei sehr ungünstiger Durchleuchtungsrichtung: senkrecht auf der früheren, und zwar ebenfalls senkrecht auf der Fk.-Achse, aber in der Bewegungsebene. Bewegung des Fk.-Mittelpunktes durch eine Linie gezeichnet. Bewegungsrichtung in der ersten Phase: Pfeile!, Rückbewegung nicht markiert. Fig. 17 bis 23: stehendes (hängendes) Geschoß, Fig. 24 bis 29 liegendes Geschoß.

Figur 17. Einfache achsenparallele Querbewegung horizontal (in b ganz unsichtbar).

Figur 18. Achsenparallele schräge Hebung (in b nur als Axialbewegung, Hebung sichtbar).

Figur 19. Zeigerbewegung um einen fixen Endpunkt oben in Basismitte (in b nur als leichte Axialbewegung, Hebung und Verkürzung sichtbar).

Figur 20. Wagenbewegung um eine quere Achse, durch das Zentrum ziehend (in b nur als leichte Verkürzung sichtbar).

Figur 21. Zeigerbewegung, ähnlich wie 19, aber Bewegung um Endpunkt unten (in b nur als Verkürzung und leichte Senkung sichtbar).

Figur 22. Komplizierte Bewegung, teils total: schräg, teil partial: zeigerartig (in b nur als Axialbewegung, Hebung und Verkürzung sichtbar).

Figur 23. Einfache Axialbewegung (in b ebensogut sichtbar).

Digitized by Google

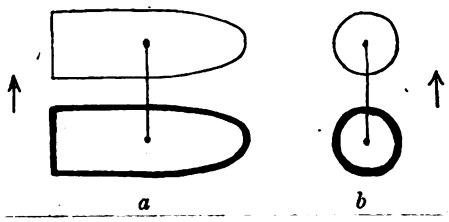

Fig. 24.



Fig. 25.

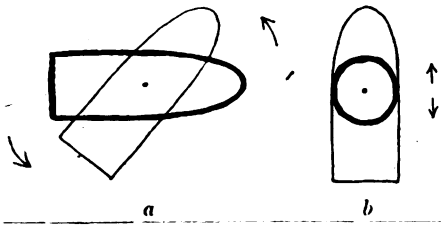

Fig. 26.

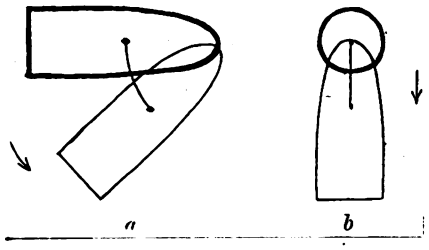

Fig. 27.



Fig. 28.



Fig. 29.

Figur 24. Einfache achsenparallele Querbewegung, Hebung (in b Fk. verkürzt als Kreisscheibe sichtbar, aber die Bewegung ebensogut erkennbar).

Figur 25. Zeigerbewegung, Drehung um fixen Punkt links in der Basenmitte (in b Fk. in der Ausgangsstellung verkürzt, als Kreisscheibe sichtbar, die Bewegung nur als ein Auswachsen nach oben zu einem kurzen Geschoß dargestellt).

Figur 26. Wagenbewegung, Drehung um Fk.-Zentrum (in b nur als Auswachsen auf- und abwärts zu einem etwas verkürzten Geschoß mit Beibehaltung des Zentrums dargestellt).

Figur 27. Zeigerbewegung, Drehung um einen fixen Punkt an der Spitze (in b nur als ein Auswachsen aus einer Kreisscheibe zu einem abwärtshängenden, etwas verkürzten Geschoß sichtbar).

Figur 28. Einfache Axialbewegung, horizontal nach rechts (in b ganz unsichtbar).

Figur 29. Komplizierte Bewegung, teils total: schräg nach rechts oben, teils partial: zeigerartig (in b nur als ein Auswachsen aus einer Kreisscheibe zu einem verkürzten Geschoß nach oben mit kurzer Wanderung aufwärts dargestellt).

teile vorgestoßen, wobei sich gleichzeitig der Vorhof diastolisch vorwölbt (daher die starke Hebung des entsprechenden hinteren Herzkonturs, was zu entsprechenden rhythmischen Verschiebungen des Ösophagus führt). (Figuren-Serie VI, VII, VIII).

Die Bewegungen an den verschiedenen Teilen des Organs stehen in ihrer Richtung entsprechend der bekannten Schräglage des Organs im Thorax zu den Achsen des Brustraumes in bestimmter Beziehung; so sind z. B. die Radialbewegungen der Herzwandteile an manchen vorderen und hinteren Abschnitten des Herzens im Thorax beiläufig horizontal sagittal, an manchen seitlichen Abschnitten des Organs horizontal frontal, an manchen oberen und unteren Abschnitten vertikal (parallel zur Rumpfachse) gerichtet; die thoraxrelative Richtung der Fk.-Bewegung wird sogar meist früher erkannt und leichter festgestellt als die herzrelative, an sich freilich interessantere Richtung.

Digitized by Google

An den in der Herzregion liegenden Fkn. sind die pulsatorischen Bewegungen besonders gut zu sehen, sogar noch leichter zu erkennen als an der Herzwand, manchmal sogar überhaupt nur am Fk., wenn z. B. der Teil der Herzwand selbst von darauf senkrechten Strahlen getroffen wird, da nur ein tangential belichteter, am Schirm konturbildender Teil des Herzens die Pulsationen zeigt. Sind die Herzpulsationen nur schwach, so läßt man den Patienten rasch nacheinander mehrere Kniebeugen machen.

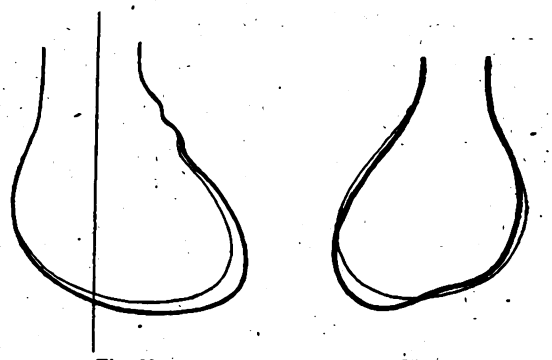

Fig. 30. Fig. 31.

Figuren-Serie VI.

Herzfiguren bei Kammerdiastole und Systole. Diastole (dicke Linie), Systole (dünne Linie).

Figur 30. Frontbild (antero-posteriore Durchleuchtung des Brustkorbes mit Ergänzung des unteren Herzkonturs). Es erfolgt bei der Herzkontraktion eine Einziehung fast des ganzen Konturs, anscheinend eine allseitige Verkleinerung des Herzens.

Figur 31. Linkes Seitenbild (dextro-sinistrale Durchleuchtung des Brustkorbes bei linker Kantenstellung des Individuums). Einziehung des Spitzenteiles des Herzens, aber vorne Vorwölbung oberhalb der Spitze (Braunscher Herzbuckel), ferner hinten im Gebiet der Längsfurche und der Vorhöfe. (Details der Zeichnung nicht verläßlich.)

Die Bewegungen der in der Nachbarschaft des Herzens sitzenden Fk., speziell in der Lunge, im Mediastinalgewebe, im Herzbeutel, finden meist herzradial statt, sie können aber bei Adhäsion der Perikard- und Pleurablätter auch parallel zur Herzoberfläche, „tangential" erfolgen.

Das zeitliche Verhalten der Fk.-Bewegung zur Ventrikelsystole läßt sich meist erkennen, allerdings nicht immer, da sich, die verschiedenen Wandteile des Herzens ungleichartig bewegen und man auch nicht immer gleichzeitig die Herzspitzenkontraktionen sieht. In vielen Fällen nimmt man daher während der radioskopischen Beobachtung auch noch eine äußere Kontrolle der Herzkontraktionen vor, ein Tasten des Spitzenstoßes oder eines Arterienpulses (z. B. der Karotis).

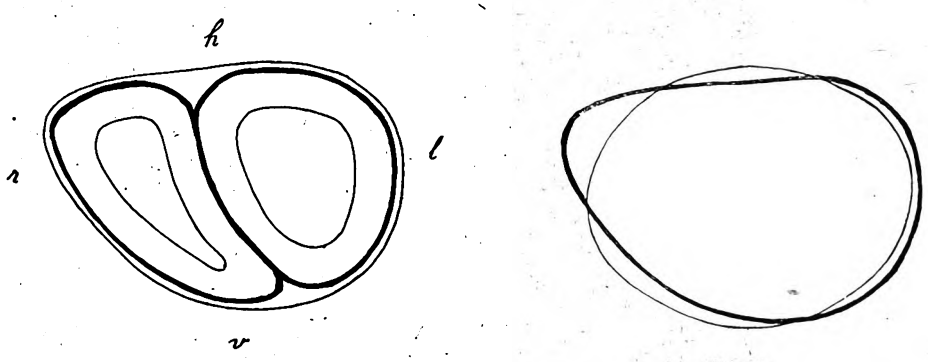

Fig. 32. Fig. 33.

Figuren-Serie VII.

Anatomischer Querschnitt durch das Herz und zwar durch den Kammerkegel.

Figur 32. Diastole (nach Toldt, aber vereinfacht). Rechter und linker Ventrikel; der rechte Ventrikel ist sichelförmig abgeflacht (die Wand ist etwas zu dick gezeichnet!) und umfaßt den linken durchwegs abgerundeten Ventrikel.

Figur 33. Diastole (dickere Linie) und Systole (dünnere Linie) nach Verfasser. Im ganzen erfolgt bei der Herzkontraktion zwar eine Verkleinerung des Querschnittes, aber es wird doch stellenweise (rechts vorne und hinten) der Kontur hinausgerückt, die Oberfläche also gehoben. (Details z. T. noch problematisch.)

Digitized by Google

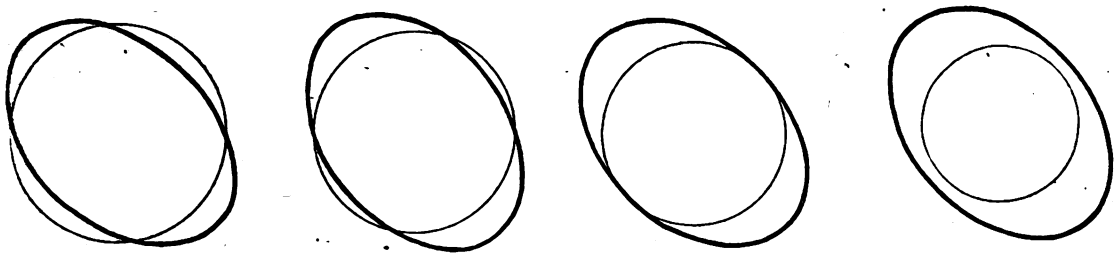

Fig. 34. Fig. 35. Fig. 36. Fig. 37.

Figuren-Serie VIII.

Darstellung der Umwandlung eines Ellipsoids zu Kugelformen verschiedener Größe, zum Vergleich mit dem schlagenden Herzen; kann sowohl für einen Längs-, als auch einen Querschnitt des Herzens gelten.

Figur 34. Einfache Umwandlung ohne Verkleinerung: starke Einziehung der Pole, starke Hebung des Mantels.

Figur 35. Mäßige Verkleinerung: stärkere Einziehung der Pole, geringere Hebung des Mantels.

Figur 36. Starke Verkleinerung: bloß stärkere Einziehung der Pole, keine Hebung des Mantels.

Figur 37. Noch stärkere Verkleinerung: noch stärkere Einziehung der Pole, auch Einziehung des Mantels.

Am Herzen sind, wie früher angegeben, fast immer auch noch respiratorische und zwar meist diaphragmale Bewegungen vorhanden; dadurch sind auch am Fk. die Bewegungen noch mehr kompliziert, sie erfolgen gleichzeitig pulsatorisch und respiratorisch mit Interferenz der beiden, keineswegs nach demselben Rhythmus erfolgenden Bewegungsarten. Die zwei Bewegungen sind auch meist ungleich groß, und zwar sind manchmal die pulsatorischen Bewegungen des Fk.-Schattens stärker als die respiratorischen, namentlich bei schwacher Bauchatmung und starker Herzaktion, manchmal sind dagegen umgekehrt die respiratorischen Bewegungen stärker als die pulsatorischen, namentlich bei starker Bauchatmung und schwach schlagendem Herzen. Schaltet man im letzteren Fall die respiratorischen Bewegungen durch Aufforderung an den Patienten, mit dem Atmen auszusetzen aus, so sind damit die pulsatorischen Bewegungen isoliert, daher nun deutlicher und ungestört zu verfolgen.

3. Schluckakt, deglutorische Bewegungen.

Durch den Deglutitionsakt der Schlundmuskulatur werden nicht nur der Schlund und die oberen, in der Halsregion liegenden Teile der Speiseröhre und Luftröhre samt dem Kehlkopf und der Schilddrüse gehoben, sondern auch — wenn auch weniger — die unteren, im hinteren Mediastinum liegenden Teile des Ösophagus und der Trachea mit den Hauptbronchien samt den benachbarten Geweben, manchmal auch der Aortenbogen (paraösophageale Region). So erhält auch eine große, in den Brustkorb reichende Struma samt dem verdrängten und damit verwachsenen Aortenbogen diese Bewegung mitgeteilt, entweder durch einfache Druckentlastung oder durch direkten Zug seitens der Drüse und Trachea. Die Teile werden alle ruckweise gehoben (aktive Bewegung, Hauptbewegung) und fallen dann sofort etwas langsamer zurück (passive Rückbewegung, Wiederherstellung des Ruhezustandes). Fk. in den genannten Organen (Speiseröhre, Luftröhre, Schilddrüse) und in den benachbarten, damit fest oder nur locker verbundenen Geweben machen natürlich die Deglutitionsbewegung mit, diese ist sogar oft nur am Fk. zu sehen; die Erscheinung beweist also nicht etwa die Lage des Fk. in der Wand oder gar Lichtung der Speiseröhre. (Figuren-Serie IX: langgestrecktes, zungenförmiges Gebiet.)

Man läßt den Kranken entweder nur „leer" (Speichel) schlucken oder etwas Wasser, das er vorher in den Mund genommen hat; man blickt dabei den Fk.-Schatten unverwandt an, kontrolliert eventuell die Schluckbewegung auch äußerlich mit dem Finger am Kehlkopf des Patienten, um den Moment nicht zu versäumen und die Bewegung nicht zu übersehen.

Digitized by Google

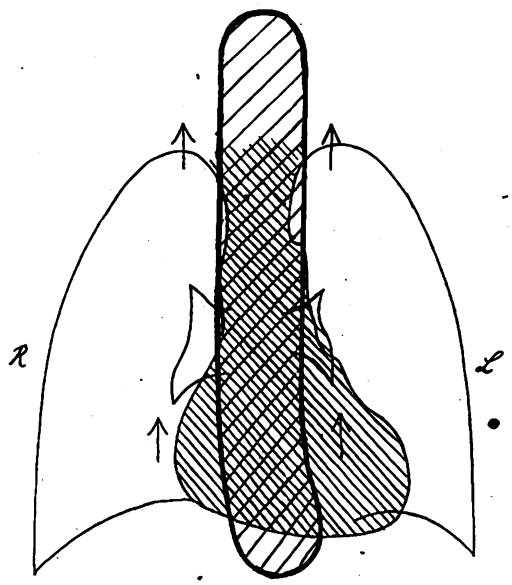

Fig. 38.

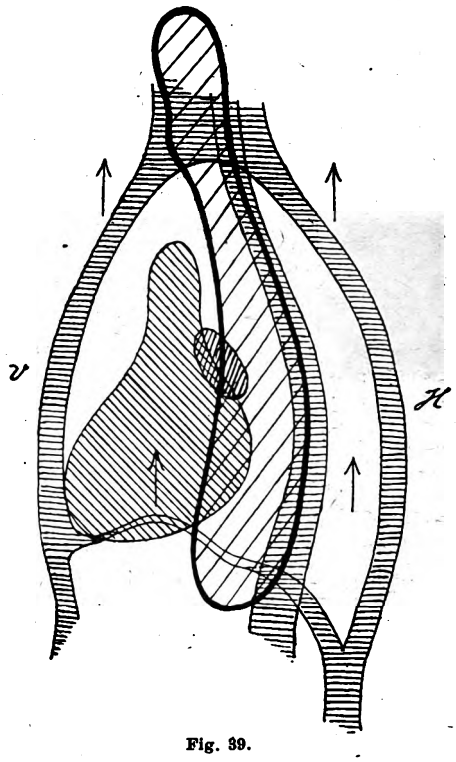

Fig. 39.

Figuren-Serie IX.

Gebiet der Schluckbewegungen mit dicker Linie eingefaßt und schütter schraffiert: hinteres Mediastinum samt Schlund und subphrenischer Region. Schluckhebung (Pfeile!).

Figur 38. Vorderbild.

Figur 39. Linkes Seiten- bzw. Schrägbild des Rumpfes.

Stille und bewegte Regionen des Brustraumes.

Nach der Stärke und Zahl der lokal vorhandenen, ganz oder doch zumeist automatischen physiologischen Bewegungsarten kann man im Brustraum mehrere Regionen erkennen: stille und bewegte Abschnitte; vollkommen stille stehende, von den Bewegungen ganz freie Stellen sind allerdings nicht vorhanden.

1. Regionen mit schwachen Bewegungen. Es sind die oberen Teile des Brustraumes rechts und links vom Mediastinum: die oberen Lungenhälften, speziell Spitzen und zwar zeigen die oberflächlichen Schichten kleine thorakal-respiratorische, die zentralen Schichten dagegen kleine diaphragmal-respiratorische Bewegungen — es sind durchwegs besonders stille Gebiete; ferner gehört hierher das vordere Mediastinum und der obere Abschnitt des hinteren Mediastinums, wo kleine vaso-pulsatorische Bewegungen und ab und zu Schluckbewegungen stattfinden.

2. Regionen mit einer Art von stärkeren Bewegungen. Es sind die unteren lateralen Teile des Brustraumes, die entsprechenden Lungenabschnitte, wo größere diaphragmal-respiratorische Bewegungen erfolgen.

3. Region mit zwei Arten von stärkeren Bewegungen. Es gehört hierher der mediale Teil der unteren Hälfte des Brustraumes: die Herzregion u. zw. sowohl das Herz als auch die angrenzenden Lungenabschnitte; hier finden größere diaphragmal-respiratorische und kardio-pulsatorischen Bewegungen statt.

4. Region mit allen drei Arten von stärkeren Bewegungen. Es ist der untere Teil des hinteren Mediastinums, also das Gebiet hinter dem Herzen, vor der Wirbelsäule (Retrokardialgebiet); hier gehen außer den eben genannten zwei Bewegungen noch starke

Digitized by Google

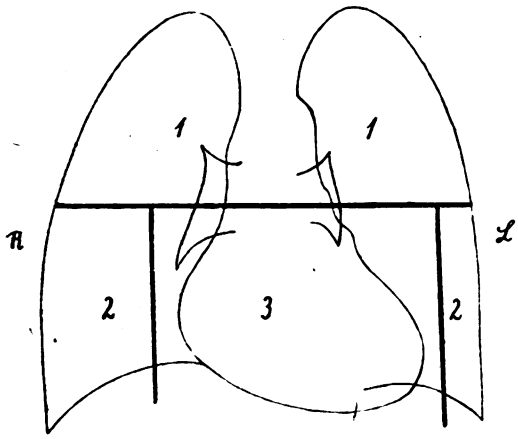

Fig. 40.

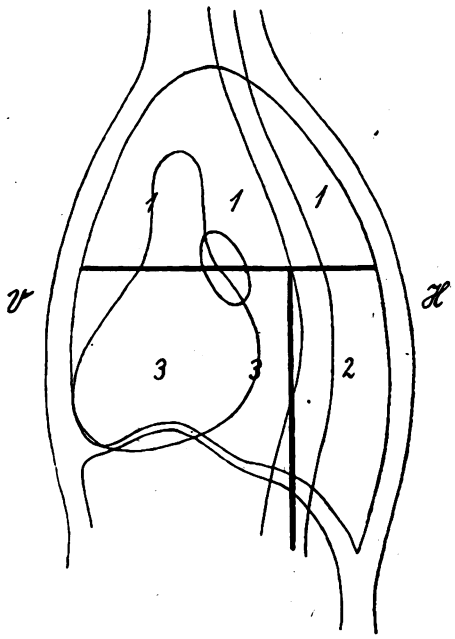

Fig. 41.

Figuren-Serie X.

Stille und bewegte Regionen des Brustraumes. Regionen 1 ohne stärkere automatische Bewegungen, Regionen 2 mit einer Art, Region 3 mit zwei Arten von stärkeren automatischen Bewegungen. (Region 4 mit allen drei Arten von Bewegungen ist hier nicht gekennzeichnet.)

Figur 40. Vorderbild.

Figur 41. Linkes Seiten- bzw. Schrägbild des Rumpfes.

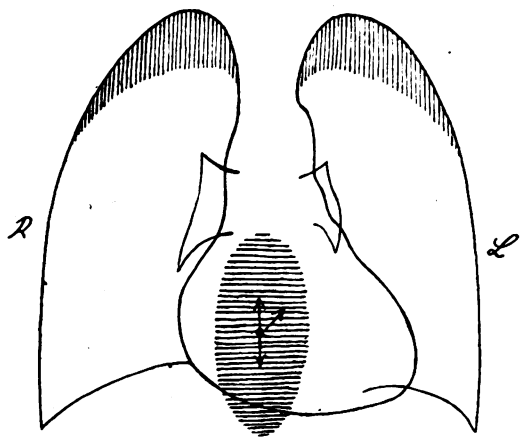

Fig. 42.

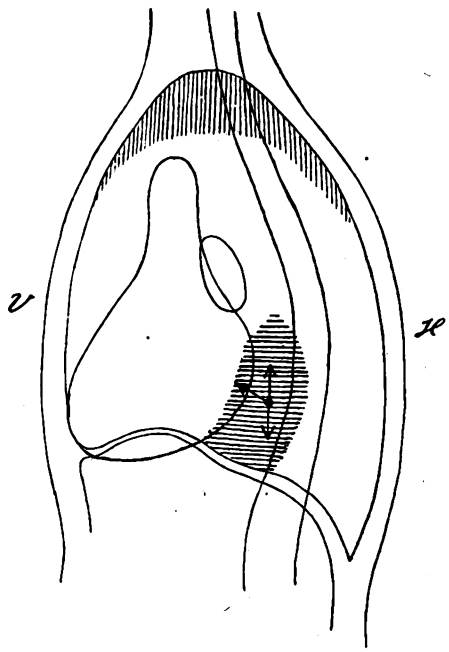

Fig. 43.

Figuren-Serie XI.

Stille Gebiete mit nur schwachen (respiratorischen) Bewegungen: Lungenspitzen (senkrecht schraffiert) **und stark bewegter Winkel:** Retrokardialregion (wagrecht schraffiert), hier alle drei Arten von automatischen physiologischen Bewegungen. Aktive Bewegungsphasen: Pfeile; abwärts gerichteter Pfeil: diaphragmal-respiratorische Bewegungen (Inspirium!), aufwärts gerichteter Pfeil: deglutorische Bewegungen (Schluckhebung), schräg vor- und aufwärts gerichteter Pfeil: herzpulsatorische Bewegungen (Kammersystole).

Figur 42. Vorderbild.

Figur 43. Linkes Seiten- bzw. Schrägbild des Rumpfes.

Digitized by Google

Schluckbewegungen vor sich, diese finden allerdings im Gegensatz zu den zwei anderen Bewegungen nur ab und zu für einen Augenblick statt, und zwar nur bei reflektorisch angehaltener Atmung, auch in diesem Gebiet gehen also immer nur zwei Arten von Bewegungen gleichzeitig vor sich, und zwar entweder diaphragmal-respiratorische und kardio-pulsatorische oder — beim Schlucken — deglutorische und kardio-pulsatorische; immerhin kann man hier von einem stark bewegten Winkel sprechen. (Figuren-Serien X und XI.)

Die Beobachtung von physiologischen Bewegungen in und an der Brust kann wie ersichtlich lokalisatorisch sehr wertvoll sein, wenn auch dadurch meist nicht zu bestimmen ist, ob der bewegte Fk. im Organ, von dem die Bewegung ausgeht, selbst sitzt oder in einem der benachbarten Weichteile, da diese zum größten Teil die Bewegungen des Organs mitmachen. Zeigt aber der Fk. eine ganz andere Art von Bewegungen wie das Organ, oder bewegt sich dieses deutlich, der Fk. aber nicht oder umgekehrt, so geht aus einer solchen Differenz sicher hervor, daß der Fk. nicht im Organ steckt. Im allgemeinen handelt es sich also dabei zunächst nicht sosehr um eine eigentliche Organ-Lokalisation, als vielmehr nur um eine Region-Lokalisation.

B. Gravitations-Lokalisation.

Außerdem gibt es eine Gravitation von normalen Organen und Organteilen, d. i. eine Senkung der Schwere nach, die bei Umlagerung des Körperteiles vor sich geht; die in den Organen eingeschlossenen Fk. machen die Senkung als Mitbewegung mit den Organen mit. So rücken z. B. bei Übergang vom Stehen zur Rückenlage die Baucheingeweide infolge ihres Gewichtes, ihrer guten Modellierbarkeit und ihrer großen Verschieblichkeit kranialwärts, was speziell durch die Beweglichkeit der Bauchdecken und des Zwerchfelles, sowie durch die Elastizität der Lungen ermöglicht wird; und zwar verlagern sich dabei besonders die hinteren Teile der Baucheingeweide, weniger die vorderen. Sie verschieben das Zwerchfell, drücken die unteren Lungenabschnitte zusammen; ferner verlagern sie — wenn auch weniger — das Herz. Bei Bauchlage rücken ebenfalls die Eingeweide kopfwärts, aber mehr die vorderen, weniger die hinteren. Bei rechter oder linker Seitenlage wird die gleichseitige, nun unten liegende Zwerchfellhälfte durch die vordrängenden Baucheingeweide kopfwärts vorgeschoben, während die andere Hälfte umgekehrt beckenwärts rückt, wobei die Lungen assymmetrisch beeinflußt werden und die Herzspitze gegen die oben liegende Flanke verschoben wird (zuerst von Holzknecht und Hofbauer genauer untersucht).

Das Herz verschiebt sich ferner bei Übergang aus einer Körperlage zu einer anderen nicht nur unter der Wirkung der Baucheingeweide, sondern auch zufolge der eigenen Schwere gegen die weichen Lungen. Beim Übergang vom Stehen zur Rückenlage sinkt das Herz mit der Basis gegen die Wirbelsäule zurück, bei rechter oder linker Seitenlage nach rechts bzw. links, macht also dabei mit der Basis die entgegengesetzte Bewegung verglichen mit der Spitze.

Fk. in den genannten Teilen und zwar nicht nur im Zwerchfell und in den Baucheingeweiden, sondern auch in den unteren Mediastinum-, Pleurahöhlen- und Lungenabschnitten, sowie im Herzen, machen natürlich die Gravitationsbewegung als einfache Mitbewegung mit.

Große, schwere Fk. im Lungengewebe senken sich bei Umlagerung des Rumpfes, auch abgesehen von der Verschiebung der Baucheingeweide und des Herzens, durch das eigene Gewicht, und zwar mit Kompression bzw. Zerrung des unmittelbar umgebenden Gewebes.

Die Verwertung der Befunde für die Fk.-Ortsbestimmung kann als Gravitations- oder Umlagerungs-Lokalisation bezeichnet werden.

II. Teilweise freie Bewegungen der Fremdkörper.

Partiell freie, von den Organen mehr oder weniger isolierte Bewegungen der Fk. kommen in normalen und pathologischen Hohlräumen vor; es sind meist Gleit-, seltener

Digitized by Google

Schleuderbewegungen. Es sind übrigens zumeist nur unreine und zwar mehr oder weniger vergrößerte, potenzierte Mitbewegungen mit den Organen.

A. Die teilweise freien Fk.-Bewegungen können durch alle physiologischen, automatischen Bewegungen entstehen. Zunächst können die Bewegungen durch die Herzpulsationen angeregt werden; frei in einer Herzhöhle liegende Fk. (Geschosse) setzen ab und zu mit den regelmäßigen, kleinen, rhythmischen Bewegungen aus und machen nun statt dessen, angeregt durch die Herzwandpulsation und mitgerissen von der Blutbewegung, größere unregelmäßige Sprung-, Schleuder- und Wirbelbewegungen, die sich auf den übrigens doch nur engen Raum der Höhle beschränken. Ferner können durch die Atmungsbewegungen größere Verschiebungen von frei im Herzbeutel und in einer Pleurahöhle liegenden Fkn. stattfinden (Fälle von Finckh). Endlich können frei in der Lichtung der Luftröhre oder Speiseröhre liegende Fk. beim Hustenstoß oder Schluckakt ein Stück emporgeschleudert werden, worauf sie gleich wieder zurückfallen. Allerdings können solche freie Gleitbewegungen in manchen Fällen nur vorgetäuscht werden, da die Bewegungen der genannten Organe selbst (Luft- und Speiseröhre) auch stark und dabei unsichtbar sind. (In der Speiseröhre können übrigens große, glatte Objekte nur bei Verengeruug liegen bleiben.) Endlich können ausgiebige Bewegungen von Fkn. in pathologischen Hohlräumen, Abszeßhöhlen und Zysten vorkommen.

B. Ferner kommen partiell freie Bewegungen von Fkn. in Hohlräumen vor durch Gravitation der Schwere nach bei Umlagerung des Körperteils. In den Pleurahöhlen und im Herzbeutel sind es große Gleitbewegungen, indem ein großer, glatter Fk. bei Umlagerung des Kranken vom Stehen oder Rückenlage in Seiten- und Bauchlage der Schwere folgend zum jeweils tiefsten Punkt des Raumes gleitet (Fall von Jenckel), bei Flüssigkeitsergüssen können so auch kleinere spitzige Fk. samt der Flüssigkeit hin- und hergeschwemmt werden. (Ähnliche Erscheinungen entstehen bei der hippokratischen Erschütterung des Körpers.) In den Herzhöhlen kann durch die Enge des Raumes nur eine geringe Verschiebung von Fkn. der Schwere nach stattfinden. Schließlich kommen solche Bewegungen bei Fkn. in kleineren oder größeren Abszeßhöhlen und Zysten im oder am Brustkorb vor. (Im Bauch ist zu noch viel ausgiebigeren Verschiebungen reichlich Gelegenheit.)

Auch kann manchmal für die anatomische Ortsbestimmung eines Fremdkörpers eine **sekundäre** Gravitationslokalisation angewendet werden, indem nämlich der bewegungslose Folgezustand einer früheren Gravitation, die momentane oder fixierte Ruhelage des Fk. an typischen Punkten von normalen Höhlen, der Pleurahöhlen und des Herzbeutels (hinten unten) durch vorausgegangene Senkung der Schwere nach für die Lokalisierung der Fk. in die Hohlräume benützt wird.

Die Beobachtung von partiell freien Bewegungen der Fk. ist an sich für die Lokalisation noch wertvoller als die Betrachtung von einfachen physiologischen automatischen Mitbewegungen, es sind geradezu pathognomonische Befunde für den Fk.-Sitz in normalen und pathologischen röhren- oder sackförmig gestalteten Hohlräumen (Höhlen- und Kanal-Erscheinungen); nur sind die freien Bewegungen natürlich viel seltener anzutreffen. Die Unterscheidung von einfachen gravitierenden Mitbewegungen des Fk. mit den Organen einerseits und partiell freien Gravitationsbewegungen des Fk. kann übrigens, namentlich wenn die Verschiebung nicht besonders groß ist, Schwierigkeiten machen.

Sekundäre Fremdkörperachsen-Orientierungslokalisation für normale Körperhöhlen. Bei länglichen Fremdkörpern (besonders Revolver- und Gewehrgeschossen), die in normalen Hohlräumen liegen, ist auch oft die Stellung, d. h. die Richtung der Längsachse, also die Orientierung im Rumpfe charakteristisch. An der tiefsten Stelle des Herzbeutels oder einer Pleurahöhle (unterer Sinus) frei liegende (oder wenigstens vorher frei gelegene) Geschosse befinden sich bei aufrechter Position des Patienten in liegender Stellung, mit der Längsachse horizontal. In einer Herzhöhle liegende Geschosse präsentieren sich verschieden: sie liegen bei aufrechter Körperstellung des Individuums im rechten Ventrikel schräg, übrigens fast horizontal, und zwar von oben hinten medial nach unten vorne lateral etwas

Digitized by Google

absteigend. Bei in der Höhle frei liegenden Fkn. bleibt bei Übergang des Kranken zur Rückenlage die Orientierung des Fk. fast dieselbe, bei Übergang zur Seiten- oder Bauchlage ändert sie sich entsprechend. In Kanälen steckende Revolver- und Gewehrgeschosse liegen darin wie ein Pfropfen im Flaschenhals, die Längsachse fällt mit der Kanalachse zusammen; dies ist z. B. der Fall bei Fkn. in großen Arterien (besonders in einer Subklavia oder Iliaka — wohin das Geschoß aus dem Herzen embolisch verschleppt werden kann), ferner in der Speiseröhre, in der Luftröhre und in einem der Hauptbronchien, welche bekanntlich schräg von oben medial nach unten lateral ziehen. (Geschosse in der Bauchhöhle können ebenfalls in verschiedenen Organen an typischen Punkten liegen und entsprechende Stellungen einnehmen.) Die Richtung der Spitze des Geschosses ist dabei wechselnd, sie gibt höchstens für die Schußrichtung gewisse Anhaltspunkte.

B. Spezieller Teil.

Fremdkörper in den einzelnen Teilen, Steckschüsse.

Nun seien die wichtigsten Fälle von Sitz des Projektils in den einzelnen Teilen der Brust nacheinander besprochen, mit differentialdiagnostischen Ausführungen über die extrathorakalen Gebiete. Als Grundlage der Besprechung dienen mir zumeist eigene, nur ausnahmsweise fremde Beobachtungen, wozu — wie schon oben ersichtlich — noch geometrische, anatomische und physiologische Überlegungen ergänzend mithelfen.

Die erste Frage ist immer, ob der Fk. in der Brustwand, außerhalb oder innerhalb derselben sitzt (brustwand-relative Lage: interstitieller, äußerer und innerer Sitz); im letzteren Falle kommt die Frage hinzu, in welchem Organ er steckt, und in welcher Beziehung er zu den wichtigsten Organen, z. B. zur Lunge und zum Herzen steht (lungen- und herzrelative Lage).

Die Fremdkörper können natürlich fast in allen Teilen der Brust liegen.

A. Außerhalb des Brustkorbes.

I. Haut- und Unterhautzellgewebe, vorderer, seitlicher und hinterer Teil des Rumpfes.

II. Schultergürtel: Schulterblatt, Schlüsselbein.

B. Brustwand.

III. Wirbelsäule.

IV. Eigentliche bewegliche Brustwand, vorderer, seitlicher, hinterer Teil (Rippen und Interkostalmuskulatur, Brustbein).

C. Thorako-abdominales Septum.

V. Zwerchfell.

D. Thoraxorgane samt Höhlen.

VI. Pleurahöhlen (freie und fixe Lage).

VII. Lungen.

VIII. Mediastinum: Luftröhre und Bronchien, Speiseröhre, große Gefäße. Mediastinalgewebe, vorderes und hinteres.

IX. Herzbeutelhöhle (freie und fixe Lage).

X. Herz, äußere Herzwand, Scheidewand, Herzhöhle (freie und fixe Lage).

I. Haut und Unterhautzellgewebe.

Einen nahe der Körperoberfläche, in der Haut und im Fettpolster sitzenden Fk. kann man oft, nachdem man ihn radioskopisch gefunden, nachträglich auch direkt palpieren; jedenfalls kann man ihn durch Palpation radioskopisch sichtbar verschieben. Er macht ferner die respiratorischen Bewegungen der knöchernen Brustwand mit (thorakal-respiratorische Ver-

Digitized by Google

schiebungen), allerdings nicht vollkommen, weil die Haut und die Unterhaut den inspiratorischen Hebungen der Brustwand nicht ganz folgen, die Schichten sich vielmehr aneinander verschieben, es sei denn, daß eine Fixation durch eine Narbe eingetreten ist. (Weitere lokalisatorische Verfahren vgl. Kapitel IV.)

II. Schultergürtel: Schulterblatt, Schlüsselbein.

Schulterblatt. Ein im Schulterblatt steckender Fk. findet sich bei Untersuchung des Patienten in Front- oder Kehrstellung nicht nur rechts oder links oben im Rumpf, in der Skapulargegend, ganz oben oder tiefer, mehr oder weniger lateral (Schaufel und Spina oder Akromium, Hals- und Pfannenteil), vielmehr ergeben auch Vergleiche des Fk.-Bildes bei Front- und Kehrstellung des Individuums, sowie Röhrenverschiebungsproben, daß der Fk. hinten nahe der Körperoberfläche, also wirklich im Gebiet des Schulterblattes liegt.

Der Fk. zeigt zunächst geringe thorakal-respiratorische Bewegungen (inspiratorische Hebungen mit dem Brustkorb). Ferner folgt er — und dadurch ist sein Sitz außerhalb des Brustkorbes erkennbar — den aktiven nnd passiven Bewegungen der Schulter — mit oder ohne Bewegung des Armes im Schultergelenk —, also den Verschiebungen des Schulterblattes entlang dem Brustkorb, und zwar in vollem Ausmaße. Bei Verschiebung der Schulter als Ganzes (z. B. bei senkrecht herabhängendem Arm) nach vorne zeigt bei der Untersuchung des Patienten in Frontstellung ein am medialen Teil der Schaufel sitzender Fk. eine kleine Verschiebung lateralwärts, bei Verschiebung der Schulter nach hinten umgekehrt medialwärts; gibt man dem Kranken eine Drehstellung, so ist bei Verschiebung der Schulter die Wanderung des Fk. nach lateral vorne und zurück besonders deutlich zu sehen. Man nimmt weiterhin bei Frontstellung des Patienten mit dem Arm Bewegungen im Schultergelenk vor, um zu sehen, ob das Geschoß auch der Drehbewegung des Schulterblattes um die sagittale Achse oder gar den Bewegungen des Oberarmes folgt; ein im unteren Schulterblattwinkel sitzender Fk. rückt bei Hebung des Armes bis zur Vertikalen stark nach außen oben. In allen diesen Fällen kann der Fk. im Knochen selbst sitzen oder damit eng verbunden sein, oder etwas mehr abseits liegen, davor oder dahinter. Ein in der Skapula selbst liegender Fk. macht alle Bewegungen des Knochens im Ganzen oder des Knochenteils vollkommen mit, ein außerhalb des Knochens sitzender Fk. aber oft nur unvollkommen, z. B. folgt er bei Sitz in der Rumpf-Schulterblattmuskulatur den Bewegungen des Schulterblattes nur teilweise. Zur Entscheidung des Sitzes in einem speziellen Knochenteil mehr vorne oder hinten oder des Sitzes vor oder hinter dem Knochen ist meist eine Durchleuchtung der nach vorne gezogenen Schulter in der Richtung von hinten medial nach vorne lateral notwendig, wobei das Schulterblatt von den Strahlen tangential getroffen, sozusagen als senkrechter, postero-anteriorer Querschnitt dargestellt wird; manchmal sind auch noch radiographische Aufnahmen in dieser und anderen Stellungen notwendig (vgl. die Technik Lilienfelds).

Ein in der Armrotationsmuskulatur (Rumpf-Humerus- oder Skapula-Humerus-Muskulatur) sitzender Fk. zeigt bei Untersuchung des Patienten in Frontstellung beim Rotieren des herabhängenden Armes entsprechende kleine Seitenbewegungen quer zur Armachse; er folgt dann auch der Armhebung, z. B. entfernt er sich bei Abduktion des Armes mit diesem vom Rumpf.

Bei Sitz im Arm selbst macht der Fk. die Bewegungen des Armes, speziell die Hebung, Abduktion, ganz mit. Ein im Humerus selbst sitzender Fk. macht ebenfalls die Armbewegungen, speziell Hebung, mit, bewegt sich aber bei einfacher Rotation des Armes nicht, wenigstens nicht als Ganzes, er zeigt sich dabei höchstens in anderer Stellung; eine Schrapnellkugel oder ein axial im Markraum wie ein Pfropfen sitzendes Gewehrgeschoß zeigt bei reiner Rotation des Armes überhaupt keine Schattenbewegung. Bei oberflächlichem Sitz in der Schulter oder im Arm, z. B. in der Muskulatur über der Knochenoberfläche sind radioskopisch sichtbare palpatorische Verschiebungen des Fk. möglich.

Digitized by Google

Schlüsselbein. Bei Fremdkörpern im oder am Schlüsselbein ist bei Untersuchung des Patienten in Frontstellung sofort der obere Sitz im Brustkorb, rechts oder links im Klavikalniveau erkennbar; nun wird die tatsächlich vordere, oberflächliche Lage in oder am Knochen durch Vergleich des Vorder- und des Hinterbildes der Region und durch Röhrenverschiebungsproben bestimmt. Der Fk. zeigt zumeist leichte thorakal-respiratorische Bewegungen. Meist wird erst durch Schulter- und Armheben die genauere Lage zum Knochen bestimmt; besonders ein weit lateral im oder dicht am Knochen sitzender Fk. macht mit dem Knochen eine starke Hebung mit. Auch sind manchmal palpatorische Verschiebungendes Fk. möglich.

III. Wirbelsäule.

Ein in der Wirbelsäule sitzender Fk. zeigt seinen Schatten bei allen Stellungen des Patienten (Drehung des Rumpfes bzw. Röhrenverschiebung) im Gebiet des Wirbelsäulenschattens, der Fk.-Schatten verläßt das Gebiet bei keiner Stellung — allerdings ist der Wirbelsäulenschatten infolge des komplizierten anatomischen Baues keineswegs einheitlich und daher eine Ermittlung von Details oft schwierig. Die Höhenlage des Fk. im betroffenen Wirbel ist ziemlich leicht zu bestimmen, am besten bei Untersuchung des Kranken in Kehrstellung. Um aber auch noch zu ermitteln, in welchem Teil des Wirbelquerschnittes der Fk. liegt (im Wirbelkörper, bzw. in der Bandscheibe oder im Wirbelkanal — am oder im Rückenmark — oder in einem Fortsatz: Bogen, Querfortsatz, Dorn) sind meist radiographische Aufnahmen mit verschiedenen Strahlenrichtungen, womöglich auch frontal von rechts nach links oder umgekehrt notwendig. Der Fk. liegt dann in jenem Teil des Wirbels, in dessen Schatten sich der Fk.-Schatten bei allen Aufnahmen, also bei allen relativen Stellungen von Rumpf und Röhre findet.

Auch bei einem in unmittelbarer oder weiterer Nachbarschaft der Wirbelsäule sitzenden Fk. ist die genaue Beziehung zu dieser durch Untersuchung des Patienten in mehreren Stellungen (Frontstellung, Schräg- und Kantenstellung) zu bestimmen, mit sorgfältiger Berücksichtigung der topographischen Anatomie der benachbarten Weichteile. Liegt z. B. der Fk. knapp vor einem Brustwirbelkörper, so ist an die großen Gefäßstämme und die Speiseröhre zu denken, liegt er rein seitlich von einem Wirbelkörper und zwar nicht dicht daran, so dürfte er in der Pleura oder Lunge stecken.

IV. Eigentliche, bewegliche Brustwand.

1. Vorderer Teil.

Bei Untersuchung des Kranken in Frontstellung erscheint ein im vorderen Teil der Brustwand sitzender Fk. am Schirm als Schatten entsprechend dunkel und scharf, offenbar in natürlicher Größe. Er hebt sich beim Inspirium mit der Brustwand ein wenig (thorakal-respiratorische Bewegungen), manchmal etwas stärker an den unteren als an den oberen Rippen.

Um die kleinen respiratorischen Bewegungen größer und deutlicher zu machen, fordert man — wie bereits oben erwähnt — den Kranken auf, tief zu atmen. Die Bewegung wird auch deutlicher erkennbar, wenn man den an die Brustwand angelegten Schirm festhält, so daß er der inspiratorischen Thoraxhebung in vertikaler Richtung nicht folgen kann, und nun auf dem Schirm den tiefsten und höchsten Punkt des Schattens markiert; zuweilen empfiehlt es sich, außerdem zugleich eine Metallmarke an der Haut anzukleben oder etwa einen Metallstab horizontal und flach an die Brustwand angedrückt zu halten, so daß er die respiratorischen Bewegungen der Rippen vollkommen mitmacht; man vergleicht nun die Bewegungen des Fk.-Schattens und des Metallmarken-(bzw. Stab-)Schattens.

Bei Rechts- und Links-, sowie Auf- und Abverschiebung der Röhre wandert der Fk.-Schatten am Schirm nur wenig hin und her, der Fk. liegt eben nahe der Körperoberfläche und nahe der Schirmebene. (Es ist dies besonders deutlich, wenn man die entsprechende Stelle der

Digitized by Google

Brusthaut mit einer Metallmarke signiert und außerdem auf dem festgehaltenen Schirm die äußersten Punkte des Schattenweges zeichnet.)

Bei Untersuchung des Kranken in Kehrstellung erscheint der Fk.-Schatten größer, heller und unscharf. Auch sind die respiratorischen Exkursionen des Fk.-Schattens auf dem Schirm nun — zufolge der großen Schirmdistanz — größer als früher. Macht man wieder die Röhrenverschiebungsproben (am besten bei auf der Hautstelle aufgeklebter Metallmarke und Zeichnung der äußersten Punkte am Schirm), so sieht man am Schirm sehr bedeutende Fk.-Schattenverschiebungen entstehen.

Bei Seitenstellung (Kantenstellung) des Patienten ist ohne weiteres die vordere Lage des Fremdkörpers zu erkennen, und man beachtet dabei die Schattendistanz von Fk. und entsprechender Hautmarke; die wirkliche Distanz (Tiefe) ist natürlich kleiner. Die inspiratorischen Verschiebungen des Fk.-Schattens finden nun nach vorne oben statt.

2. Seitlicher Teil.

Ein in den seitlichen Teilen der Brustwand, namentlich in der Gegend der hinteren Axillarlinie sitzender Fk. läßt seine oberflächliche Lage schon bei Untersuchung des Patienten in Frontstellung (bei Normallage der Röhre in der Medianebene) erkennen, ein in der mittleren oder vorderen Axillarlinie bei leichter Schrägstellung des Patienten.

Man klebt bei jener Stellung des Patienten, bei welcher die Schattendistanz von Fk. und Hautkontur am kleinsten ist, eine Metallmarke auf die entsprechende, nun tangential belichtete Hautstelle auf und versucht außerdem den Fk. auch bei Durchleuchtung mit auf der früheren Richtung senkrecht stehender Richtung, quer (frontal) oder etwas schräg durch den Thorax ziehend, zu sehen; ist die Metallmarke an der richtigen Stelle aufgeklebt, so fallen die Schatten vom Fk. und Hautmarke ziemlich aufeinander.

Es finden auch hier deutliche thorakal-respiratorische Bewegungen mit inspiratorischer Hebung und Lateralbewegung des Fk. statt, und zwar an unteren Rippen in ziemlich beträchtlichem Grad.

3. Hinterer Teil.

Bei Frontstellung des Patienten erscheint der Schatten eines in den hinteren Teilen der Brustwand liegenden Fk. auffallend groß, hell und unscharf; er hebt sich beim Inspirium mit der hinteren Brustwand, entweder ein wenig oder etwas stärker, letzteres wenn der Fk. von der Wirbelsäule weiter entfernt ist und weiter unten an der Brust liegt (die Bewegung erscheint projektorisch vergrößert). Verschiebt man die Röhre nach rechts oder links, oben oder unten, so legt zufolge der sehr großen Fk.-Schirmdistanz der Schatten am Schirm sehr große Strecken zurück. Bei Kehrstellung des Patienten erscheint der Fk. als Schatten viel kleiner, offenbar nicht mehr vergrößert, dabei dunkel und scharf, der Schatten hebt sich jetzt beim Inspirium — zufolge der geringen Fk.-Schirmdistanz und dem entsprechenden Fehlen einer projektorischen Vergrößerung — um viel weniger als früher (und infolge der geringen respiratorischen Tätigkeit der hinteren Teile des Brustkorbes auch viel weniger als bei Sitz des Fk. in der vorderen Brustwand mit Untersuchung des Patienten in Frontstellung). Bei Seiten- oder Höhenverschiebung der Röhre macht nun der Fk.-Schatten am Schirm nur geringe Bewegungen. Bei Kantenstellung des Patienten ist der hintere Sitz des Fk. leicht zu kennen, speziell bei Vergleich mit einer an der entsprechenden Stelle aufgeklebten Hautmarke; um die wirkliche Tiefe zu erhalten, muß man natürlich die gemessene Entfernung zwischen beiden Schatten noch verkleinern. Der Fk.-Schatten bewegt sich beim Inspirium etwas nach oben und hinten.

Auch an einem in der Nachbarschaft der Brustwand, besonders außerhalb derselben sitzenden Fk. können dieselben radioskopischen Erscheinungen vorhanden sein; hier kann man manchmal den Fk. auch palpatorisch verschieben (vgl. Kapitel I) — was bei Sitz in der Brustwand selbst seltener vorkommt, am ehesten noch bei Lage in der Interkostalmuskulatur und zwar bei breiten Interkostalräumen und geringem Fettposter.

Digitized by Google

V. Zwerchfell.

Der Schatten eines im Diaphragma steckenden Fk. zeigt sich bei Untersuchung des Patienten in Frontstellung in der thorako-abdominalen Übergangsregion in oder — was öfter der Fall ist — unterhalb der Zwerchfelllinie, manchmal sogar sehr weit davon (Fk. hinten unten!), sei es median, sei es mehr oder weniger lateral; der Schatten bewegt sich bei der Atmung mit dem Zwerchfell auf- und abwärts (diaphragmal-respiratorische Verschiebungen, inspiratorische Senkungen). Nur ausnahmsweise wird das Zwerchfell inspiratorisch nicht gesenkt, sondern steht dabei — wenigstens mit den vorderen Teilen — stille oder wird sogar umgekehrt gehoben, durch Überwiegen der thorakalen Atmung; im allgemeinen aber ist zunächst anzunehmen, daß ein Fk. mit solchen Verschiebungen außerhalb des Diaphragmas und der Brust- und Bauchhöhle liegt, und zwar sogar mit Sicherheit, wenn sich gleichzeitig das Zwerchfell mit allen Teilen stark bewegt.

Manchmal läßt sich schon bei Frontstellung des Kranken und Normallage der Röhre leicht feststellen, ob der Fk. in der Substanz des Zwerchfells selbst sitzt oder darüber oder (was seltener der Fall ist) darunter und wie weit davon entfernt, und zwar wenn die Röhre zufällig in einer solchen Höhe steht, daß die entsprechende Stelle des Zwerchfells (etwas vor dem höchsten Punkte gelegen) von tangentialen Strahlen getroffen wird; der Fk.-Schatten findet sich nämlich dann schon von vorneherein in der Zwerchfellinie und behält auch bei den respiratorischen Verschiebungen des Zwerchfells seine Lage zum Zwerchfellschatten beiläufig bei, nicht aber bei starker Röhrenverschiebungs auf- und abwärts, dabei ändert sich vielmehr das Verhältnis zwischen Fk.-Schatten und Zwerchfellinie sehr, indem nun andere Breitenkreise des Zwerchfells von den Strahlen tangential getroffen und daher konturbildend werden (bei Hebung der Röhre weiter vorne, bei Senkung der Röhre weiter hinten gelegene Kreise), der Fk.-Schatten taucht daher dabei unter die Zwerchfellinie. Zeigt sich der Fk.-Schatten bei der Untersuchung des Patienten in Frontstellung zunächst unter der Zwerchfellinie, so wird auch durch Röhrenverschiebungsproben auf- und abwärts bestimmt, ob der Fk. in der Substanz des Zwerchfells oder darüber oder darunter und ob er mehr vorne oder mehr hinten sitzt. Auch bei Kantenstellung des Patienten ist zu versuchen, mit tangentialen Strahlen die Beziehung des Fk. zum Zwerchfell zu bestimmen, was nun manchmal leichter gelingt als bei Frontstellung, — doch kann die mediane Zwerchfellabflachung, bzw. Einbuchtung störend wirken. Ein nicht weit oberhalb des Zwerchfells sitzender Fk. ist immer bei tiefstem Inspirium am besten zu erkennen.

Hat man einen Sitz des Fk. außerhalb des Zwerchfells gefunden und die örtliche Beziehung zum Zwerchfell bestimmt, so hat man noch das betroffene Organ zu ermitteln. Manchmal ist die Entscheidung schwierig, da sich nicht alle Organe voneinander differenzieren; meist ist daher auch ein indirekter Weg einzuschlagen, d. h. die topographische Anatomie beizuziehen. Ein dicht über dem Zwerchfell liegender Fk. kann entweder in der Lunge oder am Boden der Pleurahöhle liegen, oder — wenn er zunächst im Herzen zu liegen scheint — entweder in einem der genannten Organe oder im Mediastinum vor oder hinter dem Herzen, oder aber im Herzbeutel oder im Herzen selbst. Der Fk. macht in diesen Fällen nicht nur diaphragmal-respiratorische, sondern auch kardiopulsatorische Bewegungen und gleitet manchmal auch bei den wechselnden Atmungsphasen oder bei Lagewechsel des Kranken im Brustkorb hin und her, nämlich bei freier Lage in der Herzbeutel- oder einer Pleurahöhle. (Näheres über Gleitbewegungen in späteren Kapiteln.) Bei Vorhandensein von pathologischen Veränderungen der Teile, vor allem großen Ergüssen, besonders Pleuraexsudaten (z. B. Hämothorax), ferner bei Lungenverdichtungen ist die Lokalisierung des Fk. auf das betroffene Organ infolge der fehlenden Differenzierung sehr erschwert oder sogar unmöglich. Bei Sitz des Fk. unterhalb des Zwerchfells, dicht daran oder weiter entfernt, und Vorhandensein von diaphragmal-respiratorischen Bewegungen ist an Magen und Darm, Netz und Mesenterium,

Digitized by Google

Leber und Milz, Pankreas und Nieren zu denken; die Entscheidung kann durch daraufhin gerichtete Untersuchungen gebracht werden.

VI. Pleurahöhle.

A. Freier Pleurahöhlen-Steckschuß.

(Frische oder alte Verletzung, mit oder ohne Erguß.)

Ein frei in einer Pleurahöhle liegender Fk. sitzt im Thorax meist an einem Punkt, der dem hinteren Teile des rechten oder linken phreniko-kostalen Pleurasinus entspricht, nahe der Wirbelsäule und zwar am 12. Brustwirbel, bzw. am Köpfchen der rechten oder linken 12. Rippe — wohin der Fk. der Schwere nach geglitten ist; ein länglicher Fk. (Gewehrgeschoß) liegt mit der Achse horizontal. Es ist dies ein **typischer Punkt** im Brustkorb und auch eine charakteristische Lage der Fk.-Achse; daher wird man durch einen solchen Befund gleich auf die Wahrscheinlichkeit des Vorhandenseins der genannten Lage des Fk. hingewiesen (sekundäre Gravitationslokalisation). Der Fk. zeigt sich in der Regel bei Untersuchung des Patienten in Frontstellung im Schattenbild gar nicht oder nur undeutlich und dann scheinbar im oberen Teil des Abdomens, weit vom Zwerchfell entfernt. Bei Kehrstellung des Patienten (besonders bei Hochstellung der Röhre), ferner bei Kanten- oder Schrägstellung ist dagegen der Fk. besser zu sehen, aber doch wieder minder deutlich, wenn zugleich ein Pleuraerguß (z. B. Hämothorax) vorhanden ist; ein tiefes Inspirium läßt bei Fehlen eines Ergusses gewöhnlich den Fk. isoliert am hellen Lungenrand hervortreten. Der Fk. macht, da er bereits am tiefsten Punkt des Hohlraumes liegt, höchstens nur geringe respiratorische Bewegungen, meist thorakal, seltener diaphragmal.

Auch nach Übergang des Patienten zur Rückenlage findet sich der Fk. noch an der genannten Stelle. Wird aber nun der Patient in die entsprechende rechte oder linke Seitenlage gebracht (in Rechtslage bei Sitz des Fk. in der rechten Körperhälfte, in Linkslage für die linke Körperhälfte), so wandert der Fk. — vor allem wenn er groß (schwer) und glatt ist (Gewehrgeschoß, Schrapnellkugel), aber auch manchmal wenn er klein und gezackt ist und zugleich in der Höhle auch ein freier flüssiger Erguß vorhanden ist — im Brustkorb an den derzeit tiefsten Punkt, also im Patienten nach vorne etwa bis zur mittleren Axillarlinie (Röhre am besten hinter dem Rücken des Patienten); geht man auch noch zur Bauchlage über, so rollt der Fk. sogar bis zur vorderen Brustwand. Etwa vorhandene, leicht bewegliche Flüssigkeit macht die Bewegung ebenfalls mit; die Verschiebungen des Fk. gehen entweder nur langsam oder — bei großen, schweren Fk., bei glatten Flächen oder Anwesenheit von Flüssigkeit — rasch vor sich. Das Symptom ist für die Ortsbestimmung von Fkn. sehr wichtig, der Befund für freie Lage im Pleuraraum geradezu pathognomonisch (Gravitations-Lokalisation).

B. Sekundär fixierter Pleurahöhlen-Steckschuß.

(Alte Verletzung, Erguß resorbiert, Schwarte, Einheilung.)

Der Fk. liegt, wenn er ursprünglich in einem Pleuraerguß frei gelegen war, dann aber durch Organisation des Exsudates und Bildung einer Schwarte an die Pleurawand angewachsen ist, an dem eben genannten, sowohl für Frontstellung als auch für Rückenlage des Patienten geltenden typischen Punkt, nämlich in einem hinteren, nicht weit von der Medianebene gelegenen Teil des rechten oder linken unteren Pleurasinus. Man kann zwar den Sinus infolge der dunklen Schwarte nicht direkt erkennen, kann ihn aber hier nach der Lage des Fk. zum Skelett vermuten. Der Fk. steht auch diesmal respiratorisch fast ganz still. Durch Umlagerung des Kranken läßt sich der Fk. nicht aus seiner Lage bringen. (Negatives Ergebnis des Umlagerungs- bzw. Gravitationsversuches. Sekundäre Gravitations-Lokalisation.)

Digitized by Google

Beispiel.

Fall von **Finckh 1916**. Soldat. Schrapnellverletzung (seither verflossene Zeit nicht angegeben, anscheinend einige Monate), Einschuß am Rücken links oben, kein Blutspucken. Noch immer Schmerzen beim tiefen Atmen, Dämpfung links unten. Röntgenuntersuchung. Kugel über dem linken Zwerchfell mehr hinten, bei der Einatmung mit den Rippen sich hebend, bei einem tiefen Inspirium plötzlich an eine tiefere Stelle gleitend; linkes Lungenfeld unten seitlich etwas verdunkelt (Rest vom Bluterguß in der Pleurahöhle). Bei Vornüberneigung des Kranken oder Übergang in Bauchlage Wanderung der Kugel im Brustkorb nach vorne links neben das Herz an die derzeit tiefste Stelle des Pleuraraumes, hier auch pulsatorische Bewegungen. (Die Pleurablätter etwas verklebt, besonders hinten medial; dadurch die Kugel weder beim Stehen noch bei Rückenlage genau zur typischen Stelle hinten unten medial gelangend.)

Haben zur Zeit der Verletzung bereits Pleuraadhäsionen im Gebiet des Unterlappens bestanden, so kann allerdings ein oben in die Pleurahöhle eingedrungener Fk. der Schwere nach nicht zum typischen Punkt ganz unten gelangen; man findet ihn daher bei der Untersuchung höher oben liegend, meist festsitzend vor.

VII. Lunge.

Bei Untersuchung des Patienten in Frontstellung ist gewöhnlich ein in einer Lunge steckender Fk. bereits sehr deutlich sichtbar und man erkennt dann auch sofort, in welchem Niveau er in der rechten oder linken Lunge sitzt und ob mehr medial nahe dem Mediastinum oder mehr lateral; bei größerer Entfernung von der lateralen Thoraxwand ergibt aber erst die Untersuchung des Patienten bei Drehung oder Röhrenverschiebung auf- und abwärts, nach rechts und nach links, ob der Fk. mehr vorne oder mehr hinten liegt. Welcher Stelle der Brustwand er am nächsten liegt und wie weit davon entfernt (Tiefe), zeigt sich durch Drehung des Patienten bis zur Erzeugung der kleinsten Fk.-Brustwand-Distanz am Schirm (tangentiale Belichtung der Stelle). Hinter dem Herzen und in hinteren unteren Lungenteilen überhaupt sitzende Fk. erscheinen bei Frontstellung nicht in den Lungenfeldern, sie zeigen sich am besten bei Untersuchung des Patienten in Kantenstellung und tiefstem Inspirium. Bei Lagewechsel des Patienten (Übergang vom Stehen zu Rücken-, Seiten- und Bauchlage) verändern manche Lungenteile, besonders die unteren und die medialen, ihre Lage im Brustkorb. Ein großer, schwerer Fk. verändert außerdem noch seinen relativen Sitz zur Lungenoberfläche etwas. Bei Fixation der Teile durch einen Entzündungsprozeß sind die Verschiebungen eingeschränkt. (Näheres oben im Kapitel „Gravitations-Lokalisation".)

Respiratorische Bewegungen (vgl. ebenfalls den allgemeinen Teil). In oberen Lungenteilen (z. B. Oberlappen), besonders nahe der vorderen Oberfläche sitzende Fk. machen mit der Umgebung geringe thorakal-respiratorische Bewegungen, sie rücken samt der Brustwand beim Inspirium etwas aufwärts und exzentrisch. Zentrale, ferner vor allem untere Lungenteile, besonders vom Niveau der Zentren der Lungenhilus abwärts, bewegen sich dagegen gemeinsam mit dem Zwerchfell, machen also diaphragmal-respiratorische Bewegungen, inspiratorisch abwärts. Die Bewegungen zeigen sich besonders gut an den Fkn., sie erfolgen in vollem Ausmaße, wenn der Fk. dem Zwerchfell nahe liegt, in geringerem Ausmaße, wenn er davon weiter entfernt liegt. Übrigens kommt es wie gesagt auch vor, daß sich infolge von starker kostaler Atmung das Zwerchfell — namentlich in seinen vorderen Teilen — inspiratorisch nur im Verhältnis zur Thoraxwand, nicht aber absolut senkt, sondern umgekehrt mit der Brustwand hebt. (Der Schirm soll, damit dies deutlich erkennbar sei, wie früher erwähnt, derart festgehalten werden, daß er sich mit der Brustwand nicht vertikal aufwärts bewegt.)

Die Fk. werden ferner, in welchem Teil der Lunge sie sitzen mögen, samt den Brusteingeweiden beim Husten stark und stoßweise aufwärts gegen die obere Brustapertur hin bewegt (tussale Bewegungen).

Wenn z. B. durch die Schußverletzung im Brustraum oder Bauchraum lokale oder

Digitized by Google

ausgebreitete Entzündungsprozesse oder darauf folgende narbige Schrumpfungen entstanden sind, können auch die respiratorischen Bewegungen der Lungenabschnitte geändert sein, sowohl die thorakalen als auch die diaphragmalen; und zwar können die Bewegungen im Vergleich mit dem Normalen vermindert oder vermehrt oder aber invertiert sein.

In der Umgebung des Herzens liegende Lungenteile, namentlich auf der linken Brustseite im Gebiet der Ventrikel, lateral oder hinter denselben (bei verstärkter Herzaktion auch auf der rechten Körperseite in der Nähe des rechten Ventrikels machen auch noch kardio-pulsatorische Bewegungen; diese Bewegungen sind am Fk. besonders gut zu erkennen, wenn man die respiratorischen Verschiebungen durch Anhaltenlassen des Atems ausschaltet. Die Bewegungen finden meist radial zum Herzen, etwa senkrecht zur Herzoberfläche statt (meist ist kammersystolische Senkung, seltener Hebung vorhanden), bei lokaler Lungenschrumpfung und Perikardadhäsion können die Verschiebungen auch schräg oder entlang der Herzoberfläche, tangential erfolgen. (Näheres im allgemeinen Teil.)

VIII. Mediastinum.

Luftröhre. Der Schatten eines in der Luftröhre liegenden Fk. findet sich nicht nur bei Untersuchung des Patienten in Frontstellung median im oberen Teil des Thorax, und zwar im oder am hellen Trachealband (Luftausguß der Trachea), sondern er verläßt auch bei Untersuchung des Patienten in anderen Stellungen (Schräg- und Kantenstellungen) das nun vom Wirbelsäulenschatten abseits liegende Trachealband nicht. In der Regel finden keine respiratorischen Verschiebungen der Luftröhre und des Fk. statt, manchmal aber, und zwar nur bei tiefem Atmen, leichte diaphragmale Bewegungen; beim Husten erfolgt eine starke ruckweise Hebung, wodurch zunächst eine Verschiebung des Fk. in der Lichtung der Luftröhre vorgetäuscht wird. Ferner wird das Organ beim Schluckakt ein wenig gehoben.

Es gilt dies sowohl von Fkn. in der Trachealwand (Knorpel, Schleimhaut), als auch von solchen in den mit der Trachea verbundenen Nachbargeweben, wobei die Beziehung zur Luftröhre meist genau ermittelt werden kann. Nur selten können Fk. ganz in der Lichtung der Trachea gefunden werden; ein größerer, länglicher Fk. liegt dabei meist mit der Längsachse schräg. (Gleich bei der Verletzung direkt in die Trachea gelangende oder später durch eine Fistel hinein gleitende freie Fk. dürften meist sofort abwärts in einen Hauptbronchus sinken und manchmal später durch einen Hustenstoß ausgehustet werden; in anderen Fällen kommen die Verletzten wegen bald eingetretener Erstickung gar nicht zur Untersuchung.)

Hauptbronchus. Der Schatten eines Fk. in einem Hauptbronchus findet sich bei Untersuchung des Kranken in Frontstellung im oberen Teil des Mittelschattens (Gefäßschatten) etwas rechts oder links von der Medianlinie, oberhalb und median vom gleichseitigen Lungenhilus; manchmal ist die Lage im Hauptbronchus (Luftausguß) direkt erkennbar, und zwar zeigt sich ein länglicher Fk. (Gewehrgeschoß) manchmal entsprechend der Richtung des Kanals mit der Längsachse schräg von oben innen nach unten außen absteigend, in der Lichtung gelegen, ein charakteristischer Befund der lokalisatorisch gut benutzt werden kann (Fk.-Achsen-Orientierungslokalisation). Ferner zeigt sich dann der Fk. immer auch bei Schräg- und Kantenstellung des Patienten zentral im Thorax oberhalb eines Lungenhilus. Bei der Atmung finden manchmal schwache diaphragmale Verschiebungen statt, beim Husten erfolgt eine starke Hebung (wodurch eine Verschiebung im Kanal vorgetäuscht wird), beim Schluckakt eine leichte Hebung. (Der Fk. kann später einmal frei werden.) Ein in einem Stammbronchus steckender Fk. zeigt sich bei Untersuchung des Patienten in Frontstellung etwas weiter lateral und weiter unten, außerhalb des Medianschattens, im Bereich eines Lungenhilus; die Bewegungserscheinungen stimmen mit dem eben geschilderten ganz überein.

Vor der Röntgenuntersuchung kann man die Anwesenheit des Fk. im Bronchialbaum meist nicht einmal vermuten; denn wenn fremde Massen, Flüssigkeiten oder feste Körper statt von oben durch

Digitized by Google

den Mund und Kehlkopf auf abnormen Wegen weiter unten seitlich in die Luftröhre oder den Bronchialbaum eintreten, fehlen Reizerscheinungen ganz; es werden dadurch weder Schmerzen noch Hustenreiz erzeugt, der Kranke hat überhaupt keine Empfindung von der Anwesenheit der fremden Massen.

So dringen nicht besonders selten bei Karzinom der Speiseröhre mit Ergriffensein der Trachea oder eines Bronchus und doppelseitiger Perforation die Speisen direkt durch die Fistel in den Bronchialbaum einer oder beider Seiten ein; die Erscheinung verläuft klinisch ganz latent, sie wird erst durch die wegen Schluckstörung vorgenommene Röntgenuntersuchung aufgedeckt, der verabreichte Kontrastbrei bildet nämlich dann einen charakteristischen, weitverzweigten, meist zarten, dunklen Ausguß des Bronchialbaumes.

Beispiele.

Fall von **Chiari 1915.** Offizier. Anamnese. Vor einem Jahr Schrapnellverletzung am Rücken rechts oben, 8 cm seitlich vom Dorn des zweiten Brustwirbels. Fieber, Pleuritis beiderseits, Rasselgeräusche links oben.

Befund. Bronchitis, viel eitriger Auswurf (Bronchiektasie), bei rechter Seitenlage Hustenanfälle und Atemnot.

Röntgenuntersuchung. Kugel in der Brust links oben hinter dem Knorpel der vierten Rippe, im Gebiet des linken Hauptbronchus, beim Husten Verschiebung nach innen oben. Auch Bronchoskopie positiv.

Operation. Extraktion mit entsprechender Zange vom Mund aus.

Epikrise. Das Geschoß ist also wahrscheinlich damals vom Einschuß hinten rechts oben in die linke Lungenspitze gelangt, hat am Wege heftige Entzündungsprozesse erzeugt mit beiderseitiger Pleuritis und Bildung einer Abszeßhöhle in der Lunge; aus dieser ist die Kugel später in den linken Hauptbronchus gesunken, mit lokaler Erweiterung desselben, ohne Möglichkeit eines Aushustens. (Die radioskopisch sichtbar starke Hebung beim Husten wurde wohl irrtümlich durch Gleiten des Fk. im Bronchus erklärt.)

Fall von **Hajek** und **Verfasser 1902.** Durch Aspiration aus dem strikturierten Kehlkopf hinuntergeglittener, im rechten Hauptbronchus steckender Dilatationsbolzen.

44 Jahre alter Schlosser. Untersuchung im Röntgenzimmer am 15. März 1902.

Anamnese und Befund. Vor drei Wochen wegen luetischer Larynx-Stenose Tracheotomie durch Hajek. Vor drei Tagen Einführung eines großen Zinnbolzens in den Larynx behufs Dilatation. Einen Tag später Laryngofissur von der Trachealwunde aus (dabei anscheinend Hinabgleiten des Fk., einige Hustenstöße, keine weiteren Beschwerden). Jetzt Fieber und Rasselgeräusche über den Lungen.

Röntgenuntersuchung (Kienböck). Der Bolzen liegt tief in der Brust und zwar in mittlerer Höhe etwas rechts von der Mittellinie, offenbar im rechten Hauptbronchus, dessen Lichtung ausfüllend, mit der Achse von medial oben nach lateral unten schräg gerichtet, das öhrtragende Ende zu oberst; keine Bewegungen durch die Atmung und Herzaktion, dagegen bei Hustenstößen starke Hebung um etwa 3—5 cm zugleich mit den Zwerchfellbewegungen und Verschiebungen der Thoraxeingeweide (der Fk. wird zwar anscheinend im Kanal frei hinaufgeschleudert, sitzt aber in Wirklichkeit darin fest).

Nach einigen Stunden Extraktion mit der Zange durch Hajek nach vorausgegangener Bronchoskopie. Auch weiterer Verlauf gut.

Speiseröhre. Ein in der Speiseröhre steckender Fk. ist bei Untersuchung des Kranken in Frontstellung im Mittelschatten fast genau median sichtbar, weiter oben oder unten (z. B. im Gefäß- oder Herzschatten) — nur zu unterst mehr links. Bei Schräg- und Kantenstellungen des Kranken zeigt sich der Fk. etwa in mittlerer Thoraxtiefe knapp vor der Wirbelsäule — nur zu unterst weiter vorne. Beim Schluckakt hebt sich der Fk. ruckweise ein wenig, offenbar mit dem Ösophagus selbst. Bei Sitz in unteren Teilen der Speiseröhre, hinter dem Herzen und nahe dem Zwerchfell, sind auch kardio-pulsatorische Bewegungen (herzsystolische Hebungen vom linken Ventrikel und Vorhof mitgeteilt) und diaphragmal-respiratorische Bewegungen vorhanden. Auch in der Nachbarschaft der Speiseröhre, an dem damit eng verbundenen mediastinalen Bindegewebe, finden die genannten Bewegungen statt.

Meist ergibt sich erst, wenn der Patient Kontrastbrei einnimmt (am besten von dicker Konsistenz, Holzknechtsche Paste), ob der Fk. in der Lichtung des Ösophagus liegt oder in seiner Wand oder außerhalb derselben; im ersten Fall berühren sich Brei und Fk., sie scheinen geradezu miteinander verschmolzen; manchmal steckt übrigens der Fk. teilweise in der Wand des Ösophagus, darin verhakt. (Nur zufällig in der Speiseröhre anwesende große Luftblasen

Digitized by Google

können ausnahmsweise schon vor Einnahme des Kontrastbreies die Lichtung des Ösophagus sichtbar machen.) Ein größerer länglicher Fk. (Gewehrgeschoß) liegt mit der Längsachse meist schräg im Kanal; zur Vornahme einer sekundären Fk.-Achsen-Orientierungs-Lokalisation hat man bei Gewehrgeschossen aus naheliegenden Gründen bei der Seiseröhre keine Gelegenheit, ebensowenig wie bei der Luftröhre, obwohl diese Organe anatomisch die besten Vorbedingungen dazu geben würden. (In freier Lage in der Lichtung der Röhre wird übrigens ein Fk. selten gefunden; er gleitet, wenn glatt, sofort abwärts, kann nur bei Verengerung der Röhre noch oberhalb des Magens liegen bleiben; dann kann er beim Schluckakt in der Speiseröhre ein wenig aufwärts geschleudert werden.)

Große Gefäßstämme. (Die Verletzungen der großen Gefäßstämme, der Aorta thoracica und Arteria pulmonalis, der Vena cava superior und Venae pulmonales dürften in der Regel augenblicklich tödlich sein, durch starken Blutaustritt mit stärkster Anämie; nur ausnahmsweise dürften die Verletzungen überlebt werden, besonders leichtere Laesionen mit Sitz eines kleinen Fk. außen in der Wand des Gefäßes ohne Perforation.) Eine ziemlich mediane Lage des Fk.-Schattens im Gebiet der großen Gefäße oberhalb des Herzschattens bei Untersuchung des des Kranken in Frontstellung mit entsprechenden Befunden bei Schräg- und Kantenstellung Patienten ermöglicht die Lokalisation auf die großen Gefäße. Auf einen Sitz des Fk. in der Aorta descendens (direkt nur schwer sichtbar) weist die Lage dicht an der Wirbelkörperreihe hin, gerade davor und mehr links, z. T. hinter dem Herzen. In der Wand oder in der Nähe der Gefäße, speziell der Arterien (Aorta und Pulmonalis) sitzende Fk. zeigen deutlich vasopulsatorische Bewegungen. (In der Wand steckende und ins Lumen blickende Fk. können sich später loslösen, frei werden und embolisch weiter verschleppt werden, vgl. Anhang.)

Vorderes und hinteres Mediastinalgewebe. Bei Sitz des Fk. im vorderen oder hinteren Mediastinalgewebe ist nach den oben angeführten Regeln die Bestimmung der Lage des Fk. zu mehreren wichtigen Organen erforderlich, der Fk.-Schatten findet sich aber bei mindestens einer Durchleuchtungsrichtung außerhalb der Organschatten, macht allerdings entsprechend seiner Lage die Bewegungen der Teile mit, manchmal dreierlei Arten von physiologischen automatischen Bewegungen.

Vorderes Mediastinalgewebe. Bei Untersuchung des Patienten in Frontstellung erscheint der Fk. in der Medianebene oder nahe davon, und zwar dunkel und scharf konturiert, anscheinend nicht vergrößert. Bei Drehung des Patienten und bei Röhrenverschiebungen zeigt sich der Fk. unterhalb des Brustbeins, nicht weit davon entfernt, am besten zeigt sich der vordere Sitz bei Kantenstellung des Kranken, man sieht ihn in der Nachbarschaft der Schilddrüse, der großen Gefäße oder des Herzens. Bei der Atmung bewegt sich der Fk. meist mit der vorderen Brustwand, er wird inspiratorisch gehoben, namentlich bei Sitz in sehr oberflächlichen Abschnitten (thorakal-respiratorische Bewegungen). Meist macht der Fk. auch mit der Aorta, der Pulmonalis oder dem Herzen (z. B. mit dem Conus arteriosus) pulsatorische Bewegungen mit, vor allem mit der Systole und Diastole die Senkung und Hebung der Herzwand, manchmal aber — und zwar am Herzen — auch longitudinale oder überhaupt tangentiale Verschiebungen, was auf Perikard-Adhaesion hinweist. Ferner werden in oberen Abschnitten sitzende Fk., namentlich in der Nähe der Schilddrüse und des Thymusrestes, außerdem durch den Schluckakt gehoben.

Hinteres Mediastinalgewebe. Bei Untersuchung des Patienten in Frontstellung erscheint der Fk. im Mediangebiet nicht sehr dunkel und nicht scharf konturiert, anscheinend auch vergrößert. Bei Drehung des Patienten und Röhrenverschiebung zeigt sich der Fk. in mittlerer Tiefe des Thorax z. B. hinter der Trachea, der Aorta ascendens, der Cava, dem Herzen oder vor dem Ösophagus, der Aorta descendens, also nahe wichtigen Organen, stets vor der Wirbelsäule. Meist sind pulsatorische Bewegungen, manchmal durch die Aorta descendens, manchmal durch das Herz mitgeteilt, vorhanden, oft auch Schluckhebung. Bei unterem Sitz des Fk. sind auch starke respiratorische Verschiebungen und zwar mit

Digitized by Google

dem Zwerchfell vorhanden. Endlich verlagern sich hier manchmal die Teile bei Umlagerung des Patienten der Schwere nach (Gravitationslokalisation).

IX. Herzbeutelhöhle.

A. Freie Lage.

Freier Herzbeutelhöhlen-Steckschuß.

(Frische oder alte Verletzung, mit oder ohne Bluterguß.)

Ein in der Herzbeutelhöhle liegender Fk. zeigt sich bei Untersuchung des Patienten in Frontstellung in der thorako-abdominalen Übergangsregion und scheint in der Regel zunächst im unteren Teil des Herzens zu liegen, sei es, daß das Organ normal oder vergrößert ist, sei es, daß ein Herzbeutelerguß vorhanden ist oder fehlt. (Das Herz ist nach Verletzungen mit und ohne lokale Läsion oft vergrößert, bei großem Herzbeutelerguß [Hämoperikard] ist der Herzschatten im weiteren Sinne [eigentlich Herzperikardschatten] sogar stark vergrößert, unförmig kugelig geformt und ohne Pulsation — ist dagegen Luft in die Herzbeutelhöhle eingetreten [Pneumoperikard], so ist der Herzschatten — wenigstens an der Basis — mit einer hellen Zone umgeben.) Bei Schräg- und Kantenstellung des Patienten zeigt sich meist der Fk.-Schatten hinten unten am oder im vermeintlichen Herzschatten, und zwar bei Perikarderguß darin oberflächlich eingebettet, bei fehlendem Erguß dagegen dem Herzschatten außen dicht anliegend (nur ausnahmsweise darin, zum Teil oder ganz eingetaucht: in einem hinteren Herzbeutelrezessus oder — bei kleineren Fk. — in der hinteren Längsfurche versteckt). Der genannte Punkt median hinten unten am Herzen entspricht beim stehenden Individuum der tiefsten Stelle des Herzbeutels; es ist ein **typischer Punkt,** der Befund allein läßt schon einen Sitz des Fk. im Herzbeutelsack als wahrscheinlich erscheinen (sekundäre Gravitationslokalisation). Ein länglicher Fk. (Gewehrgeschoß) liegt dabei mit der Längsachse beiläufig horizontal und frontal.

Bei Untersuchung des Patienten in Rückenlage findet sich der Fk. beiläufig an derselben Stelle; bei Übergang zu rechter oder linker Seitenlage ändert aber der Fk. (besonders ein großer, glatter Fk., Schrapnellkugel, Gewehrgeschoß) seine Lage zum Herzen, er gleitet im Herzbeutel entlang der Lateralwand des Herzens nach vorne und bleibt dann an dem derzeit tiefsten Punkt seitlich am Herzen liegen, ein Gewehrprojektil mit der Längsaxe wieder beiläufig horizontal, aber diesmal sagittal; bei Erguß findet sich der Fk.-Schatten seitlich im Herzperikardschatten. Bei Überführung des Kranken in Bauchlage wandert der Fk. noch weiter, nämlich zur vorderen Brustwand etwa bis zur Medianlinie, ein Gewehrgeschoß dreht sich dabei mit der Längsaxe abermals und zwar kommt es damit wieder in eine Frontalebene zu liegen. Auch kann man (da der Herzbeutel ein einheitlicher Hohlraum ist), den Fk. durch Übergang von der rechten zur linken Seitenlage im Brustkorb von rechts nach links herumführen und umgekehrt. Auch bei tiefen Atemzügen kann durch die Lageveränderung und Umformung des Zwergfells eine derartige Verlagerung des Fk. im Beutel der Schwere nach stattfinden, vor allem bei Fehlen eines Ergusses. Die Erscheinung ist für die Lage des Fk. frei in der Herzbeutelhöhle geradezu pathognomonisch (Gravitationslokalisation). (Bei den paarigen Pleurahöhlen ist dagegen ein Gleiten von Fkn. von der einen zur anderen Körperseite nicht möglich, dafür können sie im Brustkorb viel weiter nach hinten gelangen; dadurch kann auch die Differenzialdiagnose zwischen Sitz des Fk. in der Perikard- oder einer Pleurahöhle erleichtert werden.)

Meist sind sowohl respiratorische als auch pulsatorische Bewegungen am Fk. vorhanden, und zwar vor allem bei Fehlen eines Ergusses; dagegen bleibt bei großem Erguß das Gebiet frei von Bewegungen.

Digitized by Google

Beispiel.

Fall von Jenckel 1915. Soldat. Anamnese. Gewehrschuß, Einschuß vorne links im zweiten Interkostalraum. Große Mattigkeit, mehrere Tage Hämoptoe.

Bald nachher Röntgenuntersuchung. Enorm vergrößerter Mittelschatten (Hämatom des Herzbeutels), das Geschoß scheinbar unterhalb des Zwergfells liegend; bei Umlagerung des Patienten auf die rechte oder linke Seite wechselt das Geschoß seine Lage im Rumpf, es sinkt in der Flüssigkeit sofort an den tiefsten Punkt.

Operation. Rippenknorpelresektion, Eröffnung des Perikardialsackes, Entleerung einer großen Menge hämorrhagisch-seröser Flüssigkeit. Bei Horizontallage des Kranken ist zunächst das Projektil nicht auffindbar, erst beim Aufrichten des Oberkörpers fällt es plötzlich von oben herab, wahrscheinlich von der Hinterseite des rechten Vorhofes.

Verlauf. Allgemeinzustand gut. Nach 5 Wochen die Herzdämpfung noch etwas vergrößert, an der Basis ein systolisches Geräusch.

Epikrise. Das Geschoß ist wahrscheinlich bei der Verletzung direkt in den Herzbeutel gefahren, vielleicht mit Laesion des Herzens.

B. Sekundäre Fixation.

Sekundär fixierter Herzbeutelhöhlen-Steckschuß.

(Ältere Verletzung, Erguß resorbiert bzw. organisiert.)

Ein im Herzbeutelsack ursprünglich frei gelegener und sekundär fixierter Fk. findet sich nach Resorption und Organisation eines Blutergusses meist an der oben für stehende Stellung und Rückenlage des Kranken angegebenen typischen Stelle, etwa median hinten unten am Herzen (ausnahmsweise ist allerdings der Fk.-Schatten dort im Herzschatten oberflächlich oder ganz eingetaucht, dann ist der Fk. meist in einem Herzbeutelrezessus versteckt). Es sind am Fk.-Schatten sowohl respiratorische Verschiebungen mit dem Herzen, als auch pulsatorische Bewegungen mit dem Teil der Herzwand vorhanden, meist senkrecht zur Herzhöhle, aber manchmal auch tangential. Bei Lagewechsel des Patienten (Übergang in rechte oder linke Seitenlage oder gar Bauchlage) ändert aber der Fk. seine Lage zum Herzen nicht (negatives Ergebnis des Umlagerungs- bzw. Gravitationsversuches, sekundäre Gravitationslokalisation).

Allerdings kann ein in den Herzbeutelsack eintretender Fk. ausnahmsweise nicht zur typischen Stelle gelangen und auch später nach vollständiger Fixation darin weiter vorne und seitlich oder kranialwärts liegen, wenn von früher her die Perikardblätter stellenweise aneinander adhärent gewesen sind; ein solcher atypischer Befund ist in späteren Stadien auch vorhanden, wenn der Kranke nach der Verletzung immer nur auf einer Seite gelegen war bis zur endgültigen Fixation des Fk.

X. Herz.

Herzsteckschuß.

Wenn der Fk.-Schatten zunächst bei Untersuchung des Patienten in Frontstellung im Herzschatten liegt, so wird man vielleicht zunächst geneigt sein anzunehmen, daß der Fk. im Herzen liegt, vor allem wenn er auch respiratorische und pulsatorische Mitbewegungen mit dem Herzen macht; der Fk. kann zwar wirklich darin eingebettet sein, doch ist dies mit dem genannten Befund noch keineswegs bewiesen, der Fk. kann vielmehr auch — dies ist sogar viel häufiger der Fall — außerhalb des Herzens liegen, vor oder hinter ihm, z. B. im Herzbeutelsack oder Mediastinalgewebe oder in einem benachbarten Lungenabschnitt. (Ein in der vorderen oder hinteren Brustwand oder in der Wirbelsäule sitzender Fk. kann sich als Schatten auch im Herzschatten zeigen, ist aber frei von diaphragmal-respiratorischen und herzpulsatorischen Bewegungen.) Erst wenn sich der Fk.-Schatten auch bei Untersuchung des Kranken in allen anderen Richtungen (Drehstellungen) im Herzschatten gefunden hat,

Digitized by Google

darin tief eingetaucht, darf man mit Sicherheit annehmen, daß der Fk. wirklich im Herzen liegt; auch wenn der Fk.-Schatten dabei zwar stets im Herzschatten bleibt, aber bei einer Stellung des Patienten, und zwar bei Kantenstellung darin hinten oberflächlich gelagert erscheint, liegt der Fk. in der Regel im Herzen; doch könnte er in Ausnahmsfällen doch extrakardial sein und zwar entweder einfach in einem hinteren Perikardrezessus oder — wenn klein — in der hinteren Längsfurche versteckt liegen oder — wenn ein Perikarderguß und entsprechend stark vergrößerter Herzperikardschatten vorhanden ist — sogar einer konvexen Stelle des Herzens anliegend in der Herzbeutelhöhle stecken. (Wäre das Herz eine kugelige oder überhaupt allseitig konvexe Masse und nicht in einem manchmal mit Flüssigkeit gefüllten Beutel gelegen, so wäre die Bestimmung des extra- oder intrakardialen Sitzes des Fk. sehr erleichtert.)

Es kommen also bei Verletzten mit Fkn. im Herzen mehrere Fälle vor. Entweder es findet sich der Fk.-Schatten bei Untersuchung des Patienten in allen Drehstellungen immer zentral im Herzschatten; daraus würde sich ergeben, daß der Fk. wirklich zentral im Herzen liegt (z. B. in der Scheidewand oder am Boden der linken Kammer). Oder der Fk.-Schatten liegt bei manchen Stellungen des Kranken stark exzentrisch, bei einer Stellung einem Punkte der Herzschattenoberfläche besonders genähert oder sogar geradezu oberflächlich gelagert, wobei die Strahlen die entsprechende Stelle der Herzoberfläche tangential treffen; der Fk. liegt dann der Herzwand innen an oder ist in ihr eingebettet — von den oben genannten Ausnahmsfällen abgesehen. Um die wirkliche Entfernung des Fk. von der Herzoberfläche (Herztiefe) kennen zu lernen, muß man die projektorische Vergrößerung berücksichtigen und an der gefundenen Zahl noch eine Reduktion vornehmen.

Im Röntgenbild erscheint das Herz als homogene Masse, die auf die eben angegebene Weise gemachte Lokalisierung bezieht sich also auf Herz als Ganzes, auf das „radiologische Homogenherz“ (Verfasser); um den betroffenen anatomischen Teil des Herzens kennen zu lernen, ist nach Vornahme der geschilderten Art der Untersuchung auch noch ein indirekter Weg zu beschreiten, nämlich die topographische Anatomie heranzuziehen; zur Erleichterung dienen vom Verfasser hergestellte **anatomische Konstruktionen** in der Herzfigur bei Diastole (im Vorder- und Hinterbild) mit Einzeichnung der Längs- und Kranzfurche, sowie der hinteren oberen Vorhofkonturen, wodurch sowohl für die Vorder- als auch für die Hinterwand die vier Herzviertelbezirke abgegrenzt werden; auch die Eintragung der vier Ostien ist in einem Bilde hinzugefügt (die Einzeichnung auch der inneren Wandkonturen, Klappensegel und Papillarmuskel hätte die Bilder allzusehr kompliziert gestaltet). Dadurch ist meist eine Bestimmung des betroffenen Herzteiles, speziell Herzviertels, und der Lage des Fk. zu den Ostien möglich, vor allem bei oberflächlichem Sitz; eine genaue Angabe ist allerdings bei Lage des Fk. in der Nähe einer Furche oder in der Tiefe des Herzens noch immer sehr schwierig oder sogar ganz unmöglich. (Figuren-Serie XII und XIII.)

Bewegungserscheinungen. Ein im Herzen sitzender Fk. macht sowohl die respiratorischen Verschiebungen des Herzens als auch die pulsatorischen Bewegungen des Teiles der Herzwand mit; ein frei in einer Herzhöhle liegender Fk. macht ab und zu statt der regelmäßigen Pulsationen größere, unregelmäßige Bewegungen (vgl. weiter unten). Zeigt ein Fk. einen anderen Bewegungsbefund als das Herz, z. B. viel stärkere respiratorische Verschiebungen als der benachbarte Herzabschnitt oder umgekehrt im Gegensatz zum Herzen gar keine Bewegungen, so ist schon dadurch ein Sitz im Herzen mit Sicherheit auszuschließen.

Die respiratorischen Verschiebungen des Herzens erfolgen in der Regel mit den Zwerchfellbewegungen (diaphragmal-respiratorische Bewegungen, inspiratorisch abwärts), nur ausnahmsweise mit dem Brustkorb (thorakal-respiratorische Bewegungen, inspiratorisch aufwärts und vorwärts); bei der inspiratorischen Brusterweiterung findet nebenbei bemerkt auch eine stärkere Ansaugung von Blut aus den Venen in die Vorhöfe mit leichter Vergrößerung derselben statt. Ein vergrößertes, erweitertes Herz wird respiratorisch meist nur

Digitized by Google

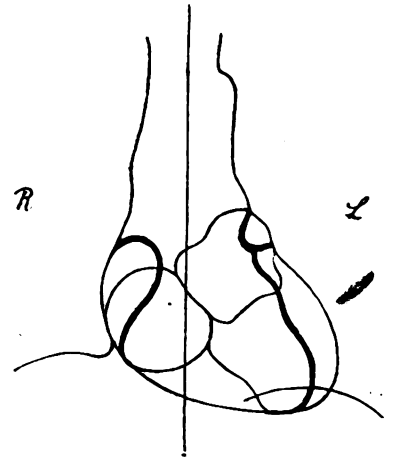

Fig. 44.

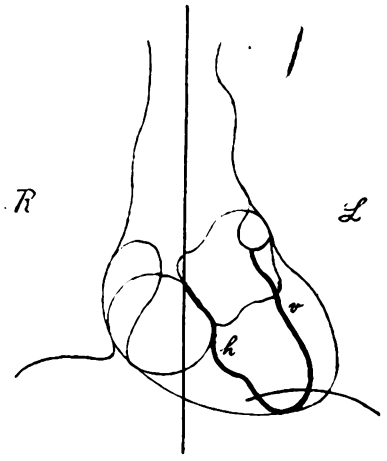

Fig. 45.

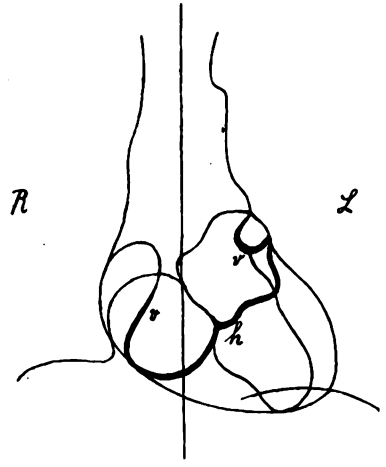

Fig. 46.

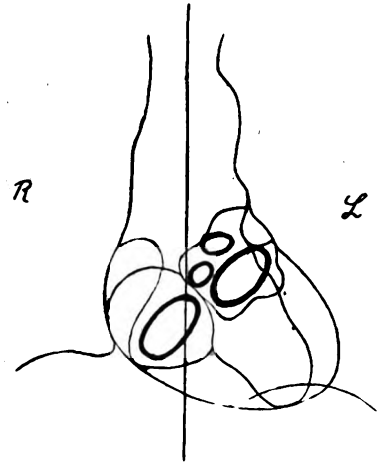

Fig. 47.

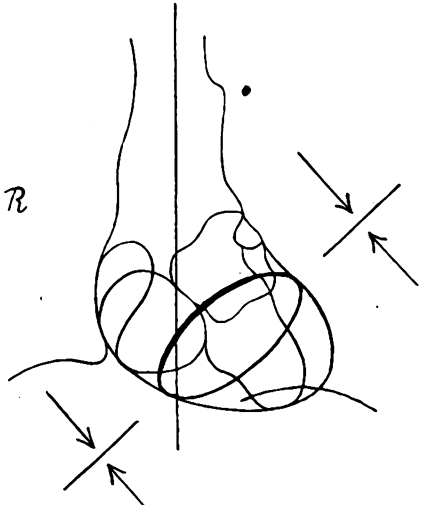

Fig. 48.

Figuren-Serie XII.

Anatomisch eingeteilte Herzfigur nach Verfasser, Vorderbild, bei aufrechtem Oberkörper, bei Diastole (halbschematisch), vor allem Vorderwandbezirke und Hinterwandbezirke eingetragen.

Figur 44. Vorderwandbezirke durch dicke, Hinterwandbezirke durch dünne Linien abgegrenzt, entsprechend der vorderen und hinteren Längs- und Kranzfurche, auch die basalen Vorhofkonturen gezeichnet. Die Vorderwand des Herzens wird vor allem vom rechten Ventrikel, nur in geringem Ausmaß (links und rechts oberflächlich) vom linken Ventrikel und den beiden Herzohren gebildet; an der Hinterwand liegen vor allem der linke Ventrikel und die beiden Vorhöfe, nur mit einem kleinen Stück (unten) der rechte Ventrikel.

Figur 45. Längsfurche durch dicke Linie hervorgehoben, der vordere Teil viel weiter links und kranialwärts gelegen als der hintere Teil. Dadurch wird das Gebiet des Kammerseptums eingeschlossen.

Figur 46. Kranzfurche durch dicke Linie hervorgehoben, der vordere (durch den oberen Teil des Conus arteriosus unterbrochene) Teil viel weiter rechts und kranialwärts gelegen als der hintere Teil. Damit ist auch das Gebiet der arterio-ventrikulären Grenze eingefaßt.

Figur 47. Ostien. Große venöse Ostien, im unteren Teil der entsprechenden Hinterwandbezirke der Vorhöfe gelegen: rechts Trikuspidalis, links Mitralis; kleine arterielle Ostien: Aorta an der Mittellinie und Pulmonalarterie zu oberst. Die nach rechts oben gerichteten flacheren Konturen der Ovale stellen die vorderen Teile des Umfangs der Ostien vor, die gegenüberliegenden nach links unten sehenden Konturen dagegen die hinteren Telle.

Figur 48. Funktioneller Herzäquator, schematisch, nach Verfasser, der vordere Teil: dicke Linie, der hintere Teil: dünne Linie. Dadurch Scheidung der Herzfigur in zwei Kontraktionsgebiete. Supraäquatoriales (oberes hinteres) Kontraktionsgebiet: basaler Teil des Kammerkegels, infraäquatoriales K. mit Herzspitze. Während der Herzkontraktion (Kammersystole) bewegen sich die Wandteile mit der herzachsen-parallelen Komponente im allgemeinen gegen den Äquator hin, also im ersten Gebiet herzspitzenwärts, im zweiten Gebiet herzbasalwärts (Pfeile!); bei stark schlagendem Herzen werden bei der Herzkontraktion von dem basalen Abschnitte des Kammerkegels nicht nur die venösen Ostien und angrenzenden Teile der Vorhöfe, sondern manchmal sogar diese in ihrer ganzen Masse herzspitzenwärts mitgenommen. (Unser Äquator wird natürlich in Wirklichkeit von den Herzwandteilen keineswegs streng respektiert.)

Digitized by Google

wenig oder gar nicht bewegt. Dies ist bei der Ortsbestimmung des Fk. zu berücksichtigen. (Vgl. die Bemerkungen im allgemeinen Teil.)

Pulsatorische Bewegungen finden an allen Teilen des Herzens statt, und zwar in mannigfachen Richtungen. Übrigens kommen diese Bewegungen wie oben gesagt auch an den umgebenden Weichteilen (Herzbeutel, Pleurahöhle, Lungen, Mediastinalgewebe, untere Speiseröhre) vor, so daß die Erscheinung an einem Fk. keineswegs anzeigt, daß er im Herzen selbst sitzt.

Wie früher angeführt, sieht man radioskopisch in der Regel nicht direkt den wirklichen Weg des Fk., sondern nur den Weg des Schattens am Schirm, daher den Weg projektorisch verkürzt und die Richtung überhaupt verändert (Komponente); man muß daher den Brustkorb in mehreren, womöglich aufeinander senkrechten Richtungen durchleuchten und die Ergeb-

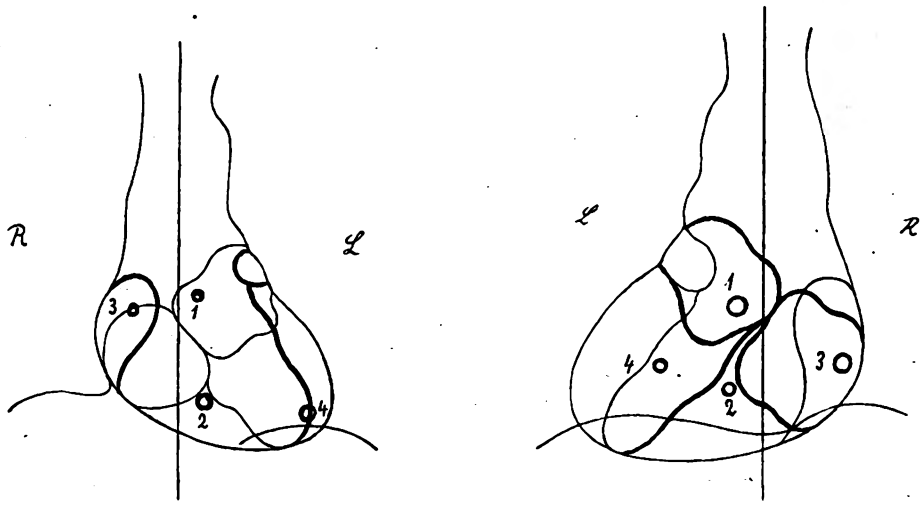

Fig. 49. Fig. 50.

Figuren-Serie XIII.

Vier Fremdkörper in der Herzregion, teils in der äußeren Herzwand, teils außerhalb des Herzens.

Figur 49. Vorderbild des Herzens (postero-anterior).
Figur 50. Rückbild des Herzens (antero-posterior).

Röhre jedesmal in mittlerem Brustniveau, median, etwa 60 cm Fokusschirm-(Platten-)Distanz. Hinzufügung der anatomischen Einteilung; bei 49 die Vorderwand-, bei 50 die Hinterwandbezirke durch dicke Linien hervorgehoben. Man vergleiche für jeden der vier Fk. die relative Lage des Schattens zu den Wandbezirken im Vorderbild mit der Lage im Hinterbild.

1: Fk. oberflächlich in der vorderen Herzwand, 2: oberflächlich in der hinteren Herzwand steckend, 3: etwas vor dem Herzen, 4: etwas hinter dem Herzen liegend. Die Fk. sind alle von derselben Größe (etwa wie 1 und 3 in Figur 49), erscheinen aber bei größerer Schirm-(Platten-)Distanz (= geringerer Röhrenfokusnähe) als Schatten mehr oder weniger vergrößert, sowie mehr oder weniger ab- und seitwärts drojiziert (besonders 1 und 3 in Figur 50).

nisse der Untersuchungen miteinander kombinieren. Hat man die Bewegungsrichtung im Verhältnis zum Brustraum bestimmt (brustrelative Bewegung), so bringt man sie dann noch in Beziehung zum Herzen (herzrelative Bewegung). (Vgl. die Ausführungen im allgemeinen Teil.)

Die Bewegungen der äußeren Herzwand gehen samt dem darin steckenden Fk. meist im Verhältnis zur Oberfläche und zu den Achsen des Herzens in komplizierter, schräger Richtung vor sich mit einer Komponente senkrecht zur diastolischen Herzoberfläche oder gegen das Herzzentrum (in der Regel systolische Senkungen der Herzwand), mit einer anderen Komponente der Oberfläche entlang, „tangential", und zwar entweder entlang einem

Digitized by Google

Meridian oder Parallelkreis oder schräg Übrigens kann der Rückweg etwas vom Hinweg abweichen oder sogar eine ausgesprochen rotierende Bewegung stattfinden. Bei der Richtung der tangentialen Komponente kommt sowohl das Verhältnis des Fk. zum Herzäquator als auch der Tiefensitz in der Herzwand in Betracht. Die Bewegungen sind insgesamt meist am Fk. deutlicher zu verfolgen als an der betroffenen Stelle des Herzens selbst oder sogar nur am Fk. zu erkennen. (Vgl. das Kapitel im allgemeinen Teil.)

Oft ist lange nach der Herzverletzung eine sehr verstärkte und beschleunigte Herztätigkeit vorhanden, infolge eines Erregungszustandes des Herzens, daher sind auch die Bewegungen des Fk. stärker und von schnellerem Rhythmus (mit kürzeren Aktionspausen) als bei normalem Herzen.

Das zeitliche Verhalten der Bewegung im Verhältnis zur Herzaktion (Kammersystole) wird durch gleichzeitige radioskopische Betrachtung der Spitzenkontraktion oder durch Tasten des Spitzenstoßes oder eines Arterienpulses ermittelt.

Die Beobachtung der pulsatorischen Bewegungen ist meist durch die zugleich erfolgenden respiratorischen Verschiebungen des Herzens erschwert; sie wird dadurch erleichtert, daß man den Patienten mit der Atmung einhalten läßt, und so die störenden respiratorischen Verschiebungen ausschaltet — ein Rat, der schon oben gegeben wurde.

Ein in einer Herzhöhle frei beweglicher Fk. setzt ab und zu mit den regelmäßigen rhtyhmischen Bewegungen aus und macht statt dessen größere, unregelmäßige Bewegungen (vgl. weiter unten).

a) Äußere Herzwand.

Herzwand-Steckschuß.

Der Schatten eines in der äußeren Herzwand steckenden Fk. liegt manchmal schon bei Untersuchung des Patienten in Frontstellung ganz oder doch ziemlich oberflächlich im Herzschatten, und zwar mehr oben oder unten (der untere Herzkontur ist allerdings im allgemeinen unsichtbar, muß also im Bild ergänzt werden), mehr links oder rechts; er taucht bei Drehung des Patienten sowohl nach der einen als auch nach der anderen Richtung oder bei Röhrenverschiebung stets tiefer in den Herzschatten ein; in diesem Falle liegt der Fk. in einem „kantenbildenden Teil" des Herzens in der Herzwand, bzw. nur ein wenig weiter vorne oder hinten. In anderen Fällen liegt der Fk.-Schatten bei Untersuchung des Kranken in Frontstellung mehr zentral oder geradezu zentral, bei Dreh- und Röhrenverschiebungsproben rückt er aber mehr an die Oberfläche und es wird nun eine Durchleuchtungsrichtung gefunden, bei welcher der Fk.-Schatten im Herzschatten wandständig wird (tangentiale Belichtung der Stelle); so zeigt sich z. B. der Fk. bei Untersuchung des Patienten in Kantenstellung vorne (oben) oder hinten (unten) im Herzen, d. h. in der äußeren Herzwand liegend. Stets muß man also zur Feststellung des Sitzes des Fk. im Herzen den Patienten in mehreren, manchmal sogar allen Stellungen untersuchen.

Bei anscheinend hinterem oberflächlichen Sitz des Fk. im Herzen ist allerdings auch — wie oben bemerkt — an eine versteckte Lage in einem hinteren Perikardrezessus oder in der hinteren Längsfurche zu denken; ferner beweist eine oberflächliche Lage des Fk.-Schattens in einem sehr vergrößerten vermeintlichen Herzschatten nicht den Sitz des Fk. im Herzen, er kann vielmehr extrakardial in einem Perikarderguß liegen.

Nach der Lokalisation im „Homogenherzen" wird zur Bestimmung des betroffenen anatomischen Teiles des Herzens (des Herzviertels: rechter und linker Vorhof, rechter oder linker Ventrikel, bzw. der Längs- oder Kranzfurche, Wurzel eines großen Gefäßes und des speziellen Punktes des Teiles) mit Vorteil die anatomisch eingeteilte Herzfigur des Verfassers herangezogen.

Digitized by Google

Stets sind außer respiratorischen Verschiebungen auch deutliche pulsatorische Bewegungen vorhanden, sie können aber nur mit Vorsicht für die Bestimmung des Herzpunktes lokalisatorisch verwertet werden.

b) Septum.

Herzscheidewand-Steckschuß.

Von einem Fk. im Septum zeigt sich der Schatten zunächst bei Untersuchung des Kranken in Frontstellung im Herzschatten und zwar in der Scheidewandregion der eingeteilten Herzfigur, entweder a) näher der vorderen oder b) näher der hinteren Längsfurchenlinie, sei es mehr basal- oder spitzenwärts; aus der Untersuchung des Patienten bei verschiedenen Drehstellungen ergibt sich ferner, daß der Fk. ziemlich tief oder geradezu zentral im Herzen sitzt, und zwar im Fall a) mehr vorne im Herzen, im Falle b) mehr hinten. Allerdings ist danach eine sichere Angabe, ob der Fk. in der Scheidewand selbst sitzt oder ihr nur benachbart in der Herzhöhle, nicht möglich.

Am Fk. sind außer respiratorischen Verschiebungen auch pulsatorische Bewegungen vorhanden, und zwar am stärksten bei Sitz nahe der Herzspitze, am schwächsten in der Vorhofscheidewand.

c) Herzhöhle.

Herzhöhlen-Steckschuß.

Der Schatten eines vollkommen in einer Herzhöhle steckenden Fk. findet sich zunächst bei Untersuchung des Kranken in Frontstellung im Herzschatten in der Regel an einem von vier bzw. zwei typischen Punkten, d. h. an einer Stelle, welche bei Berücksichtigung der anatomischen Konstruktion dem tiefsten Punkt (Boden) einer der vier Herzhöhlen, namentlich der zwei Ventrikel entspricht, also für den rechten Ventrikel nahe dem unteren Herzkontur, für den linken Ventrikel nahe der Spitze oberhalb der hinteren Längsfurchenlinie; dabei ist auch die verschiedene Dicke der einzelnen Wandbezirke des Herzens zu berücksichtigen. Ein länglicher Fk. (Gewehrgeschoß) liegt ferner meist mit der Längsachse parallel der anliegenden Herzwand, im Fall a) der unteren äußeren Herzwand, im Fall b) der hinteren Längsfurchenlinie, mit einem Ende (der Basis oder Spitze) zur Herzspitze blickend. Solche Befunde sind im Sinne einer sekundären Gravitations- und Fk.-Achsen-Orientierungslokalisation verwertbar, doch keineswegs verläßlich. Auch kann ein Klappensegel oder Papillarmuskel den Fk. einklemmen und dadurch hindern, gerade an die nur bei freien glatten Hohlräumen zu erwartende tiefste Stelle zu gelangen und sich entsprechend mit der Längsachse umzulegen; es kommt also auch ein Sitz der Fk. in Herzhöhlen an atypischen Punkten vor mit abnormer Stellung der Längsachse; dies gilt sowohl von Fkn., die immer nur regelmäßige pulsatorische Bewegungen machen, als auch von solchen, die ab und zu größere unregelmäßige Bewegungen ausführen.

Bei Untersuchung des Patienten in Schräg- und Kantenstellungen zeigt sich dementsprechend der Fk.-Schatten an verschiedenen Stellen in größerer oder geringerer Tiefe im Herzschatten, im allgemeinen an einem von zwei typischen Stellen: für den rechten Ventrikel zu unterst, für den rechten weiter oben und hinten, mit der eventuellen Längachse zur Herzspitze zeigend.

Ganz im Innern eines Vorhofs liegend wird ein Fk. wohl nur sehr selten gefunden, er gelangt offenbar von hier meist sofort in den Ventrikel.

Digitized by Google

α) Freier Herzhöhlen-Steckschuß.

(Frischere Verletzung.)

Der Schatten eines frei in einer Herzhöhle liegenden Fk. zeigt nicht nur außer den respiratorischen Verschiebungen die gewöhnlichen, typischen, rhythmischen, pulsatorischen Bewegungen, sondern außerdem noch andere Bewegungserscheinungen; er setzt nämlich ab und zu mit den regelmäßigen Pulsationen (Mitbewegungen mit dem entsprechenden Teil der Herzwand) aus und macht nun statt dessen mit größeren Intervallen unregelmäßige Sprünge: Sprung-, Schleuder-, Wirbelbewegungen. Es sind größere Bewegungen als die vorangegangenen einfach-pulsatorischen Bewegungen, aber sie beschränken sich doch auf eine ziemlich enge begrenzte Region (das Gebiet einer Herzhöhle, speziell Ventrikelhöhle). Die Erscheinung ist für den freien Herzhöhlen-Steckschuß geradezu pathognomonisch.

Der Fk. wird offenbar gestoßen und weggeschleudert von der sich kontrahierenden Herzwand und dann noch mitgerissen vom bewegten und wirbelnden Blut. Es wurden dafür von mehreren Autoren verschiedene treffende Vergleiche angestellt. „Der Fk. wird hin und her geschleudert wie eine Pille in einer kleinen Schachtel, die man schüttelt" (Trendelenburg), „wie das Kügelchen in einer Schelle, die man bewegt" (Barret); ein anderer Autor beschreibt einfach: „der Fk. wird ein Stück hinaufgeworfen und fällt dann gleich wieder herab, um dann die früheren regelmäßig wiederkehrenden und regelmäßigen kleinen rhythmischen Bewegungen des Herzens wieder aufzunehmen" (Schütze). Die Pausen zwischen den Sprüngen werden wohl das eine Mal einfach durch ein Liegenbleiben des Fk. am tiefsten Punkt der Höhle, das andere Mal durch eine Einklemmung zwischen der Herzwand und einem Papillarmuskel hervorgerufen.

Ferner wechselt der Fk. bei Lageveränderung des Patienten (Übergang in Rückenlage, rechte oder linke Seitenlage, Bauchlage) im Herzen ein wenig seinen Ruheplatz (es gilt dies für die Sprungintervalle), sich nach dem derzeit tiefsten, zugänglichen Punkt der Höhle verschiebend (Gravitationslokalisation). Bei einer Einklemmung des Fk. bleiben allerdings auch diese Verschiebungen aus.

(Später kann der Fk. entweder innen an die Herzwand „anheilen" oder aber das Herz verlassen und im großen oder kleinen Arteriensystem embolisch verschleppt werden — vgl. Anhang.)

β) Sekundär fixierter Herzhöhlen-Steckschuß.

(Einheilung.)

Der Schatten eines in einer Herzhöhle sekundär fixierten Fk. hat in der Regel auch einen typischen Sitz, und zwar an ähnlichen Punkten wie bei α) für Frontstellung des Patienten angegeben, aber diesmal an einer Stelle, welche dem tiefsten Punkt einer Herzhöhle, namentlich des rechten oder linken Ventrikels, bei Rückenlage des Patienten entspricht, also im Herzen etwas weiter oben und hinten als früher angegeben (die Fixation des ursprünglich freiliegenden Fk. ist nämlich bei Bettlägerigkeit des Kranken erfolgt). (Sekundäre Gravitationslokalisation.) Der Fk. macht zwar außer den respiratorischen Verschiebungen rhythmische pulsatorische Bewegungen, aber keine Schleuderbewegungen mehr; auch bei Lagewechsel des Kranken verläßt er seinen Platz im Herzen nicht. (Negatives Ergebnis des Gravitationsversuches.)

Digitized by Google

C. Anhang.

Schußkanal. Gesamtverletzung. Schicksal der Projektile.

Mit der Lokalisation des Fk. ist die radiologische Untersuchung eines Falles von Schußverletzung in der Regel keineswegs erledigt, es ist vielmehr noch eine Bestimmung der **Läsion** der Teile der Region (Weichteile und Knochen) dringend angezeigt, sowohl die direkte Schußverletzung (den Sitz, die Größe und Art der Zerstörung, sowie einen eventuellen Bluterguß) als auch die Folgeerscheinungen betreffend (z. B. Entzündungsprozesse mit Abszeßbildung, Narbenschrumpfung, Adhäsionen, aneurysmatische Erweiterung oder Durchbruch einer Gefäß- und Herzwand, Herzklappenruptur).

Über die Läsion der Weichteile erhält man manchmal schon durch die Röntgenuntersuchung Aufschluß, doch nur sehr unvollständig; man erhält darüber — wenn auch nur indirekt — schon dadurch gewisse Anhaltspunkte, daß man den Weg des Fk. im Körper vom Einschuß zum gefundenen Sitz: den **Schußkanal** und manchmal noch die weitere Wanderung des Fk. festzustellen versucht. Der Schußkanal ist im allgemeinen radioskopisch nur selten zu sehen, es liegen nämlich nur ausnahmsweise Metallteilchen den Weg entlang ausgestreut, auch lassen die meisten Organe den Schußkanal nicht direkt erkennen, er erscheint im Bild weder als helles noch als dunkles Band; nur in der Lunge kann der Weg später stellenweise als lichter, dunkel umsäumter Herd oder einfach als dunkler Strang erkennbar sein. Daher muß man den vom Fk. genommenen Weg indirekt zu konstruieren versuchen. Zunächst zieht man gerne die Luftlinie (Gerade) vom Einschuß zum Sitz des Fk., wohl bewußt, daß dieser gerade Weg vom Geschoß nur selten wirklich befolgt wird, daß vielmehr im Gegenteil oft sehr unregelmäßig verlaufende Wege genommen werden. Man geht daher nun dazu über, nach gewissen Anhaltspunkten andere, vielleicht oder wahrscheinlich benützte Wege zu konstruieren.

Auf die Richtung und Länge des Schußkanals, sowie den Grad und die Art der Verletzung überhaupt üben — was zu wenig berücksichtigt wird — zunächst außerhalb des Körpers gelegene Momente einen Einfluß aus: das Eindringen von explosiven Gasen mit dem Geschoß, die Größe, Form, Schwere, Rotationsgeschwindigkeit und Propulsionskraft des Projektils. Bei länglichen Geschossen (Gewehrgeschossen) kommt auch die Stellung der Längsachse zur Flugrichtung in Betracht; diese, sowie die Geschwindigkeit können durch einen langen Luftweg oder durch Aufprallen des Projektils auf feste Teile (Steine, Mauern usw.) sehr herabgesetzt bzw. geändert sein. Die Gewehrgeschosse setzen dann im Freien ihren Weg zum Körperteil oft nicht mehr längsaxial fort, sondern schräg- oder querliegend; die Flugrichtung an sich steht dann zwar manchmal beim Auftreffen auf die Hautoberfläche auf ihr senkrecht (Einfallswinkel ein rechter), aber die Längsachse des Geschosses liegt schräg oder quer: Schrägschläger, Querschläger, so daß das Projektil nun seinen Weg im Körper abgeschwächt in anderer Richtung fortsetzt. Ferner dringt zwar ein Projektil meist mit der Spitze voran in den Körperteil ein und schreitet auch zunächst axial weiter vor, es kann aber durch die einseitig bremsende Wirkung eines seitlich aufsitzenden Hakens im Körper einen Bogen machen oder sich sogar umdrehen und nun den Weg mit der Basis voraus fortsetzen; übrigens kann es auch von vornherein mit der Basis voran in den Körperteil eindringen. Bei Steckschüssen von Gewehrprojektilen gibt also zwar die bei der Röntgenuntersuchung vorgefundene Richtung der Achse und namentlich der Spitze einen gewissen Anhaltspunkt über den im Körper genommenen Weg, aber nicht in verläßlicher Weise.

Ferner beeinflussen die sich dem vordringenden Geschoß im Körperteil entgegenstellenden Organe die Richtung und Länge des Weges; Knochen nnd feste Organe überhaupt, z. B. die knorpeligen Wände der Trachea und Bronchien, sklerosierte und verkalkte Bindegewebsmembranen (Pleura- und Herzbeutelblätter), eine derbe Muskelmasse (z. B. das Herz, besonders im Kontraktionszustand) lenken das Geschoß vom ursprünglichen Weg ab. Bei Sitz des Fk. im Herzbeutel, in der Pleura, in der Thoraxwand an der entgegengesetzten Seite vom Einschuß kann man manchmal annehmen, der Fk. habe einen sehr unregelmäßigen Weg genommen, er sei z. B. teilweise im Bogen, der Herz- oder Lungenoberfläche entlang dorthin

Digitized by Google

gekommen (innerer Kontur- oder Ringelschuß); hier hat also nicht nur ein festerer Teil den Fk. aus seiner Bahn abgelenkt, sondern auch umgekehrt das Fehlen eines Widerstandes nach gewissen Richtungen hin auf den Weg bestimmend gewirkt. Doch dürften die konturierenden Wege vom Fk. nur ausnahmsweise benützt werden, und zwar nur von bereits sehr ermatteten Geschossen.

Bekanntlich können vorhandene Fisteln gründlich mit Kontrastmasse gefüllt werden; bei der Röntgenuntersuchung erhält man nun oft unerwartete Aufschlüsse über die Lage des Schußkanals und die später gebildeten Fistelgänge und Abszeßhöhlen.

Das **Schicksal der Geschosse** nach der Verletzung mit Steckenbleiben im Organismus kann zweierlei Art sein: 1) ein dauerndes Liegenbleiben an der im Moment der Verletzung erreichten Stelle mit späterer Einheilung, 2) können ab und zu kleinere oder größere Verschiebungen zustande kommen, und zwar sind es entweder a) kleine Verschiebungen im normalen Gewebe oder in umschriebenen Abszeßhöhlen, meist mit späterer Einheilung (manehmal aber mit späterer Ausscheidung), oder b) größere Verschiebungen in geschlossenen normalen Hohlräumen (Pleurahöhle, Herzbeutelhöhle) oder Abszeßgängen, ferner kommen c) noch weitere Wanderungen vor, Verschleppungen in geschlossenen Kanalsystemen, Lymph- und Blutgefäßen (Embolie), oder endlich d) kürzere oder längere Wanderungen in nach außen offenen Kanälen (Trachea und Bronchien, Speiseröhre, Magen und Darm) oder in Fistelgängen mit Austreten aus dem Organismus.

In allen diesen Fällen kann der Fk. ursprünglich mitten im Gewebe deponiert worden sein, worauf er sekundär in die Wand des normalen oder abnormen Hohlraums gelangt und dann von hier in die Lichtung eintritt und so mehr oder weniger frei beweglich wird; auch kann der Fk. gleich in der Wand des Hohlraumes stecken geblieben sein und dann hier frei werden; selten ist der Fk. sogar schon im Moment der Verletzung in die Lichtung des Hohlraumes gelangt und darin liegengeblieben. In glatten Höhlen (Pleura-, Perikardhöhle) senkt sich der Fk. — wie oben wiederholt ausgeführt — der Schwere nach an den tiefsten Punkt.

Durch Verschleppung können sehr weite Wege zurückgelegt werden, z. B. im Darm mit Beförderung nach außen, in Lymphgefäßen, in Venen (dem Blutstrom entlang oder der Schwere nach in umgekehrter Richtung: retrograd), in Arterien (wohl stets dem Blutstrom folgend) mit Liegenbleiben nach Erreichung der engsten Stelle. Speziell heilen in der Herzwand steckengebliebene Geschosse hier nicht immer ein, sondern können sich durch die starke Bewegung lockern, frei werden und so in eine Vorhof- oder Ventrikelhöhle gelangen; sie können nun entweder durch Thromben innen an der Herzwand anheilen oder aber früher oder später embolisch verschleppt werden (dasselbe gilt natürlich auch von primär in einer Herzhöhle abgelagerten, bei der Verletzung zufällig gerade bis dahin gelangten Projektilen). Aus dem linken Vorhof und der linken Kammer gelangt das Geschoß in den großen Kreislauf, und zwar je nach seiner Größe verschieden weit. Ein großes Geschoß (Gewehr- oder Revolverprojektil) bleibt in der Arteria subclavia (und zwar dextra) oder iliaca communis stecken, manchmal mit entsprechenden Zirkulationsstörungen in der Extremität (Schmerzen, Schwellung usw.), wobei das Geschoß mit seiner Längsachse der Länge nach in der Arterie liegt, „es steckt darin wie ein Pfropfen im Flaschenhals“ (Deneke). (Beobachtungen Gewehrprojektile in der Subklavia betreffend von Büdinger & Robinsohn [vom Verfasser veröffentlicht], von Schloffer, Deneke.) Ein kleiner Granatsplitter kommt weiter, in eine Arteria brachialis oder iliaca (Fälle die Iliaca betreffend von Borst, Schütze). Aus dem rechten Vorhof und der rechten Kammer gelangt das Geschoß in die Äste der Arteria pulmonalis, je nach der Größe verschieden weit, mit Erscheinungen von Lungeninfarkt oder Abszeß und späterer Ausstoßung, eventuell aber mit Einheilung.

Ein seltener Zufall könnte es übrigens auch mit sich bringen, daß die Untersuchung gerade im Moment der Verschleppung des Fk. z. B. durch Embolie stattfindet, oder daß man die Loslösung

Digitized by Google

durch die Umlagerung des Kranken oder Palpation hervorruft, so daß man die rasche und weite Wanderung des Fk. mit dem Blut in der Arterie oder Vene direkt radioskopisch sehen kann. (Direkte Strömungs-Lokalisation.)

Die Berücksichtigung des Vorkommens von Wanderungen der Fremdkörper bei gewissen Lokalisationen ist von praktischer Wichtigkeit, und zwar sowohl für die Prognose überhaupt, als auch namentlich, wenn ein operativer Eingriff mit Extraktion des Fremdkörpers geplant ist, wobei zur Kontrolle der stationären Lage noch unmittelbar vor der Operation eine zweite radiologische Untersuchung des Patienten stattfinden soll.

Um den **Grad der Gesamtverletzung und -Schädigung** des Verletzten kennenzulernen, ist nicht nur eine klinische und radiologische Untersuchung in der ersten Zeit nach der Verletzung notwendig (die Ergebnisse beider Untersuchungen ergänzen einander), sondern meist noch eine längere Nachbeobachtung des Falles erforderlich; auch später können noch neue Entzündungsprozesse oder Blutungen auftreten. Erst wenn sich durch längere Zeit in den Erscheinungen keine weitere Veränderung mehr gezeigt hat (weder ein Rückgang der Störungen, noch umgekehrt ein Rückfall mit Verschlechterung des Zustandes durch neue Entzündungsprozesse), ist man zu einem mehr definitiven — allerdings noch immer nicht ganz verläßlichen — Urteil über die Gesamtschädigung befähigt.

Literatur.

A. Arbeiten des Verfassers.

Fremdkörper im Brustkorb.

1) Projektil in der Lunge. Selbstmordversuch (Röntgenbefund). Demonstration, Wien. mediz. Klub 19. X. 1898, Wien. klin. Wochenschr. 1898, S. 992.
2) Geschoß im Herzen, Selbstmordversuch. Demonstration, Gesellschaft für innere Medizin, Wien 6. IX. 1902; ausführlich: Wien. medizin. Presse 1903, Nr. 5.
3) Lokalisation von Fremdkörpern bei Brustschüssen, Mitbewegungen. Röngten-Taschenbuch Leipzig-München, 1915 (O. Nemnich).
4) Geschosse im Brustkorb, Selbstmordversuche. Medizin. Klinik, 1917, Nr. 43, S. 1131.
5) Geschosse im Herzen bei Soldaten. Deutsches Archiv für klinische Medizin, Bd. 124, 1918.

Herz.

6) Radiologie des Herzens. Zeitschrift f. klinische Medizin, Bd. 86, 1918.

B. Zitierte fremde Arbeiten:

O. Chiari. Projektil im Bronchus. Gesellschaft der Ärzte, Wien, 30. X. 1915; Wien. klin. Wochenschrift 1915, S. 1239.
E. Finckh. Röntgendiagnose von Steckschüssen des Herzens. Beiträge zur klin. Chirurgie, Bd. 98, 1916, S. 484.
M. Hajek. Extraktion eines Erweiterungsbolzens aus dem rechten Hauptbronchus. Gesellschaft der Ärzte, Wien, 18. IV. 1902; Wien. klin. Wochenschr., 1902, S. 457.
Jenckel. Geschoß im Herzbeutel. Medizin. Klinik 1915, Nr. 3.
H. Schloffer. Embolische Verschleppung von Projektilen. Beiträge zur klin. Chirurgie, Bd. 37, 1903, S. 698.

Digitized by Google

Aus der Röntgenstation des Res.-Lazaretts I (Chefarzt Generaloberarzt Dr. Kaiser) und aus dem Privat-Röntgeninstitut Dr. Weiser, Dresden.

Röntgentechnische Neuerungen.

Von
Stabsarzt Dr. Weiser.

Ich habe für die beiden oben genannten Röntgeninstitute einige Konstruktionen in gemeinsamer Arbeit mit den Röntgenmechanikern Paul, Richter und Schubert durchgeführt und möchte dieselben bekanntgeben, nachdem sie sich in unseren Betrieben gut bewährt haben.

1. Ein Härtemesser und ein Durchleuchtungsstativ mit weitgehend durchgeführtem Strahlenschutz.

Ich komme zuerst auf zwei röntgentechnische Neuerungen zu sprechen, durch welche ein stärkerer Strahlenschutz wie bisher für den Röntgenarzt angestrebt werden soll. Die Ansichten darüber, wie weit der Strahlenschutz überhaupt durchgeführt zu werden braucht, gehen auch





1. Härtemesser mit vollkommenem Strahlenschutz für den Beobachter.

Doppelbild 1 und 2.

heute noch weit auseinander. Die strengsten Forderungen stellt Albers-Schönberg und am wenigsten bedacht auf den Strahlenschutz ist meines Erachtens die Wiener Schule mit Holzknecht an der Spitze. Es ist aber noch nicht erwiesen, ob kleine Dosen gefilterter oder Sekundärstrahlen, die jahraus, jahrein den Röntgenarzt treffen, nicht doch im Laufe der Zeit

Digitized by Google

zu schweren Schädigungen, oder wenigstens zur Beeinträchtigung der Arbeitsfrische und des Wohlbefindens führen. Das Aussehen und das Befinden mancher Röntgenärzte spricht jedenfalls nicht gegen die Annahme, daß auch homöopathisch kleine Dosen mit der Zeit zu Schädigungen führen können. Wir wissen ja, eine wie große Einwirkung die Strahlen auf das lymphatische System ausüben. Das gelegentliche Auftreten von Leukämie bei Röntgenärzten, welches wir in erster Linie auf direkte Schädigungen durch Röntgenstrahlen zurückführen müssen, muß uns stutzig machen. Damit soll noch keinesfalls gesagt werden, daß an der Beeinträchtigung des Allgemeinbefindens diese kleinen Dosen ausschließlich schuld sind. Die verantwortungsreiche Tätigkeit, die schlechte Luft im Röntgenraume, die ständige Anspannung der Aufmerksamkeit, die Gefahr der Röntgenschädigungen und der Betriebsunfälle mögen das ihre dazu beitragen. Auch die Einwirkung, welche die außerordentlich heftigen und plötzlichen elektrischen Zustandsveränderungen in einem Hochspannungsraume auf das elektrische Gleichgewicht des Körpers ausüben müssen, ist meines Erachtens bei dieser Betrachtung nicht zu vernachlässigen. Wie man allgemeine Schädigungen, die ihre Wirkung nur ganz allmählich entfalten, wenig Beachtung zu schenken pflegt, so herrscht den schädigenden Wirkungen auch kleiner Dosen von Röntgenstrahlen gegenüber eine nicht berechtigte Gleichgültigkeit. Wenn ich hiergegen anzuarbeiten versuche, so hoffe ich dabei, daß mir wenigstens eine kleine Anzahl von Fachkollegen beipflichten wird.

Während der Röntgenaufnahme und während der Bestrahlung tritt der Röntgenarzt und das Röntgenpersonal hinter die Schutzwand bzw. in das weit bessere Schutzhaus. Schwierigkeiten bestehen jedoch noch bei der Härtemessung und bei der Durchleuchtung. Die üblichen im Handel erhältlichen Härtemesser gewähren bei harten Röhren einen nur ungenügenden Schutz für Kopf und Hände und namentlich für die Augen. Auch das einfache mit Bleigummi ausgelegte Röhrengehäuse und die Bleigummischürze gewährleisten bei harter Röhre keineswegs einen genügenden Schutz.

Ich habe an einer gewöhnlichen Bleischutzwand eine kleine Durchbohrung für den Durchtritt des zu messenden Röntgenstrahlenbündels vorgenommen und auf der einen Seite der Schutzwand einen Holzschlitten für den selbstzentrierenden Röhrenhalter, auf der anderen einen Walterschen Härtemesser angebracht. Zwischen Härtemesser und Auge wurde ein sehr starkes Bleiglas eingefügt. Die zu messende Röhre schiebe ich in den Schlitten ein. Durch den selbstzentrierenden Röhrenhalter kommt die Antikathode immer genau gegenüber dem Schlitz in der Bleiwand zu stehen und ich kann nun in Ruhe meine Härtemessung vornehmen, ohne befürchten zu müssen, daß ich mich unnötig lange irgendwelchen Strahlen aussetze.

2. Das Durchleuchtungsstativ mit Schutztüre.

Bei Durchleuchtungen ist es recht schwierig, sich vollkommen vor Strahlen zu schützen. Zwar sind die Leuchtschirme schon seit Jahren durch eine Bleiglasscheibe geschützt, doch kann diese aus Rücksicht auf das Gewicht und die Handlichkeit nicht so stark genommen werden, daß sie einen vollkommenen Strahlenschutz gewährt. So ist meines Erachtens bei ausgedehnter Durchleuchtungspraxis mit der Zeit doch eine Schädigung, namentlich eine Beeinträchtigung der Netzhaut, zu befürchten. Denn die Vorsicht, eine Bleibrille zu tragen, ist größtenteils in Wegfall gekommen, seitdem die Leuchtschirme mit Schutzscheibe versehen worden sind.

Den übrigen Körper sucht man durch die Bleischürze vor Strahleneinwirkung zu bewahren; doch läßt sich ohne weiteres nachweisen, daß der Untersuchende trotz Röhrengehäuse und Bleischürze bei harter Röhre von Strahlen getroffen wird.

Die Bleischürze hat außer der ungenügenden Schutzwirkung noch den Nachteil, daß sie mit der Zeit brüchig und dann stellenweise vollkommen durchlässig wird, und daß sie wegen ihrer Schwere bei langem Arbeiten doch recht lästig ist. Zudem sind Bleischürzen fast kaum mehr zu beschaffen.

Digitized by Google

Ich habe mir aus allen diesen Gründen das untenstehend abgebildete Durchleuchtungsstativ hergestellt. Es ist eine Art Riederstativ, ein Modell von Koch & Sterzel, an welchem wir vorn eine Tür angebracht haben. Der Rahmen und die untere Füllung der Tür ist durch 2 mm Bleiblech geschützt, in die obere 50:85 cm große Füllung ist eine starke Bleiglasplatte eingelassen worden. Ich gebe gern zu, daß das Stativ etwas schwerfälliger und umständlicher aussieht, wie andere Stative. In der Praxis hat sich mir das Stativ aber so gut bewährt, daß ich es nicht wieder entbehren möchte. Ich stehe hinter der Bleitüre nunmehr in vollkommenem

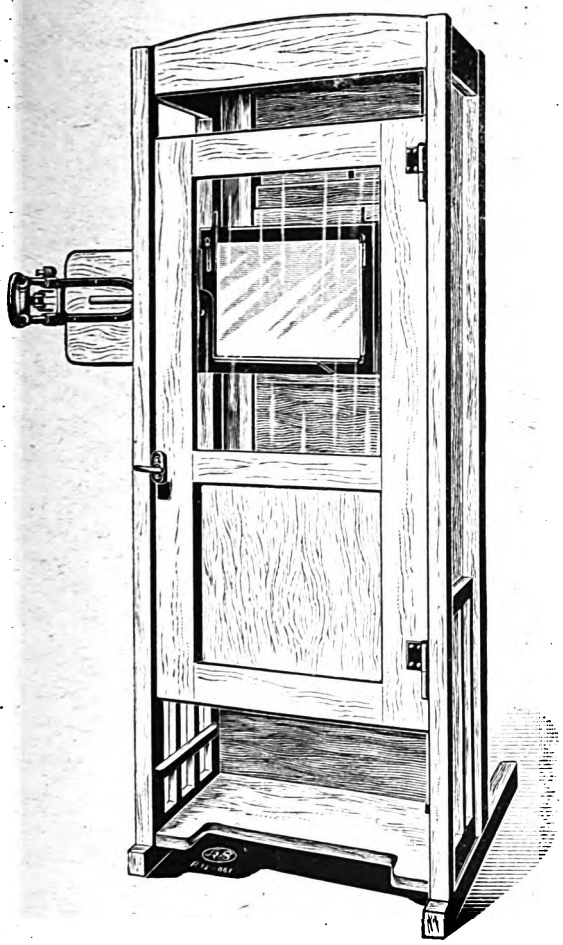



2. Durchleuchtungsstativ mit vollkommenen Strahlenschutz für den untersuchenden Arzt.

Doppelbild 3 und 4.

Strahlenschutz. Das allein ist schon ein recht angenehmes und beruhigendes Bewußtsein, wenn man häufig langausgedehnte Durchleuchtungen ausführen muß. Ich scheue die Durchleuchtungen nicht mehr wie früher, weil ich jetzt weiß, daß ich mich auch bei harter Strahlung keiner Schädigung mehr aussetze. Dann aber bin ich nicht mehr in meiner Arbeit durch die lästige schwere Bleischürze beeinträchtigt. Und schließlich ist die Vorrichtung auch jetzt im Kriege noch ohne Schwierigkeiten und für geringere Kosten wie eine Bleischürze zu beschaffen und sie ist im Gegensatz zu dieser keiner Abnutzung unterworfen.

Konstruktive Durchführung: Röntgenmechaniker Paul.
Herstellerin: Koch & Sterzel, Dresden.

2b. Aufnahmestativ mit Gurtkompressorium.

Das Gurtkompressorium am horizontalen Aufnahmetisch hat sich so gut bewährt, daß der Gedanke nahe liegt, sich seiner Vorteile auch am vertikalen Aufnahmestativ zu bedienen.

Digitized by Google

Ich habe den Gedanken in nebenstehender Ausführung durchgeführt. Die Einrichtung hat sich uns so gut bewährt, daß ich ihre Vorteile bekanntgeben möchte.



Bild 5.

Bei Herz- und Lungenaufnahmen wenden viele Patienten eine beträchtliche Muskelarbeit auf, um ihren Oberkörper an die Platte heranzudrücken. Man sieht dabei nicht selten, daß der Patient infolge des krampfhaften Anpressens zittert. Es ist auch manchem Patienten schwer klarzumachen, wie stark er sich anzudrücken braucht.

Wendet man das Gurtkompressorium an, dann bestimmt man selbst den Druck, mit dem angepreßt werden soll. Man braucht keine langen Erläuterungen abzugeben, der Patient kann seine Muskeln entspannen und man erhält schärfere Aufnahmen bei Instrumentarien, die kurzzeitige Momentaufnahmen nicht gestatten.

Auch bei Magenaufnahmen hat sich die Vorrichtung gut bewährt, weil es hier vom Patienten besonders angenehm empfunden wird, wenn er den Leib nicht mit eigener Muskelkraft an die Kassette zu drücken braucht.

Und schließlich wenden wir das Gurtkompressorium am Aufnahmestativ noch bei denjenigen Fällen von Schädelaufnahmen an, wo der Patient bei horizontaler Lage starke Pulsationen aufweist, die in vertikaler Stellung bedeutend geringer in Erscheinung treten.

3. Der Heyden-Wechselrahmen.

Diese Einrichtung dient dazu, daß man irgendeinen bestimmten Körperteil, den man genau im Leuchtschirm eingestellt und durch die Bleiblende abgegrenzt hat, ohne umständliche Maßnahmen möglichst rasch röntgenographisch aufnehmen kann. Das Vertauschen des Leuchtschirms mit der Kassette ist gewöhnlich ziemlich umständlich, es muß in dem verdunkelten Raume Licht gemacht werden, es muß der Leuchtschirm aus seinem Halter gelöst, die Kassette eingesetzt werden, und wenn man dann die Aufnahme fertigt, kommt es leider nicht selten vor, daß der Patient inzwischen seine Stellung verändert hat, oder daß man die Kassette nicht genau in dieselbe Lage gebracht hat, in der der Leuchtschirm vorher war und schließlich findet man trotz allem Mühewaltens das darzustellende Objekt entweder gar nicht oder nur mangelhaft auf der Platte vor. Oder man muß, um das Leuchtschirmbild unter allen Umständen auf die Platte zu bekommen, unnötig große und teuere Plattenformate verarbeiten. Der Mangel an einer einfachen Vorrichtung, die ein rasches Vertauschen des Leuchtschirmes mit der Kassette ermöglicht, macht sich jetzt im Kriege namentlich bei der röntgenographischen Festlegung von Fremdkörpern bemerkbar.

Gemeinsam mit unserm Röntgenmechaniker Paul habe ich eine einfache Konstruktion durchgeführt in Form eines Wechselrahmens, durch welchen mit einem einzigen Handgriff die Kassette an die Stelle des Durchleuchtungsschirmes gesetzt werden kann. Um innerhalb von 2 Sekunden die Röntgenaufnahme der Durchleuchtung folgen lassen zu können, hab' ich mit der Röntgenschwester, die den Schalttisch bedient, das Kommando: „Momentaufnahme!“ vereinbart. Auf dieses Kommando hin stellt die Schwester die Schaltung für Momentaufnahme ein, während ich selbst im selben Augenblicke mit einem einzigen Griff rasch den Durchleuchtungsschirm mit der Kassette vertausche. Sobald als die Schwester mit Momenteinstellung fertig ist, belastet sie, ohne ein weiteres Kommando abzuwarten, für die Momentaufnahme.

Digitized by Google

Dieses sofortige Anschließen der Aufnahme an die Durchleuchtung hat sich uns namentlich bei Ösophagus-, Pylorus- und Duodenumaufnahmen gut bewährt.

Ich möchte an dieser Stelle nicht versäumen zu erwähnen, daß mir Herr Ing. Mylius von der R., G. & Sch.-A.-G. bereits im Jahre 1912 eine demselben Zwecke dienende Vorrichtung gezeigt hat, welche in Band 20 der „Fortschritte" von Professor Klineberger beschrieben worden ist. Bei dieser Vorrichtung wurden in einer Art Tunnelkassette durch 2 kräftige Spiralfedern die Kassette an die Stelle des Leuchtschirmes geschnellt. Der Nachteil dieser im



Bild 6.

Prinzip praktischen Vorrichtung bestand 1. darin, daß das Auslösen mit einem ziemlich plötzlichen, starken Geräusche vor sich ging, welches ängstliche und nervöse Patienten in der Dunkelheit erschreckte und 2. darin, daß die ganze Einrichtung zu schwer und zu teuer war. Das Myliussche Modell hat sich tatsächlich nicht in der Praxis einzuführen vermocht. Ob unsere Konstruktion dasselbe Schicksal teilen wird, läßt sich natürlich nicht voraussagen. Jedenfalls ist die Einrichtung einfach, praktisch und preiswert und hat uns bereits bei vielen Untersuchungen gute Dienste geleistet.

Herstellerin: Chemische Fabrik von Heyden, Dresden-Radebeul.

4. Der Pauspapierhalter.

Bei der Anfertigung einer Skizze auf Pauspapier fehlte es bis jetzt an einer einfachen Vorrichtung, um ein Stück Pauspapier am Leuchtschirm straffgespannt zu halten und um nach fertiggestellter Zeichnung das Pauspapier durch ein neues rasch zu ersetzen, ohne daß der verdunkelte Raum erhellt zu werden brauchte. Eine solche Vorrichtung ist vor allen Dingen dann von Wert, wenn man z. B. möglichst rasch hintereinander eine Serie von Zeichnungen des Magens in seinen verschiedenen Phasen darstellen will.

Ich war neulich in Berlin zugegen, als Dr. Bucky eine Reihe von Soldaten mit Brustschüssen, Zwerchfellverwachsungen usw. untersuchte und die gefundenen Resultate der Plattenersparnis halber auf Pauspapier niederlegen wollte. Das Festhalten des Pauspapiers auf dem Leuchtschirm war außerordentlich unbequem und störend und außerdem ließ sich gar nicht vermeiden, daß bisweilen das Papier in der Dunkelheit verrutschte und die Zeichnung wertlos wurde.

Digitized by Google

Beschreibung: Über dem Leuchtschirm befinden sich zwei Halter für die Papierrolle, am Leuchtschirm zwei Holzleisten und vier Federn, durch welche das Pauspapier flachliegend auf dem Leuchtschirm festgespannt wird. Ist die Zeichnung fertig, werden die Halteleisten



Bild 7.

aufgeklappt, das benutzte Stück Papier heruntergezogen und über einer scharfen Metallkante abgerissen, das neue Stück durch die Halteleisten wieder festgespannt und die nächste Aufzeichnung kann beginnen.

Herstellerin: Chemische Fabrik von Heyden, Radebeul.

5. Ein leichtes Gehäuse für die Lilienfeldröhre.

Die Lilienfeldröhre wird von Koch & Sterzel mit Recht als ein Universalrohr vertrieben, mit dem man, wie es der jeweilige Bedarf verlangt, Aufnahmen, Durchleuchtungen, Oberflächen- und Tiefentherapie betreiben kann. Schon in mittelgroßen Instituten ist aber meistenteils eine Arbeitsteilung insofern durchgeführt, als Aufnahme und Durchleuchtung räumlich von der Therapie getrennt sind. In größeren Instituten werden sogar mancherorts Aufnahmen, Durchleuchtungen, Oberflächen- und Tiefentherapie jedes in einem gesonderten Raume betrieben. Für mittelgroße Betriebe, die nur einen einzigen Arbeitsraum besitzen, ist der Betrieb mit drei Röhren am zweckmäßigsten: ein Rohr mit eigenem Stativ für die Aufnahmen, ein zweites Rohr für das Durchleuchtungsstativ und ein drittes, schwergeschütztes Rohr für die Therapie. In dieser Weise hat z. B. Dr. Hirsch-Hamburg sein Röntgeninstitut eingerichtet. Die dreifache

Digitized by Google

Anschaffung einer Lilienfeldröhre spricht keinesfalls gegen die universelle Anwendbarkeit desselben; diese steht unbestreitbar fest. Es liegt aber darin eine große Wertschätzung der Lilienfeldröhre, daß ein Arzt die einmaligen relativ hohen Anschaffungskosten für drei Lilienfeldröhren für ein Privatinstitut nicht scheut. In der Anschaffung ist die Lilienfeldröhre doppelt so teuer wie eine gute gashaltige Röhre. Im Betriebe sind sie weitaus billiger wie dieselbe, vor allem was die Lebensdauer der Röhre anbelangt. Die Ersparnis durch geringere Zahl von Fehlaufnahmen ist dabei nicht gerechnet. Nicht gerechnet auch die enorme Zeitersparnis im Aufnahme- und Therapiebetriebe mit Liljenfeldrohr.

Meine erste Lilienfeldröhre älteren Typs hat 450 Mark gekostet und ist 6480 Minuten lang in Tiefentherapiebetrieb gewesen, so daß die Bestrahlungsminute für rund 7 Pf. Röhre verbraucht hat. Das Rohr hätte sicher noch geraume Zeit länger gearbeitet, wenn es nicht durch eine Unvorsichtigkeit meinerseits vorzeitig defekt geworden wäre. Es war das Lilienfeldrohr Nr. 72, welches auf Seite 36 der „Grundlagen therapeutischer Anwendung von Röntgenstrahlen“ von Küpferle und Lilienfeld erwähnt ist, und welches bei 3 Milliampere Belastung eine Halbwertsschicht von 9,1 mm ergeben hat.

Als Universalrohr, wie es von Koch & Sterzel in den Handel gebracht wird, muß das Lilienfeldrohr selbstverständlich in stark bleigeschütztem Gehäuse eingebaut sein, weil es ja auch für Tiefentherapie mit einer Halbwertsschicht zwischen 4,5 und 11 mm Aluminium verwandt werden soll. Der schwere Schutzkasten mußte an einem besonders schwer gearbeiteten Jamin-Stativ montiert werden, das mit Schnecken- und Zahnradgetriebe ausgestattet ist. Das Arbeiten mit einer solchen schweren Apparatur ist für Therapie angebracht, für Aufnahmen namentlich in stark belasteten Betrieben, wo schnell eine Aufnahme der anderen folgen soll, doch recht umständlich. Unnötig schwerfällig ist Schutzkasten und Stativ dort, wo das Lilienfeldrohr gar nicht zur Tiefentherapie, sondern nur zur Aufnahme verwendet wird.

Wir brauchten für den großen Arbeitsraum der Röntgenstation des Res.-Lazaretts I ein Rohr ausschließlich zu Aufnahmezwecken und Hauttherapie und bestellten uns wegen der geringeren in Betracht kommenden Parallelschlagweite ein geknicktes Modell, weil man mit demselben bei vielen Aufnahmen, z. B. bei Nierenaufnahmen, leichter an den darzustellenden Körperteil herankommt und weil man bei diesem Rohr nicht in dem gleichen Maße wie bei dem gestreckten Modell Sorge zu tragen braucht, daß auch das Kühlwasser an der Antikathode ansteht. Da wir nun stark penetrierende Strahlen mit dem Rohr überhaupt nicht erzeugen und da sich die Patienten bei der Aufnahme und bei der Hauttherapie nur kurze Zeit im Strahlenbereich befinden, so konnten wir für unsere Zwecke auf das schwerfällige, starkgeschützte Gehäuse verzichten. Wir befestigten unser Lilienfeldrohr in einem selbstzentrierenden Röhrenhalter und schoben es in das schwachgeschützte Gehäuse einer normalen Gasröhre ein, das wir für das Lilienfeldrohr etwas ausgeschnitten hatten. Zum Schutze des Glühlampenteiles der Röhre brachten wir noch einen aus Preßspan gefertigten Ansatz an.



Bild 8.

Ich möchte nicht zu erwähnen vergessen, daß es sich nur um ein provisorisch von uns hergestelltes Modell handelt, ich bin aber überzeugt, daß die Firma über kurz oder lang zur Herstellung eines leichten Lilienfeldröhrenstatives für Aufnahmezwecke übergehen wird, sobald nach dem Kriege die zu Neukonstruktionen erforderlichen Arbeitskräfte erst wieder zur Verfügung stehen werden.

Digitized by Google

6. Eine neue Aufhängung für die Kühlpumpe der Lilienfeldröhre.

Bisher wurde die Kühlpumpe an einem kurzen festen Seil oder an einer Laufstange in etwa 40 cm Abstand von der Decke aufgehängt. Das hatte verschiedene Nachteile.

Erstens mußte man immer erst eine Leiter herbeiholen, wenn man sich davon überzeugen wollte, ob auch genügend Wasser im Gefäß war. Umständlichkeit führt leicht zu Nachlässigkeit und es kam wiederholt vor, daß das Personal das Nachfüllen versäumte.

Zweitens müssen, wenn die Kühlpumpe tagtäglich viele Stunden lang läuft, in regelrechten Zeitabständen die Motorlager geölt, die Pumpe und die Schlauchansätze nachgesehen werden. Auch das ist bei der alten Aufhängung umständlich.

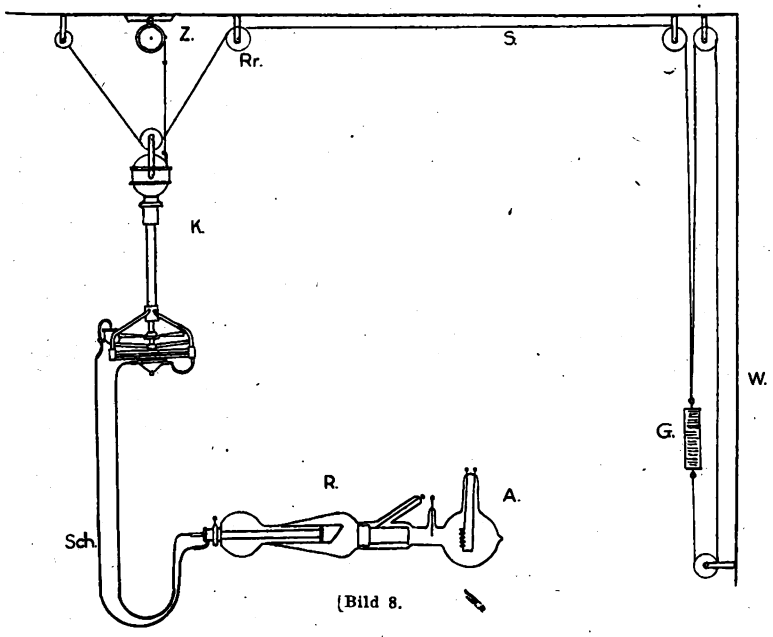

Bild 8.

Z = Selbstspannende Stromzuleitung (Federbüchse) für den Kühlpumpenmotor.
K = Kühlpumpe.
Rr = Schnurrolle.
S = Schnur.
G = Gegengewicht.
W = Wand.
Sch = Wasserschläuche.
L = Lilienfeldröhre.

Wir haben die Kühlpumpe an einem Seil mit Gegengewicht ausbalanciert an der Decke befestigt, haben dadurch die beschriebenen Umständlichkeiten beseitigt und können rasch und bequem herangelangen. Indem wir nun aber die Kühlpumpe höher oder tiefer einstellen können, gewinnen wir auch für die Lilienfeldröhre eine größere Bewegungsfreiheit wie früher, wir können außerdem die Hubhöhe bedeutend verringern und erleichtern somit dem Motor seine Arbeit. Und was in der jetzigen Zeit nicht zu unterschätzen ist, wir sparen an Gummirohr, weil die Zu- und Ableitung kürzer wie früher gehalten werden kann, wir sparen an Gummiverbrauch, weil der Druck in dem Gummirohr gegen früher bedeutend geringer geworden ist infolge der geringen Hubhöhe.

Die Vorrichtung ist billig und so einfach, daß sie von jedem Röntgengehilfen in kurzer Zeit angebracht werden kann.

Zu beziehen durch Koch & Sterzel.
Konstruktive Durchführung: Röntgenmechaniker Richter.

7. Sekundenuhr mit großem Zifferblatt.

Wir haben von einer gewöhnlichen Weckeruhr mit großem Sekundenzeiger, wie sie als Massenfabrikat für 7.50 M. im Handel erhältlich ist, den Minuten- und Stundenzeiger abmontiert und das Metallgehäuse in einen aus Pappstreifen zusammengeleimten Ring eingepaßt, der in einer drehbaren Gabel aus Schwarzblech hängt. Die Uhr wird täglich frühmorgens beim

Digitized by Google

Betriebsbeginn aufgezogen und der Sekundenzeiger läuft dann dauernd. Sobald die Aufnahme vorbereitet ist, tritt man an den Schalttisch heran, bedient mit der einen Hand den Hauptschalter, mit der anderen Hand die Regulierwiderstände. Ohne auf den Schalttisch herabzusehen, kann man dabei die beiden nebeneinander befindlichen Zifferblätter des Milliamperemeters und Sekundenzeigers, die annähernd gleiche Skalengrößen haben, gut übersehen.



Bild 10.

Diese einfache Einrichtung erleichtert namentlich in großen Betrieben, wo dreißig und mehr Aufnahmen rasch hintereinander gefertigt werden sollen, die Arbeit ganz wesentlich. Das umständliche fortwährende Wechseln der Einstellung des Auges auf zwei verschieden große und verschieden weit entfernt oben und unten angebrachte Zifferblätter fällt weg.

Zu beziehen durch Koch & Sterzel, Dresden.

8. Durchgabefenster für Dunkelkammern mit automatischer Sperrvorrichtung.

Auf der neuen Röntgenstation des Reservelazaretts I ließ sich aus bautechnischen Gründen eine Verbindungsdoppeltür zwischen Aufnahmeraum und Dunkelkammer nicht anbringen. Wir mußten deshalb in die Zwischenwand einen bleigeschützten Holzkasten einbauen, der sowohl nach der Dunkelkammer, wie nach dem hellen Arbeitsraume durch je ein Fenster abgeschlossen

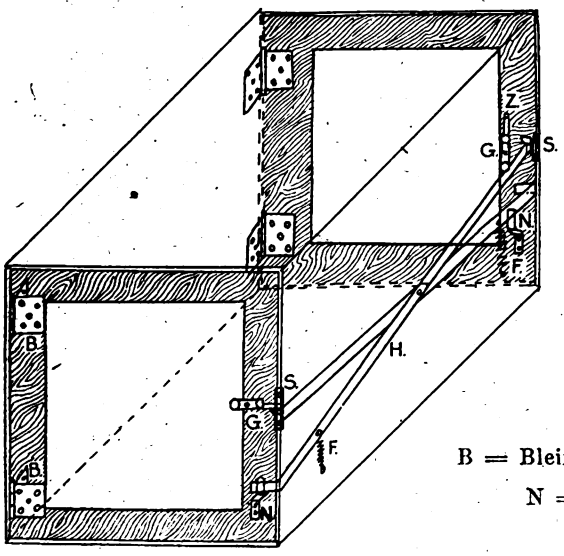

Bild 11.

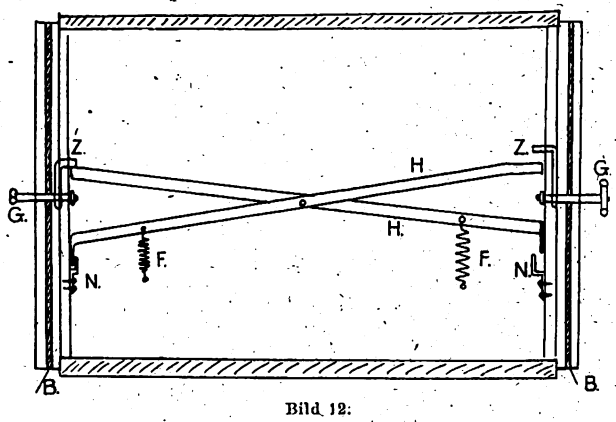

Bild 12.

B = Bleifüllung. G = Griffe. H = Hebel. F = Federn.
N = Hebelnut. Z = Zapfen. S = Schließblech.

wurde. Es galt nun durch eine einfache Vorrichtung mit Sicherheit zu verhüten, daß beide Fenster zu gleicher Zeit geöffnet werden und daß dadurch helles Tageslicht in die Dunkelkammer einfallen konnte. An den Aborten einiger Typen unserer Eisenbahnwagen ist eine automatisch mit der Türklinke wirkende Vorrichtung bereits durchgeführt, welche immer eine Tür sperrt und verhindert, daß der Abort zu gleicher Zeit von beiden Seiten betreten werden

Digitized by Google

kann. Diese einfache Konstruktion haben wir auch an unserem Durchgabefenster angebracht. Sie besteht aus zwei symmetrisch angeordneten, aber getrennt wirkenden Hebeln. Zum leichteren Verständnis will ich nur die Wirkung eines Hebels beschreiben. An der Türe ist unten ein kleines U-förmiges Eisenstück angeschraubt, in welches der Hebel I durch die Spiralfeder hineingezogen wird, sobald die Klinke der Türe *D* geöffnet wird. Es ist also jetzt die Türe *A* gesperrt, während die Türe *D* offen ist. Wird die Türe *D* geschlossen, so wird beim Herumdrehen der Klinke zugleich automatisch der Hebel I durch eine Nase heruntergedrückt und auf der anderen Seite aus dem Sperreisen herausgezogen. Nunmehr sind beide Türen geschlossen. Sobald nun eine von den beiden Türen geöffnet wird, drückt die Klinkennase ihren Hebel nicht mehr herunter, die Spiralfeder von der anderen Seite zieht den Hebel in das Sperreisen herein und sperrt dadurch die gegenüberliegende Türe ab.

Für einen lebhaften Betrieb ist es sehr vorteilhaft, daß die Sperrung der gegenüberliegenden Seite automatisch mit dem Öffnen der Klinke geschieht. Diese automatische Sperrvorrichtung läßt sich bei den meisten Durchgangsdoppeltüren für Dunkelkammern anbringen; kommt zum Beispiel auch für Trockenplattenfabriken in Frage.

Konstruktive Durchführung: Röntgenmechaniker Schubert.

9. Zwei neue geräuschlose Motor-Schaukeltische.

Die Schaukeltische wären ganz praktisch, wenn sie nicht ein so widerwärtiges Geräusch erzeugten. In manchen Dunkelkammern kann man sich wegen des Motorengeräusches nur mit lauter Stimme verständigen. Um zu prüfen, wieviel vom Geräusch lediglich durch Resonanz erzeugt wird, löst man den Motor von seiner Unterlage los und läßt ihn frei auf der Hand anlaufen. Und dann ist man doch recht erstaunt, wie wenig Geräusch der Motor selbst erzeugt, wenn die Resonanz wegfällt. Nur die aus Eisen anstatt aus Kupfer gefertigten Kollektoren der Kriegsmotore erzeugen selbst bei vollkommener Dämpfung noch ein erwähnenswertes Geräusch.

Auf die Beseitigung der Resonanz an Schaukeltischen, die meines Erachtens den Wert dieses sonst so praktischen Hilfsmittels stark beeinträchtigt, ist bisher nicht genügend Bedacht genommen worden. Und dabei läßt sich eine absolute Abdämpfung auf ganz einfache Art erzielen. Ich habe zwei Befestigungsarten für Schaukeltischmotore durchführen lassen, die eine vollkommene Aufhebung der Resonanz bedingen und die ich deshalb bekanntgeben möchte.

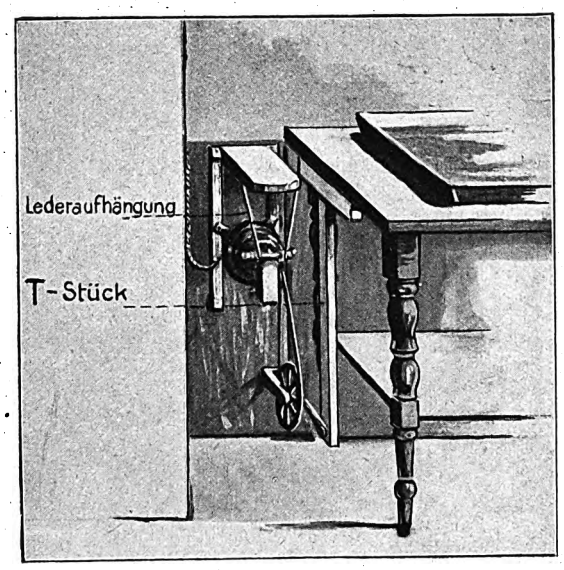

Bild 18.

Kleines Modell.

Der Motor ist an einem galgenartigen Winkelbrett montiert, und zwar ist seine Grundplatte, bzw. sind seine Füße an zwei senkrechten Gurten oder flachen Lederriemen befestigt, während sein Gehäuse durch zwei runde Hängeriemen von oben her gestützt wird. Dadurch ist jede starre schalleitende Verbindung zwischen Motor, Galgenbrett und Wand vollständig vermieden worden. Der Motor läuft genau so stark gedämpft, als ob man ihn frei in der Hand hält.

Besondere Sorgfalt wurde bei diesem Modell auf die Übersetzung des Vorgeleges ver-

Digitized by Google

wandt und dasselbe so berechnet, daß der Motor ohne Widerstand mit voller Tourenzahl läuft und der Tischplatte etwa 20 Bewegungen pro Min. erteilt. Durch den Wegfall des Widerstandes wird der Motor voll ausgenutzt und unnützer Energieverlust vermieden.

Noch ein Wort über den Schaukeltisch selbst: wir verwandten dazu einen ganz einfachen billigen Küchentisch, lösten die Tischplatte vom Gestell und verbanden sie durch zwei einfache Türbänder wieder beweglich mit demselben. Die Tischplatte ist 50:100 cm groß, es finden auf ihr eine Schale 50:60 und eine Schale 40:50 Platz. An die Tischplatte setzten wir ein T-förmiges Holzstück an, welches die Verbindung mit dem Vorgelege vermittelt. Die Länge des T-Stückes wurde so abgepaßt, daß die stärksten Exkursionen der Tischplattenkante nur 1 cm betragen. Diese geringe Exkursion genügt vollkommen und es wird eine unnötig große Hubhöhe und damit eine unnötige Energievergeudung vermieden; ganz abgesehen davon, daß man durch Wegfall des Widerstandes und der gebräuchlichen Hubhöhe von 2 cm mit einem schwächeren Motor auskommt.

Kostenanschlag bei eigener Anfertigung:

einfacher Küchentisch	20 M.
$^1/_8$ PS. Motor ohne Widerstand mit einfachem Lichtschalter	55 „
Vorgelege, T-Stück, Türbänder	25 „
	100 M.

Motortisch für größere Röntgenstationen.

Auf der Röntgenstation des Reservelazaretts I werden jährlich über 10000 Aufnahmen gefertigt. Häufig müssen in den wenigen Vormittagsstunden 50—60 Aufnahmen entwickelt werden. Für ein rasches und ordentliches Arbeiten in einem solchen Betriebe ist das mecha-



Bild 14.

nische Bewegen aller Schalen vorteilhaft. Nach verschiedenen Versuchen sind wir zu folgender Lösung gekommen:

Wir haben einen Tisch mit einer 60 cm breiten und 180 cm langen Tischplatte hergestellt, auf der vier große Entwicklungsschalen Platz finden. 60 cm unterhalb der Tischplatte ist

Digitized by Google

noch ein Lattenrost angebracht, auf welchen vier große Fixierschalen stehen. (Die Fixierschalen werden durch eine unter der oberen Tischplatte aufgehängte Rotlichtlampe beleuchtet.) Am Tisch sind vier Räder mit Kugellager montiert, welche auf einem Winkel- oder T-Eisen laufen. Dieses Kanteneisen ist mit Absicht nicht auf den Fußboden aufgeschraubt worden, sondern auf einen Holz- oder Metallbock 20 cm über dem Fußboden angebracht worden. Dadurch wird genügend freier Raum unter dem Tisch gewonnen, damit der Fußboden gut sauber gehalten werden kann. Der Tisch wird nun durch ein Vorgelege mit Exzenter horizontal hin und her bewegt. Trotz der Belastung mit mehreren großen Schalen ist die Reibung in den Kugellagern und auf der scharfen Schienenkante außerordentlich gering. Das Überwinden einer Hubhöhe, wie es bei allen Schaukeltischen notwendig ist, fällt bei diesem Tisch vollkommen weg; es würde bei gleichzeitiger Bewegung von mehreren Schalen am Schaukeltisch ein relativ starker Motor gebraucht werden, um die Hubhöhe zu überwinden. Wir kommen für diesen großen Tisch auf Kugellagern mit einem $^1/_6$ PS. Wechselstrommotor gut aus, der Motor ist keineswegs überlastet und läuft täglich viele Stunden lang, ohne unzulässig warm zu werden. Auch bei dieser Vorrichtung haben wir wiederum besondere Sorgfalt auf die Verhütung jeglichen Resonanzgeräusches gelegt, indem wir die Grundplatte des Motors auf einen Holzsockel mit dicker Filzplatte aufsetzten und mit Gurtbändern fixierten. Die Gurtbänder halten den Motor gut fest und verhüten auch die geringste Schalleitung. An Stelle der sonst üblichen geräuschvollen Schneckengänge zur Reduzierung der Umdrehungszahl des Motors haben wir in diesem Falle das geräuschlos laufende Rädervorgelege verwandt. Die ganze Anlage läuft mit außerordentlich geringem Geräusch, man hört nur das leise Singen des Kollektors.

Die Gefahren der sehr harten Röntgenstrahlen.

Von

Dr. **H. E. Schmidt**-Berlin.

Die ausgiebige Verwendung der Röntgenstrahlen zur Zerstörung der Karzinoms hat ganz naturgemäß dazu geführt, eine möglichst große Penetrationskraft der Strahlen anzustreben, die ja beim tiefgelegenen Karzinom eine Conditio sine qua non ist.

Um eine genügende Strahlendosis ohne Schädigung der überlagernden Hautdecken dem Karzinom einzuverleiben, müßte eben die Strahlenhärte möglichst groß sein, und man würde auch bei sehr harter Strahlung außerdem der Kreuzfeuermethode nicht entraten können, wenngleich man sich mit einigen wenigen möglichst großen Einfallspforten begnügen und sich von der Unzweckmäßigkeit sehr zahlreicher und sehr kleiner Bestrahlungsfelder mit der Zeit wohl allgemein überzeugt haben dürfte.

Es sind also zunächst lediglich physikalische Gründe, die für die Tiefentherapie, und insbesondere für die Behandlung des tiefgelegenen Karzinoms eine möglichst harte Strahlung als am meisten geeignet erscheinen lassen: der Dosenquotient wird einfach um so günstiger, je härter die Strahlung ist.

Man hat nun auch behauptet, daß die verschiedenen Strahlenqualitäten auch biologisch verschieden wirksam seien, und hat darum auch für die Oberflächentherapie statt der bisher üblichen mittelweichen die harten Strahlen empfohlen, weil sie eben bei manchen Hauterkrankungen bessere Resultate geben sollen und in der Tat auch geben. Ein Beweis für diese Behauptung der größeren biologischen Wirkung der härteren Strahlen steht aber bis heute noch aus. Im Gegenteil sprechen die Ergebnisse histologischer Untersuchungen, die Rost angestellt hat, sogar gegen ihre Richtigkeit, desgleichen meine zahlreichen klinischen Erfahrungen in der Behandlung oberflächlicher Dermatosen, bei denen ich

Digitized by Google

mich niemals von einer besseren Wirkung der harten Strahlen überzeugen konnte. Wenn dagegen bei manchen tiefergreifenden Krankheitsprozessen der Haut (z. B. manchen Kankroiden) und besonders bei der Hypertrichosis die harten Strahlen bessere Resultate geben als die mittelweichen, so tun sie das nicht, weil sie etwa besonders elektiv auf die Karzinomzelle oder auf die Haarpapille wirken, sondern — wie bei der Tiefentherapie — darum, weil sie eben tiefer dringen, also bei stärkerer Infiltration auch tiefere Schichten energischer beeinflussen und z. B. die tiefer gelegene Haarpapille mehr schädigen als eine mittelweiche Strahlung, deren Wirkung nach der Tiefe zu sehr viel schneller abnimmt.

Im übrigen kommt sowohl für die Oberflächen- wie für die Tiefentherapie noch ein sehr wichtiger Faktor in Betracht, der leider noch immer nicht die genügende Würdigung findet: das ist die verschiedene Anspruchsfähigkeit verschiedener normaler und pathologischer Zellen auf Röntgenstrahlen, die man als Radiosensibilität bezeichnet.

Wir wissen seit langem, daß die Haarpapille und die Schweiß- und Talgdrüsen empfindlicher sind als andere Bestandteile der Haut, daß ferner die blutbildenden Organe und die Geschlechtsdrüsen sich durch eine besondere Radiosensibilität auszeichnen.

Wir wissen ferner durch die tierexperimentellen Untersuchungen von Regaud und Nogier, daß auch die Drüsen der Darmschleimhaut eine sehr große Röntgenempfindlichkeit besitzen.

Wir wissen, daß auch pathologische Zellen sehr verschieden reagieren. So sind die leukämische Milz und die leukämischen und aleukämischen Drüsentumoren sehr radiosensibel, während tuberkulöse Drüsen eine um soviel geringere Röntgenempfindlichkeit besitzen, daß man aus der schnelleren oder langsameren Rückbildung der Drüsenschwellung in etwa zweifelhaften Fällen geradezu diagnostische Schlüsse ziehen könnte.

Bekannt ist die verschiedene Radiosensibilität der Sarkome, die teils verblüffend rasch schrumpfen, teils vollkommen refraktär sein können.

Dasselbe gilt auch von den Karzinomen mit der Einschränkung, daß sie im allgemeinen zwar etwas weniger radiosensibel sind, daß aber ganz refraktäre Fälle seltener vorkommen. Immerhin kommen sie vor.

Also mit der verschiedenen Röntgenempfindlichkeit müssen wir auch bei den tiefgelegenen Karzinomen rechnen, ohne daß wir sagen könnten, worauf sie beruht. Zum Teil ist wohl der Boden, auf dem sich das Karzinom entwickelt, von Bedeutung für die verschiedene Reaktionsfähigkeit.

Z. B. reagieren nach meinen Erfahrungen alle Zungenkarzinome durchweg so schlecht, daß ich derartige Fälle überhaupt nicht mehr bestrahle. Auch die Radiumstrahlen haben in den Fällen, die ich wegen mangelhafter Röntgenstrahlenwirkung mit Radium behandeln ließ, durchweg versagt.

Ferner spielt wohl die Fähigkeit des Körpers, Abwehrstoffe zu produzieren, eine große Rolle. Jeder, der viel Karzinome bestrahlt hat, wird wohl die Beobachtung gemacht haben, daß bei ausgesprochener Kachexie die lokale Wirkung der Bestrahlung sehr viel schlechter ist, als bei kräftigen, noch nicht kachektischen Individuen. Wenn wir also auch noch so penetrierende Strahlen haben, so werden wir bei tiefgelegenen Karzinomen doch nur dann Erfolge erzielen können, wenn sie genügend röntgenempfindlich sind, und zwar muß ihre Röntgenempfindlichkeit größer sein als die der benachbarten gesunden Organe, weil wir sonst natürlich diese mehr schädigen als das Karzinom.

Daß das tatsächlich möglich ist, beweist ein Fall, der von Franz publiziert worden ist (Berl. med. Ges., 6. Juni 1917). Es ist der erste Fall, in dem ein Mensch durch Röntgenstrahlen getötet worden ist.

Wegen der prinzipiellen Bedeutung dieses Falles mögen hier nochmals kurz die wichtigsten Einzelheiten mitgeteilt werden. Es handelte sich um ein Portiokarzinom, das für inoperabel gehalten wurde, da es schon das linke Parametrium infiltriert hatte.

Digitized by Google

Die Patientin erhielt 3 Bestrahlungsserien in Pausen von mehreren Wochen. Es wurde eine Coolidge-Röhre benutzt, mit 0,1 mm Messing und 2 mm Aluminium, auch mit 3 mm Aluminium und 0,7 mm Messing filtriert und nur durch die Haut hindurch von vorn und hinten bestrahlt. Nach der nicht genauer angegebenen Berechnung der Strahlenhärte mittels einer Skala von Dessauer kamen Strahlen von einer Penetrationskraft zur Anwendung, wie sie bisher wohl noch nicht in der Tiefentherapie benutzt worden sind.

Auf jede Bestrahlungsserie reagierte die Patientin mit Erscheinungen, die uns als „Röntgenkater" geläufig sind, nur daß die Durchfälle, die ja sonst vollkommen fehlen können oder jedenfalls niemals einen bedrohlichen Charakter annehmen, hier nach jeder Serie stärker und nach der dritten ganz profus wurden. Einen Monat nach der letzten Serie trat der Exitus ein. Vor Applikation der dritten Serie war die Portio glatt, von Karzinom nichts zu sehen und zu fühlen; dagegen war die Infiltration des linken Parametrium noch vorhanden. Stärkere Hautreaktionen waren nicht beobachtet worden, und auch bei der von Orth vorgenommenen Sektion konnte lediglich eine leichte bräunliche Färbung der Haut festgestellt werden.

Es fand sich als Todesursache eine schwere ulzeröse Enteritis sowohl im Dickdarm als auch im Dünndarm, und zwar waren die schwersten Veränderungen in denjenigen Dünndarmschlingen vorhanden, die an der Oberfläche lagen, also der schädigenden Wirkung der Strahlen besonders leicht zugängig gewesen waren.

Außerdem fanden sich in dem nekrotischen Gewebe, aber zum Teil auch noch außerhalb des Nekrotischen in den Partien, in denen noch Kernfärbung vorhanden war, Bakterien, die ja im Darm immer vorhanden sind. Für diese Bakterien bilden natürlich die nekrotischen Massen einen ausgezeichneten Nährboden, und es ist am Ende auch nicht verwunderlich, wenn sie von den Nekrosen aus noch etwas weiter in die angrenzenden normalen Darmabschnitte hineingewandert sind.

Es fand sich außerdem die auch klinisch festgestellte Infiltration des linken Parametrium, aber auch im Zervikalkanal war noch Karzinom vorhanden, das klinisch nicht mehr nachweisbar gewesen war.

Der Fall ist in dreifacher Hinsicht von Interesse.

Erstens liegt hier zweifellos eine Röntgenschädigung der Darmschleimhaut vor, die zum Exitus geführt hat. Dabei ist es nur von untergeordneter Bedeutung, ob die Röntgenstrahlen allein die ulzeröse Enteritis erzeugt, oder ob sie nur eine leichtere Schädigung verursacht haben, auf deren Boden es dann den Bakterien ermöglicht war, noch weitergehende Veränderungen hervorzurufen.

Wenn Orth auch die letztgenannte Möglichkeit nicht von der Hand weist, so sprechen doch die klinischen Symptome, die ja nur erheblich gesteigert waren gegenüber denen, die man auch sonst bei Tiefenbestrahlungen des Abdomen beobachtet, und vor allem auch der Sektionsbefund, der zeigt, daß die am stärksten bestrahlten Schleimhautabschnitte auch die schwersten Veränderungen aufweisen, für die erstgenannte Möglichkeit. Diese Ansicht wird auch von Franz vertreten.

Zweitens zeigt der Fall, daß auch bei Anwendung härtester Strahlung eine restlose Zerstörung des Karzinoms nicht möglich ist, trotz schwerster Schädigung der Darmschleimhaut.

Die Annahme von Franz, daß diese Schädigung lediglich durch die große Penetrationskraft der Strahlen zu erklären ist, scheint mir nicht befriedigend. Denn auch von der härtesten Strahlung wird der größte Bruchteil in der Haut, ein erheblich kleinerer in der Darmschleimhaut absorbiert. Die Haut müßte also, wenn wir keine besonders große Röntgenempfindlichkeit der Darmschleimhaut annehmen, immer stärker geschädigt werden. Gerade das Umgekehrte ist aber der Fall. Zu einer genügenden Penetrationskraft der Strahlen muß also immer noch eine besondere Radiosensibilität des zu bestrahlenden tiefgelegenen Gewebes hinzukommen, wenn anders eine Tiefentherapie überhaupt möglich sein soll. Leider zeigt nun der Franzsche Fall zur Evidenz, daß die Radiosensibilität der Darmschleimhaut — bei genügender

Digitized by Google

Strahlenhärte — größer ist als die des Karzinoms. Und darum „steht es faul mit der Tiefenbestrahlung“ des Karzinoms. Nebenbei bemerkt zeigt der Fall auch, wie vorsichtig man eine „klinische Heilung“ des Karzinoms zu bewerten hat. Wenn hier nur ein Portiokarzinom vorhanden gewesen wäre ohne Infiltration des Parametrium, so hätte man den Fall nach der zweiten Serie für geheilt halten können, denn da war, wie Franz angibt, die Portio glatt, von Karzinom nichts mehr zu sehen und zu fühlen.

In dem Fall kann man ferner eine Stütze für die von mir immer vertretene Ansicht sehen, daß auch der Boden, auf dem sich das Karzinom entwickelt, von Bedeutung für dessen Beeinflußbarkeit ist. Denn die Rückbildung des Karzinoms in der Portio war doch erheblich stärker als im Parametrium, obwohl beide ungefähr gleich weit von der Röntgenröhre entfernt waren und wohl also auch ungefähr die gleichen Strahlenmengen absorbiert haben müssen.

Drittens zeigt der Fall, daß bei sehr harter Strahlung die Haut als Testobjekt vollkommen ausscheidet. Bisher konnten wir immer sicher sein, daß wir eine so schwere Schädigung der Darmschleimhaut vermeiden, wenn die Haut keine stärkere Reaktion zeigt. Das ist nun leider nicht mehr so, und das ist eigentlich das am meisten Deprimierende, daß wir bei sehr harter Strahlung mit der Dosierung völlig im Dunkeln tappen.

Daß die als „Röntgenkater“ bezeichneten Erscheinungen auf eine direkte Schädigung des Magen-Darm-Traktus zurückzuführen sind, glaube ich durch Beobachtungen, die ich im Jahre 1916 an zahlreichen Patienten gemacht habe, ziemlich sicher bewiesen zu haben. In einer Arbeit „Zur Pathogenese des Röntgenkaters“, die ich bereits Ende 1916 zur Publikation in dem neuesten Bande des Röntgentaschenbuches eingereicht habe, sind mehrere einschlägige Versuche mitgeteilt, auf die ich Interessenten hier verweise.

Von diesen Versuchen will ich nur einen als besonders beweisend kurz anführen. Es handelte sich um ein junges Mädchen, das wegen eines tiefgelegenen Sarkomrezidives in Abdomine bestrahlt wurde und jedesmal einen Röntgenkater bekam, wenn keine Kompression angewandt wurde, dagegen jedesmal von den Erscheinungen des Röntgenkaters verschont blieb, wenn ein Tubus möglichst tief eingepreßt wurde, so daß also die vorgelagerten Darmschlingen beiseite gedrängt werden mußten. Ich habe mich in der erwähnten Publikation dahin geäusert, daß der Röntgenkater nur dann auftritt, wenn Magen oder Darm direkt von Röntgenstrahlen getroffen werden, und demnach auf einer Schädigung des Magen-Darm-Traktus beruhen muß, wobei ich es offen lassen mußte, ob diese Schädigung die den Magen-Darm-Traktus versorgenden Nerven oder die Schleimhaut betrifft. Nach dem Sektionsbefund in dem Franzschen Falle können wir nun wohl annehmen, daß diese Schädigung in einer Enteritis, bzw. Gastritis besteht. Schon bei der bisher von mir meist angewandten Strahlenhärte von 10—12 We. und einer Filterung durch 3 mm Aluminium haben meine Patienten doch häufig sehr unter dem „Röntgenkater“ zu leiden gehabt. Erbrechen bis zu 12mal in der auf die Bestrahlung folgenden Nacht ist nicht ganz ungewöhnlich; Durchfälle dagegen habe ich ziemlich selten beobachtet. Daß bei zunehmender Strahlenhärte auch die Gefahr stärkerer, vielleicht irreparabler Schädigung anderer radiosensibler Organe (Hoden, Eierstöcke, Knochenmark, Milz, Drüsen) wächst, liegt ja auf der Hand.

Schon bei Benutzung des Müllerschen Siederohrs und eines 3 mm dicken Aluminiumfilters habe ich z. B. mehr oder weniger erhebliche, wenn auch immer vorübergehende Schädigungen der Speicheldrüsen beobachtet.

Trockenheit im Munde ist eine recht häufige Klage nach Bestrahlungen der Sykosis, der Hypertrichosis und der tuberkulösen Lymphome am Halse.

Mitunter hält diese Trockenheit wochenlang an, die Patienten klagen dann auch über recht störende Beschwerden beim Essen; sie können die Speisen schlecht schlucken. Ein Lehrer fühlte sich auch beim Sprechen erheblich behindert, und sein Speichel zeigte noch 6 Wochen nach der Bestrahlung eine abnorme zäh-flüssige Beschaffenheit.

Digitized by Google

Auch der Schutz des Arztes und des Personals wird immer schwieriger. So läßt mein Schutzkasten, der mit 6 mm dickem Bleigummi ausgeschlagen ist, noch so viel Strahlen hindurch, daß man ein flaues Handschattenbild auf dem Leuchtschirm erhält. Bleiglas von 12 mm Dicke, das neuerdings an Stelle des Bleigummis vielfach Verwendung findet, zeigte sich noch durchlässiger als 6 mm dicker Bleigummi.

Bei den gasfreien Röhren, die bei einer parallelen Funkenstrecke von ca. 40 cm betrieben werden, ist ein ausreichender Schutz kaum noch möglich. Ein Ingenieur der Firma Siemens & Halske, der sich mit der Herstellung der Coolidgeröhren befaßte und vor Beginn dieser Tätigkeit ein völlig normales Sperma hatte, zeigte einige Wochen später nur noch vereinzelte, nicht mehr bewegliche Spermatozoen und schließlich eine völlige Azoospermie, trotzdem er bei seinen Arbeiten durch eine 8 mm dicke Bleiwand geschützt war und sich niemals der Primärstrahlung ausgesetzt hatte.

Ich riet ihm versuchsweise das Tragen eines Suspensoriums aus 3 mm dickem Bleigummi, und in der Tat zeigten sich nach mehreren Wochen vereinzelte Spermatozoen im Sperma, das schließlich wieder ganz normal wurde.

Es besteht also die merkwürdige Tatsache, daß Strahlen, die schon eine 8 mm dicke Bleiwand passiert haben, in ihrer Wirkung durch 3 mm dicken Bleigummi erheblich abgeschwächt werden. Es scheint demnach nicht gleichgültig zu sein, wo die Schutzvorrichtungen angebracht werden, und der hier mitgeteilte Fall spricht dafür, daß die Anbringung des Schutzstoffes am Körper selbst eine größere Sicherheit gewährleistet als die Anbringung in der Nähe der Röhre. Ich selbst verwende auf Grund dieser Beobachtung außer meinem mit 6 mm dickem Bleigummi ausgeschlagenen Schutzkasten und einer mit 3 mm dickem Bleiblech benagelten Schutzwand noch eine kleine 2 mm dicke Bleiblechschürze, die Abdomen und Genitale bedeckt und unauffällig unter dem Operationsmantel getragen werden kann.

Jedenfalls müssen uns die hier mitgeteilten Tatsachen im Interesse unserer Kranken und im eigenen Interesse veranlassen, sehr harte Röntgenstrahlen nur da anzuwenden, wo sie unbedingt erforderlich sind.

Wenn wir zunächst einmal von den malignen Tumoren, insbesondere von den Karzinomen absehen, so gibt es keine Indikation für die Tiefentherapie, bei der eine Strahlung von 10—12 We, durch 3 mm Aluminium filtriert, nicht vollkommen befriedigende Resultate erzielt. Ja selbst mit einer derartigen Strahlung müssen wir bei manchen Affektionen, z. B. bei der Leukämie und Pseudoleukämie noch sehr vorsichtig operieren, um nicht zu stürmische Resorptionserscheinungen zu kommen.

Auch ist es mir unerfindlich, warum man bei den klimakterischen Blutungen noch immer nach einer „Ovarialdosis“ sucht und die erstrebte Amenorrhoe möglichst in einer Sitzung erreichen will durch Benutzung von Schwerfiltern oder einer härteren Primärstrahlung.

Erstens sehe ich in der Röntgenbehandlung gerade wegen der relativ langsamen Schrumpfung der Ovarien einen Vorzug vor der Operation, da die Ausfallserscheinungen sehr viel geringer sind als nach einer plötzlichen Ausschaltung der Eierstockfunktion.

Zweitens ist auch durch größere Dosen, in einer oder einigen wenigen Sitzungen appliziert, eine derartige plötzliche „Verödung“ der Ovarien gar nicht möglich, da immer mehrere Wochen bis zum Eintritt der Amenorrhoe vergehen. Es ist nun einmal ein Charakteristikum der Röntgenstrahlenwirkung, daß sich der Effekt immer — sowohl nach kleinen wie nach großen Dosen — erst nach einer gewissen Latenzzeit manifestiert!

Drittens erleben wir schon jetzt häufig recht unangenehme Schädigungen des Magen-Darm-Traktes, deren Symptomenkomplex als Röntgenkater ja hinreichend bekannt ist, und wir laufen bei weiterer Steigerung der Dosen und der Strahlenhärte Gefahr, wie in dem Franzschen Falle eine schwere Enteritis oder Gastritis mit letalem Ausgange zu provozieren.

Was nun endlich die tiefgelegenen malignen Tumoren, insbesondere die Karzinome anbelangt, so bilden sie die einzige Indikation, bei der a priori — theoretisch — eine möglichst

Digitized by Google

homogene, möglichst penetrierende Strahlung durchaus am Platze erscheint. Praktisch liegen die Dinge — leider — auch hier etwas anders.

Denn aus dem Franzschen Falle ergibt sich, daß auch eine ungewöhnlich harte Strahlung zum mindesten nicht immer imstande ist, ein tiefgelegenes Karzinom zu zerstören, und daß andererseits schwere irreparable Schädigungen der Darmschleimhaut möglich sind. Diese Tatsache macht unsere Hoffnung, tiefgelegene Karzinome im Bereiche des Abdomen durch Strahlenbehandlung sicher zu beseitigen, zuschanden.

Wir werden also nach wie vor operieren, was irgend operabel ist, und von der Bestrahlung inoperabler Fälle vielleicht am besten ganz absehen müssen.

Man könnte den Einwand erheben, daß diese Forderung nicht berechtigt ist auf Grund eines einzigen Falles.

Aber dieser eine Fall ist eben so beweisend für die unzulängliche Wirkung der sehr harten Strahlen auf das Karzinom einerseits und ihre Gefährlichkeit für benachbarte lebenswichtige Organe andererseits, daß wir uns hüten sollten, weitere Versuche an anderen Fällen anzustellen.

Was für die Karzinome im Bereiche des Abdomen gilt, dürfte wohl auch für das Mammakarzinom gelten, das ja ebenfalls in das Gebiet der Tiefentherapie gehört. Denn auch hier ist — zum mindesten bei weiter vorgeschrittenen Fällen — eine Mitbestrahlung des Magens und der benachbarten Darmabschnitte kaum zu vermeiden. Der „Röntgenkater" ist daher ja auch bei prophylaktischen Bestrahlungen des Thorax nach Amputatio mammae eine fast regelmäßige Begleiterscheinung.

Wenn wir nun auch die Hoffnung, bei den tiefgelegenen Karzinomen die Operation durch die Strahlenbehandlung zu ersetzen, aufgeben müssen, so werden wir trotzdem auch in Zukunft auf die prophylaktische Nachbestrahlung der operierten Fälle nicht verzichten dürfen.

Denn erstens spricht das bisher vorliegende statistische Material sehr für den Wert dieser Methode, und zweitens sind zur Zerstörung etwa zurückgebliebener kleinster Karzinomreste nicht so große Strahlendosen erforderlich, wie zur Beseitigung massiger Tumoren.

Das Gleiche gilt von der Strahlenbehandlung lokaler Rezidive in der Narbe nach Mamma-Amputation oder in deren Umgebung und überhaupt von allen Rezidiven, die der direkten Bestrahlung zugängig sind.

Bei den Sarkomen halte ich einen Versuch mit der Strahlenbehandlung an Stelle der Operation für berechtigt, insbesondere bei den vorgeschrittenen Fällen und den Rezidiven, denn ihre Radiosensibilität ist ja bekanntlich oft recht groß, so daß sie schon auf kleinere Dosen einer mäßig penetrierenden Strahlung prompt reagieren können. Bei den selteneren refraktären Formen wird auch eine Steigerung der Dosis oder der Strahlenhärte nicht zum Ziele führen. Bei den beginnenden ohne Verstümmelung zu exstirpierenden Sarkomen dürfte die Operation mit nachfolgender prophylaktischer Bestrahlung jedenfalls das sicherere Verfahren sein.

So berechtigt also theoretisch die Forderung nach einer möglichst penetrierenden Strahlung für tiefentherapeutische Zwecke ist, so scheitert doch praktisch ihre Anwendung an der Tatsache, daß manche tiefgelegene gesunde Organe radiosensibler sind als die pathologischen Neubildungen in ihrer Nachbarschaft und die darüber gelegene Haut, und daß die Gefahr einer irreparablen Schädigung solcher normaler, lebenswichtiger Organe mit zunehmender Strahlenhärte wächst, ganz abgesehen davon, daß bei sehr harter Strahlung die Haut als Testobjekt völlig ausscheidet, und die Tiefendosierung gänzlich im Dunkeln tappt.

Digitized by Google

(Aus dem Allg. Röntgeninstitut des Allg. Krankenhauses Eppendorf: leit. Arzt: Dr. A. Lorey).

Beitrag zur Kenntnis des Stiedaschen Knochenschattens im Kniegelenk.

Von

Dr. **Friedrich Kautz.**

Nachdem im Jahre 1907 Stieda im Archiv f. klin. Chirurgie über einen eigenartigen Röntgenbefund berichtete, der sich am Condylus internus femoris im Anschluß an Knieverletzungen mitunter entwickelt, hat dieser Begleitschatten seitdem in der Literatur mannigfache Deutung erfahren. Es handelt sich um einen Befund, der bisher in einer ganzen Reihe von Fällen beobachtet, abgesehen von gewissen Unterschieden in Gestalt und Größe, röntgenologisch ziemlich einheitliche, charakteristische Merkmale bietet. Ein vorhergegangenes Trauma wird, wenn nicht stets nachgewiesen, zum mindesten doch in allen Fällen angenommen werden können. Weichteilveränderungen sind so gut wie nie vorhanden, oder wenn doch beobachtet, so akzidentell entweder unmittelbar nach dem Unfall als Ausdruck der Weichteilverletzung (Zerstörung, Quetschung), oder im späteren Verlauf durch sekundäre Schädigung des erkrankten Gelenks. Der Röntgenbefund stellt sich dar als ein kleinerer bis größerer, flacher resp. breiter, rundlich-sichelförmiger, dem Knochen anliegender, von diesem aber stets getrennter Schatten von Knochenintensität, der neben der Mitte des inneren Kondylenschattens oder am Übergang des Kondylus zum Femurschaft auftritt. Die Deutungen, die diesem appositionellen Knochenschatten gegeben wurden, lassen in der Hauptsache zwei entgegengesetzte Anschauungen erkennen. Einmal faßten die Beobachter ihn als posttraumatische Ossifikation in den Weichteilen auf — Bindegewebsverknöcherung Köhlers, parostal entstandene frakturlose Kallusbildung (Pfister, König), — während andere so Stieda selbst, Vogel, Brandt, Ishimoto, Preiser, Ewald u. a. eine primäre Knochenverletzung mit Absprengung eines Sequesters annehmen oder gelten lassen und nur die Entscheidung des periostalen resp. kortikalen Ursprungs desselben, wie die Zugehörigkeit des gleichzeitigen Weichteilabrisses — Sehne des Gastrocnemius, Lig. collaterale inf. oder Sehne des Adduktor magnus — offen lassen.

Wenn es bisher noch nicht zu einer Einigung in der Frage der Genese und des Ursprungs dieses Begleitschattens gekommen ist, so ist es darauf zurückzuführen, daß bisher niemals in entsprechenden Fällen von den Voruntersuchern ein Defekt am Knochen nachgewiesen werden konnte. Das beruht wohl einmal darauf, daß die Fälle meist erst längere Zeit nach dem stattgehabten Trauma zur Beobachtung kamen, oder wenn schon unmittelbar darauf, andere Faktoren, die eine Verletzung des Knochens hätten erkennen lassen oder wahrscheinlich gemacht, resp. dieselben zu verbergen imstande sind, nicht genügend berücksichtigt wurden. Zum Verständnis dieser Fehlerquellen ist es unerläßlich, sich ein genaues topographisch-anatomisches Bild von der Gegend des medialen Femurkondylus zu machen. Es ist das Verdienst Ewalds, auf diese Verhältnisse hingewiesen zu haben, nachdem schon vorher Gangolphe und Thévenet sich besonders mit den Kniegelenkbändern und ihren Beziehungen zum Krankheitsbild der vielumstrittenen Knochenschatten beschäftigt haben. Die von den Genannten angestellten Versuche ergaben zunächst als normalanatomischen Befund an der kritischen Stelle eine Doppelung des Lig. collaterale, dessen eine Portion das eigentliche Band ist, während die andere gewissermaßen nur eine Verstärkung der Gelenkkapsel bildet. Das eigentliche Band setzt am Epicondylus med. unterhalb und etwas vor dem Tuberkulum für die Adduktorensehne an. Das nach oben zu sich verjüngende Band geht allmählich in die Kapsel über. Zum Teil sind nun auch noch die Adduktorensehnenfasern und das Lig. collaterale miteinander verwachsen, so daß ein Abriß infolge Verletzung des Seitenbandes auch noch Teile der Adduktorensehne betreffen kann. Experimentelle Untersuchungen haben nun, unter Verhältnissen, wie sie auch Traumen beim

Digitized by Google

Lebenden mit sich bringen können, ergeben, daß schon geringfügige äußere Einwirkungen Abrisse ausgedehnten Maßes zur Folge haben können. Die Gewalt des Traumas schafft nur eine dem Grad nach verschiedene Verletzung, und zwar ist die Möglichkeit zu solchen traumatischen Veränderungen, sei es in einer direkten oder indirekten Gewalteinwirkung, über deren Mechanismus wir später noch zu sprechen haben werden, am ehesten bei gebeugten, im Kniegelenk abduzierten und außenrotierten Unterschenkel gegeben, einer Bewegungsphase, wie sie z. B. beim Springen, im Laufen u. ä. eintritt.

Einen Fall dieser Art hatten wir Gelegenheit, Anfang dieses Jahres auf der Direktorialabteilung des hiesigen Krankenhauses zu beobachten.

Es handelt sich um einen 37 Jahre alten Hauptmann d. R. Z., der bis zum August 1914 nie ernstlich krank gewesen ist. Im besonderen hatte er nie einen Unfall erlitten, noch war er je an rheumatischen Beschwerden erkrankt. Zu Beginn der Mobilmachung ins Feld gerückt, stürzte er Oktober 1914 laufend in einen Schützengraben; unmittelbar darauf traten heftige Schmerzen am linken Kniegelenk auf, die bestimmte Bewegungen in demselben anfangs unmöglich machten. Zunächst wurde er im Kriegslazarett St. Quentin behandelt, von dort nach Hamburg transportiert und hier im Orthopädischen Institut von Prof. Hasebrock und später im Marinelazarett Veddel behandelt. Nach Besserung der Beschwerden wurde er in der Depeschenzensur beschäftigt, mußte später aber eine Kur im Rheumabad Oldesloe durchmachen. Nach vorübergehendem Aufenthalt bei seinem Ersatztruppenteil wurde er von diesem als garnisondienstfähig entlassen und darauf in Hamburg und Oldenburg als Kriegsgerichtsrat beschäftigt. Während der ganzen Zeit bestanden Schmerzen und leichte Ermüdbarkeit im linken Oberschenkel und Pat. suchte privatim einen Röntgenologen (Dr. Hänisch) auf zwecks erstmaliger Röntgenuntersuchung des Kniegelenks. Der von diesem erhobene Befund ergab einen pathologischen Schatten neben dem seitlichen Tibiakondylus, der schon damals als Absprengung angesprochen wurde. Bei einer neuerlichen militärärztlichen Kommissionsuntersuchung wurde er k. v. geschrieben und kam mit seinem Truppenteil in die Karpathen. Dort traten jedoch schon in den ersten Tagen, zumal die Stellung viel Klettern erforderte, erhebliche Schmerzen im linken Oberschenkel auf, so daß er sich krank melden mußte. In einem Feldlazarett wurde als Befund erhoben: Das linke Hüft- und Kniegelenk sind gut beweglich. Beim Aufrichten, wie auch bei sonstigen größeren Körperbewegungen trat ein lebhafter, stechender Schmerz etwa handbreit oberhalb des linken Kniegelenks, etwas nach der Mittellinie zu auf. Rötung, Schwellung oder sonstige Weichteilveränderungen waren dort nicht nachzuweisen. Auch Druckschmerz bestand nicht. Nach einigen Tagen Bettruhe gingen die Beschwerden zurück, so daß Pat. aufstehen konnte ohne besonders heftige Schmerzen zu verspüren. Längeres Aufstehen jedoch wurde wegen Schwächegefühl und leichter Ermüdbarkeit nicht vertragen. Röntgenologisch ergab sich: Die seitliche Aufnahme zeigte in Höhe des unteren? Gelenkfortsatzes des Unterschenkels eine kleinbohnengroßes Knochenkörperchen (das als Gelenkmaus angesprochen wurde). Die Aufnahme von vorn nach hinten zeigt am inneren unteren Gelenkfortsatz des Oberschenkels einen schmalen, ca. 4 cm langen Knochenschatten, der unmittelbar neben dem Oberschenkelknochen liegt, aber nicht mit ihm in Zusammenhang zu sein scheint. Das auf der seitlichen Ansicht sichtbare Knochenkörperchen scheint nicht identisch mit diesem Knochenstück zu sein. Da die Beschwerden sich nicht vollständig zurückbildeten, wurde Pat. dem hiesigen Reservelazarett überwiesen.

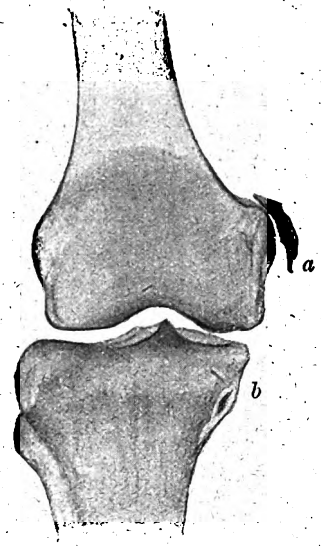

Bei der Aufnahme klagte Hauptmann Z. über reißende Schmerzen beim Auftreten im linken Kniegelenk, die nach dem Gehen so stark wurden, daß er sich hinlegen mußte. Die Untersuchung ergab folgenden Befund: Z. ist ein großer, kräftig gebauter Mann in gutem Ernährungszustand von mittelkräftig entwickelter Muskulatur. Die inneren Organe boten keine Besonderheiten. Bei Betrachtung der unteren Extremitäten fällt äußerlich nichts Bemerkenswertes auf. Die Maße des linken Oberschenkels und Unterschenkels differieren gegen die rechts, an entsprechenden Stellen verglichen, um 1—2 cm. Alle Bewegungen in den Gelenken sind aktiv und passiv vollkommen unbehindert; Knirschen tritt dabei nirgends auf. Die Behandlung bestand in Heißluftbädern und Massage. Nach 4 Wochen hatte sich in dem Befinden keine Änderung bemerkbar gemacht. Laut Urteil einer während der Dauer der Behandlung stattgehabten Untersuchungskommission wurde Hauptmann Z. „C 2 Monate" erklärt und von hier nicht gebessert zu seinem Truppenteil entlassen.

Die hier vorgenommene Röntgenuntersuchung ergab nun folgenden Befund (vgl. Text-

Digitized by Google

figur): Dem linken seitlichen Femurkondylus angelagert (*a*), von diesem jedoch getrennt, befindet sich ein ca. 3—4 cm langer, flachsichelförmiger Schatten von Knochenintensität mit unregelmäßiger höckriger Oberfläche, der nach oben und unten zu spitz ausläuft. Diesem Begleitschatten entsprechend zeigt auch die Kante des medialen Kondylus feine unregelmäßige periostale Abhebungen und Unebenheiten und geringfügige kortikale Aussparungen und Verdickungen. Die seitliche Aufnahme läßt außer dem Nebenbefund einer Fabella keine weiteren Knochenveränderungen erkennen. Außerdem aber erhält man noch bei der Aufnahme in dorsoventraler Strahlenrichtung einen abnormen Befund am medialen Tibiakondylus (*b*); hier zeigt nämlich die Tibia in einer Ausdehnung von ca. 2—3 cm in der Länge und 1 cm in seitlicher Richtung, beginnend etwas unterhalb der Gelenkfläche eine deutliche periostale Lockerung, in deren Bereich die Kortikalis unscharf und zackig begrenzt ist. Diese Veränderungen stellen sich bei bestimmter Drehung und Strahlenrichtung vor dem Leuchtschirm als Knochendefekt dar. Im Bereich dieses Defektes liegt ein intensiv schattengebender, vom Knochen isolierter Sequester. Die Stellung der Gelenkenden zueinander läßt eine leichte Valgusstellung erkennen. Besonders eindeutig wird das Ergebnis der Durchleuchtung und stereoskopischen Aufnahme. Beide ergeben mit Sicherheit einmal neben dem inneren Femurkondylus den großen, vom Knochen isolierten appositionellen Schatten, dem Veränderungen am zugehörigen Kondylusabschnitt entsprechen und ferner am medialen Tibiakondylus einen Knochendefekt mit Sequesterbildung.

Vergleichen wir hiermit den Befund früherer Röntgenuntersuchungen dieses Falles, soweit sie uns durch Berichte resp. Plattenabzüge zur Verfügung standen, so scheint zunächst das Krankheitsbild nicht vollkommen einheitlich zu sein. Wir können aber bei Würdigung der röntgenologischen Eigenheiten solcher Fälle, von denen noch weiter unten die Rede sein wird, und unter Berücksichtigung etwaiger Beobachtungsfehler einen unzweifelhaft eindeutigen Befund erheben. Das von einem Voruntersucher bei der seitlichen Durchleuchtung als Gelenkmaus angesprochene Knochenkörperchen muß unbedingt als normaler Nebenbefund einer Fabella gedeutet werden, kommt somit als krankhafter Prozeß nicht in Betracht. Es ist dies eine Beobachtung, die wir wiederholt zu machen Gelegenheit hatten, und es müßte nachgerade Zeit geworden sein, solche Irrtümer, die leider auch jetzt noch mitunter einen operativen Eingriff zur Entfernung des als pathologisch angesehenen Schattens fälschlicherweise nötig machten, aus der Röntgendiagnostik auszuschalten. Der von zwei Beobachtern (Feldlazarett und Dr. Hänisch) bei dorsoventraler Strahlenrichtung erhobene und gedeutete Befund des Knochenschattens in den Weichteilen neben dem inneren Femurkondylus entspricht auch dem unsrigen. Auffallend dagegen ist, daß am oberen Tibiakondylus keine Veränderung gesehen wurde. Es gibt zwei Möglichkeiten, die das Fehlen desselben erklären könnten. Einmal kann er den Untersuchern entgangen sein, dann aber muß auch die Möglichkeit berücksichtigt werden, daß ein pathologischer Befund seinerzeit noch nicht bestanden hat. In diesem Fall wäre eine Deutung sehr schwierig. Entweder handelt es sich um die Einwirkung eines späteren Traumas, von dem aber dem Patienten nichts bewußt ist, oder aber wir müssen unter Ausschluß aller postinfektiösen und anderen endogenen Knochenveränderungen, die unter Umständen einen röntgenologisch sich ähnlich darstellenden Knochenprozeß bedingen können, eine auffallend verzögerte posttraumatische Knochenveränderung annehmen. Die letzteren Annahmen sind zum mindesten sehr fraglich, wenn nicht ganz ausgeschlossen. Vielmehr Wahrscheinlichkeit hat die erste Vermutung an sich, und wir glauben uns zu dieser Annahme um so mehr berechtigt, da unter den wiederholten Aufnahmen und Durchleuchtungsergebnissen bei der bei uns vorgenommenen Röntgenuntersuchung sich nicht nur die geringen Veränderungen am Tibiakondylus, sondern auch der immerhin größere Knochenschatten am Femurkondylus verbarg. Auch wir verfügen von demselben Fall über Aufnahmen, die infolge ungeeigneter Strahlenrichtung ein durchaus normales Knochenbild ergeben haben. Noch etwas ist aus der Anamnese des Falles bemerkenswert, daß Patient seit seiner Verletzung im Herbst 1914 von ca. 25 Ärzten untersucht wurde,

Digitized by Google

und erst nach $1^1/_2$ Jahren vom 20. Untersucher, und zwar auf Wunsch des Patienten eine Röntgenaufnahme gemacht wurde. Bei der im jetzigen Kriege reichlichen Besetzung selbst vorgeschobener Feldlazarette mit Röntgenapparaten mag es eigenartig erscheinen, daß solange bei unserm Fall mit einer Röntgenuntersuchung gewartet wurde. Andererseits ist es wiederum ein Beweis dafür, daß trotz zahlreicher Veröffentlichungen in den letzten 15 Jahren über Verletzungen des Kniegelenks, die unter den geläufigen Bezeichnungen „Kniegelenkverstauchung, Bandzerrung, Dérangement interne u. ä." die Ergebnisse der Röntgenuntersuchungen solcher Fälle, wodurch in der Mehrzahl derselben eine genaue anatomische Diagnose ermöglicht wird, noch nicht Allgemeingut geworden sind.

Fassen wir das Ergebnis der anamnestischen Daten, des klinischen Verlaufs und der Röntgenuntersuchung des beschriebenen Falles zusammen, so glauben wir uns zu der Annahme berechtigt, daß wir es hier einwandfrei mit einer im unmittelbaren Anschluß an ein Trauma entstandenen Knochenverletzung mit Abriß eines entsprechenden Muskel-, Sehnen- oder Gelenkkapselabschnittes im Sinne einer röntgenologisch sich als Stiedaschen Knochenschattens darstellenden Veränderung zu tun haben. Der Ursprung desselben ist also rein ossal, und zwar bestehen sowohl periostale wie kortikale Ablösungen. Wir hätten also einen weiteren Beitrag dafür, daß es unter gewissen Umständen infolge Einwirkung eines ganz bestimmten Unfallmechanismus zu einem Abriß der Sehne des Adduktor magnus und des mit diesem zum Teil verwachsenen und in ihn übergehenden Ligamentum collaterale kommen kann. Dessen Abriß hat dann wieder das Mitergriffensein eines je nach der Kraft der einwirkenden Gewalt in seiner Größe verschiedenen Knochenstücks zur Folge. Eine andere Deutung, daß es sich um eine peri- oder parossale essentielle posttraumatische Knochenneubildung handelt, läßt unser Fall nicht zu. Denn die Knochenveränderungen betreffen am Femurkondylus, wenn auch in geringerem Maße sowohl das Periost wie auch die obersten Kortikalisschichten, am Tibiakondylus dagegen liegt ein tiefergreifender zerstörender Prozeß am Knochen vor, von dem sich ein Sequester gelöst hat.

Verschiedene Fragen sind es nun, die wir uns vorlegen müssen, um eine Erklärung für solche Knochenverletzungen zu finden. Einmal, wie kommt es, daß das abgesprengte Knochenstück sich nicht wieder mit dem Knochen vereinigt, und dann, welche Ursache verhindert die Resorption des aseptischen Fragmentes? Zur Entscheidung der ersten Frage müssen wir als Ursache der Sequestrierung zunächst und vor allem eine nach der Kontaktlösung von Periost- und Kortikalisteilen vom Knochen eintretende Ernährungsstörung annehmen. Weiterhin können wir die Ergebnisse der Pseudarthrosenlehre heranziehen. Wie wir oben gesehen haben, ist es ja nicht nur ein Abreißen eines Knochenstückes, sondern mit dem Knochen reißt ebenfalls ein Weichteilabschnitt ab, der dann, aus seinem Kontakt gelöst, entsprechend dem auf ihn ausgeübten funktionellen Zug oder Gegenzug sich zwischen Sequester und Knochen legen kann. Auch bedingt die Weichteilverletzung eine Gewebsneubildung, und zwar ist der Reparationsvorgang, wie wir von den Pseudarthrosen wissen, erheblich schneller als bei dem wesentlich träge sich reparierenden periostalen Kallus. Es kann so schon verhältnismäßig frühzeitig zu einer bindegewebigen Einkapslung des abgerissenen Knochenstücks kommen, jedenfalls bevor dieses vom periostalen Kallus erreicht und von diesem wieder mit dem Knochen vereinigt oder umwuchert wird. Erklärt sich hieraus einmal die Hemmung der knöchernen Vereinigung, so ließe sich aus dem späteren periostalen Wuchern andrerseits auch die zunehmende Größe, die von manchen Beobachtern an entsprechenden Fällen einwandfrei festgestellt wurde, deuten. Wenn auch diese Annahme wenig Wahrscheinlichkeit für sich hat, so läßt sich doch beim Vergleich einiger Befunde nicht leugnen, daß ein Größenwachstum statthaben kann. Vielleicht erklärt sich dieser Vorgang aber aus der Annahme, daß ursprünglich ein Bluterguß vorhanden war, der analog dem Schicksal auch in anderen Körpergegenden beobachteten Verhalten der Hämatome zu einer Verkalkung desselben führte und sich dem ursprünglichen Knochenschatten, mit dem es ja schon so in innigem Zusammenhang stand, als Schatten gebendes röntgeno-

Digitized by Google

logisch nachweisbares Gebilde anlagert. So sind es also verschiedene Gesichtspunkte, die gegen eine extraossale resp. extraperiostale Genese des Stiedaschen Knochenschattens sprechen, oder die Annahme einer solchen zum mindesten unwahrscheinlich machen. Gewiß muß zugegeben werden, daß wiederholt Ossifikationen oder primäre Verkalkungen in Abschnitten des menschlichen Körpers vorkommen, die normal kein Knochengewebe aufweisen. Als Ursache kann man in den meisten Fällen wohl ein primäres Hämatom annehmen, oder es spielt eine gewisse individuelle Disposition hier eine noch nicht näher bekannte Rolle. Daß Fälle beschrieben worden sind, die unmittelbar nach dem Trauma keine Knochenveränderungen aufweisen, wo aber nach einiger Zeit ein Knochenschatten auftrat, kann ebenfalls nicht als Beweis dafür erbracht werden, denn wir haben ja oben gesehen, daß der Knochenschatten durchaus der Untersuchung entgehen kann.

Daß der Ursprung des Knochenschattens bei gegebener traumatischer Anamnese das Produkt einer Knochenverletzung mit Abriß des entsprechenden Sehnen- resp. Muskel- resp. Gelenkkapselabschnittes, somit ossal ist, stützt noch eine weitere Überlegung. Wir haben es anatomisch an der in Frage kommenden Stelle, wo der Femurkondylus zum Schaft überschlägt, mit einem Knochenvorsprung zu tun, können also gewissermaßen einen Locus minoris resistentiae annehmen. Die Weichteile passen sich der Einwirkung des Traumas bis zu einem gewissen Grade an und übertragen die Kraft desselben auf den unnachgiebigen, nicht dehnbaren Knochen, der dann bei einem kräftigeren direkten Trauma wie Schlag oder Stoß mit großer Gewalt oder auch beim Fall einer schweren Last aus seinem Kontakt gelöst wird. Wenn wir auch häufig an anderen Knochenabschnitten des Körpers, wie Ellenbogen, Oberarm, Tibiaknöchel und ähnlichen vorspringenden Gelenkenden direkte Infraktionen des Knochens feststellen können, so beruht es darauf, daß hier der vom Knochen in toto entgegengesetzte Widerstand erheblich geringer ist, als dem distalen Femurende, bei dem die relative Kortikalisschicht ganz bedeutend ist. Beim Durchsehen der bisher in der Literatur angeführten Fälle kann man entweder ein indirektes Trauma, das meist in einem Einknicken oder jedenfalls physiologisch abnormen Stellung des Unterschenkels zum Oberschenkel besteht, oder eine direkte und sehr erhebliche Gewaltwirkung in der Vorgeschichte erheben. Daher ist es auch begreiflich, daß manche Autoren, wie v. Saar und Vogel, Fälle dieser Art als Sportverletzung beobachteten; der erstere beschreibt den Fall eines Rodlers, der falsch auf dem Schlitten sitzend sich mit seinem nach außen gesetzten Fuß am Boden fing, einer Stellung, die physiologisch im Kniegelenk unmöglich ist; auch der von Vogel beschriebene Fall einer Skiläuferin läßt bei Berücksichtigung der hierbei sich ergebenden ganz abnormen Beinstellungen eine sichere indirekte Gewalteinwirkung zu. Wenn auch Vogel schreibt, daß die Annahme einer parostalen Genese des Schattens dadurch eine Stütze erhält, daß in einer Zahl von Fällen dieser Schatten nicht gleich nach dem Unfall im Röntgenbild erkannt wurde, so läßt sich dieses Fehlen auf verschiedene Weise erklären. Einmal kann das abgesprengte Knochenstück so in den Knochen hineinprojiziert werden, daß es der Beobachtung entgeht; auch bei unserem Fall wurden wiederholt Aufnahmen und Durchleuchtungen vorgenommen, die trotz der Größe des Schattens diesen vollständig vermissen lassen, nur bei ganz bestimmter Strahlenrichtung kann man den Schatten erwarten. Weiterhin ist die Größe des Schattens und seine Entfernung vom Knochenrande sicher von Einfluß auf seine röntgenologische Darstellung. Hieraus ergibt sich das Bedürfnis bei einschlägigen Fällen, wo eine traumatische Einwirkung stattgehabt hat, und die Röntgenuntersuchung ergebnislos verlief, zum mindesten eine stereoskopische Aufnahme oder aber eine Durchleuchtung vorzunehmen, die tangential zu jeder Vorsprungsebene des Knochens unter Drehung des Gelenks auszuführen wäre. Daß die Verletzung am Knochen selbst bisher nicht einwandfrei beobachtet werden konnte, erklärt sich aus denselben Gründen; auch weist der mediale Femurkondylus schon normal zahlreiche Unebenheiten, höckrige Prominenzen und eingezogene Knochenabschnitte auf, daß es besondere Zufallsumstände sind, die hier auch verhältnismäßig geringfügige Knochenverletzungen nachzuweisen Gelegenheit geben würden. Günstiger

Digitized by Google

liegen die Verhältnisse schon, wenn es, wie in unserem Fall, zu gröberen Veränderungen gekommen ist, die sowohl primär als ausgedehnte periostale und kortikale Veränderungen, wie auch sekundär als Ausdruck regenerativer Veränderungen am Knochen aufzufassen sind.

Zu der Erklärung der ossalen Entstehung eines posttraumatischen Schattens paßt auch der abnorme Befund am medialen Tibiakondylus, wie er bisher noch von keinem Beobachter beschrieben worden ist. Der Prozeß stellt sich hier dar als eine ca. 1 cm unterhalb des medialen Condylus tibiae beginnende, in einer Ausdehnung von $2^1/_2$ cm nach abwärts reichende Aufhellung und Abhebung des Knochenrandes; ungefähr in Höhe der Epiphysennarbe liegt in dieser Aufhellung ein knapp erbsgroßer, länglich-runder Schatten von Knochenintensität, der sich bei geeigneter Strahlenrichtung vom Knochen isolieren läßt. Dabei verschwindet dann die Zone der Knochenaufhellung. In dem ganzen Bereich ist die Kortikalis unregelmäßig zackig begrenzt. In der weiteren Umgebung fehlt jede periostale Veränderung. Es kann sich also nur um einen Sequester handeln, der zugleich mit der Abhebung des Periosts als Folge des damaligen Trauma sich vom Knochen gelöst hat. Wie kommt es nun hier zu einer Knochenabsprengung, und wie können wir den Größenunterschied erklären, der zwischen dem abgesprengten Knochenstück und dem Knochendefekt besteht! Topographisch-anatomisch haben wir unter dem medialen Tibiakondylus die Ansätze des M. semimembranosus zusammen mit Sehnen des Lig. popliteum. Bei physiologisch atypischen Bewegungen ließe sich sehr wohl auch hier eine Überanstrengung und abnorme Hebelwirkung der beiden muskulösen Elemente annehmen, wodurch ein teilweiser Abriß mit dem zugehörigen Knochenstück resultieren könnte. Was die nicht entsprechenden Größenverhältnisse von Sequester und Knochendefekt anbelangt, so muß die Möglichkeit einer allmählichen Resorption des Fragmentes bis zu seiner jetzigen Größe nicht von der Hand gewiesen werden. Auch ist an die Möglichkeit einer evtl. Drehung des sonst dem Knochendefekt entsprechenden Sequesters zu denken, wodurch er seine volle Größe verdecken würde. Jedenfalls ist hier eine einwandfreie Deutung nicht möglich. Unter Ausschluß aller ähnliche Röntgenbilder ergebenden Knochenveränderungen können wir nur feststellen, daß in einer als Periostabhebung zu deutenden Aufhellung unterhalb des medialen Tibiakondylus ein kleineres isoliertes Knochenstück zu liegen kommt, dessen nähere Betrachtung nur einen der Veränderung am medialen Femurkondylus analogen Prozeß im Sinne eines Stiedaschen Knochenschattens annehmen läßt.

Neben dem rein wissenschaftlichen Interesse sind Verletzungen, wie sie oben beschrieben worden sind, auch vom praktisch militärischen Gesichtspunkt von Bedeutung. Wenn in unserem Fall Pat. während 2 Jahren auf Rheumatismus erfolglos behandelt wurde, und in dieser Zeit sich von allzuviel körperlicher Bewegung durch seinen Beruf als Richter fernhielt, so können natürlich die Beschwerden gering sein, jedenfalls als den Beruf in keiner Weise hindernd angesehen werden. Nach Ablauf dieser Zeit aber wurde Pat. von neuem kriegsverwendungsfähig erklärt und begab sich zu seinem Truppenteil, der sich damals in den Karpathen in einem sehr schwierigen Gelände befand, das schon an das Geh- und Klettervermögen gelenkgesunder Menschen große Anforderungen stellt. Es traten denn auch hier sofort wieder Beschwerden auf, und Pat. versuchte sich 8 Tage lang damit herumzuschleppen, um nicht als Drückeberger zu erscheinen. Dann ging es eben nicht mehr, und er begab sich in Lazarettbehandlung, wo zum ersten Male eine Knochenveränderung am linken Knie festgestellt und die Überführung des Pat. in die Heimat veranlaßt wurde. Da nun jetzt während des Feldzuges wiederholt Gelegenheit zu einem oben geschilderten Trauma gegeben ist, so ist vielleicht die Mahnung gerechtfertigt, bei irgendwelchem Verdacht auf traumatische Erkrankung im Kniegelenk, deren Verletzungen ja mannigfaltig sein können, die heute aber unter Ausnutzung der Röntgenstrahlen das früher allgemein benannte „dérangement interne“ als ein sich aus den mannigfaltigsten pathologischen Veränderungen im und am Kniegelenk zusammensetzendes Krankheitsbild erkennen lassen, die Patienten frühzeitig einer Röntgenuntersuchung zuzuführen. Es wird dadurch nicht nur eine Sicherstellung der Diagnose erreicht, sondern auch dem therapeutischen Handeln

Digitized by Google

der einzige zum vollen Erfolg führende Weg gewiesen. In solchen Fällen kommt nur eine chirurgische Entfernung des abgesprengten Knochenstücks in Betracht, wodurch, wie ja auch von allen Untersuchern zugegeben wird, ein unmittelbarer Erfolg erreicht werden kann. Einmal wird an Zeit gewonnen, berücksichtigt man die langen Wochen und Monate einer in solchen Fällen wohl meist erfolglos, rein symptomatisch vorgenommen antirheumatischen Behandlung, und dann gelingt es so einem militärisch voll verwendungsfähigen Soldaten zu schaffen.

Ein Verfahren zur Ausschaltung der sekundären Körperstrahlen bei Röntgenaufnahmen.

Von

Alfred Lotzin, Chirurg in Allenstein.

Versuche, das Prinzip der Zylinderblende zur Ausschaltung der sekundären Körperstrahlen nutzbar zu machen, sind bisher über die Einschaltung eines ziemlich weitmaschigen Plattengitters zwischen Schirm oder photographische Platte und Körper nicht hinausgekommen[1]).

Dadurch wird zwar eine gewisse Abblendung der sekundären Strahlen erreicht, indessen ist das dabei entstehende Bild des Gitters, besonders bei Aufnahmen, äußerst störend. Zudem verhindert das Gitterbild die Steigerung der Wirkung des Verfahrens über ein gewisses, verhältnismäßig geringes Maß hinaus, weil schon ein nur einigermaßen enges Gitter alle feineren Zeichnungen völlig unkenntlich macht. Versucht man durch Erhöhung des Gitters die Wirkung zu steigern, so gebieten bald die bekannten Nachteile eines erheblichen Abstandes der Platte oder des Schirmes vom Körper Halt.

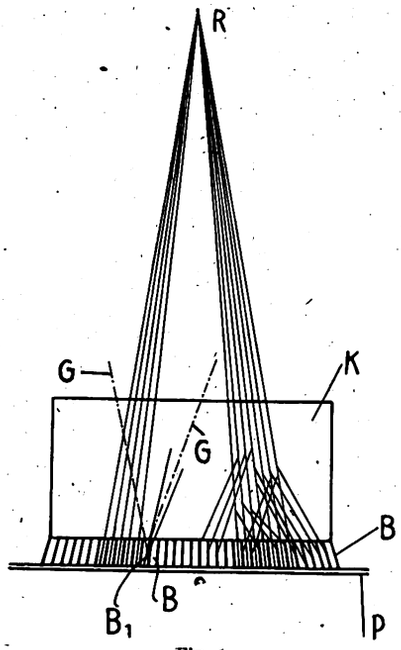

Fig. 1.

Das nachstehend beschriebene Verfahren gestattet eine Ausschaltung der sekundären Körperstrahlen ohne störende Nebenzeichnung auf der Platte und ohne den Abstand der Platte vom Körper unzulässig zu vergrößern. Dabei kann seine Wirksamkeit ohne wesentlichen Nachteil beliebig gesteigert werden. Vorläufig ist es nur für Aufnahmen verwendbar.

Die Grundlagen des Verfahrens sind folgende:

Schaltet man zwischen den Körper, *K*, und die photographische Platte, *P* (Fig. 1), eine Schar von Platten aus einem für Röntgenstrahlen undurchlässigen Stoff ein, die unter sich und zur photographischen Platte in ihrer Längsrichtung parallel sind und in ihrer Breitenrichtung nach dem Ausgangspunkt der Röntgenstrahlen, *R*, konvergieren, so gelangen die von *R* ausgehenden Strahlen größtenteils ungehindert auf *P*.

Von den in der Richtung der Schnittebne der Fig. 1 sich ausbreitenden Sekundärstrahlen gelangen nur diejenigen auf ein von zwei Platten *B* und *B'* begrenztes Feld von *P*, welche innerhalb des von den Geraden *G* und *G'* begrenzten Raumes ihren Ursprung haben; die von außerhalb des Raumes *GG'* kommenden Strahlen werden durch die Platten *B* und *B'* abgefangen. Der Raum *GG'* ist um so kleiner, je höher die Platten und je dichter sie angeordnet sind.

Die in der zur Schnittebne der Fig. 1 senkrechten Ebne sich ausbreitenden Sekundär-

---

[1]) Bucky, Über ein neues Blendenverfahren bei Röntgendurchleuchtungen. Medizinische Klinik 1912, Nr. 43, S. 1745.

Derselbe, Die Verwendung eines Gitterdiaphragmas zur Ausschaltung der Sekundärstrahlen. Arch. of the Röntgenrays, Juni 1913.

Digitized by Google

strahlen gelangen ungehindert auf P; um auch diese abzufangen, muß eine gleiche, senkrecht zu der ersten verlaufende Plattenschar zwischen K und P angeordnet werden.

Photographische Platten, welche unter Anwendung einer derartigen Vorrichtung belichtet worden sind, zeigen ein quadratisches Liniennetz, entstanden durch die Projektion der beiden sich senkrecht schneidenden Plattenscharen. Dieses störende Netz wird auf folgende Weise ausgeschaltet:

Bewegt man während der Bestrahlung eine vorstehend beschriebene Plattenschar parallel mit sich selbst und parallel mit P mit gleichförmiger Geschwindigkeit, so beschreibt jede Platte ein gleiches Schattenfeld, dessen Intensität abhängig ist von der Geschwindigkeit der Bewegung der Platten; der durch die Verschiebung der Platten gegenüber R entstehende Projektionsfehler kann innerhalb geringer Grenzen vernachlässigt werden. Macht man die Bewegung zu einer hin- und hergehenden, so zeichnet sich der bei der jedesmaligen Umkehr der Bewegungsrichtung stattfindende Stillstand der Platten auf P durch Linien intensiveren Schatten; dieser Fehler kann vermieden werden, wenn im Augenblick der Umkehr der Bewegungsrichtung die Strahlung ausgeschaltet wird.

Bei einer derartigen, gleichförmig hin und her gehenden Bewegung mit der Bewegungsweite w (Fig. 2) beschreibt jede Platte ein gleichmäßiges Schattenfeld von der Breite w, und die einzelnen Schattenfelder überdecken sich in der in Fig. 2 gezeichneten Weise.

Ist w ein ganzes Vielfaches des Blendplattenabstandes a (Fig. 2 oben), so erscheint das Bildfeld ohne weiteres gleichförmig, weil sich an jeder Stelle gleichviele Schattenfelder überdecken. Ist w kein ganzes Vielfaches von a (Fig. 2 unten), so wechseln miteinander Stellen, an denen sich s und $s+1$ Schattenfelder überdecken, wobei s die Zahl ist, die angibt, wieviel ganze mal a in w enthalten ist. Dann erscheint das Bildfeld mehr oder weniger zart gestreift. Indessen erscheint praktisch auch dann das Bildfeld gleichförmig, sofern w/a größer als etwa 12 — 15 ist.

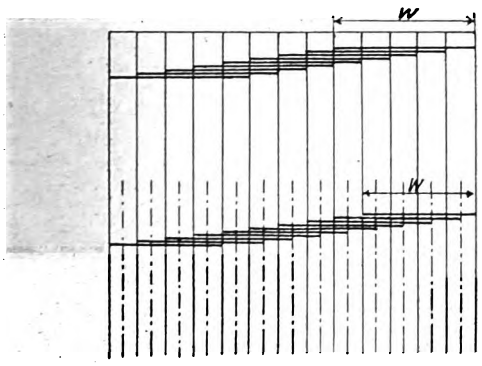

Fig. 2.

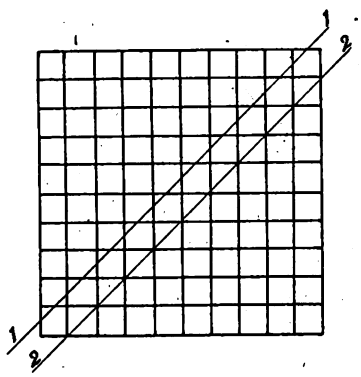

Fig. 3.

Bei zwei sich rechtwinklig schneidenden Plattenscharen erzielt man ein von den bisher erwähnten Feldern freies Bildfeld, wenn die Bewegungsrichtung beide Plattenscharen im Winkel von 45 Gr. schneidet; dann ist die Bewegungsweite und die senkrecht zu ihrer Richtung gemessene Geschwindigkeit für beide Scharen gleich.

Indessen zeigt sich dann ein zweiter Fehler, der durch folgendes bedingt ist: Während im allgemeinen jede Platte ihr eignes Schattenfeld beschreibt, beschreiben an den Schnittstellen zweier Platten je zwei Platten nur ein Schattenfeld; in der Linie *1—1* (Fig. 3) wirken beispielweise doppelt so viele Plattenquerschnitte schattenbildend, wie in der Linie *2—2*. Da nun die Schnittstellen reihenweise in der Bewegungsrichtung liegen, so ergeben sich daraus auf gleichmäßigem Grunde Linien halb so tiefen Schattens, die schräg verlaufen. Um diese zu beseitigen muß man bei jeder Bewegungsumkehr die gekreuzten Plattenscharen um ein Geringes in der zur ersten Bewegungsrichtung senkrechten Richtung verschieben; dann fällt bei jedem Gang

Digitized by Google

die Bahn der Schnittstellen auf eine andere Stelle des Bildfeldes, es wird die Summierung der Fehler vermieden, und das Bildfeld erscheint praktisch gleichförmig.

Aus vorstehendem ergibt sich, daß für die praktische Ausführung der Vorrichtung folgende Maße und Zahlen von wesentlicher Bedeutung sind:

1. Der Abstand des Brennfleckes der Röhre von der Oberfläche des Blendengitters $= r$.
2. Die Höhe des Plattengitters $= h$.
3. Der Abstand der Blendplatten untereinander $= a$.
4. Die Dicke der einzelnen Platten $= d$.
5. Die Bewegungsweite des Blendplattengitters $= w$.
6. Die Anzahl der Hin- und Hergänge des Blendengitters in der Zeiteinheit $= z$.

Zu 1. Es ist ratsam r nicht zu klein zu wählen. Der Abstand zwischen Körper und Platte, der durch die Zwischenschaltung des Gitters bedingt wird, bringt an sich schon die Gefahr der Unschärfe des Bildes infolge Halbschattenbildung bei größerem Brennfleck mit sich. Außerdem wird bei gleichbleibender Bewegungsweite des Gitters der Projektionsfehler durch die Verschiebung gegenüber R um so größer, je kleiner r ist. Beide Fehlerquellen werden verringert, wenn man bei r nicht unter ein gewisses Maß heruntergeht. Bei meinem jetzigen Modell beträgt $r = 750$ mm.

Zu 2. Die Höhe des Blendengitters h ist einer der beiden Faktoren, von denen die Wirkung der Vorrichtung abhängt. Sie über ein gewisses Maß zu steigern verbieten die Mißstände, welche die mitbedingte Vergrößerung des Abstandes zwischen Körper und Platte zur Folge hat, und die nur teilweise ausgeglichen werden können durch möglichst kleinen Brennfleck und möglichste Stillagerung des Körpers. Aufgabe der Technik wird es sein, bei gleichbleibender Plattenhöhe den Abstand zwischen Körper und Platte auf die Hälfte zu beschränken dadurch, daß man die beiden Plattenscharen sich nicht überkreuzen, sondern schneiden läßt. Mein jetziges Modell hat $h = 10$ mm.

Zu 3, 4, 5. Die Wirksamkeit der Vorrichtung ist bei gleicher Höhe des Gitters proportional dem Quotienten d/a, d. h. sie wird um so größer, je mehr Strahlen die einzelne Platte den Durchgang verwehrt, und je enger das Gitter ist. Andrerseits ist der Quotient d/a auch das Maß für die schädliche Absorption der nützlichen, von R ausgehenden Strahlen, d. h. diese wird um so größer, je größer die Summe der Metallquerschnitte ist, die in der Flächeneinheit des Gitters vorhanden sind. Während indessen die schädliche Wirkung mit d unbegrenzt wächst, kann die nützliche Wirkung durch Vergrößerung von d nicht weiter gesteigert werden, wenn d einen bestimmten Grenzwert erreicht hat, wenn d nämlich so groß geworden ist, daß die einzelne Platte sämtliche in Betracht kommende Sekundärstrahlen völlig hemmt. In diesem Falle kann eine weitere Steigerung der nützlichen Wirkung nur durch Verkleinerung von a erzielt werden. Da nun dieser Grenzwert von d von vornherein unbekannt und in jedem einzelnen Aufnahmefall verschieden ist, so setzt man zweckmäßig zunächst das zulässige Maß der unvermeidlichen Verlängerung der Belichtungsdauer fest. Dann verteilt man den sich ergebenden Gesamtmetallquerschnitt in möglichst zahlreiche und dünne Platten. Aus einer möglichst großen Enge des Gitters ergibt sich außerdem noch ein besonderer Vorteil für die Gleichmäßigkeit des Bildfeldes. Wie nämlich an anderer Stelle auseinandergesetzt, ist der Quotient w/a unter Umständen für diese von wesentlicher Bedeutung. Da nun w, die Bewegungsweite des Gitters, nicht unbegrenzt gesteigert werden kann, um den Projektionsfehler durch Verschiebung gegenüber R nicht unzulässig zu steigern, so spricht auch dieser Umstand für möglichste Verkleinerung von a.

Zu 6. Die Anzahl der Hin- und Hergänge des Blendengitters in der Zeiteinheit, z, ist von Bedeutung für die Ausschaltung der Schrägstreifung. Die Ausschaltung wird um so vollkommener, je häufiger die Schattenbahn der Gitterschnittstellen während einer Aufnahme ihren Ort wechselt. Schätzungsweise muß dies während einer Aufnahme mindestens 6—8 mal geschehen. Bei kurzzeitigen Aufnahmen muß mithin die Bewegung des Blendengitters recht schnell sein, während bei länger dauernden Aufnahmen eine langsame Bewegung genügt.

Digitized by Google

Hiernach kann nun der Bau der Vorrichtung zweckmäßig folgendermaßen gestaltet werden: In zwei quadratischen Stahlrahmen von 10 mm Dicke und 260 mm lichter Weite (Fig. 4, *c* und *c'*) sind 10 mm breite Streifen 0,05 mm dicker Metallfolie derart eingespannt, daß sie unter sich parallel im Abstand von 1 mm verlaufen und in der Breitenrichtung nach einem 750 mm bzw. 760 mm entfernten Punkte konvergieren. Technische Einzelheiten der Herstellung müssen übergangen werden. Beide Rahmen werden fest so miteinander verbunden, daß die Folienstreifen sich rechtwinklig kreuzen. Diese Rahmenverbindung ist auf einem zweiten Rahmen, *b*, mittels Gleitschienen derart beweglich angeordnet, daß der Konvergenzpunkt nach oben sieht und eine Verschiebung in diagonaler Richtung möglich ist. Rahmen *b* gleitet in ähnlicher Weise in der zur ersten Bewegung senkrechten Diagonalrichtung auf der rahmenförmigen Grundplatte *a*. Durch die Exzentervorrichtung *l* kann *b* auf *a* mit der Weite von 22 mm mit gleichförmiger Geschwindigkeit hin und her bewegt werden. Der Antrieb von *l* erfolgt zweckmäßig durch einen kleinen Elektromotor. Durch die Bewegung von *b* wird ein auf einem Fortsatz von *b* angebrachtes Sperradgetriebe betätigt, welches bei jedem Bewegungswechsel von *b* mittels der Schraube *p* die Rahmenverbindung *c c'* um einen kleinen Betrag in der zur ersten Bewegung senkrechten Richtung fortbewegt. Durch den Schleifkontakt, *r*, wird bei jedem Bewegungswechsel von *b* der durch den Steckkontakt *s* zugeführte Betriebsstrom des Induktors unterbrochen.

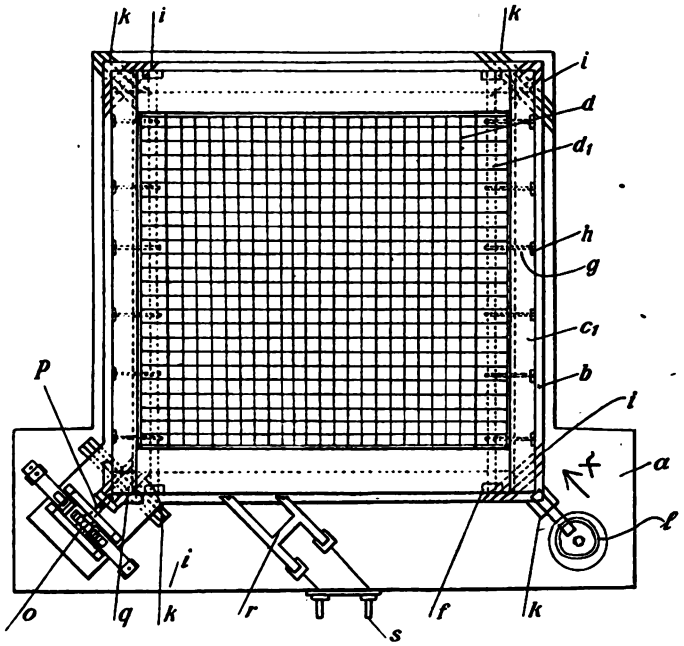

Fig. 4.

Die ganze Vorrichtung ist auf einem festen, in der Höhe verstellbaren Stativ angebracht, und fest mit ihr ein Röhrenhalter verbunden, mittels dessen die Röhre ein für allemal so eingestellt wird, daß der Brennpunkt sich 750 mm über der Gittermitte befindet.

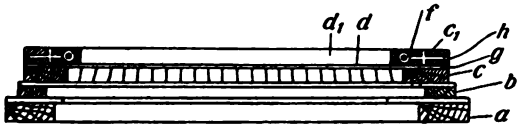

Fig. 5.

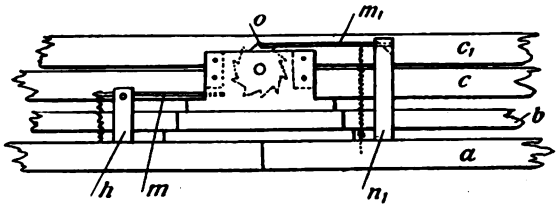

Fig. 6.

Die Anwendung der Vorrichtung geschieht dann folgendermaßen: Der Unterbrecher *s* wird in die Betriebsleitung des Induktors eingeschaltet, die Röhre mit den Polen des Induktors verbunden. Der zu untersuchende Körperteil wird möglichst unbeweglich auf einer dünnen strahlendurchlässigen Unterlage gelagert. Mittels eines Plattenträgers wird die photographische Platte durch die Öffnung der rahmenförmigen Grundplatte *a* in unmittelbarer Nähe der Unterfläche des Blendengitters gebracht und durch eine Riegelvorrichtung festgehalten. Die Vorrichtung wird unter den Körperteil geschoben und soweit gehoben, daß die Gitteroberfläche die Unterlage nahezu berührt. Den Exzenter *l* betätigende Elektromotor wird angelassen: dann wird die Röhre eingeschaltet.

Digitized by Google

Aufnahmen, welche unter Anwendung einer derartigen Vorrichtung gemacht werden, zeigen, daß die Auslöschung des Gitterbildes nahezu vollständig gelingt. Andeutung einer ganz zarten, gitterförmigen Zeichnung sieht man gelegentlich auf den unbedeckten oder auch von ganz dünnen Weichteilen bedeckten Teilen der Platte, so bei Schädelaufnahmen im Gebiet der Nase und der Lippen. Schon der Gesichtsschädel erscheint völlig frei von jeder Nebenzeichnung.

Ein Vergleich von Aufnahmen, die unter gleichen Umständen von demselben Objekt unter Anwendung der Vorrichtung und ohne dieselbe gemacht werden, erweisen, daß die Abblendung der Sekundärstrahlen eine sehr weitgehende ist. Die mit der Vorrichtung erhaltenen Bilder sind überraschend klar und schleierfrei.

Die durch mein gegenwärtiges Modell bedingte Verlängerung der Aufnahmedauer beträgt etwa 10%.

Aus der Universitäts-Frauenklinik Erlangen (Direktor: Professor Dr. Seitz).

Die Messung der Primärstrahlung der Coolidge-, Lilienfeld- und selbsthärtenden Siederöhre.

Von

Dr. phil. **H. v. Dechend**, Dipl.-Ing. **H. Iten** und Dr. med. **H. Wintz.**

Die wichtigste Forderung, die man an ein für Tiefentherapie geeignetes Röntgenrohr zu stellen hat, ist die größtmöglichster Härte und Intensität. Da nun kein Rohr imstande ist, eine einzige Strahlenart zu geben, so tritt neben diese Forderung als ebenso wichtig die zweite nach größtmöglichster Homogenität. Ein ideales Röntgenrohr wäre dasjenige, das ausschließlich Strahlen höchster Härte hergäbe, der gar keine oder nur wenig weiche Strahlen beigemischt wären. Bei einem solchen Rohr wäre man in der Lage, die vorhandene Strahlung auch wirklich voll auszunutzen, ohne die Schwächung durch irgendwelche Filter, die die beigemischten weichen Strahlen ganz beseitigen, aber auch die harten Strahlen schwächen, mit in Kauf nehmen zu müssen. Ein Vergleich von Röhren hinsichtlich ihrer Brauchbarkeit zur Tiefentherapie erfordert darum die Bestimmung beider Größen, der Härte sowohl wie der Homogenität. Diese Aufgabe ist aufs engste verknüpft mit der Messung der Dosis. Sie hat daher dieselben Schwierigkeiten zu überwinden und ist nur Hand in Hand mit der Dosenmessung zu lösen. Das Dosimeterproblem ist im Laufe der letzten Jahre im allgemeinen weitgehend geklärt worden, von manchen auch für ihre Zwecke praktisch gelöst durch die Einführung der Ionisationsmessungen; auf deren Grundlage ist Klarheit geschaffen worden über viele Fragen, die bestimmend auf die Dosenmessung einwirken.

Wir können hier auf eigene und fremde Messungen historisch nicht eingehen, wollen aber doch zunächst die wichtigsten Endergebnisse dieser Forschungen kurz anführen. Nach ihnen ist festgestellt, daß eine für biologische Anwendung brauchbare und gleichzeitig für wissenschaftliche Forschungen hinreichend empfindliche Messung der Intensität und Dosis nur möglich ist auf Grund von Ionisationsmessungen. Insbesondere bedeutete es einen großen Fortschritt, als durch Untersuchungen von Christen, Friedrich und Wintz und anderen festgestellt wurde, daß bei den neuerdings angewandten Härtegraden die Sekundärstrahlung eine geradezu ausschlaggebende Rolle spiele, deren Bedeutung man bisher vernachlässigen zu können glaubte. Da dieser Punkt von großer prinzipieller Wichtigkeit ist, so soll er, auf die Gefahr hin schon mehrfach in früheren Arbeiten Enthaltenes zu wiederholen, etwas ausführlich behandelt werden.

Nehmen wir an, es wird ein kubischer Körper durchstrahlt von beliebiger Größe, z. B. $10 \times 10 \times 10$ cm. Die Blende (B_1) hat eine bestimmte Größe, beispielsweise $4 \times 4 \times 4$ cm. Nun ist aus der Zeichnung ohne weiteres ersichtlich, daß der Würfel in dem Falle von einem wesentlich größeren Strahlenkegel durchdrungen wird, als wenn die Blende (B_2) nur $2 \times 2 \times 2$ cm

Digitized by Google

groß wäre. Da nun jedes einzelne Teilchen der bestrahlten Würfelmasse selbst wieder sekundär strahlt, insbesondere die an Härte der Primärstrahlung gleichen Streustrahlen aussendet, so wird die unter der durchstrahlten Masse liegende Iontoquantimeterkammer (J) von einer wesentlich größeren Strahlenmenge getroffen. Man kann diese Versuchsanordnung beliebig in jeder Weise variieren, kann z. B. auch noch einmal vor der Iontoquantimeterkammer eine Blende anbringen, immer wieder wird das Resultat ein anderes sein. Es gibt allerdings eine Grenze, über die hinaus praktisch eine Strahlenzunahme aufhört, aber diese Grenze spielt für unsere heutigen Untersuchungen keine Rolle.

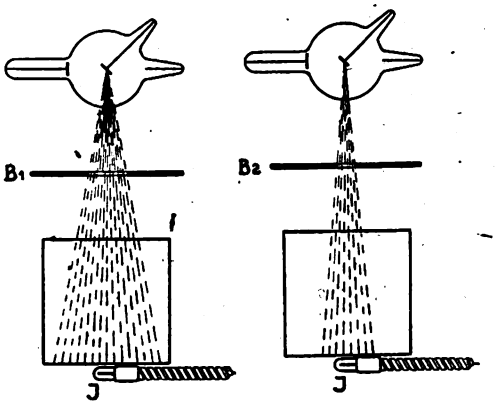

Fig. 1.

Wir sehen also, daß bei der geschilderten Anordnung die Strahlenintensität, welche die Meßkammer anzeigt, in stärkster Weise von der Menge der ausgelösten Sekundärstrahlen (Streustrahlen) und diese wieder von der Größe der Blende abhängt. Wurde nun in den bisherigen Untersuchungen dieser Umstand vernachlässigt, so ist es wirklich kein Wunder, wenn jeder Untersucher andere Zahlenwerte gemessen hat. So kann man mit ein und derselben Meßanordnung beispielsweise eine Halbwertschicht der Strahlen von 7 — 8, oder bei noch größerer Blende von 10 — 12 cm messen. Bei verkleinerter Blende dagegen ergibt sich nur 3 — 4 cm. Daraus ist aber zu folgern, daß eine Messung der Halbwertschicht und alle anderen allein mit den Primärstrahlen zusammenhängenden nur richtig werden kann, wenn die Sekundärstrahlen der Absorptionsschichten, soweit es möglich ist, ausgeschaltet werden. Die Vorschrift, die z. B. Fürstenau gibt, um mit seinem Instrument Halbwertschichten zu messen, ist nach dem Mitgeteilten als bedenklich zu bezeichnen. Dementsprechend sind die Homogenitätskurven, welche Albers-Schönberg nach diesem Verfahren aufgenommen hat[1]), zur Beurteilung der Homogenität nicht benutzbar.

Es sei hier nochmals betont, daß diese Fehler nicht etwa so klein sind, daß sie bei der relativ geringen, in der medizinischen Röntgentechnik erforderlichen Meßgenauigkeit zu vernachlässigen sind, sondern eine Größenanordnung von Hunderten von Prozenten erreichen können. Wir haben aus dem Gesagten zu folgern, daß wohl alle bisherigen Messungen von Härte und Homogenität zur vergleichenden Beurteilung der Röhrenqualitäten nur schwer herangezogen werden können, mit vielleicht alleiniger Ausnahme derjenigen von Lilienfeld und Küpferle. Deren Veröffentlichung liegt zeitlich nach dem Abschluß unserer Versuche, erübrigt indessen keineswegs die Veröffentlichung unserer Ergebnisse, da wir in vielerlei Hinsicht von diesen Autoren abweichen, und zudem deren Messungen sich so ziemlich ausschließlich auf das Lilienfeldrohr beziehen. Und es bedarf die Notwendigkeit, darüber Klarheit zu bekommen, welche Röhren und Apparatetypen die geeignetsten sind, um Tiefentherapie zu betreiben, wohl keiner Begründung. Unsere Versuche sollen wenigstens den Anfang einer solchen Prüfung bilden, sind aber noch keineswegs als entscheidend zu betrachten, da naturgemäß einer einzelnen Klinik nur eine beschränkte Anzahl von Apparaten und Röhren zur Verfügung steht und andererseits die Ergebnisse noch manche Unklarheit enthalten, die erst bei einer weiteren genauen Untersuchung behoben werden könnten.

Gemäß den eingangs mitgeteilten Tatsachen gelangten wir zu folgender Meßanordnung. Als Ionisationskammer kamen zwei prinzipiell verschiedene Arten in Betracht. Man kann eine Kammer verwenden, bei der reine Luftionisation vorhanden ist, die also eine derartige Konstruktion aufweist, daß das Röntgenstrahlenbündel zwischen zwei Platten hindurchfällt ohne die Platten selbst zu berühren. In diesem Falle wird die Luft allein durch die Wirkung der Röntgenstrahlen ionisiert. Dabei ist aber zu bedenken, daß das Röntgenstrahlenbündel in seinem

[1]) Fortschritte a. d. Gebiete der Röntgenstr., Band XXIV, S. 438, 1917.

Digitized by Google

Verlauf zwischen den beiden Platten wieder Luftstreustrahlung auslöst, welche die gleiche Härte besitzt, wie die Primärstrahlung. Diese muß daher unbedingt auf den Metallplatten Sekundärstrahlen auslösen. Wir haben es also in Wirklichkeit auch hier nicht mit einer reinen Röntgenstrahlen-, sondern auch mit einer Kathodenstrahlen-Ionisation zu tun. Eine kleine Vergrößerung oder Verkleinerung des Röntgenstrahlenkegels schafft daher schon wesentlich andere Verhältnisse in der Plattenkammer. Deren Angaben hängen daher erheblich davon ab, ob es gelingt, sehr genau die gleichen Verhältnisse hinsichtlich Röhrenorientierung und Einstellung des Brennpunktes zu reproduzieren. Es ist daher günstiger auf diese Art der Meßkammer zu verzichten und von vornherein die Ionisation durch Sekundärkathodenstrahlen heranzuziehen.

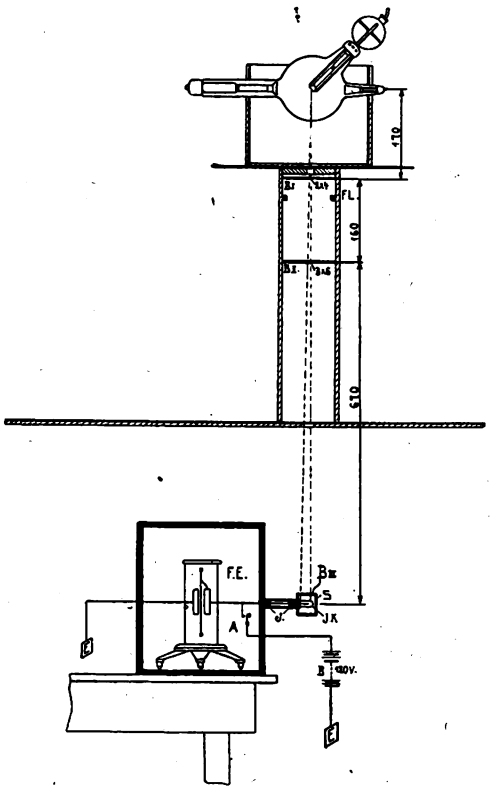

Fig. 2.

BI, BII. Bleiblenden.
FL. Filterlage.
JK. Ionisationskammer.
S. Schutz gegen Luftstreustrahlen.
F. E. Fadenelektrometer.
B. Batterie.
E. Erde.
Blei.
Bleigummi.
Holz.

Als Meßinstrument stand ein Edelmannsches Fadenelektrometer zur Verfügung, an das der eine von uns (Iten) eine nach den Vorschlägen Friedrichs gebaute Ionisationskammer zu seinen Versuchen in der Münchener Strahlenforschungsstelle montiert hatte. Diese Kammer besteht aus Horn, welches an der Innenseite mit Graphit überzogen ist. Der Stift, der den zweiten Pol darstellt, bestand ebenfalls aus Graphit. Eine derartige Meßkammer, deren wesentliche Eigentümlichkeit darin besteht, daß sie nur aus Materialien mit geringem Atomgewicht besteht, ist nach Friedrichs Untersuchungen die für biologische Versuche prinzipiell beste[1]).

Das zu prüfende Röntgenrohr befand sich in einem großen Schutzkasten, welcher auf einem Holzgestell leicht verschiebbar angeordnet war. Unterhalb folgte, entsprechend Figur 2, eine Reihe von Einlagebrettern mit großen Bohrungen, auf welche die Blenden aufgelegt werden konnten. Deren Reihenfolge und Dimensionen, ebenfalls ihre Abstände, sind aus der Figur ersichtlich. Das sehr kleine rechteckig begrenzte Strahlenbündel fiel schließlich nach Durchsetzen der beiden Blenden „*B1*“ und „*B2*“ auf die letzte Blende „*B3*“, auf die Ionisationskammer „*JK*“ und trat dann, ohne die Wände des weiter nach unten führenden Schachtes „S“ zu treffen, nach unten aus. Das Elektrometer befand sich in dem aus 5 mm Zinkplatten zusammengesetzten und dann nochmals mit 2 mm Blei ausgeschlagenen Kasten. Die eine Schneide des Elektrometers war mit dem Faden und dem Graphitstift der Kammer verbunden und die andere an das Gehäuse gelegt und dieses geerdet. Eine einfache Vorrichtung gestattete, das Instrument mit beliebigen Spannungen zwischen 0 und 220 Volt mit Hilfe des städtischen Netzes zu laden. Sättigungsstrom war bei den geringen Kammerdimensionen, wie der Versuch zeigte, bereits bei 40 Volt erreicht.

Zwischen die beiden Blenden „*B1*“ und „*B2*“ kamen die Absorptionsschichten zu liegen, Aluminium, Kupfer, Zink, Eisen und Wasser. Es ist ersichtlich, daß auf diese Weise eine weitgehende Ausschaltung der Sekundärstrahlen erreicht ist. Ganz auszuschalten ist die Sekundärstrahlung natürlich nie.

[1]) Es sei hier bemerkt, daß der erste Vorschlag, derartig kleine Meßkammern, die auch in den Körper einführbar sind, zu verwenden, von W. Hammer auf dem Röntgenkongreß 1914 gemacht wurde.

Digitized by Google

Nunmehr zu dem Ergebnis der Messungen und ihrer Diskussion. Die Tabellen enthalten in der ersten Kolonne die Röhrenstromstärke, in der zweiten die Filterdicke, welche zwischen „*B1*“ und „*B2*“ lag, in der dritten die Ablaufszeit des Elektrometers. Die weiteren Kolonnen bedürfen einer genaueren Auseinandersetzung, da unsere Berechnungsweise von der meist üblichen abweicht. Es sei bemerkt, daß sie bei physikalischen Untersuchungen seit längerer Zeit angewandt wird[1]) und eine anschaulichere Darstellung der Ergebnisse gestattet als andere Berechnungsverfahren. Bei ihr werden die Ergebnisse so in Kurven eingetragen, daß als Abszissen die Anzahl der vorgeschalteten Filter, als Ordinaten die durch einen Filter absorbierten Bruchteile in $^0/_0$ der auf das Filter auffallenden Strahlung aufgetragen werden.

Die Härte einer Strahlung ist bekanntlich gekennzeichnet durch ihre Absorbierbarkeit. Wenn wir also angeben, wieviel Prozent der auffallenden Strahlung eine gewisse Schicht eines Filtermaterials absorbiert, so ist damit die Härte zahlenmäßig ausgedrückt.

Wenn nun eine gewisse Strahlung von der Intensität I_1 auf unsere Ionisationskammer auffällt, so läuft das Elektrometer in einer gewissen Zeit t_1 um eine bestimmte Zahl Skalenteile ab. Jetzt schalten wir in den Strahlengang ein Aluminiumblech von 1 mm ein. Die Strahlenintensität, die nunmehr auf die Kammer fällt I_2, ist dadurch verkleinert, wir erhalten daher die größere Ablaufzeit t_2. Die Strahlenmenge, welche das Aluminiumblech verschluckt hat, ist offenbar $I_1 - I_2$. Das Verhältnis dieser verschluckten Menge zur auffallenden Menge ist also offenbar $\frac{I_1 - I_2}{I_1}$.

Wollen wir wissen, wieviel Prozent der auffallenden Strahlen I_1 das Aluminium verschluckt hat, so müssen wir den Ansatz machen:

$$\frac{I_1 - I_2}{I_1} = \frac{x}{100} \text{ also}$$

$$x = 100 \cdot \frac{I_1 - I_2}{I_1} \text{ oder auch}$$

$$x = 100\left(1 - \frac{I_2}{I_1}\right).$$

Nun ist aber offenbar $\frac{I_1}{I_2} = \frac{t_2}{t_1}$, da die Ablaufszeiten ja im umgekehrten Verhältnis der auffallenden Intensität stehen, demnach ist

$$x = 100\left(1 - \frac{t_1}{t_2}\right) \text{ oder auch}$$

$$x = 100 - 100 \cdot \frac{t_1}{t_2}.$$

Die Annahme $\frac{I_1}{I_2} = \frac{t_2}{t_1}$ ist nicht ganz korrekt, da die Ionisationskammer ja nicht die Intensität mißt, sondern auch nur die Dosis angibt, die in ihr absorbiert wird. Erst für die nach starker Filterung übrigbleibenden Strahlen werden daher mit dieser Methode wie auch mit jeder anderen, abgesehen von dem Integral-Iontoquantimeter Christens, exakte Vergleiche der Absorptionswerte möglich. Zum Zwecke der Festlegung des Homogenitätspunktes genügt das Verfahren aber vollkommen und liefert auch für die Reststrahlung einen zuverlässigen Wert des Absorptionskoeffizienten.

Dabei ist die Schärfe der Festlegung, wann die Strahlen homogen werden, jedenfalls sehr viel größer als bei der vielfach üblichen logarithmischen Darstellungsweise.

Wir bilden z. B. bei der Verwertung der Tabelle 1 für die beiden ersten Ablaufszeiten 2,4 und 4,9 Sekunden das Verhältnis, multiplizieren dieses mit 100 und erhalten die Zahl 49, dies von 100 abgezogen ergibt 51. Wir wissen demnach, daß dieses Aluminiumblech von 1 mm Stärke 51 $^0/_0$ der auffallenden Strahlung verschluckt hat und 49 $^0/_0$ hindurchgelassen.

Wir können genau so fortfahren. Wir legen ein zweites Filter auf und finden nunmehr die Ablaufszeit 7,3. Wir bilden nunmehr die Größe $100\left(1 - \frac{4,7}{7,3}\right) = 33$ und finden, dieses Filter

[1]) z. B. W. Seitz, Annalen der Physik 27. 301 (1908).

Digitized by Google

Tabelle I.

Apparatur: Symmetrie-Induktor. Primär: 6 Ampere. Röhre: L-Röhre Nr. 163.
Unterbrecher: $n = 1100$. Sekundär: 2,6 MA. Homogenisierungswiderstand: 21, 22, 61.
Segmente: 2. Sondenwiderstand: 50, 45.
Hebel: 3. 42,5 cm Funkenstrecke. Hochspannungswiderstand: 5.

Röhrenstrom in Milliampere	Filter mm Al	Ablaufzeit t_n	$100\, t_n/t_{n+1}$	$100\left(1-\frac{t_n}{t_{n+1}}\right)$	Absorption in % pro mm
2,5	0	2,4	—	—	—
—	2	4,9	49	51	25,5
—	4	7,3	67	33	16,5
—	6	9,5	77	23	11,5
—	8	12	79	21	10,5
2,5	10	14,5	83	17	8,5
—	14	18,7	78	22	5,4
2,6	18	25,5	74	26	6,5
2,6	22	32,3	79	21	5,3
2,6	26	41	79	21	5,3
2,65	30	51	80	20	5

hat 33 % der auffallenden Strahlung verschluckt. Daß diese Strahlung schon vorher durch das erste Filter geschwächt war, ist bei dieser Berechnung gleichgültig. Es absorbiert also das zweite Filter nicht etwa 33 % der ursprünglich vorhandenen Strahlung, sondern 33 % der 49 %, welche das erste Filter von der Gesamtstrahlung noch übriggelassen hat.

Der Vorteil dieser Berechnungsweise besteht, wie schon erwähnt, darin, daß man aus ihr sofort einen Schluß auf die Homogenität der Strahlen ziehen kann. Wenn, wie aus den eben benutzten Zahlen sich ergibt, daß das erste Filter 51 % der auffallenden Strahlung absorbiert, das zweite gleich starke nur 33 %, so sehen wir, daß die Strahlen offenbar stark inhomogen sind.

Die Zahlenreihe der Kolonne 5 jeder Tabelle läßt daher den Punkt erkennen, bei welchem die Strahlung homogen wird, wieviel absorbierende Schichten also aufeinander gelegt werden müssen, um diese Homogenität zu erreichen. So kann man z. B. in der Tabelle 2 feststellen (Tabelle 1 ist durch starke Beobachtungsschwankungen hierfür als Beispiel weniger geeignet), daß die Strahlen bei einer Filterdicke von 9 mm homogen werden. Das neunte Filter hat 10 % derjenigen Strahlen absorbiert, die ihm das achte Filter zukommen ließ. Alle folgenden Filter bis zum achtzehnten verschlucken aber von der jeweils auf sie auftreffenden Strahlung nur 7 %. Demnach ist die Strahlung jenseits 9 bis 10 mm als homogen zu bezeichnen. Über den beim achtzehnten Filter einsetzenden Knick soll später noch geredet werden. Die letzte Kolonne entsteht aus der vorhergehenden dadurch, daß durch die hinzugekommene Zahl von mm Aluminium dividiert worden ist. Da nämlich, um die Beobachtungen nicht unnötig zu verlängern, die Filter jedesmal bei den höheren Filterdicken meist um je 4 mm verstärkt waren, so entspricht die Zunahme der Ablaufzeit in diesem Falle der Absorption in 4 mm Aluminium. Sie muß daher auf 1 mm umgerechnet werden, was wenigstens angenähert und für die härteren Strahlen vollkommen genau genug durch Division mit 4 erfolgen kann.

Ein Nachteil des Verfahrens, der den angegebenen Vorteil leider erheblich vermindert, ist der, daß Meßfehler und Schwankungen eine ganz übertriebene Darstellung erfahren. Aus diesem Grunde sind auch die Tabellen zur Beurteilung weniger geeignet als die ausgleichenden Kurven. In dieser Beziehung ist die logarithmische Darstellungsweise überlegen. Sie gibt dafür aber auch eine schlechtere Darstellung der Homogenitätsverhältnisse. Es ist z. B. Logarithmus $10 = 1$. Logarithmus $100 = 2$; während die Zahl selbst also auf den zehnfachen Betrag steigt, steigt ihr Logarithmus nur auf das Doppelte. Die Änderungen der Logarithmen einer Größe sind also wesentlich geringer als die der Größe selbst. Demzufolge ist die loga-

Digitized by Google

Tabelle II.

Apparatur: Symmetrie-Induktor. Primär: 9—10 Ampere. Röhre: L-Röhre Nr. 163.
Unterbrecher: $n = 1100$. Homogenisierungswiderstand: 21, 24, 61.
Segmente: 4. Sekundär: 2,8 MA. Sondenwiderstand: 50, 45.
Hebel: 3. 40 cm Funkenstrecke. Hochspannungswiderstand: 3.

Röhrenstrom in Milliampere	Filter mm Al	Ablaufzeit t_n	$100\, t_n/t_{n+1}$	$100\left(1-\frac{t_n}{t_{n+1}}\right)$	Absorption in % pro mm
2,75	0	2,1	—	—	—
2,8	1	3,2	65,5	34,5	34,5
—	2	4,3	74,4	25,6	25,6
—	4	6,3	86,1	31,9	16
2,8	6	7,7	82,0	18,0	9,0
—	7	8,5	90,5	9,5	9,5
—	8	9,5	89,5	10,5	10,5
—	9	10,3	92	8,0	8,0
2,8	11	12,0	86	14	7
—	14	15,3	78,5	21,5	7,2
—	18	21	73	27	6,8
2,85	22	26	80,8	19,2	4,8
—	26	34,3	75,8	24,2	6,1
2,9	30	42,8	80	20	5

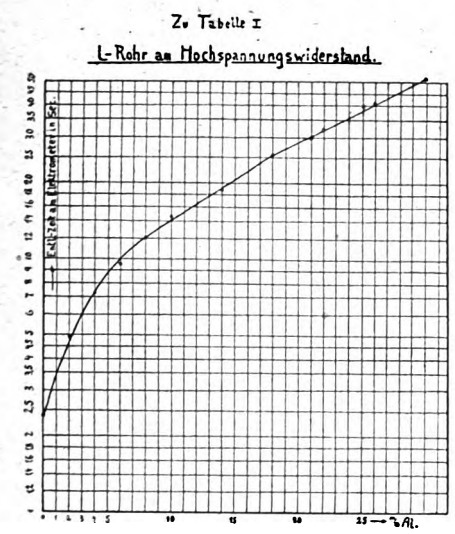

rithmische Kurve auch sehr viel schwächer gekrümmt. Der Betrag der Krümmung hängt außerdem noch sehr wesentlich vom gewählten Maßstab ab. Ein einziger aus der Kurve herausfallender Wert kann die Lage des Punktes, jenseits dessen die Kurve als gradlinig erklärt wird, den sogenannten Homogenitätspunkt sehr erheblich verschieben. Dessen Lage entscheidet aber darüber, mit welcher Ökonomie die Röhre arbeitet. Man wird aber gut tun, die aus den Kurven gezogenen Schlüsse kritisch zu betrachten und muß verlangen, daß immer die Zahlen mit veröffentlicht werden, aus denen sie entstanden sind. Erst dann ist man in der Lage, nach-

Digitized by Google

Tabelle III.

Apparatur: Symmetrie-Induktor. Primär: 5,3 Ampere. Röhre: L-Röhre Nr. 163.
Unterbrecher: $n = 1400$.
Segmente: 4. 41 cm Funkenstrecke.
Hebel: 3. Sekundär: Siehe unten. Zündinduktor: 122.

Röhrenstrom in Milliampere	Filter mm Al	Ablaufzeit t_n	$100\ t_n/t_{n+1}$	$100\left(1-\frac{t_n}{t_{n+1}}\right)$	Absorption in % pro mm
2,3	0	2,8	—	—	—
—	1	5,0	56	44	44
—	2	6,5	77	23	23
2,3	4	9,3	70	30	15
—	5	11,3	85	15	15
2,25	6	13	87	13	13
2,3	8	15,1	86	14	7
2,3	10	19	80	20	10
2,3	12	23,4	81	19	9,5
—	15	30	78	22	7,4
2,15	18	36	83	17	5,7
2,4	21	43,2	81	17	5,7
2,3	24	51	85	15	5,0
2,3	27	43,6	86	14	4,7
2,2	24	37,5	78	22	7,4
2,2	21	29	91	9	3
—	18	26,2	84	16	5,4
2,1	15	22	81	19	6,4
2,1	12	17,7	82	18	9,0
2,1	10	14,5	90	10	5,0
2,1	8	13	83	17	8,5
2,1	6	10,7	84	16	16
2,1	5	9	89	11	11
2,1	4	8	79	21	10,5
2	2	6,3	72	28	28
2	1	4,5	6,3	37	37
2	0	2,8	—	—	—

zuprüfen, ob nicht durch andere Berechnungsweisen und anderen Maßstab die Lage des Homogenitätspunktes verändert wird.

Wir geben daher im folgenden zu allen Kurven ebenfalls die Tabellen und fügen den auf die oben angegebene Weise berechneten Kurven auch die logarithmischen Kurven der Intensitäten hinzu, um den Vergleich in vollem Umfange zu ermöglichen. Die Hinzufügung der logarithmischen Kurven ist namentlich deswegen erforderlich, weil, wie bemerkt, die Berechnung die Meßfehler und Schwankungen unverhältnismäßig übertreibt, die logarithmischen Kurven dagegen in dieser Beziehung günstiger sind.

Manche unserer Kurven sind im Bereich der dickeren Filter durch eine auffallende Unstetigkeit entstellt. Sie besteht bei der logarithmischen Darstellung in einem Knick, bei der anderen in einer plötzlichen Verschiebung nach unten. Die Ursache dieser Erscheinung ist uns nicht einwandfrei aufzuklären gelungen. Sehr umfangreiches Kurvenmaterial hat uns gezeigt, daß die Unstetigkeit reell und nicht durch einen Beobachtungsfehler zu erklären ist. Natürlich ist auch ebensowenig zu entscheiden, ob eine wirkliche Unstetigkeit oder nur eine plötzliche schnelle Abnahme der Absorption eintritt. Wir haben die genaue Klärung der weiteren Untersuchung vorbehalten und treten darum gar nicht in nähere Diskussionen ein.

Da die Unstetigkeit stets wesentlich höher liegt als der Homogenitätspunkt, so stört ihr

Digitized by Google

Tabelle IV.

Apparatur: Symmetrie-Induktor.
Unterbrecher: $n = 950$.
Segmente: 4.
Hebel: 2,5.

Primär: ca. 3 Ampere.
37,5 cm Funkenstrecke.
Sekundär: siehe unten.

Röhre: Müller selbsthärtend, gekühlte Kathode ohne Erd-Elektrode (Nr. 154050).

Röhrenstrom in Milliampere	Filter mm Al	Ablaufzeit t_n	$100\, t_n/t_{n+1}$	$100\left(1-\frac{t_n}{t_{n+1}}\right)$	Absorption in % pro mm
2,2	40	355	74	26	5,2
2,2	35	264	74	26	5,2
2,3	30	194	68	32	6,4
2,3	25	132	70	30	6
2,3	20	92	58	42	8,4
2,3	15	53	74	26	6,5
2,3	11	39	80	20	10
2,25	9	31	81	19	9,5
2,25	7	25	76	24	12
2,25	5	19	63	37	18,5
2,25	3	12	59	41	20,5
2,25	1	7	50	50	50
2,25	0	3,5	—	—	—

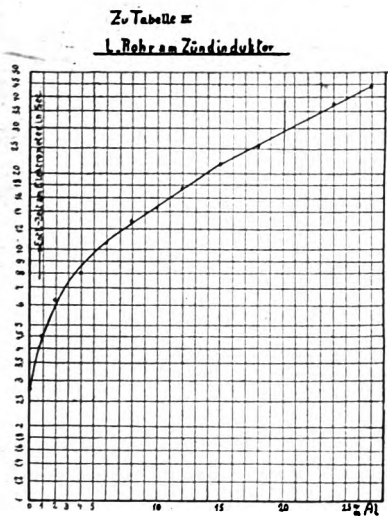

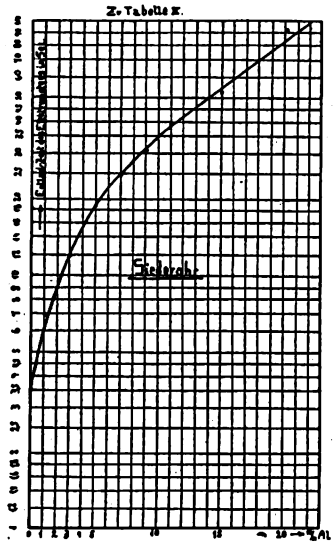

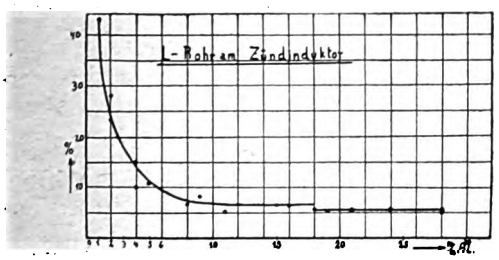

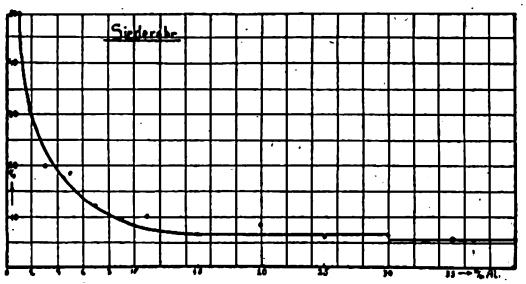

Auftreten die Verwertung der Kurve nicht. Zur Berechnung der Halbwertschicht darf indessen dieser letzte Kurventeil zweifellos nicht verwendet werden.

Wir waren, wie bereits erwähnt, in der Lage, unsere Messungen auf drei Röhrenarten erstrecken zu können, das Lilienfeld-, das Coolidge- (A. E.-G.) und das selbsthärtende Siederohr von C. H. F. Müller. Gleichheit der Betriebsbedingungen durfte, wie leicht ersichtlich, dabei nicht angestrebt werden, denn es kommt ja nicht darauf an, zu entscheiden, wie

Digitized by Google

Tafel V.

Apparatur: Symmetrie-Induktor. Primär: 3,3 Ampere. Röhre: Müller selbsthärtend, gekühlte Kathode, geerdet.
Unterbrecher: $n = 1250$.
Segmente: 2.
40 cm Funkenstrecke.
Hebel: 5. Sekundär: 1,7 MA. 40 cm.

Röhrenstrom in Milliampere	Filter mm Al	Ablaufzeit t_n	$100\, t_n/t_{n+1}$	$100\left(1-\frac{t_n}{t_{n+1}}\right)$	Absorption in % pro mm
1,7	35	85	71	29	5,8
—	30	60,5	82	18	3,6
—	25	49	66	34	6,8
—	20	32	69	31	6,2
—	15	22	73	27	6,8
—	11	16,0	81	19	9,5
—	9	13	85	15	7,5
—	7	11	78	22	11,0
—	5	8,6	70	30	15
—	3	6	67	33	16,5
—	1	4	65	35	35
—	0	2,6	—	—	—

die Röhren sich bei gleichen Bedingungen verhalten, sondern welche Leistungen aus den jeweils für sie günstigsten Bedingungen zu erzielen sind. Als Instrumentarium wurde der Symmetrie-Induktor (Reiniger, Gebbert & Schall A.-G.) mit Gasunterbrecher benutzt. Für das Lilienfeldrohr kam dazu der Hochspannungswiderstand und die weiteren Widerstände, oder Zündinduktor, für das Coolidgerohr Heiztransformator oder Batterie.

Wir lassen nunmehr eine Reihe von Tabellen und Kurven folgen, welche wir in der geschilderten Weise gewonnen und berechnet haben.

Die Abszissen der Kurven sind jedesmal die Filterdicken, die Ordinaten bei der logarithmischen Darstellung die Ablaufszeiten; bei der anderen Darstellungsweise die Absorption von 1 mm Aluminium in Prozent der Intensität der auf dieses Millimeter Aluminium auffallenden Strahlung.

Die sämtlichen Versuche hatten unter zahlreichen Störungen zu leiden, die insbesondere durch die schlechte Beschaffenheit des Gases und dadurch bewirkte Inkonstanz der Unterbrecherverhältnisse herbeigeführt wurde, ferner auch durch die Spannungsschwankungen des Erlanger Elektrizitätswerkes. Es war daher schwierig, Übereinstimmung der verschiedenen Kurven zu erzielen und die Auswahl aus dem Beobachtungsmaterial, welche zur Diskussion dient, in einwandfreier Weise zu bewirken. Wir haben indessen diesen Fehler durch Häufung des Beobachtungsmaterials auszugleichen gesucht. Die hier veröffentlichten Tabellen und Kurven sind typische Vertreter des ganzen Materials. Der letzte Teil der Kurve, welcher, wie vorher erwähnt, häufig durch den Knick entstellt ist, wurde zur Berechnung der Härte nicht benutzt.

Für die Praxis lehren die Versuche jedenfalls, daß es nicht möglich sein dürfte, für längere Zeit ideal konstante Betriebsbedingungen zu erreichen. Aus diesem Grunde wird es auch notwendig sein, die Filterdicke, welche wenigstens angewandt werden muß, eher größer als kleiner zu wählen, als wie sie aus unseren Versuchen sich ergibt; denn es ist klar, daß unsere Bestimmung des Homogenitätspunktes einer Röhrenart keineswegs die Garantie gibt, daß jemand anders, womöglich mit ganz anderen Anordnungen unter veränderten Bedingungen wieder die gleiche Homogenität erzielt. Man wird daher eher stärkere als niedrigere Filterdicken wählen müssen, um der Gefahr ungünstiger Dosenquotienten aus dem Wege zu gehen.

Die Mittelwerte der Homogenitätspunkte für die verschiedenen Röhren ergaben sich folgendermaßen:

Digitized by Google

Tabelle VI.

Apparatur: Symmetrie-Induktor. **Primär:** 2,3 Ampere. **Röhre:** Coolidge.
Unterbrecher: $n = 1450$.
Segmente: 2.
Hebel: 3.
40 cm Funkenstrecke.
Sekundär: siehe unten.

Röhrenstrom in Milliampere	Filter mm Al	Ablaufzeit t_n	$100\, t_n/t_{n+1}$	$100\left(1-\frac{t_n}{t_{n+1}}\right)$	Absorption in % pro mm
2,3	0	2,6	—	—	—
2,25	1	4,0	65	35	35
2,2	3	6,4	63	37	18,5
2,35	5	9,0	71	29	14,5
2,35	7	11,0	82	18	9
2,4	9	14,0	79	21	10,5
2,4	11	17,0	83	17	8,5
2,4	15	24,0	71	29	7,3
2,4	20	34,0	71	29	5,8
2,4	25	46	74	26	5,2
2,4	30	64	72	28	5,6
2,4	35	90	71	29	5,8
2,4	40	118	76	24	4,8

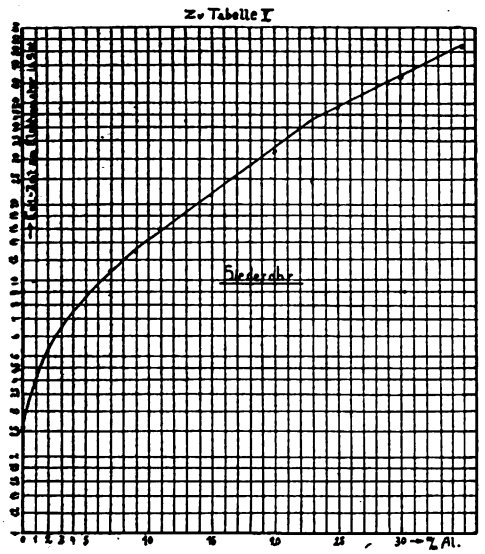

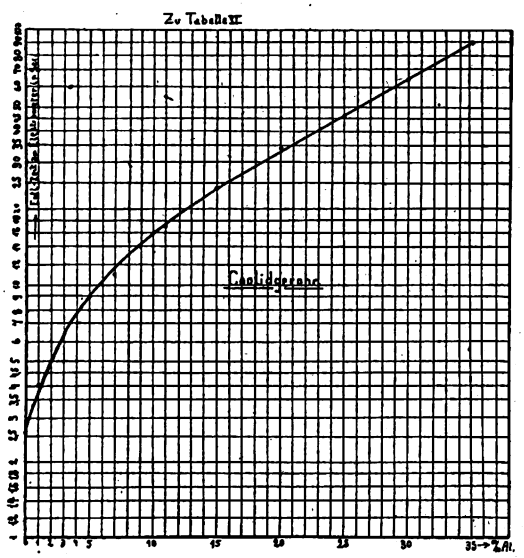

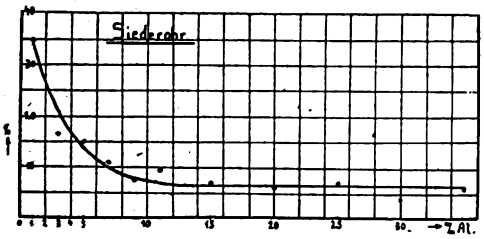

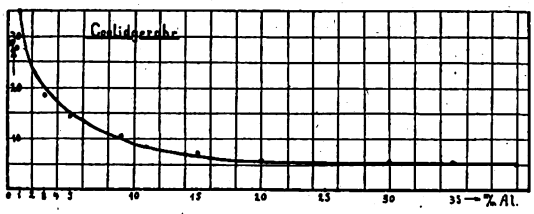

für die Lilienfeldröhre mit Hochspannungswiderstand 7,5 mm Aluminium,
für die Lilienfeldröhre am Zündinduktor 6 mm,
für die selbsthärtende Siederöhre 10 mm,
für die Coolidgeröhre 14—15 mm.

Diese Werte besitzen eine Unsicherheit von etwa 20%, dürften aber einen sicheren Anhaltspunkt über die Mindestdicke der notwendigen Filter ergeben.

Man kommt also auf Grund dieser Versuche für das Siederohr etwa auf die gleiche

Digitized by Google

Tabelle VII.

Apparatur: Symmetrie-Induktor.
Unterbrecher: $n = 1150$.
Segmente: 4.
Hebel: 3.

Primär: 2,5 Ampere.
40 cm Funkenstrecke.
Sekundär: 2,6 MA.

Röhre: Coolidge, für Heizstrom-Akkumulatoren.

Röhrenstrom in Milliampere	Filter mm Al	Ablaufzeit t_n	$100\ t_n/t_{n+1}$	$100\left(1-\frac{t_n}{t_{n+1}}\right)$	Absorption in % pro mm
2,6	0	2,4	—	—	—
2,6	1	3,6	61	39	39
2,6	3	6,2	58	42	21
2,6	5	8,6	72	28	14
2,6	7	11,8	73	27	13,5
2,6	9	14,8	80	20	10,0
2,6	11	17,8	83	17	8,5
2,6	15	27,4	65	35	8,8
2,6	20	47,0	59	41	8,2
2,6	25	64,0	74	26	5,2
2,6	30	88,0	76	24	4,8
2,6	35	117	75	25	5,0
2,6	40	165	71/66	29/34	5,8/6,8
2,6	35	108	68	32	6,4
2,65	30	73	69	31	6,2
2,70	25	50	68	32	6,4
2,70	20	34	68	32	6,4
2,70	15	23	70	30	7,5
2,70	11	16	79	21	10,5
2,7	9	12,6	75	25	12,5
2,7	7	9,4	75	25	12,5
2,7	5	7,0	71	29	14,5
2,7	3	5,0	60	40	20
2,7	1	3,0	60	40	40?
2,7	0	1,8	—	40	—

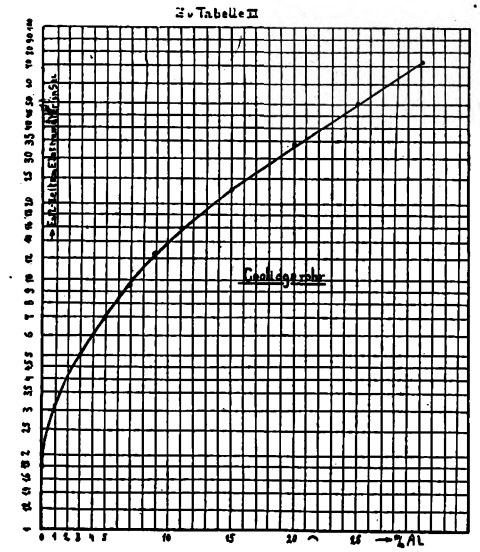

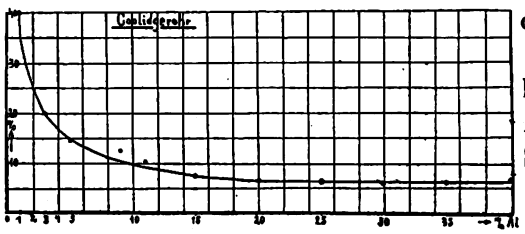

Filterdicke (0,5 mm Zink entsprechend), die der eine von uns auf Grund früherer Messungen und langer klinischer Erfahrungen als die günstigste bezeichnet hat.

Die bei relativ großer Filterdicke befindliche Lage des Homogenitätspunktes beim Coolidgerohr ist ebenfalls von Friedrich beobachtet worden. Er fand Filterung mit 1 mm Kupfer als notwendig, was gut mit unserem Ergebnis übereinstimmt.

Die höchsten mit der vorhandenen Apparatur erreichten Härten waren für alle drei Röhrenarten so ziemlich die gleichen. Sie entsprechen einer Absorption von 6—7 % in 1 mm Aluminium. Das bedeutet einen Absorptionskoeffizienten $\mu = 0{,}65\ \text{cm}^{-1}$, $\frac{\mu}{\varrho} = 0{,}24$ (ϱ = Dichte), eine Halbwertschicht von ca. 11 mm Aluminium.

Aus Versuchen mit anderem Material, die aber keineswegs so umfangreich sind, wie diejenigen mit Aluminium, ergaben für diese härteste erreichte Strahlung folgende Tabelle. (Die Werte für Al sind mit aufgenommen.)

Digitized by Google

Material	μ in cm^{-1}	μ/ϱ	Halbwertschicht in mm
Al 1 mm Platten	0,65	0,24	11,0
Fe (Schmiedeeisen)	2,7	0,35	2,6
Zn (gewalzt 0,25 mm Blättchen)	4,4	0,61	2,8
Cu (gewalzt 0,1 mm Blättchen)	8,0	0,89	1,35
H_2O (destilliert)	0,22	0,22	32,0

Zur Beurteilung der Verwertbarkeit der verschiedenen Röhren genügt nun die Bestimmung von Härte und Homogenität noch keineswegs, vielmehr ist jetzt noch zu untersuchen, wie die Gesamtintensitäten der verschiedenen Röhren sich verhalten.

Aus unseren Tabellen ist ein Anhaltspunkt für deren Größe nicht zu entnehmen. Dies liegt daran, daß unsere Ionisationskammer nur von Strahlen getroffen wird, welche von einem kleinen Teil des Brennpunktes ausgehen. Bei allen Anordnungen, bei welchen eine so starke Abblendung der Strahlen erfolgt, ist eine Messung der absoluten Intensitäten unmöglich. Wir müssen daher auch den Ergebnissen von Lilienfeld und Küpferle widersprechen, welche behaupten, daß die Gesamtintensität des Coolidgerohres nur 25—30% von der des Lilienfeldschen Rohres beträgt; denn Küpferle und Lilienfeld haben mit ähnlich stark ausgeblendeten Strahlen gearbeitet wie wir und mußten naturgemäß bei dem schärferen Brennfleck des Lilienfeldrohres eine größere Intensität in ihrer Messung erhalten, als bei dem unscharfen Brennfleck des Coolidgerohres. Zur Messung der Gesamtintensität mußte daher eine andere Meßanordnung angewandt werden, welche den ganzen Brennfleck zur Messung heranzieht. Damit entfiel natürlich die Möglichkeit, die Sekundärstrahlung auszuschließen und demzufolge auch die Möglickkeit, die Gesamtintensität der Primärstrahlung allein festzustellen. Es liegt aber auch keinerlei Notwendigkeit für eine solche Messung vor, denn in der Praxis der Tiefentherapie schließt man ja ebenfalls die Sekundärstrahlen nicht aus, sondern benutzt sie gerade, um die Tiefendosis zu vergrößern. Die Meßanordnung bestand im wesentlichen aus dem gleichen Elektrometer und derselben Ionisationskammer wie oben, dagegen wurde die Ausblendung erheblich verringert und ein Strahlenkegel benutzt, der einer Öffnung von 8×8 cm entsprach. Es wurde sowohl Oberflächen wie Tiefendosis gemessen. Auf die Versuche näher einzugehen, ist hier nicht der Platz. Das Resultat ist jedoch dies, daß die drei Röhren bezüglich der Gesamtintensität der härtesten Strahlung ziemlich gleich sind. Praktisch besteht jedenfalls zwischen der benutzten Lilienfeld- und selbsthärtenden Siederöhre überhaupt kein Unterschied, während die Coolidgeröhre beiden um geringes nachsteht.

Zusammenfassung.

1. Zum Vergleich verschiedener Röhrentypen muß die Messung der reinen Primärstrahlung herangezogen werden.

2. Kurven haben für eine Veröffentlichung nur einen Zweck in Verbindung mit den zugrunde gelegten Zahlenwerten.

3. Die Absorptionsmessung in Aluminium ergibt, daß die Reihenfolge der Röhren hinsichtlich der Lage des Homogenitätspunktes die folgende ist: Lilienfeld-, selbsthärtende Siederöhre, Coolidgeröhre.

4. Das Strahlengemisch von Lilienfeld- und selbsthärtenden Siederöhre ist sich weitgehend ähnlich, das des Coolidgerohres ist dagegen wesentlich inhomogener.

5. Die mit den drei Röhren höchst erreichbaren Härtegrade sind wesentlich gleich und damit auch die prozentualen Tiefendosen.

Digitized by Google

Die röntgenographische Darstellung des subskapularen Raumes und des Schenkelhalses im Querschnitt.

Von

Stabsarzt Dr. **Lorenz.**

Häufig wird der Röntgenologe vor die Aufgabe gestellt, über einen Fremdkörper auszusagen, ob er vor oder hinter dem Schulterblatt liegt. Die sonst gut bewährten Lokalisationsmethoden sind dazu unbrauchbar.

Ich habe infolgedessen versucht, das Schulterblatt im Querschnitt auf die Platte zu bekommen und das gelingt.

Die Aufnahme geschieht in Halbseitenlage. (Fig. 1 und 2.)

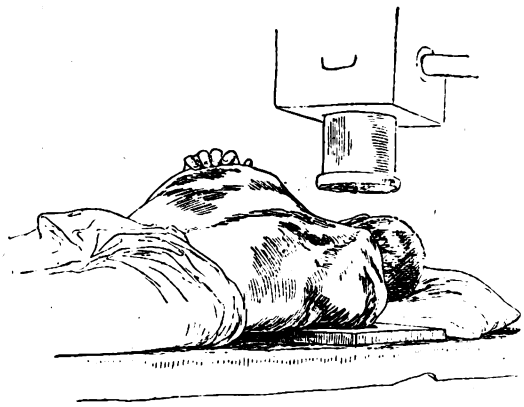

Fig 1.

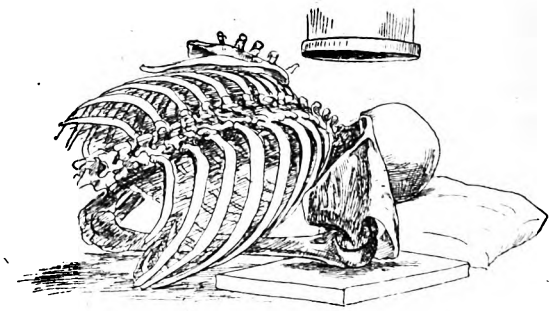

Fig. 2.

Der Kranke legt die Hand der verletzten Seite hoch auf die gesunde Schulter, wie es die Skizze zeigt, der Arm wird also im Ellenbogen- und im Schultergelenk maximal flektiert. Dadurch kommt erstens der Schatten des Oberarmknochens vollkommen frei von dem Schatten des Schulterblattes, zweitens rückt das Schulterblatt von seiner Rückenlage durch Muskelzug weit auf die Seite des Brustkorbs. Es tritt, wie Figur zeigt, in seinen ganzen Konturen hervor. Die gesunde Schulter wird durch Sandsäcke hochgehoben und unterstützt, so daß man vom senkrecht stehenden Einstellungstubus aus von oben her gerade auf das kranke Schulterblatt im Querschnitt sieht.

Aufnahmezeit: Tragbarer Feldröntgenapparat Siemens & Halske, 30 cm Funkenstrecke, 2—3 M.-A., Müllerrapidröhre, Walter 5, mit Verstärkungsschirm: 22—25 Sek.

Die Platte zeigt nun zwischen den Rippenschatten und dem vollkommen quer getroffenen Schulterblatt den großen, von Muskeln ausgefüllten Unterschulterblattraum. Jedes Geschoß ist mit Sicherheit in seiner Lage, ob vor oder hinter dem Schulterblatt liegend, zu erkennen.

Die Aufnahme läßt auch getrennt die Ober- und Untergrätengruben erkennen, sie eignet sich ferner für mitunter schwer erkennbare Brüche des Schulterblatts. Sehr scharf tritt die untere Hälfte der Pfanne im Querschnitt hervor. Der Rabenschnabelfortsatz zeichnet sich in seiner ganzen Länge, allerdings in Überschneidung mit dem Kopf des Oberarmknochens. Dessen beide Tuberkula erscheinen voneinander getrennt zwischen dem bogenförmigen Raum, den das Akromion mit dem Schlüsselbein bildet.

Bei Schwerverletzten ist eine Aufnahme in Halbseitenlage wegen des Druckes auf die kranke Schulter nicht möglich. Es wird dann die Aufnahme sitzend gemacht und am besten ein Drehstuhl mit Lehne benutzt.

Digitized by Google

Eine zweite bisher nicht geübte Einstellung eines Knochens im Querschnitt möchte ich empfehlen.

Es ist dies eine Querschnittsaufnahme des Schenkelhalses und der Trochanterengegend des Oberschenkels. (Fig. 3.)

Indem man in Rückenlage des Patienten das gesunde Bein im Hüftgelenk und Kniegelenk rechtwinklig beugen läßt und den Unterschenkel auf eine besonders hohe Brücke (etwa 43 cm hoch) lagert, gewinnt man Platz, um den Einstellungstubus mit dem wagerecht gestellten Rohr an die Innenfläche des aufzunehmenden Oberschenkels heranzubringen. Der Zentralstrahl ist auf den großen Rollhügel zu richten (das entspricht meist einem Winkel von 65° zu dem Längsdurchmesser des Oberschenkelknochens), die Platte wird aufrechtstehend durch Sandsack an die Außenfläche der Hüfte angedrückt.

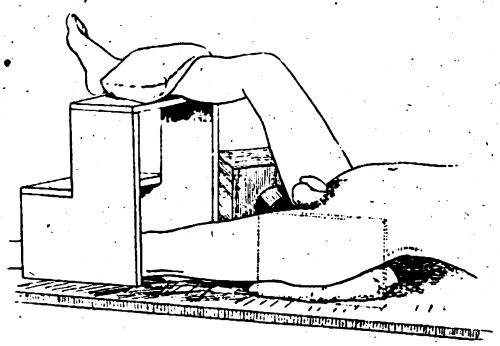

Fig. 3.

Es ist nötig, um einen richtigen Querschnitt zu bekommen, die Aufnahme in größtmöglichster Innenrotation des im Fußbrett fixierten Beines zu machen, so daß der kleine Rollhügel auf der Hinterkante des Oberschenkelknochens erscheint, ferner den Kranken mit dem Gesäß hochzubetten, um die Platte richtig auszunutzen.

Die Aufnahme gelingt auch bei Schwerverletzten vollkommen schmerzlos, da sie in Rückenlage gemacht wird.

Belichtungszeit mit Verstärkungsschirm mit obigem tragbaren Apparat 45 Sekunden.

Die Platte läßt Femurkopf, Schenkelhals und die Trochanterengegend in der Verlängerung des Femurschaftes erkennen. Dorsal erscheint der Sitzbeinhöcker. Ein Teil des vorderen Pfannenrandes zeichnet sich scharfrandig ab.

Die Stellung eines Bruches des Schenkelhalses oder der Trochanterengegend, oder des oberen Drittels des Oberschenkels, die Lage eines Geschosses, ob vor oder hinter dem Schenkelhals liegend, ist leicht zu erkennen.

Eine Überlichtung des Schaftes des Oberschenkelknochens muß man in Kauf nehmen.

Die Förderung der Röntgendiagnose des hochsitzenden Ulkus der kleinen Kurvatur durch Untersuchung in linker Seitenlage.

Von

Dr. **Emmo Schlesinger**, Spezialarzt für Magen-Darmkrankheiten, Berlin.

(Hierzu Tafel XVI und XVII.)

Die leitenden Symptome in der Röntgendiagnose des Ulkus der kleinen Kurvatur sind die Nische, die Verkürzung der kleinen Kurvatur, Adhäsionen daselbst und die sanduhrförmige Einschnürung an der gegenüberliegenden großen Kurvatur. Ihre sichere Darstellung gelingt nur dann, wenn die Kontrastfüllung die pathologische Stelle in ihren Schattenbereich einschließt. Je höher das Ulkus liegt, je schwächer die Peristole und je größer die Intermediärschicht ist, desto weniger wird diese günstige Konstellation erreicht. Endet aber der Kontrastbrei unterhalb der vorliegenden Formanomalien und geraten diese in die saft- oder lufthaltige Zone, dann kann ihre Projektion, besonders wenn die Dimensionen klein sind, am Schirm und selbst auf der Platte so undeutlich werden, daß ihre Agnoszierung unsicher oder unmöglich wird. Man versucht, wenn man mit einem oberhalb des tiefen Schattens befindlichen Geschwür rechnet, durch manuelle Kompression von den kaudalen Magenteilen her den Kontrastbrei über

Digitized by Google

den verdächtigen Abschnitt hinaus hochzuheben und fahndet dann auf pathologische Veränderungen. Das Verfahren leistet für den Leuchtschirm gute Dienste, versagt aber in der Regel bei der Aufnahme, weil hierbei die Kompression nicht in gleicher Weise aufrecht zu erhalten ist und der Brei im gegebenen Augenblick abgesunken sein kann.

Für den Nachweis der Nische, von rechts gelegenen perigastritischen Zacken und von Adhäsionen hat sich die rechte Seitenlage, für deren ausgiebigere Anwendung seit Jahren Schwarz(1), de Quervain(2), Stierlin(3), Jaubert de Beaujeu(4) und Verfasser(5) eingetreten sind, als sehr ergiebiges Hilfsmittel bewährt. Leer geht dabei bisweilen nur gerade das häufigste, charakteristischste und sinnfälligste Ulkuszeichen, die tonische Kontraktur der großen Kurvatur aus, das sogar bei Rechtslage des Patienten noch undeutlicher als in aufrechter Haltung werden und ganz verschwinden kann, wenn die kontrastgebende Materie sich von diesem Teil der Kurvatur entfernt.

Der Gedanke lag nun nahe, den Gewinn, den die rechte Magenseite aus der Rechtslage zog, der linken Seite, also der großen Kurvatur dadurch zuteil werden zu lassen, daß man den Kontrastbrei ganz auf die linke Seite warf; dies war leicht durch Umlagerung des Patienten zur linken Seitenlage zu erreichen, ist aber, soweit ich die Literatur übersehe, von anderer Seite für diesen Zweck noch nicht erstrebt worden. Die große Kurvatur mußte hierdurch in ihrer ganzen oder nahezu ganzen Ausdehnung mit allen Einzelheiten scharf im Bilde darstellbar werden und zwar auch an den Strecken, die, wie die Kontraktur gegenüber dem hochsitzenden Ulkus beim stehenden Patienten, in den kontrastarmen oberen Teilen lagen.

Die ersten Versuche glückten insofern nicht vollständig, als bei einfacher Horizontallagerung der Brei sich hauptsächlich in den abhängenden Partien ansammelte und die oberen nur schwach bestrich; es hängt dies mit der freieren Beweglichkeit des pylorischen Abschnittes zusammen, der durch die Schwere des Inhaltes nach unten, d. i. bei Linkslage nach links hin verzogen wird, während die fester geheftete Kardia den kardialen Abschnitt zur Medianlinie hin in der Aufnahmestellung also nach oben hin festhält. Ich modifizierte deshalb die Lagerung dahin, daß ich den Oberkörper klein wenig abwärts neigte. In dieser Lage erzielte ich in den Fällen, in denen ich bei der Durchleuchtung Anzeichen einer Kontraktur der großen Kurvatur wahrnahm oder solche vermutete, sie aber nicht mit Sicherheit zur Anschauung bringen konnte, fast ausnahmslos eine ganz prägnante Darstellung der Sanduhrschnürung.

Einige wenige von diesen Bildern seien hier wiedergegeben.

Fall I. Frl. A. L., 41 Jahre. Vor $8^1/_2$ Jahren Magenbluten, vor 4 Jahren Rezidiv des Ulkus, das zu mehrwöchiger Krankenhausbehandlung nötigte. November 1916 erneute schwere Blutung, die in den Fäzes vom 15. XI. bis 16. XII. mittels der Benzidin-Probe in der Modifikation von Holst und Verfasser nachweisbar war. Behandlung in der Klinik vom 15. XI. 1916 bis 20. I. 1917, Entlassung subjektiv völlig beschwerdefrei.

Die Röntgenuntersuchung (vgl. Photogramm Nr. 1), am 27. IV. 1917 ergab einen tief gesenkten, röhrenförmigen Magen mit großer Hubhöhe, mit in rechter Seitenlage nachweisbarer breiter Durchgängigkeit des Pylorus, Verweildauer etwas verzögert ($4^3/_4$ Stunden für 400,0 Kontrastbrei von der Zusammensetzung: 100,0 Barium, 260,0 Wasser, 20,0 Kriegsmehl, 10,0 Kakao, 10,0 Zucker).

Von einer einem Spasmus ähnelnden Einziehung der großen Kurvatur ist nichts zu bemerken. Die Intermediärschicht ist sehr lang und durch eine von außen andrängende Kolonblase schmal und ganz unregelmäßig konturiert. Bei der Füllung glitt der Brei ohne Aufenthalt zum Magenboden, von einem Hindernis auf dem Wege abwärts war nichts zu bemerken; bei den Manipulationen, die den auffallend schmalen Schenkel zur Entfaltung bringen sollten, bei aktiven Leibkontraktionen und dem manuellen Heraufdrängen des Breies verbreiterte sich der verdächtige Bezirk ein wenig, aber es gelang nicht zu einer bestimmten Vorstellung über das, was vorlag, zu kommen.

Ich suchte deshalb die mir durch ihre etwas abrupt einsetzende Enge, die unregelmäßige Konturierung und die andrängende Kolonblase verdächtige Stelle durch linke, etwas abwärts geneigte Seitenlage zur Darstellung zu bringen. Das Photogramm Nr. 2 gibt diese wieder; es zeigt mit erstaunlicher Prägnanz gut handbreit oberhalb des Nabels eine Sanduhrbildung des Magens an. Auf die Platte in aufrechter Haltung übertragen würde die Kontraktur 4 Querfinger oberhalb der oberen Breigrenze fallen, etwa an die schmalste Stelle der Intermediärschicht, deren Breite hier kaum die Hälfte der Tiefe

Digitized by Google

der Einziehung beträgt. Demnach ist anzunehmen, daß die Kontraktur auch während dieser Aufnahme bestanden hat, die anliegende Kolonblase aber die Einziehung überdeckte oder sich so scharf in den Spalt der großen Kurvatur einzwängte, daß sie denselben bis zur Unkenntlichkeit weit öffnete. In der Intermediärschicht entstand, wie an dem Bild zu erkennen ist, ein großer Randdefekt, der die Breite der Intermediärschicht auf etwa $^1/_3$ des Volumens, das sie bei unbehinderter Konturenentfaltung haben würde und das sich leicht durch eine Verbindungslinie von dem äußeren unteren Winkel der Magenblase zu dem äußeren oberen Winkel der Breischicht rekonstruieren läßt, einengt. Die Kontraktur und damit das Ulkus liegt, in beiden Stellungen ausgemessen, im Anfangsteil des zweiten oberen Magenviertels.

Eine wirksame Unterstützung erfuhr die Diagnose Sanduhrmagen durch die Aufnahme in Bauchlage, die ich hier, nachdem die Durchleuchtung bezüglich der Lokalisierung der schon klinisch gesicherten Ulkusdiagnose wenig Anhaltspunkte ergeben hatte, um mehrfache Beobachtungsmöglichkeiten zu erhalten, noch hinzugefügt hatte. Die Untersuchung in Bauchlage ist in letzter Zeit durch Kaestle (6) wieder besonders empfohlen, weil sie die peristaltischen Phänomene häufig besonders deutlich zur Anschauung bringt und von Koll und Röpke für den luftgeblähten Magen zur schärferen

Textfigur 1.

Derselbe Fall wie Photogramm 1 und 2 in Bauchlage (Tafel XVI).

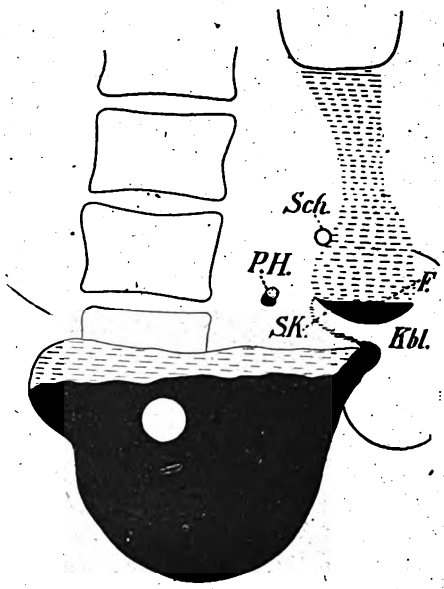

Textfigur 2.

Ulcus penetrans mit einer in der Intermediärschicht liegenden spastischen Sanduhrkontraktion.

P.H. = Penetrationshöhle,
S.K. = Sanduhr-Kontraktur,
F. = Fundus der Pars oralis,
Kbl. = Kolonblase,
Sch. = Schmerzmaximum.

Distinktion einiger anatomischer Formanomalien, die bei der üblichen Kontrastfüllung nicht genügend zum Ausdruck kommen. Ich empfehle sie, ähnlich wie Stierlin, zur Ergänzung unklarer Fälle recht häufig vorzunehmen. Sie zeigt hier (Textfigur 1) die Kontraktur in besonderer Schärfe und in der von der aufrechten Haltung her gewohnten Konfiguration; sie ergänzt die bisherigen Resultate dadurch, daß sie genau die Tiefe des Einschnittes anzeigt, die für Spasmus charakteristische Linienführung aufweist und ist dadurch gelungen, daß die anfangs aufgezählten Vorbedingungen für eine sichere skiagraphische Darstellung erfüllt sind, d. h. die Überleitung der Kontrastmasse über das Ulkusniveau hinweg erreicht ist. Es gelingt dies im allgemeinen in Bauchlage nicht mit der Regelmäßigkeit, wie in linker Seitenlage. Auch die Rückenlage kann gelegentlich eine Kontraktur zur Darstellung bringen, die in aufrechter Haltung optisch nicht wahrnehmbar ist.

Fall II. Frl. A. St., 23 Jahre. Vor 8 Jahren kurze Zeit anhaltende Magenschmerzen, nachher völliges Wohlbefinden bis vor $^1/_4$ Jahr. Seitdem zeitweise Schmerzen in der linken Sternallinie unterhalb des Rippenbogens, 1—2 Stunden nach dem Essen einsetzend, nach oben links und zum Rücken ausstrahlend, häufig mit Erbrechen endigend; die Schmerzen lassen im Liegen sofort nach und bleiben nachts ganz aus. Im ausgeheberten Probefrühstück ist der Schleimgehalt vermehrt, die Säurewerte etwas

Digitized by Google

herabgesetzt; freie HCl 18, Gesamtazidität 42. In den Fäzes ist sowohl die Benzidin, wie die Phenolphthalinprobe in der Boasschen Modifikation bei den Untersuchungen auf okkultes Blut negativ.

Im Gegensatz zu dieser wenig eindrucksvollen Anamnese, die ein Ulkus kaum erwarten ließ, stehen die schweren Veränderungen, die das Röntgenbild aufdeckte.

Der schnürende Spalt liegt wie gewöhnlich in der Höhe der Penetrationshöhle und ist hier, bei seiner Lage in der matten Intermediärschicht, nur dadurch leicht auffindbar, daß der kardiale Sack in seiner bodenständigen, muldenförmigen Aushöhlung die obere Spaltkontur markiert. Der innere und untere Teil der Kontur ist schwer auffindbar; bei der unteren wird die Erkennung des äußeren Stückes klein wenig dadurch erleichtert, daß lateralwärts die etwa bis zur Mitte des Spaltes eindringende Kolonblase sich gegen die kontrastarme Saftschicht anlehnt und dadurch Schattendifferenzen geschaffen werden. In linker Seitenlage (Fig. 3) ist die Kontraktur inmitten die Kontrastmasse gebracht und allseitig deutlich im Bilde erkennbar. Patientin lehnte wegen der Geringfügigkeit der Beschwerden einen operativen Eingriff, der unvermeidbar schien, entschieden ab. Sie verlor während einer typischen Ulkuskur sämtliche Beschwerden, die Verweildauer, die im Beginn 13 Stunden betrug, war nach 5 Wochen auf $5^3/_4$ Stunden herabgegangen, gleichzeitig zeigte sich die Kontraktilität der Magenwand erheblich gebessert.

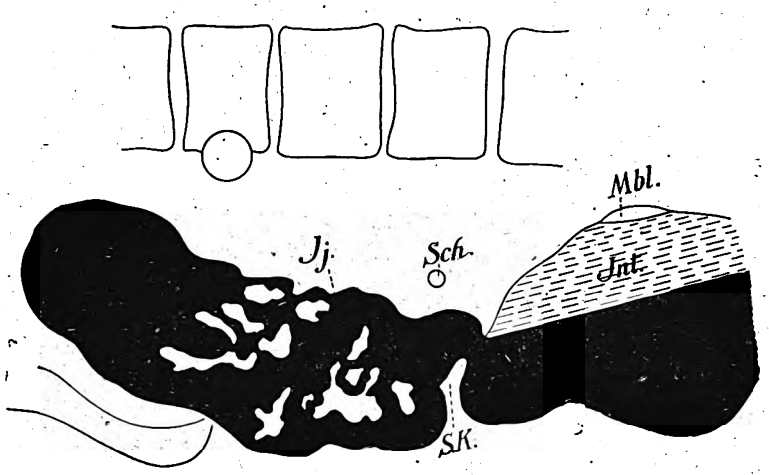

Textfigur 3.
Derselbe Fall in linker Seitenlage bei leicht gesenktem Oberkörper zeigt die Sanduhrkontraktur sehr deutlich.
S.K. = Sanduhr-Kontraktur, Mbl. = Magenblase, Int. = Intermediärschicht, Jj. = Jejunum, Sch. = Schmerzmaximum.

Am wertvollsten zeigte sich die empfohlene Untersuchungsmethode in Fall III.

Frl. J. H., 48 Jahre alt. Vor 12 Jahren die ersten Magenbeschwerden von leichter Art und wenig Wochen Dauer. Nachher, soweit es den Magen betraf, völlig beschwerdefrei; bis vor 5 Tagen Schmerzen am unteren Teil des Sternum einsetzten, die bis zum Nabel ausstrahlten und sich schon während des Essens verschlimmerten, aber unabhängig von der Schwere der Speisen waren; nachts zwischen 11 und 1 Uhr exazerbierten und von Übelkeit und Erbrechen begleitet waren. Vor 9 Jahren bestand ein Lungenkatarrh, der geheilt wurde.

Die Untersuchung ergibt eine Infiltration der rechten Spitze; im ausgeheberten Probefrühstück ist der Schleimgehalt deutlich vermehrt, die Säurewerte bewegen sich an der unteren Grenze des Normalen, freie HCl 20, Gesamtazidität 42, R. U. 6. IX. 1916. Bei den Durchleuchtungen fällt auf, daß dicht unterhalb der Magenblase eine kleine Portion Brei etwa länger liegen bleibt, während der größte Teil des Genossenen rasch durch die leer erscheinende Pars media abfällt. Man gewinnt dabei den Eindruck, als ob hier irgend ein Hindernis, das leicht überwindbar scheint, vorliegt. Bei manuellem Anheben des Breies bis in den Bereich der Magenblase und bei scharfen Kontraktionen der Bauchdecken, die dem gleichen Zweck dienten, bemerkt man eine von der großen Kurvatur herkommende Eindellung. Es wird aus diesem Grunde neben den üblichen Aufnahmen noch eine in linker Seitenlage angefertigt.

Die erste Aufnahme (vgl. Photogramm Nr. 3, Tafel XVII) zeigt einen bis reichlich sechs Querfinger unter den Nabel reichenden engen Magen mit taillenförmiger Einschnürung unterhalb der Magenblase. Von der ptotischen und gleichzeitig hypotonischen Form, der dieser Magen bei flüchtiger Betrachtung ähnelt, unterscheidet er sich durch das Ausbleiben jeder Dilatation in den abhängenden Partien, die man bei der taillenförmigen Einschnürung in der oberen erwarten mußte, und ferner dadurch, daß diese Einschnürung ungewöhnlich hoch sitzt und außerdem eine relativ beträchtliche Breimenge über sich festhält. Diese Anomalien sind aber zu unbestimmt und vieldeutig, um sie diagnostisch zu mehr als einer Anregung für ergänzende Untersuchungen zwecks Behebung der Zweifel an der Diagnose einer unkomplizierten Ptose zu verwerten. Wie subtil gerade unbedeutende Formirregularitäten beachtet werden müssen, um sie differentialdiagnostisch gegenüber der echten Gastroptose verwerten zu können, habe ich ausführlich in meiner soeben erschienenen „Röntgendiagnostik der Magen- und Darm-

Digitized by Google

krankheiten" (7) dargelegt. Die linke Seitenlage (Photogramm Nr. 4, Tafel XVII) zeigt erst die wirklichen Verhältnisse in aller nur wünschenswerten Klarheit: eine typische, spastische Kontraktur 7 cm unterhalb des Magendaches, bei einem im Stehen auf der Platte 29½ cm langen Magen. Es handelt sich also um ein gerade noch im oberen Magenviertel liegendes Ulkus der kleinen Kurvatur.

An den Bildern der drei geschilderten Fälle ist an der Echtheit der spastischen Kontraktur nicht zu zweifeln, sie ist in jedem Falle außer der durch die in linker Seitenlage sichtbare Einschnürung noch durch mehrfache klinische und röntgenologische Daten einwandsfrei erwiesen. Wäre dies nicht der Fall gewesen, dann hätte die Diagnose spastische Einschnürung der großen Kurvatur durch Kontrolluntersuchungen auf die Konstanz des Symptoms erhärtet werden müssen; dies muß auch in Zukunft zunächst noch geschehen, solange nicht durch gehäufte Beobachtungen erwiesen ist, daß die röntgenologische Formation der sanduhrförmigen Einziehung in linker Seitenlage den gleichen diagnostischen Wert und die gleiche Zuverlässigkeit besitzt, wie die identische Bildung an stehenden Patienten. Wenn ich auch bis jetzt noch keine Pseudo- oder artifizielle oder akzidentelle Kontraktur in linker Seitenlage gesehen habe, sondern diese Kontraktur nur dann vorgefunden habe, wenn ihr Bestehen und ihre Persistenz sichergestellt waren, so muß man doch mit der Möglichkeit von gleich aussehenden Artefakten rechnen, nachdem bei Aufnahmen in Bauchlage sowohl bei Kontrastfüllung (8), als bei Luftaufblähung (9 und 10) bisweilen sanduhrförmige Einschnürungen an der großen Kurvatur beobachtet worden sind, die höchstwahrscheinlich Reizungen der Magenwand durch das angewandte Aufnahmeverfahren ihre Entstehung zu verdanken haben.

Zusammenfassung.

Die persistierende spastische Kontraktur der großen Kurvatur, eine der verläßlichsten und häufig das einzige Anzeichen eines Ulkus der kleinen Kurvatur, kann bei hohem Sitz nach Anfüllung des Magens mit der Röntgenmahlzeit außerhalb des Kontrastschattens fallen und dadurch am Schirm und auf der Platte unsichtbar bleiben. Durch Lagerung auf die linke Seite und eine leichte Abwärtsneigung des Oberkörpers gelingt es, die Kontrastfüllung über die Sanduhrenge hinwegzuführen, diese in den Bereich des tiefen Schwermetallschattens einzulagern und dadurch zu plastischer Darstellung zu bringen. Die Diagnose des Ulkus kann dadurch eine auf keine andere Weise zu erbringende Förderung erfahren.

Literatur:

1) G. Schwarz, Methodik und Bedeutung der Röntgenoskopie des Magens in rechter Seitenlage. Zsch. f. Röntgenk. Bd. 14. H. 1.
2) de Quervain, Über Divertikelbildung am Magen, insbesondere über funktionelle Divertikel. Mitteil. a. d. Grenzgebieten d. Med. u. Chir. 28. Bd. 4. H.
3) Stierlin, Klinische Röntgendiagnostik des Verdauungskanals. Bergmann, Wiesbaden 1916.
4) Jaubert de Beaujeu, La radiographie de l'estomac normal dans le decubitus latéral droit. Lyon med. XXXXV. N. 16. 1913.
5) Emmo Schlesinger, Die Ergebnisse der Röntgenuntersuchung beim Ulcus ventriculi. D. m. W. 1913. Nr. 12.
6) Kaestle, Zur Technik der röntgenoskopischen Magenuntersuchung. M. m. W. 1916. Nr. 27.
7) Emmo Schlesinger, Die Röntgendiagnostik der Magen- und Darmkrankheiten. Urban & Schwarzenberg. Berlin-Wien. 1917.
8) E. Schütz, Das tiefgreifende Magengeschwür. Arch. für Verdauungskrankheiten. Bd. 23. H. 3. 1917.
9) Koll, Über die Röntgendiagnose von Geschwür und Neubildungen am luftgeblähten Magen. Fortschr. a. d. Geb. d. Röntgenstrl. Bd. XXIV. H. 4.
10) Röpke, Der Wert der Röntgenaufnahmen des luftgeblähten Magens für die Diagnose der pathologischen Veränderungen desselben. 84. Vers. deutscher Naturforscher u. Ärzte. 1912.

Digitized by Google

Aus der I. med. Klinik (Prof. K. F. Wenckebach) Wien.

Experimentelle Beiträge zur Theorie der biologischen Strahlenwirkung.

Die Lezithinhypothese.

I. Mitteilung.

Von

Priv.-Doz. Dr. **Gottwald Schwarz**, Leiter des Röntgenlaboratoriums.

1. Im Jahre 1903 habe ich in einer Arbeit[1]) „Über die Wirkung der Radiumstrahlen" eine Spaltung des Dotter-Lezithins von Hühnereiern bei langdauernder Bestrahlung beschrieben und daran eine Annahme geknüpft, die seither als „Lezithinhypothese" in der Literatur zirkuliert.

Mein damaliger Gedankengang war folgender:

Da die beobachtete Spaltung des Dotter-Lezithins eine sehr tiefgehende war (Trimethylaminentwicklung), während sich am Albumin des Eies nur scheinbar geringfügige Veränderungen (leichte Eindickung) konstatieren ließen, so nahm ich eine besondere „elektive" Labilität des Lezithins gegenüber der Radiumstrahlung an. Wegen der wichtigen Rolle, die das Lezithin im Leben der Zelle spielt (Proliferationsfähigkeit nach Hoppe Seyler, vgl. ferner Lipoidtheorie der osmotischen Eigenschaften der Zelle, Höber, „Physikal. Chemie der Zelle"), erblickte ich im Zell-Lezithin den hypothetischen Angriffspunkt der Strahlung bei ihren biologischen Effekten. Diese Lezithinhypothese hat sowohl Anhänger als auch Gegner gefunden.

2. Was zunächst die rein chemische Seite der Frage anlangt, so hat z. B. Wohlgemut[2]) keine direkte Radiumwirkung, sondern eine Beschleunigung der Autolyse für die Lezithinspaltung verantwortlich gemacht. Thies[3]) konnte überhaupt keine Wirkung der Radiumstrahlen auf das Dotter nachweisen — während Mesernitzky[4]) die radiumbewirkte Lezithinspaltung bestätigte und überdies den Wohlgemutschen Einwand dadurch widerlegte, daß er auch an gekochtem Dotter, wo das autolytische Ferment zerstört war, den Lezithinabbau durch Radiumbestrahlung herbeiführen konnte.

In jüngster Zeit hat Gähwyler (diese Zeitschrift Bd. XXV, Nr. 1) gegen die Lezithinhypothese auf Grund von Röntgenstrahlenversuchen Stellung genommen.

3. Es ist zunächst meine Aufgabe, die Ursache dieser Widersprüche aufzudecken. Ich muß dies um so eher tun, als ich (abgesehen von einer Mitteilung aus dem Jahre 1912) in der Lezithinfrage nicht mehr das Wort ergriffen habe.

Die in meiner ersten Arbeit publizierten Versuche waren folgendermaßen angestellt: Eine 20 mg Radiumbromid (Giesel, Braunschweiger Chininfabrik) enthaltende, mit einem Glimmerblättchen versehene Kapsel wurde auf einem Hühnerei mit Heftpflaster fixiert und 144 Stunden darauf belassen. Wieviel Radiumelement dieses Bromid enthielt, war damals — entsprechend dem niederen Stande der Radiumkunde — nicht festgestellt.

Ebensowenig hatte ich damals die quantitativen Verhältnisse der α-, β- und γ-Strahlen einer besonderen Prüfung unterzogen. Ich hatte nicht angegeben, welcher der 3 Strahlenarten die beobachteten Wirkungen hauptsächlich zuzuschreiben waren.

In meiner zweiten Mitteilung[5]) (mit Zehner) bin ich auf diesen Punkt allerdings ein-

---

[1]) Pflügers Archiv f. Physiologie. 1903.

[2]) Berl. klin. Woch. 1909, 26, 32.

[3]) Thies, Mitteil. aus d. Grenzgebieten d. Medizin u. Chirurgie 1905, S. 719.

[4]) Exzerpiert bei Werner, Münch. med. Woch. 1910, 37.

[5]) Schwarz u. Zehner, Über einige biochemische Strahlungsreaktionen. Deutsch. med. Woch. 912.

Digitized by Google

gegangen und habe dort gesagt: „Wahrscheinlich sind es die γ-Strahlen am wenigsten, die bei der Lezithinspaltung in Betracht kommen, da Versuche, die der eine von uns (Schwarz) schon vor langer Zeit bezüglich der Röntgenstrahlen auf das Dotter-Lezithin angestellt hatte, keine erkennbare Wirkung ergeben hatten."

Diese zweite Publikation ist offenbar wenig beachtet worden. So hat Gähwyler, wie bereits erwähnt, in seiner kürzlich erschienenen Arbeit Röntgenbestrahlungen von Hühnereiern mit negativem Resultat vorgenommen, ohne zu wissen, daß ich eben darüber schon früher berichtet habe.

4. Um die nicht ganz einfachen Verhältnisse einer neuerlichen Klarstellung zu unterziehen, will ich im folgenden einige in den letzten Wochen ad hoc ausgeführte Bestrahlungsversuche beschreiben, und zwar so detailliert, daß sie von jedermann nachgemacht werden können.

Versuch I.

a) Präparat: Das zur Verwendung gelangende Präparat ist ein Radium-Bariumchloridquantum von 26,4 Milligramm, eingeschmolzen in eine Glaskapillare von 0,27 mm Wandstärke.

b) Aktiver Inhalt: Als aktiven Inhalt ergeben die von Dr. Fernau (k. k. Radiumstation) vorgenommenen Messungen 9,67 mg Radiumelement.

c) Strahlenverteilung: Die Glaskapillare läßt keine α-Strahlung, 64,6 % der β-Strahlung und die ganze γ-Strahlung durch.

d) Anbringung des Präparates: Die radiumhaltige Glaskapillare wird auf einem Hühnerei mit Heftpflaster angeklebt.

e) Dauer der Bestrahlung: Das Präparat bleibt 14 Tage lang auf dem Ei.

f) Veränderungen an der Kalkschale: Nach Abnahme der Kapillare bemerkt man an der Kalkschale eine zarte gelbliche Verfärbung in einer Ausdehnung, die die Größe der Kapillare etwas überschreitet. Diese Verfärbung ist die sogenannte „Nachfarbe", welche die Kalziumsalze unter dem Einflusse der Radiumbestrahlung angenommen haben.

g) Eröffnung des Eies: Um eine Umlagerung des Eiinhaltes zu vermeiden, muß das Ei folgendermaßen geöffnet werden:

An der Stelle der Verfärbung wird die Kalkschale in ungefähr markgroßem Umkreise mit einem spitzen Messerchen durchstochen und dann mittels einer Pinzette vorsichtig abgehoben.

h) Ergebnisse am Inhalt des Eies:

1. Am Eiweiß nichts Auffälliges zu sehen.

2. Am Dotter sieht man, entsprechend dem Aufliegeorte des Radiumröhrchens, eine leichte grau-grüne Verfärbung. Farbenblinde oder farbenunterempfindliche Personen mögen sich jemanden mit gutem Farbensinn zugesellen. Hebt man an dieser Stelle etwas von dem Dotter heraus und kostet ihn, so verspürt man sofort den intensiven leberthranartigen Geschmack (Trimethylamin) des zersetzten Lezithins. Diese Geschmackprobe ist so empfindlich, daß sie auch bei schwächeren Bestrahlungen, wo noch eine Verfärbung des Dotters nicht wahrgenommen werden kann, aufs deutlichste in Erscheinung tritt.

Versuch II. Die Radiumkapillare wird in eine, die β-Strahlen absorbierende Messinghülse getan, welche fast nur γ-Strahlen hindurchläßt. Nach 14tägigem Liegen auf dem Ei keinerlei Veränderung — auch am Dotter keine — nachweisbar.

Versuch III. Ein Hühnerei wird im Innern eines Blendenkastens nahe einer täglich viele Stunden im Betrieb stehenden Röntgenröhre angebracht. Nach 14 Tagen keinerlei Veränderungen am Dotter nachweisbar.

5. Vergleichen wir nun die Resultate dieser 3 Versuche, so ergibt sich folgendes:

α-Strahlung kam bei keiner der 3 Anordnungen zur Wirkung. Sie fällt also für die Diskussion ganz weg.

Im Versuch I verwendeten wir eine Strahlung, welche 64,6 % β-Strahlen nebst den ganzen γ-Strahlen enthielt. Hier war die Lezithinspaltung aufgetreten.

Digitized by Google

Im Versuch II wurde die β-Strahlung durch ein Filter zurückgehalten, die γ-Strahlung, welche fast ungeschwächt auf das Ei einwirkte, ließ keine merkliche Lezithinspaltung entstehen.

Im Versuch III kam Röntgenstrahlung zur Anwendung. Auch in diesem Versuche war keine Lezithinspaltung wahrnehmbar.

Es folgt somit durchaus eindeutig, daß nicht die γ- und Röntgenstrahlung, sondern die β-Strahlung die Lezithinspaltung herbeiführt.

Die Widersprüche der einzelnen Autoren klären sich also dahin auf, daß die einen mit Radiumkapseln arbeiteten, die infolge ihrer Wannbeschaffenheit keine oder zu geringe Mengen β-Strahlung hindurchließen, während die andern, stärker β-Strahlung aussendende Bestrahlungskörper verwendeten.

6. Nur die β-Strahlung (negative Elektronenemission) erzeugt Lezithinspaltung. γ- und Röntgenstrahlung sind an sich wirkungslos und könnten höchstens indirekt durch Erregung sekundärer β-Strahlung eine analoge Reaktion auslösen.

Die Ansicht, daß die biologischen Effekte der γ- und Röntgenstrahlung auf sekundärer β- (respektive Kathoden-)Strahlung beruhen, ist allerdings sehr verbreitet. So sagen z. B. Meyer-Schweidler („Radioaktivität", bei Teubner 1916, Seite 199): „Die sehr durchdringlichen γ-Strahlen wirken wahrscheinlich wesentlich durch die von ihnen erzeugten sekundären β-Strahlen.

Doch ist diese Frage noch ungenügend untersucht. Ich komme auf sie, sowie auf die Frage der H_2O_2-Bildung und deren eventuellen Einfluß bei der Lezithinspaltung in einer nächsten Mitteilung zurück.

Zur Technik der Übertragung des mathematischen Lokalisationsresultates auf die Haut des Patienten.

Von

Dr. **Heinrich Wachtel**-Wien.

Im Band XXIII, Heft 5 dieser Zeitschrift habe ich das neue Lokalisationsprinzip der Raummarke und den auf diesem Prinzip aufgebauten Schwebemarkenlokalisator ausführlich beschrieben. Die Methodik der mathematischen und anatomischen Fremdkörperlokalisation mit dem Schwebemarkenlokalisator wurde genau angegeben.

Die Übertragung des mathematischen Lokalisationsergebnisses, welches mit der Schwebemarkenmethode erhalten wird, auf die Haut des Patienten wurde dabei auch in kurzen Sätzen angeführt. Von Detailausführungen wurde damals abgesehen, da das Prinzip, welches bei der Übertragung auf den Patienten angewendet wurde, schon in der sonstigen reichen Literatur des Gegenstandes genügende Würdigung gefunden hat und für die Bedürfnisse des mit dem Schwebemarkenlokalisator Arbeitenden durch eine ausführliche Gebrauchsanweisung auf dem Gerät vorgesorgt war. Dies hat Fürstenau (diese Zeitschrift Bd. XXIV, Heft 2) Anlaß gegeben durch Zusammenwürfeln von Fremdkörperlokalisation und der Übertragung des Lokalisationsresultates auf die Haut des Patienten angebliche Nachteile des Schwebemarkenlokalisators herauszuholen. Der Schwebemarkenlokalisator besorgt aber nur die Fremdkörperlokalisation. In seiner Leistungsfähigkeit ist er nicht mit dem Weskischen Indikator, wie es Fürstenau tut, sondern mit dem Fürstenauschen „Tiefenmesser" zu vergleichen. Die Unabhängigkeit von der exakten Kenntnis der Höhe des Fokus der Röhre über der photographischen Platte und die Unabhängigkeit von der präzisen Verschiebung des Fokus um eine verlangte Strecke bilden den wichtigen Vorzug des Schwebemarkenlokalisators gegenüber dem Fürstenauschen „Tiefenmesser".

Die Übertragung des mathematischen Lokalisationsergebnisses, welches mit dem Schwebemarkenlokalisator erhalten wird, auf die Haut des Patienten, d. h. das Auffinden des Punktes auf der Haut, welcher bei der gegebenen Lagerung des Patienten senkrecht über dem Fremdkörper liegt, ist auf dem Prinzip des Winkelmessers aufgebaut. Dem Lokalisationsbesteck des

Digitized by Google

Schwebemarkenlokalisators liegt ein Übertragungszirkel bei, welcher die Übertragung des mit dem Schwebemarkenlokalisator gefundenen mathematischen Resultates besorgt. Auch der Indikator von Weski ist auf dem Prinzip des Winkelmessers konstruiert. Man kann gleich gut den Übertragungszirkel oder den Indikator zum Übertragen des Lokalisationsergebnisses auf die Haut des Patienten benützen und zwar gleichgültig, mit welcher der genauen mathematischen Lokalisationsmethoden (mit dem Schwebemarkenlokalisator, dem Fürstenauschen Tiefenmesser, dem Gerät von B. und J. Walter) das Lokalisationsresultat erhalten wurde.

Im Folgenden soll die Beschreibung des Übertragungszirkels und seine Gebrauchsanweisung nachgeholt werden.

Der Übertragungszirkel (siehe Figur) besteht aus einem metallischen Winkelmesser, dessen beide Arme die Form flacher Lineale haben und mit Zentimeterteilung versehen sind. Er trägt eine Libelle (Wasserwage), welche zum richtigen horizontalen Einstellen des Zirkels dient. Das Drehzentrum des Übertragungszirkels ist durchlocht.



Der Übertragungszirkel erfüllt zwei Funktionen:

1. Es wird mit ihm auf der fertigen Lokalisationsdoppelaufnahme der Winkel, unter welchem der Fremdkörper, die Ausgangshautmarke resp. die sie markierende Mitte der Schwebemarke und die Hilfsmarke zueinander liegen, gemessen.

2. Der auf der Platte gemessene Winkel wird mit ihm auf die Haut des Patienten übertragen.

1. Die Messung des Winkels auf der Lokalisationsaufnahme.

Auf der fertigen Lokalisationsdoppelaufnahme sehen wir die Schwebemarke, den Fremdkörper und die Hilfsmarke doppelt abgebildet. Das Bild der Schwebemarke, welches von der ersten Belichtung der Platte stammt, ist leicht von dem Bild der Schwebemarke der zweiten Belichtung zu unterscheiden, da das Bild der Schwebemarke der zweiten Belichtung die charakteristische Ziffer „2“ trägt. Auf den mittleren Ring des Schwebemarkenbildes der ersten Belichtung legt man das durchlochte Zentrum des Übertragungszirkels so, daß die Mitte des Ringes in der Mitte des durchlochten Zentrums des Übertragungszirkels erscheint.

Nun stellt man auf der Platte fest, welches der beiden Bilder des Fremdkörpers und der beiden Bilder der Hilfsmarke der ersten Belichtung entstammt. Dabei berücksichtigt man, daß alle Bilder der Platte, welche von der zweiten Belichtung stammen, gleichsinnig gegenüber den Bildern, welche der ersten Belichtung entstammen, verschoben sind. Wenn man die Richtung der Verschiebung des mit „2“ markierten Schwebemarkenbildes zum Bild der Schwebemarke der ersten Belichtung bestimmt hat, so ergibt sich, daß die gleichsinnig verschobenen Bilder des Fremdkörpers und der Hilfsmarke der zweiten Belichtung entstammen. Die zwei anderen Bilder entstammen also der ersten Belichtung und werden, wie folgt verwendet.

Nachdem das durchlochte Zentrum des Übertragungszirkels auf der Mitte des Schwebemarkenbildes der ersten Belichtung richtig liegt, führt man den einen Arm des Übertragungszirkels durch das Bild der Hilfsmarke der ersten Belichtung und zwar so, daß der dem zweiten Arm des Übertragungszirkels zugewendete Rand des Zirkelarmes durch die Mitte der Hilfsmarke geht. Nun führt man den zweiten Arm des Übertragungszirkels durch das Bild des Fremdkörpers der ersten Belichtung. Und zwar so, daß der „innere“, d. h. dem durch die Hilfsmarke geführten Arm zugewendete Rand des Zirkelarmes („Fremdkörperarmes“) durch die Mitte des Bildes des Fremdkörpers geht.

In besonderen Fällen, wo es wichtig ist, getrennt die Lage der Fremdkörperspitze und

Digitized by Google

der Fremdkörperbasis usw. auf die Haut zu übertragen, wird der Rand des Fremdkörperarmes jeweils durch den Punkt, dessen Lokalisation gerade übertragen wird, gehen.

Die beiden Arme des Übertragungszirkels bilden nun einen Winkel, und die Größe dieses Winkels wird auf der Winkelmeßskala des Übertragungszirkels abgelesen. Man notiert die gefundene Zahl am Block der Kurventafel des Schwebemarkenlokalisators.

Man vermerkt außerdem, ob der Fremdkörperarm im Verhältnis zum Hilfsmarkenarm des Übertragungszirkels im Bild a) kopfwärts oder fußwärts des Patienten, b) der Medianlinie des Körpers zu, oder dem Seitenkontur zu, verläuft. Ob also das freie Ende des Fremdkörperarmes nach „oben" oder „unten", nach „innen" oder „außen" sieht. Die vorgefundenen Verhältnisse werden notiert.

2. Die Übertragung des gemessenen Winkels auf die Haut des Patienten.

Bevor man zu ihr schreitet, muß die Tiefe des Fremdkörpers im Patienten und die seitliche Entfernung des Fußpunktes des Fremdkörpers von der Ausgangshautmarke bestimmt sein.

Die beiden Arme des Übertragungszirkels werden auf denselben Winkel eingestellt, welcher auf der Platte abgelesen wurde. Die eingezeichnete Ausgangshautmarke und die eingezeichnete Stelle der Hilfsmarke werden auf der Haut aufgesucht. Das durchlochte Zentrum des Übertragungszirkels wird auf die Ausgangshautmarke gelegt und zwar so, daß die Marke in der Mitte des durchlochten Zentrums erscheint. Nun orientiert man sich, wie eine Linie verläuft, welche die Ausgangshautmarke mit der Hilfsmarke auf der Haut des Patienten verbinden würde. Der eine Arm des Übertragungszirkels muß im Verhältnis zu ihr dieselbe Lage einnehmen, die der Fremdkörperarm beim Ablesen des Winkels auf der Lokalisationsaufnahme dem Hilfsmarkenarm gegenüber eingenommen hat, und welche in Schlagworten „oben" oder „unten", „außen" oder „innen" vermerkt ist. Man legt also den Übertragungszirkel so der Haut des Patienten an, daß in der Mitte des durchlochten Zirkelzentrums die Ausgangshautmarke erscheint, daß der eine Arm des auf den, auf der Platte gefundenen, Winkel eingestellten Übertragungszirkels durch die Hilfsmarke zieht und der andere Arm des Übertragungszirkels nach „oben" oder „unten", „außen" oder „innen" von ihm schaut (Fremdkörperarm). Der dem Fremdkörperarm zugewendete „innere" Rand des Zirkelarmes (Hilfsmarkenarmes) wird dabei durch die Mitte der Hilfsmarke auf der Haut geführt.

Wenn die Einstellung des Übertragungszirkels, wie beschrieben, ausgeführt wurde, so zeigt der Fremdkörperarm die Richtung, in welcher der Fremdkörper von der Ausgangshautmarke liegt, an. Und zwar liegt der Fremdkörper in der angezeigten Richtung von der Ausgangshautmarke um die Anzahl von Millimetern entfernt, welche als „seitliche Entfernung des Fußpunktes des Fremdkörpers vom Fußpunkt der Ausgangshautmarke" mit dem Schwebemarkenlokalisator gefunden wurde. Diese Zahl wird an der Zentimeterteilung des Fremdkörperarmes abgelesen. Der Punkt auf der Haut des Patienten, welcher an dieser Zahl an dem inneren Rand des Fremdkörperarmes liegt, entspricht dem Punkt, unter welchem senkrecht in der Tiefe, in der mit dem Schwebemarkenlokalisator gefundenen Millimeterzahl der Fremdkörper liegt. Dieser Punkt wird auf der Haut des Patienten markiert. Es ist der „Punkt senkrecht über dem Fremdkörper".

Dabei ist eine wichtige Maßregel einzuhalten. Das Resultat, welches am Fremdkörperarm des Übertragungszirkels abgelesen wird, ist nur dann richtig, der, wenn der Fremdkörperarm beim Ablesen des Resultates horizontal, also parallel zur Tischplatte, verläuft. Ist das nicht der Fall, so entsteht eine Fehlerquelle, welche desto größere Fehler zeitigt, je stärker der Fremdkörperarm zur horizontalen Ebene geneigt ist. Zur horizontalen Einstellung des Fremdkörperarmes dient die Libelle am Übertragungszirkel. Hat man die beiden Arme richtig am Patienten eingestellt, so hebt oder senkt man ein wenig die Zirkelarme, ohne das Zentrum

Digitized by Google

des Zirkels von der Ausgangshautmarke zu verschieben, bis die Luftblase der Libelle richtig in der Mitte der Libelle steht. Die Zirkelarme verlaufen nun horizontal. Man liest die Lage des Punktes senkrecht über dem Fremdkörper, wie oben angegeben, am Fremdkörperarm ab und von dem gefundenen Punkt am Fremdkörperarm mit dem einzeichnenden Farbstift senkrecht zur Haut des Patienten lotend, erhält man auf der Haut genau den Punkt über dem Fremdkörper.

Die horizontale Einstellung gestaltet sich sehr einfach, wenn man bei der Lokalisationsaufnahme die Ausgangshautmarke nicht zu nahe des äußeren Körperkonturs wählt.

Aus dem Allgemeinen Krankenhaus Hamburg-Barmbeck.

Eine (diphtherische?) Schlinglähmung im Röntgenbild.

Von

Prof. Dr. F. Reiche.

(Mit Tafel XXIII, Fig. a.)

Während der ausgedehnten Diphtherieepidemie, die seit 1909 in Hamburg herrscht, waren postdiphtherische Lähmungen eine viel gesehene Nachkrankheit auf unserer Abteilung. Daß sie an schwere und mittelschwere, aber auch an leichte Erkrankungen sich anschließen können, ist eine alte Erfahrung.

Außer den sehr häufigen Gaumensegel- und Akkommodationslähmungen und den gelegentlichen Paralysen des Abducens sahen wir nicht selten ausgebreitete Lähmungen der Nacken- und Rumpfmuskeln und der Extremitäten und schwere Schlinglähmungen, welche über lange Zeit die Anwendung der Schlundsonde erforderten und vielfach, trotz aller Vorsicht, zu Aspirationspneumonien führten. Es handelte sich bei dieser letzteren Komplikation durchweg um kleinere oder größere Kinder, deren graver Zustand schon von vornherein jeden Gedanken an die Möglichkeit einer röntgenographischen Verfolgung des Schlingakts in diesen Fällen ausschloß.

Die seltene Gelegenheit hierzu wurde mir bei einem 59jährigen, früher stets gesunden, syphilitisch nicht infizierten Mann gegeben, der ungefähr 6 Wochen nach einer ganz leichten, von ihm unbeachteten Halsentzündung unter gleichzeitigem schnellen Kräfterückgang an rasch zunehmenden Schluckstörungen erkrankte, die zu nahezu völligem Unvermögen, Speisen herunterzubringen, führten. Als ich eine Woche nach Beginn dieser Beschwerden mit Herrn Dr. S. May den Patienten untersuchte, fiel neben einer starken allgemeinen Abmagerung, einer schweren Ataxie der Beine und einer erheblichen Abschwächung der Patellarsehnenreflexe die Eigenart seiner Schlingstörung auf: falls er nicht zu große Flüssigkeitsmengen nahm, ging eine Deglutition anscheinend gut von statten, erst 10, 20, 30 Sekunden und selbst noch später setzte dann ohne eigentliche Dyspnoe ein mäßig heftiger Hustenreiz ein, der das Genossene mit reichlichem Schleim vermengt wieder nach außen beförderte. Diese Form des späten Eintritts des Hustenreizes glich so gar nicht dem üblichen Sichverschlucken mit der momentan darnach eintretenden Reaktion von seiten des Larynx und erinnerte mich ganz an eine Beobachtung, bei der eine luetische Ulceration bei einer 40jährigen Frau eine Kommunikation zwischen Trachea und Ösophagus geschaffen hatte, so daß mir ein analoger Vorgang und unter Berücksichtigung von Lebensalter, Anamnese und der Kachexie des Patienten ein von der Speiseröhre in die Luftwege durchgebrochenes Karzinom die wahrscheinlichste Diagnose erschien. Sie verbot die Sondierung des Ösophagus und ich nahm den Kranken ins Krankenhaus, von einer Röntgendurchleuchtung die weitere Klärung erwartend.

Theoder A., Lehrer, aufgenommen 30. I. 1917. Geringer Ernährungszustand: 51 kg bei 1,68 m Größe. Nasale Sprache. Starker Hustenreiz. Am Hals keine Drüsenschwellungen. Rachen gerötet; das

Digitized by Google

Gaumensegel hebt sich nur wenig, der Rachenreflex ist stark abgestumpft. Leichte Rötung beider Stimmbänder und der sonstigen Kehlkopfschleimhaut. Über beiden Lungen viel Giemen und Brummen; reichlicher Auswurf. Herz überlagert, Töne rein; Blutdruck 175 : 135. Im Urinsediment hyaline und granulierte Zylinder, vereinzelte Leukozyten und Erythrozyten. Akkommodationsparese. Schluckakt wie oben beschrieben; selten treten Speiseteile in die Nase. Kräftige Atembewegungen des Brustkorbs; ausgiebiges Zwerchfellphänomen. Armsehnenreflexe erhalten; sie fehlen (3 Tage nach obiger Untersuchung) völlig an den Patellar- und Achillessehnen. Sensibilität in den unteren Extremitäten stark herabgesetzt; ebenso große motorische Schwäche und Ataxie. Kein Rombergsches Phänomen. Babinskischer Reflex nicht vorhanden. 31. I. Im Rachenabstrich kulturell keine Diphtheriebazillen. Blutwassermann negativ. Reststickstoffgehalt des Blutes: 92 mg in 100 ccm. Im reichlichen Sputum keine Tuberkelbazillen, keine elastischen Fasern. Bei der Röntgenuntersuchung (H. Dr. Hänisch) fließt die Baryumaufschwemmung beim Trinken in die Trachea, diese röhrenförmig ausfüllend bis zur Aorta hin; so wird von weiterem Schluckenlassen Abstand genommen; die angeschlossene Sagittalaufnahme (vgl. Tafel XXIII, Fig. a) zeigt einen röhrenförmigen Ausguß der ganzen Luftröhre und der großen Bronchien unterhalb der Bifurkation und in beiden Unterlappen sind Haupt- und kleine Bronchien prall mit Kontrastflüssigkeit gefüllt. Erst allmählich setzt stärkerer Hustenreiz ein, der sie mit Schleim vermengt wieder herausbringt. Die Sondierung des Ösophagus geht glatt von statten; Säurewerte $^3/_4$ Stunden nach dem Probefrühstück: 88 Gesamtazidität, 62 freie Salzsäure. Webersche Probe im Stuhl negativ. 1. II. Zunehmende Schwäche in den oberen Extremitäten, quälende Parästhesien in den unteren. Sondenernährung, Strychnin- und Natr. kakodyl.-Injektionen. 10. II. Völlige Schlucklähmung. Bronchitische Geräusche auf den Lungen, Atmung ergiebig. 10. II. Starke Abschwächung der Armreflexe; Sensibilität In den Armen herabgesetzt. 13. II. Alle vier Extremitäten völlig gelähmt; Sehnenreflexe erloschen. intensive Schmerzen in den Beinen. Morphium. Dauernd fieberfrei. 23. II. Pat. kann wieder etwas schlucken. Arme und Beine noch bewegungsunfähig, Sensibilität stark abgestumpft, Reflexe erloschen. 5. III. 47,7 kg. 12. III. Geringe Beweglichkeit in den Beinen. Vorsichtiges Schlucken gelingt gut. 2,3 kg Gewichtszunahme. Bronchitis viel geringer. 2. IV. Große subjektive und allgemeine Besserung. Schluckt gut. Liest wieder. Beine leidlich gehoben, etwas Beweglichkeit in den Armen. Im Urin nur vereinzelt noch Spuren Eiweiß. 7. IV. Weitere Besserung der Motilität und Sensibilität; heut zum erstenmal, nach kleinen Steigerungen — bis 37,5° — in den letzten Tagen, Fieber bis 38,1°. Husten nicht vermehrt. 10. IV. 51 kg. Temperaturen der vergangenen Tage zwischen 37,7 und 38,5°. R. h. u. pleuritischer Erguß; er ist klar bei der Punktion und kulturell steril. 300 ccm werden entfernt. 12. IV. Temperatur bis 38,6°. Rasch wachsender Erguß; 1900 ccm abgelassen, spez. Gew. 1015. 16. IV. Temperatur bis 39,5°. Punktion: Eiter mit Streptokokken. Rippenresektion. 1. V. Sehr langsame Entfieberung. Arme und Beine gut, wenn auch kraftlos bewegt. Reflexe wieder angedeutet. Zur Feststellung der Ätiologie der überstandenen Polyneuritis werden mit einer Diphtheriebazillenemulsion — in vier verschiedenen Stärkegraden — Intrakutaninjektionen gemacht, um etwa vorhandene vermehrte Antikörper so nachzuweisen; eine Reaktion bleibt jedoch an allen Stellen aus. Urin dauernd eiweißfrei. 30. V. Kraft und Bewegungsfähigkeit der Extremitäten sehr gebessert; Pat. steht auf. Keine Akkommodationsstörungen mehr. Reichliche Nahrungsaufnahme. 30. VI. Ab und zu noch leichte Temperaturerhebungen. Die Wunde sezerniert nur noch wenig. 12. VII. Reflexe alle wieder normal. Wohlbefinden; Mattigkeit noch zugegen. 21. VII. Wunde geschlossen. Urin dauernd albumenfrei. 55 kg. 28. VII. Seit 9 Tagen ohne jede Temperatursteigerung. Geheilt entlassen. 30. XI. Blühendes Befinden. Urin chemisch und mikroskopisch normal. 61,5 kg. 21 mg Reststickstoff in 100 ccm Blut. Systol. Blutdruck 130 Hg.

Wir gehen wohl nicht fehl, wenn wir trotz des in späten Wochen der Rekonvaleszenz aus einer leichten Angina nicht mehr gelungenen Nachweises der Löfflerbazillen die beschriebene Schlucklähmung als diphtheritischer Natur ansprechen. Ihre Kombination mit einer nephritischen Reizung, mit ausgebreiteten Paralysen aller Extremitäten, mit Gaumensegel- und Akkommodationsparese spricht ebenso dafür wie ihr zeitlicher Eintritt nach jener Rachenaffektion und ihre allmähliche vollkommene Restitutio ad integrum.

Bei dieser Schlinglähmung drang nach der röntgenographischen Feststellung der gesamte verschluckte Kontrastbrei bis tief in die kleinen, durch ihn prall ausgefüllten Bronchien beider Unterlappen, wobei die wandständige Lagerung der Baryumschicht in den großen Luftwegen bis zur Abzweigung ihrer in die Oberlappen führenden Äste allein den sofortigen Erstickungstod verhinderte.

Daß dieser Vorgang derart sich abspielen konnte und in einem erst so verspätet einsetzenden — selbst eine Beobachtung im Fluoreszenzschirm und die Röntgenaufnahme vorher noch erlaubenden — Hustenreiz seinen Abschluß fand, setzt eine die motorische Schlucklähmung

Digitized by Google

begleitende ungemein tiefe Herabminderung der Reflexerregbarkeit in Kehlkopf und Trachea voraus, eine fast vollkommene Anästhesie des von den Ästen des N. laryngeus superior mit sensiblen Fasern versorgten Schleimhautbezirks. Sie findet ihr Analogon in der meist neben den diphtherischen Gaumensegellähmungen vorhandenen Herabsetzung der Sensibilität der Rachenschleimhaut und der Aufhebung ihrer Reflexerregbarkeit, deren in den neueren Monographien über Diphtherie von Krause und von Meyer nicht Erwähnung geschieht, auf die Strümpell aber aufmerksam macht, und die auch nach unseren Erfahrungen in den ausgeprägten Formen dieser Nachkrankheit nie vermißt wird.

Andere Erscheinungen von seiten des Vagus lagen bei unserem Patienten nicht vor. Die Herztätigkeit blieb anfänglich und während des konsekutiven Empyems eine gute und gleichmäßige.

Bemerkenswert sind schließlich noch die ungewöhnlich hohe Toleranz der Bronchialschleimhaut gegenüber dem durch viele Tage stattgehabten Hineingelangen reichlicher Speisemengen bis in feine Luftröhrenäste und der späte Eintritt der auf aspirierte Partikelchen wohl fraglos zurückzuführenden eitrigen Pleuritis; sie wurde erst Monate nach den schweren Tagen der völligen und noch nicht durch künstliche Ernährung ausgeglichenen Schluckunfähigkeit manifest.

Aus dem Landesbad der Rheinprovinz in Aachen. (Chefarzt Dr. Krebs.)

Das Röntgenbild der Osteo arthritis deformans.

Von

Walter Krebs.

(Mit Tafel XVIII—XXIII.)

So sehr noch die Ansichten über das Wesen und die Entstehungsursache der deformierenden Gelenkentzündung weit entfernt von Klärung und Einheitlichkeit sind, scheinen doch über die im Röntgenbild erkennbaren Veränderungen der Gelenke und Knochen keine größeren Meinungsverschiedenheiten mehr zu bestehen. Wenn die nachfolgenden Ausführungen sich trotzdem mit dem Röntgenbilde der als primäre Osteo arthritis deformans gemeinhin bezeichneten Gelenkerkrankung befassen, so geschieht es einmal aus dem Grunde, weil ich glaube, doch einige neue Beobachtungen beibringen zu können und ferner, weil eine Zusammenfassung der bisherigen Anschauungen über die auf der Röntgenplatte sichtbaren pathologischen Prozesse bei der genannten Krankheit wohl angebracht erscheint.

Ich verzichte dabei auf eine Besprechung der infolge von Tabes und Syringomyelie herbeigeführten, neuropathischen deformierenden Arthritis, deren Röntgenbefund sich nur in den exzessiven Formen, die sie entwickelt, sonst aber in nichts von der primären Osteo arthritis deformans unterscheidet.

Die O. a. def. der Wirbelsäule — Spondylitis oder Spondylarthritis deformans — gibt ein im vorgeschrittenen Stadium völlig eindeutiges, aber auch im Anfangstadium — und dessen Diagnosenstellung durch die Röntgenaufnahme ist naturgemäß besonders wichtig — für den Erfahreneren jedenfalls unschwer erkennbares und charakteristisches Bild. Die Wirbelzwischenräume sind infolge Atrophie der Zwischenwirbelscheiben — die selbst, falls nicht verkalkt, unsichtbar sind — vielfach verkleinert, die Wirbelkörper breiter, im Höhendurchmesser aber schmäler bzw. niedriger. Weichheit des Knochens bzw. osteoporotische Vorgänge — erkenntlich an der Aufhellung des Wirbelkörper-Knochenschattens — haben dieses Zusammensinken bedingt und oft außer einer wellenartig unregelmäßigen Gestaltung der Gelenkflächen der Körper auch eine stärkere konkave Beschaffenheit der Seiten sowie ein mehr oder weniger spitz ausgezogenes Überragen der unteren und oberen Gelenklinien im Gefolge. Dieses Überragen geht, je weiter der Krankheitsvorgang fortschreitet, mehr und mehr in deutliche Spitzen- und Zacken-

Digitized by Google

bildung über, die schließlich Stalaktitenform annehmen kann. Die eigenartige Neigung dieser Zacken, von der unteren Gelenkkante des vorhergehenden Wirbels gleichen Zacken der oberen Gelenkkante des nächstfolgenden Wirbels entgegenzuwachsen, führt dazu, daß sich allmählich zwischen den Wirbeln Spangen bilden, die mehr oder weniger feste Bindungen darstellen und erwiesenermaßen an der rechten Seite der Wirbelsäule häufiger auftreten als an der linken. Auch an den für den Ansatz der Rippen bestimmten Gelenkflächen der Wirbelkörper sieht man ab und zu Wucherungsgebilde, die Randexostosen darstellen und den Gelenkspalt verdecken bzw. unterbrechen und unregelmäßig gestalten können.

Die O. a. def. der Wirbelsäule ergreift in den meisten Fällen nur einige Wirbel, und zwar nach meinen Beobachtungen die des Lendenteils am relativ häufigsten, kann aber naturgemäß bei stärkerer Entwicklung und nach längerem Bestehen auch größere Abschnitte der Säule befallen: sie ist nach E. Fränkel scharf von der Spondyl. ankylopoetica, Strümpell-Bechterew, zu unterscheiden, die nur die kleinen Wirbelgelenke zu ergreifen pflegt, keinerlei hypertrophierende Prozesse zeigt, meist größere Strecken, wenn nicht den größten Teil der Wirbelsäule ergreift, und im Röntgenbilde — wegen des Sitzes und der Art der Erkrankung, nur in Ausnahmefällen festzustellen ist. Auf Grund eines kürzlich von mir beobachteten Falles von Spondyl. ankylopoet., bei dem die Wirbelkörper und auch die Hüftgelenke deutlich deformierende Prozesse zeigten, neige ich jedoch zu der Auffassung, daß auch bei der Wirbelsäulenversteifung Deformierungen der Wirbelkörper vorkommen können, die im R.-Bilde gut erkennbar sind.

Die Aufnahmen der Wirbel erfolgen in der Regel ventro-dorsal, mit der Ausnahme der Brustwirbelsäule, die zweckmäßig, falls sie durch die Herz- und Gefäßschatten etwa verdeckt oder nicht ausreichend sichtbar wird, schräg oder frontal aufzunehmen ist. Die Deutung der Wirbelbilder ist, wie schon bemerkt, im allgemeinen bei einiger Erfahrung nicht schwierig, bis auf die des fünften Lendenwirbels: seine Aufnahme mit den übrigen Lendenwirbeln zusammen gelingt wegen der normalen Lordose der Lendenwirbelsäule meist nur recht unvollkommen und gibt keine rechte Vorstellung von den Grenzen zwischen Normalem und Pathologischem. Jedenfalls hüte man sich wohl, aus einer etwa unklaren, von den anderen Lendenwirbeln abweichenden Zeichnung der Konturen des fünften Lendenwirbels allein auf seine Erkrankung oder Verletzung zu schließen (s. auch die Arbeiten von A. Köhler, Ludloff, Schede u. a. m.). Auch die Diagnosenstellung etwaiger Erkrankungen der Symphys. sacro-iliaca aus der Röntgenplatte ist nicht einfach: die Gefahr, aus kleinen Unregelmäßigkeiten der Gelenkflächen auf krankhafte Veränderungen zu schließen, ist nicht gering. Immerhin gelingt es in manchen Fällen doch, eine deutliche Zackenbildung am unteren Teil der Kreuz- wie auch der Darmbeingelenkfläche bei der O. a. def. zu erkennen.

Eine verunstaltende Veränderung im Schlüsselbein-Schulterblattgelenk auf der Röntgenplatte zu diagnostizieren, ist nur selten möglich, dagegen ist eine solche im Acromio clavicular-Gelenk relativ häufig und unschwer zu entdecken. Die Gelenkflächen sind rauh und uneben, an ihren Begrenzungskanten bestehen häufig Auftreibungen periostaler Natur, die mitunter auch auf den dem Gelenk benachbarten Knochenteil übergreifen.

Die Beurteilung und Deutung der Röntgenbilder bei der O. a. def. des Schultergelenks sind in vielen Fällen anerkanntermaßen selbst für erfahrenere Röntgenologen nicht leicht, weshalb, wenn nicht starke und ins Auge fallende Veränderungen sichtbar sind, Vorsicht geboten ist. Die genannte Erkrankung des Schultergelenks ist durch Bildung von Wulsten und Zacken am Rande der Gelenkflächen, die bei ihrem Entgegenwachsen vom Schulterblatt zum Oberarmkopf Spangen und Klammern bilden können und durch die freilich meist nicht sehr häufige, rauhe und unregelmäßige Beschaffenheit der Gelenkflächen selbst — besonders des Kopfes — charakterisiert. Den von Alban Köhler beschriebenen erbsen- bis kleinhaselnußgroßen Defekt an der oberen Linie zwischen Gelenkfläche und Tuberculum majus des Oberarmes möchte ich nicht, falls sie nicht besonders tief und rauhkantig ist, als Zeichen der O. a. def. ansehen, viel-

Digitized by Google

mehr glaube ich, daß es sich um die normale anatomische Inzisur handelt, die bei den betreffenden Röntgenaufnahmen vielleicht besonders markant hervorgetreten ist. Auch die Verschmälerung des Gelenkspalts auf der Platte — bedingt durch Schwund des Knorpels — ist nur selten über jeden Zweifel erhaben erkennbar, so daß alles in allem, selbst nach längerem Bestehen der Beschwerden in den Gelenken und bei gänzlichen Versteifungen, arthritische und arthritisch def. Veränderungen oft im Röntgenbilde, wie schon gesagt, nicht in dem Maße und Umfange nachweisbar sind, als das nach der Dauer der Krankheit und dem Grade der Funktionsstörung anzunehmen wäre.

Die O. a. def. des Ellenbogens ist gekennzeichnet durch Verbreiterungen der Oberarmkondylen infolge Osteophytenbildung, durch Schmälerwerden der Gelenkspalten und Aufrauhung der Gelenkflächen sowie durch „Umkrempelung" der freien Gelenkenden. Die Auflagerungen nehmen oft die verschiedensten Formen an; so erblickt man besonders ausgiebige Sporenbildungen am Olecranon und Umklammerungen der Gelenkenden durch Spangenbildungen, die besonders vom Olecranon und Proc. coronoides zu den Rändern der Fossa olecrani bzw. der Fossa coronoidea des Oberarmes hin, aber auch vom Speichenköpfchen zu den entsprechenden Gelenkrändern des Epikondylus lat. des Humerus hinziehen. Diese Wucherungen klemmen sich andererseits auch bisweilen zwischen die Gelenkenden und die epiphysären Teile der Knochen ein und behindern naturgemäß demzufolge jegliche Bewegung auf das empfindlichste. Auch an diesem Gelenk spielt die durch Rarifikation bzw. Atrophie bedingte Weichheit der Gelenkenden in manchen Fällen eine Rolle, so daß sie zusammengedrückt bzw. plastisch in der verschiedensten Weise verändert werden können, so z. B. das Köpfchen des Radius, das durch Eindrückung der Mitte und Emporstreben der Ränder die Form eines Sattels oder eines Ambosses mit hochgebogenen Enden gewinnt. Das bei der O. a. def. vielfach beobachtete Auftreten von freien Gelenkkörpern läßt sich bei den Röntgenaufnahmen der Ellenbogengelenke meist gut zur Darstellung bringen, und zwar in relativ häufigen Fällen.

Die Gelenke der Unterarm-Handverbindungen, wie diejenigen der Hand selbst, sind wohl am häufigsten von den Gelenken der oberen Gliedmaßen von der O. a. def. befallen — keinesfalls stehen sie nach meinen Beobachtungen den Erkrankungen der Ellenbogen an Häufigkeit nach, wie das Ledderhose, Preiser u. a. m. angeben.

Die charakteristische Zackenbildung aller an der Gelenkbildung beteiligten Knochen fehlt auch hier nicht, wie auch das Enger- und Rauhwerden der Gelenkspalten bis zu ihrem völligen Verschwinden und Verschmelzen der Knochen miteinander. Die Gelenkenden der Unterarmknochen zeigen die verschiedensten Verunstaltungen; anfängliche minimale Spitzenbildungen gehen über in stärkere und allmählich plumper werdende Wucherungen, die wiederum vergesellschaftet sein können mit mehr oder weniger großen atrophischen und Schmelzungsprozessen an benachbarten Stellen, so daß von der eigentlichen Form der Speichen- und Ellenenden nicht mehr viel übrigbleibt.

Eine häufiger beobachtete Deformierung betrifft den Proc. styloid. der Elle, der durch Endabflachung „eisenbahnpuffer"ähnliche Gestalt annimmt, und deren radialwärts sitzenden Wucherungen am distalen Ende den vom Radius ausgehenden oft entgegenwachsen, und so schließlich solide Verbindungen mit ihm schaffen. Daß der Griffelfortsatz der Elle bei dorso-palmarer Aufnahme an Stelle der normalen seitlichen Stellung vielfach eine solche in der Mitte des Ulnaendes im Röntgenbild einnimmt, ist meist bedingt durch eine gleichzeitig vorhandene Steifigkeit im Handgelenk, welche es verhindert, daß das Ulnaende bei der Aufnahme in der bei normal beweglichen Handgelenken üblichen Weise auf die Unterlage zu ruhen gelangt. Im übrigen kann diese Mittelstellung im Röntgenbilde aber auch bei gesunden Gelenken durch abnorme Fokusstellung herbeigeführt werden (A. Köhler), braucht also nicht immer ein Zeichen arthritisch-deformierender Vorgänge im Handgelenk zu sein. Weniger charakteristisch als an der Fußwurzel zeigt sich die O. a. deformierende Erkrankung der Knochen der Handwurzel: spitze Ansziehungen der Gelenkecken, wie auch gröbere Wucherungen und Aufrauhungen an den Gelenkflächen, ja Verschwinden der

Digitized by Google

Spalten zwischen den einzelnen Knochen, so daß sie oft zu einer soliden, nur schwer noch zu differenzierenden Masse werden, bei längerem Bestehen Eintritt der chronischen Knochenatrophie, an der sich auch die Enden der Unterarmknochen beteiligen, sind die auf der Röntgenplatte sichtbaren Erscheinungen der in Rede stehenden Krankheit. Außer der Knochenatrophie, bei der die Randzonen der Knochen, wenn auch verdünnt, doch stark markiert, wie mit „dem Bleistift nachgezogen" hervortreten, findet man nicht so selten in den Knochen selbst kleine, kreisrunde, wie mit dem Locheisen ausgeschlagene Höhlen von scharf konturierten, glatten Rändern umgeben. Diese von vielen Autoren (Huber, Potain und Serbanesco, Brugsch, Wollenberg u. a. m.) als charakteristisch für Gicht angesprochene, zystenartige Gebilde können nach meinen Erfahrungen und Beobachtungen aber durchaus nicht als diagnostisches Zeichen für Arthritis urica verwertet werden, kommen vielmehr sehr häufig bei der O. a. def. zu Erscheinungen. Sie müssen als Folgeerscheinungen trophischer Störungen angesehen werden, und brauchen für ihr Entstehen nicht die m. E. sehr weit hergeholte Erklärung, daß mit der Wiederaufsaugung des im akuten Gichtanfall in den Knochen abgelagerten sauren harnsauren Natriums auch eine Resorption von Kalksalzen an den in Rede stehenden Stellen einhergeht. Diese Resorption von Kalksalzen kann eben auch, ohne daß vorher ein Niederschlag feiner harnsaurer Salze im Knochen erfolgt ist, sich einstellen und deshalb — das beweisen mir eine Reihe von Fällen mit genauester Erhebung der Vorgeschichte, mit Untersuchung auf gichtische Erscheinungen in Knorpeln, Blut und Harn — ganz allgemein bei allen deformierenden Erkrankungen der Gelenke bzw. der Knochen eintreten (s. auch Verhandlungen der Niederrh. Ges. für Natur- und Heilkunde. Finkelnburg, D. m. W. 1917, S. 414).

In fast noch stärkerem Maße und noch häufiger findet man diese Zysten in den Fingergliedern. Hier sitzen sie an den Gelenkenden, und zwar häufiger an den distalen als an den proximalen, treiben, wenn sie an der Peripherie sitzen, die Corticalis bläschenförmig auf und können, wenn die Corticalishülle zu dünn geworden ist, platzen, so daß nur noch ein nach außen offenstehender Kreisrest bzw. eine kreisförmige Eindellung im Knochen sichtbar bleibt, dessen freie Ränder als scharfe Zacken hervorspringen. Wiederholt sah ich an der Basis des Daumenendgliedes, auf der Volarseite, kreisrunde, nach dem Innern des Knochens hin mit einer scharfen Demarkationslinie abgesetzte, nach außen in Kalottenform leicht hervortretende, nur spärliche Knochenstruktur innen aufweisendes Gebilde, deren Herkunft wohl auch auf trophische Einflüsse zurückzuführen ist. Bild Nr. 4a und 4b zeigt sehr hübsch, wie diese Rundung sich einige Jahre später peripher geöffnet und den Inhalt, der voraussichtlich mehr und mehr resorbiert worden ist, von sich gegeben hat, so daß nur noch zackige Randwulste an der Knochenoberfläche stehengeblieben sind.

An den Gelenkkanten sind wieder Spitzenbildungen, die entweder den Gelenkenden unmittelbar aufsitzen oder aus breiteren Wucherungen hervorgehen und sowohl distal- wie proximalwärts streben, das Typische. Die Gelenkflächen selbst verlieren ihre glatte Begrenzungslinien und werden rauh; ihre Zwischenräume verengern sich besonders in vorgeschrittenen Fällen immer mehr und werden schließlich überhaupt nicht mehr erkennbar. Die Köpfchen und Basen der Finger zeigen sich oft vergrößert, kalkärmer bzw. durchsichtiger als normal und erleiden mannigfache Gestaltänderungen, die sich in den Basen besonders dahin zeigen, daß sie niedriger, aber breiter werden und schließlich den mit ihnen im Gelenk verbundenen Köpfchen der proximal gelegenen Fingerglieder haubenförmig aufsitzen. Dabei wird ihre Zeichnung mehr und mehr verschwommen; unregelmäßig geformte dunklere bzw. lichtundurchlässigere Partien wechseln ab mit schmäleren, lichtdurchlässigeren helleren Abschnitten: Veränderungen, die sich von dem Bilde der fleckigen akuten Knochenatrophie nicht mehr wesentlich unterscheiden. Die Fingerbeere schließlich bleibt bei den Wucherungsprozessen ebenfalls nicht zurück: bisweilen zeigen sich aber auch atrophische Vorgänge, so zwar, daß die beerenförmige Anschwellung mehr und mehr schwindet und das Endglied mit einem an der Sitze verschmälerten, abgerundeten Stumpf endet.

Digitized by Google

Die in vielen Fällen beobachteten periostalen Verdickungen und Auftreibungen an den seitlich hervortretenden Vorsprüngen der Phalangenkörper — besonders der Mittelphalangen —, die die Ansatzstellen von Verstärkungsbändern der Sehnenscheiden darstellen und als solche auch auf normalen Bildern, aber in mehr glatter Form sichtbar sind, müssen in gleicher Weise als Ausdruck der Wucherungsneigung, die an anderweitigen Ansätzen von Sehnen, Kapseln und Bändern ebenfalls sehr häufig zutage tritt, angesehen werden.

Auch die an den Händen oft so zahlreich vorhandenen Sesambeine sind an den deformierenden Vorgängen bisweilen beteiligt, und zeigen dann statt der runden, glatten, scharf umgrenzten Form eine unregelmäßig höckrige.

Bei verkrümmten Fingern gelingt es meist gar nicht oder nur sehr unvollkommen, die entsprechenden anatomischen Veränderungen an den Gelenken auf die Röntgenplatte zu bekommen, wenn man nicht auch Profilaufnahmen von ihnen einzeln macht, die dann in außerordentlich deutlicher Weise die betreffenden Veränderungen an den Gelenken und die Stellungsanomalien zur Darstellung bringen.

Daß an den unteren Gliedmaßen die O. a. def. häufiger noch als an den oberen in die Erscheinung tritt, dürfte außer Zweifel sein und wohl darin seinen Grund haben, daß ihre Gelenke in noch häufigerem Maße durchschnittlich angestrengt, belastet und abgenutzt werden als die der oberen Extremitäten. Dazu kommt, daß bei Inkongruenz der Gelenkflächen (Preiser) naturgemäß die durch sie bedingten Reizungen und Schädigungen — in Rücksicht auf die statische Einheit der unteren Gliedmaßen — in wesentlich stärkerem Maße die Entstehung der O. a. def. an den unteren Gliedmaßen zu begünstigen vermögen als an den oberen.

Am Hüftgelenk zeigt die Pfanne an ihren Rändern Auflagerungen und Wucherungen, die besonders am oberen Teil weit vorspringen und wie ein dreieckiges Dach den Oberschenkelkopf bedecken können. Am unteren Pfannenrand findet man nicht selten knöcherne Wucherungen in Spangenform, die zur unteren Knorpelknochengrenze des Oberschenkelkopfes oder auch zum Ansatz der Gelenkkapsel ziehen. Der Zwischenraum zwischen Kopf und Pfanne wird durch Knorpelschwund enger und enger, zeigt vielfache Unregelmäßigkeiten in der Begrenzungslinie des Kopfes und verschwindet im vorgeschrittenen Stadium fast völlig. Der Oberschenkelkopf weist am Übergang zum Schenkelhals Wucherungen auf, die relativ seltener Spitzen- oder Zackenform besitzen, als massig und gerundet sind und oft mit den vom Pfannenrand ausgehenden Wucherungen in Berührung treten. Im Gegensatz zu diesen reaktiven, hypertrophischen Vorgängen stehen die Gestaltsveränderungen atrophischer Art, bei denen der Kopf abgeschliffen und biszu einem erheblichen Teil aufgezehrt wird. Schließlich kommt es aber wohl am häufigsten vor, daß hypertrophierende und atrophierende Prozesse nebeneinander bestehend im Röntgenbilde angetroffen werden, die zu eigenartigen Verbildungen des Kopfes führen. Je nach der Form hat man eine Pilz-, Walzen- und Spitzhutform usw. unterschieden, die sich aus den nebenstehenden Skizzen von selbst erklären. Daß diese Formveränderungen nur eintreten können infolge einer Weichheit des Knochens, der an Kalksalzen verarmt ist oder dessen Knochenbälkchen rarefiziert sind, ist anzunehmen. Auf dem Röntgenbilde sind diese Vorgänge der chronischen Knochenatrophie sehr wohl zu beachten, sowohl am Kopf wie auch am Schenkelhals, der vielfach verkürzt erscheint, ferner am großen Rollhügel, und kennzeichnen sich durch Aufhellung des Knochenbildes unter Erhaltung einer „reinlichen Zeichnung", nicht fleckigen. Diese Atrophie hat naturgemäß eine größere Weichheit, „Plastizität" nennt sie Hoffa, im Gefolge, die auch in einer Reihe von Fällen die bei der O. a. def. der Hüftgelenke so häufig angetroffene Coxa vara-Stellung bedingen dürfte. Gewiß wird vielfach die von Jugend her bestehende Coxa vara durch die abnorme Stellung des Schenkelhalses eine Arthritis deformans der Hüfte herbeiführen oder begünstigen können; daß aber andererseits das bei der O. a. def. in zahlreichen Fällen vorhandene Bild der Coxa vara durch O. a. def. selbst bzw. durch die infolge der Knochenatrophie verringerte Tragfähigkeit der Knochenstruktur im Übergang vom Schaft zu Hals bedingt ist, kann m. E. kaum zweifelhaft sein.

Digitized by Google

Nach stärkeren Schädigungen der Pfanne, sei es durch Unfall, sei es durch Infektion, aber auch in manchen Fällen von lange bestehender O. a. def. der Hüfte ohne derartige Grundlage, trifft man nicht gar so selten auf die als Pfannenwanderung bekannte Veränderung. Wir sehen meist nach hinten und vor allem nach oben im Zusammenhang mit der alten, ursprünglichen Pfanne, die in der Regel abgeflacht ist, eine neue Pfanne entstanden, in der der Oberschenkelkopf bei gleichzeitig steiler Stellung des Halses ruht (exzentrische Pfannenwanderung); wesentlich seltener ist die zentrale oder intrapelvine Pfannenwanderung (Henschen), bei der die Hüftpfanne halbkugelig in die Beckenhöhle hineinragt. In dieser tiefen Kuppel steckt der Oberschenkelkopf, und zwar oft so tief, daß der Trochanter major fast den Becken- bzw. Pfannenrand berührt und mit ihm artikuliert.

Das Malum coxae senile, das als eine Teilerscheinung einer allgemeiner O. a. def. zu gelten hat, zeigt dem eben geschilderten Bilde der def. Entzündung der Hüfte durchaus entsprechende Erscheinungen, und kann eine Sonderstellung auf Grund neuerer klinischer und röntgenologischer Erfahrungen nicht mehr beanspruchen.

Wohl mit am häufigsten von allen Gelenken werden die Kniee von der deformierenden Getenkentzündung ergriffen; nicht nur die Ober- und Unterschenkelepiphysen, sondern auch die Kniescheiben haben an der Erkrankung teil. Die Oberschenkelkondylen tragen im allgemeinen seltener Spitzenbildung an den Gelenkkanten zur Schau, als mehr oder weniger massige Auflagerungen, die die Gelenkfläche oft schalenförmig umgeben, aber auch seitlich an den Kondylen und Epikondylen und an den freien Gelenkenden, sowie der oberen Begrenzungslinie des Planum popliteum sitzen. Dabei ist zu beachten, daß auch bei ganz gesunden Gelenken bzw. Oberschenkelknochen an der letztgenannten Stelle ganz deutlich hervortretende Leisten sichtbar sind, die allerdings glatt zu sein pflegen und Ansatzstellen der Gelenkkapsel und Adduktorensehne bilden. Bei der O. a. def. des Kniegelenks findet man relativ häufig freie Gelenkkörper, die mit Vorliebe in der verschiedensten Größe und auch Gestaltung — in der hinteren Kniegelenkhöhle liegen, aber auch an anderen Stellen des Knies beobachtet werden. Ihre Unterscheidung von den 1—2 Sesambeinen im hinteren Kniegelenk — Fabellae —, die in der lateralen Gastroknemiussehne gelegen sind, ist im allgemeinen leicht — sofern die Sesambeine ihre ovale oder kreisrunde Form behalten haben; schwer naturgemäß, falls auch die Fabellae, wie häufig, deformiert sind: nur die Lage der letzteren vermag bei der Diagnosenstellung als Unterstützung mit herangezogen zu werden, da sie stets oberhalb einer im Gelenkspalt des stehenden Beines gelegten Horizontalebene und nicht über die Mitte hinaus auf der lateralen Seite (Alban Köhler) zu finden sind. Hierbei darf eine charakteristische Stelle an der Gelenkfläche des inneren Kondylus des Oberschenkels, an der sich das Lig. cruciatum ansetzt, nicht unerwähnt bleiben, an der nicht selten bei der O. a. def. des Knies nach Unfall eine dicht an der Gelenkgrenze gelegene längsovale Knochenstelle von etwa „Dattelkerngröße" (Axhausen), von hellerem Saum umgeben, gefunden wird, welche als Bildungsstätte eines Gelenkkörpers infolge von Osteo chrondritis dissecans aufzufassen ist. Als besonders charakteristische Veränderungen, oft schon in den frühesten Anfängen, nenne ich die an den Tubercul. intercondyloid. zu beobachtenden. Diese Erhöhungen beginnen bei der O. a. def. in die Höhe zu wachsen, werden spitz und spitzer und „kippen" schließlich mit der obersten Spitze um: sie sehen ganz wie ein an den Spitzen ausgezogenes und verlängertes, geschriebenes lateinisches *M* aus. Es bedarf kaum der Erwähnung, daß diese Veränderungen meist nur bei Sagittalaufnahmen gut zur Darstellung auf der Platte kommen, während sie von der Seite her (Profil) nicht recht oder doch weniger deutlich zur Geltung gelangen. Ob eine frühere Verletzung des an dem Tuberkulum ansetzenden Meniskus die vielfach vermutete Ursache für das Spitzenwachstum ist — Grashey — oder ob bei der O. a. def. nicht doch ihre allenthalben vorhandene Neigung zu Spitzenbildungen vermittels Osteophytenbildung auch hierfür den maßgebenden Faktor darstellt, möge dahingestellt sein: auf Grund meiner Beobachtungen neige ich zu letzterer Annahme. Außer diesen Wucherungen sind fast stets auch solche an den Gelenk-

Digitized by Google

rändern der Tibia zu bemerken: zuerst eine ganz wenig spitzwinklige Ausziehung der Kante, die allmählich immer mehr zu einer wirklichen ausgezogenen Spitze wird, und schließlich nach unten oder auch nach oben wächst und den Eindruck hervorruft, als wäre ein Brei von der Gelenkfläche des Schienbeins an den Gelenkkanten übergequollen unter Bildung mehr oder minder lanzettförmiger Tropfen und Zacken.

Weniger stark als das Gelenkende der Tibia pflegt das Capitulum fibulae in seinem mit dem erstgenannten Knochen gebildeten Gelenk betroffen zu werden: jedoch sind auch an ihm Unebenheiten der Gelenkfläche und Wucherungen an ihren Rändern ab und zu wohl zu bemerken.

Die Kniescheibe weist bei Profilaufnahmen an ihren proximalen und distalen Gelenkkanten oft schon sehr frühzeitig spitze Ausziehungen auf, die allmählich zunehmen und nach der Breite wachsend, in größere Wülste übergehen können. Auch die innere, wie die äußere Oberfläche tragen in vielen Fällen periostale Auflagerungen, die an der Innenfläche ein völliges Verschwinden des Spaltes zwischen Patella und Oberschenkelepiphyse bedingen können. Bei frontalen Aufnahmen sind Veränderungen an der Kniescheibe nur dann zu beobachten, wenn sie außerhalb der Femurenden projiziert ist. Der Gelenkspalt zwischen Oberschenkel und Schienbein wird nicht in allen Fällen verengt; wenn dies eintritt, so braucht sich diese Verengung aber nicht auf den ganzen Spalt zu erstrecken, sondern kann auf einen Abschnitt, was besonders häufig bei Genu valgum zu beobachten ist, beschränkt bleiben. Das mit O. a. def. behaftete Genu varum dagegen zeigt auf der Röntgenplatte vielfach charakteristisch ein freies Hervorragen des Tibiarandes nach innen unter dem inneren Gelenkfortsatz des Oberschenkels, das durch die Innenrotation des Unterschenkels in solchem Falle bedingt ist.

Die O. a. deformierenden Vorgänge an den Füßen und dem Fußgelenk sind mannigfacher Art; während sie an den distalen Enden der Unterschenkelknochen sich fast ausschließlich auf periostale Verdickungen an den Knöcheln, die eine höckrige Oberfläche bedingen, beschränken, und an den Enden der Malleolen nur in weniger charakteristischen Spitzenbildungen in die Erscheinung treten, sind sie an den Fußknochen in mannigfacher und meist unverkennbarer Weise zu beobachten.

Deformierungen am Talus sind besonders an zwei Stellen bemerkenswert: einmal erleidet oft der in normalem Bilde einfach, ab und zu auch doppelt vorhandene Processus posterior, der einen mehr oder weniger spitzen Zapfen darstellt, spitzige Ausziehungen oder Auftreibungen, und ferner zeigen sich an den dem Schiffbein gegenübergelegenen Gelenkkanten bzw. Ecken die ungemein charakteristischen Zackenauswüchse, die besonders bei Plattfußbildungen sehr frühzeitig aufzutreten pflegen, und darum auch für die Diagnosenstellung bedeutungsvoll sind. Am Fersenbein ist die Bildung von Sporen, sowohl unten am Ansatz der Lig. plant, besonders häufig am Proc. med., wie auch an den Ansatzstellen der Achillessehne ein nicht selten beobachtetes Symptom der O. a. def.; jedenfalls kommen jene ossifizierenden Prozesse bei dieser Krankheit nicht weniger häufig vor, als bei der Gicht, Gonorrhoe, Tabes, dem „Rheuma“ und Diabetes, sowie bei der Arterio sklerose (A. Köhler), wobei naturgemäß zuzugeben ist, daß die sklerosierte A. tibialis ant. und post. bei der O. a. def. älterer Personen meist sich sehr deutlich auf der Röntgenplatte abzeichnen. Da aber andererseits die Spina im Lig. plant. auch bei jugendlichen Individuen auftritt, so kann m. E. nur der Schluß für zulässig erachtet werden, daß Arteriosklerose und Sporenbildung häufig nebeneinander einhergehen und gleichzeitig angetroffen werden, ohne daß ein Kausalnexus zwischen ihnen besteht. Jedenfalls bedarf es keines Unfalls oder traumatischen Moments, auch nicht eines „kräftigen Fehltritts“ (A. Köhler), bis diese Ossikationen der Sehnen- bzw. Faszienansätze zutage treten und röntgenographisch festgestellt werden können, vielmehr sind sie bei der O. a. def. nur ein Ausdruck mehr für die auch an anderen ähnlichen Stellen beobachteten und meist auch gleichzeitig feststellbaren Neigung zu Knochenneubildungen. Hand in Hand mit dem Auftreten der Sporen, die manchmal eine Länge von 1 cm erreichen und außerordent-

Digitized by Google

lich spitz endigen können, gehen periostale Auflagerungen am hinteren Teil des Calcaneus, die oft eine erhebliche Ausdehnung sowohl nach der Länge, wie nach der Breite erfahren können. In gleicher Weise, wie die oben erwähnte Facies artic. navicul. des Sprungbeins auf dem Röntgenbilde oft scharf markierte Wucherungen und Zackenbildungen aufweist, zeigt auch die gegenüberliegende Gelenkfläche des Kahnbeins an ihrer oberen Kante spitze, verschieden hohe Ausziehungen; bei allen, einigermaßen ausgebildeten Plattfüßen finden sich diese ebengenannten arthritischen Veränderungen, die als eine Folge der von Preiser so nachdrücklich vertretenen Inkongruenz der Gelenkflächen anzusehen sind, und durch Pronation und Abduktion des Fersenbeins einerseits und Senkung und Drehung des Kahnbeins andererseits bedingt ist. Als weitere Kennzeichen der durch Plattfußbildung herbeigeführten O. a. def. der Fußwurzelknochen sind noch zu nennen das Klaffen des Gelenkspaltes zwischen Navikulare und Talus, sowie zwischen Calcaneus und Cuboideum — ebenfalls bedingt durch die genannten Lageveränderungen der Fußwurzelknochen- und Spitzenbildungen an ihnen, sowie an den Basen der Mittelfußknochen, die im allgemeinen schon bei den üblichen Dorso-plantar-Aufnahmen gut sichtbar sind.

Die Veränderungen an den Mittelfußknochen treten wesentlich zurück gegen die an den Zehen, zumal an der großen. Besonders bei Vorhandensein des Hallux valgus findet man Bilder von großer und charakteristischer Zeichnung. Die schon bei der Betrachtung von außen so eindeutige Haltungsanomalie zwischen Mittelfußknochen I und Zehengrundphalanx wird durch das Röntgenbild auf das eindringlichste ergänzt. Von der einfachen lateralen Abduktion bis zum fast völligen Abrutschen des Hallux von der Gelenkfläche des Mittelfußknochens, ja bis zur Luxation erstreckt sich die Deformität, welche gleichzeitig noch durch andere Verunstaltungen gekennzeichnet ist. Spitzenbildungen und manchmal recht klobige Randwucherungen, zusammen mit Einschmelzungen anderer Partien, besonders am Capitulum Metarsi I, das dadurch oft erheblich reduziert wird, und von seiner normalen Form kaum noch Spuren übrig behält, stellen den Typ dieser Verunstaltungen dar und finden sich auch in ähnlicher Form an den anderen Zehen wieder vor. Bei der sehr häufigen und oft schon nach wenigen Monaten seit Beginn des Leidens eintretenden Hyperextension der Zehen sieht man an ihnen die merkwürdigsten Verunstaltungen der Gelenke, die auf der Röntgenplatte bei seitlichen Aufnahmen des näheren zu studieren sind. Jedenfalls ähneln die Veränderungen an den Zehen sehr denen an den Finger: auch die bei ihnen erwähnten kreisförmigen Löcher oder Höhlen — von scharf markierten Rändern umgeben — finden sich an den Gelenkenden, und zwar nicht selten in einer Häufung, daß die ganze Partie wabenähnlich ausschaut. Sitzen diese Zysten nahe an der Peripherie, so können sie durch Druck von außen usw. platzen, in welchem Falle nur noch sporen- oder stachelähnliche Gebilde als Reste der Zystenhülle stehenbleiben. Die an den Schäften der Mittelphalangen in der Gegend der Grenze zwischen mittlerem und distalem Dritten oft sichtbaren kleinen runden oder auch spitzen Vorsprünge sind ähnlich wie an den Fingern nur dann als deformierende bzw. osteophytische Produkte anzusehen, wenn sich an ihnen, die als Ursprungsstellen der die Sehnenscheiden verstärkenden Bänder anzusprechen sind, gleichzeitig Wucherungen und Auftreibungen, die die Oberfläche der sonst mehr glatten Zacken zur ausgesprochen rauhen und unregelmäßigen machen, vorhanden sind.

Auch bei anderen Knochenleisten, an denen sich Gelenkkapseln, Bänder, Muskeln und Sehnen ansetzen, so z. B. an dem Schlüsselbein die Ansatzstelle des Ligam. coraco-claviculare, am proximalen Ende der Speiche die Ansatzstelle des Bizeps und anderes mehr, haben ja die dort beobachteten Wucherungen für die O. a. def. etwas durchaus Charakteristisches. —

Zur Unterscheidung der Osteo arthritis deformans von anderen chronischen Arthritiden im Röntgenbilde ist folgendes zu sagen.

Die sekundär chronische Arthritis, der eine akute Polyarthritis bzw. ein akuter Gelenkrheumatismus vorangegangen ist, zeigt in der Regel eine Verschmälerung der Gelenkspalten bis zum völligen Verschwinden dieser in hochgradigen Fällen, und gleichzeitig eine meist

Digitized by Google

ziemlich starke Atrophie der Knochen, verbunden mit häufigen Verunstaltungen und Verkrümmungen der Gelenke an Händen und Füßen, sowie Verschiebungen der das Handgelenk bildenden Knochen. Bei dem Verschwinden der Gelenkspalten ist oft überhaupt nicht mehr möglich, die einzelnen, am früheren Gelenk beteiligten Knochen wegen Verschmelzung, Synostosierung miteinander zu unterscheiden, was besonders deutlich und relativ häufig an den Handwurzelknochen zu beobachten ist. Solange also die sekundär chronische Arthritis in dieser Form sich im Röntgenbilde zeigt, ist naturgemäß die Unterscheidung von der Osteo arthritis deformans leicht und sinnfällig.

Treten aber, wie nicht selten, in schwereren oder schon längere Zeit bestehenden Fällen auch deformierende Prozesse, periostale usw. Wucherungen an den Gelenkenden der Knochen auf, so ist eine Diagnose, ob es sich dann um eine sekundär chronische Arthritis mit Deformierungen oder um eine primäre Osteo arthritis deformans handelt, ungemein schwierig, wenn nicht in manchen Fällen unmöglich; denn wie wir sehen, treten auch bei der O. a. def. Knochenatrophien, wenn auch vielleicht seltener und weniger stark ausgebildet, und Verkleinerungen der Gelenkspalten bis zur Synostosierung auf, so daß also diese Symptome bei der Differentialdiagnose nicht mit Sicherheit als entscheidend herangezogen werden können.

Ähnlich liegen die Verhältnisse bei der primär chronischen Arthritis, die ohne das Vorstadium einer akuten Entzündung allmählich einsetzt, chronisch verläuft und nach meinen Beobachtungen noch mehr als die sekundär chronische Arthritis zur Bildung von Deformitäten neigt, und oft bereits frühzeitig kleine Spitzen bzw. spitze Ausziehungen der Gelenkkanten zeigt. Wie schwer die Trennung der chronischen Arthritiden von der deformierenden Arthritis in nicht seltenen Fällen ist, beweist auch die ausführliche Arbeit von Hoffa und Wollenberg, in der bei den Erklärungen der Röntgenbilder der primär chronischen Arthritis wiederholt auf das Vorhandensein von gleichzeitigen Deformationen hingewiesen wird. Aber auch in den Fällen, in denen Deformationen im „engeren Sinne" von den beiden Verfassern abgelehnt werden, sind m. E. — soweit ein Urteil aus den Abbildungen des Buches gestattet ist — doch mehrfach solche unverkennbar.

Bei der primär chronischen Arthritis noch eine Unterscheidung zu machen zwischen einer monartikulären, zuweilen symmetrischen Form mit hypertrophischen Erscheinungen und einer polyartikulären atrophischen Form (A. Köhler), vermag ich mich nicht zu entschließen, da eine scharfe Trennung m. E. nicht möglich ist, vielmehr fast stets fließende Übergänge — früher oder später — auftreten. Aus dem gleichen Grunde möchte ich auch Jacobsohns Anschauung über die Arthritis hypertrophicans und atrophicans ablehnen, da vielfach, ja wohl meist atrophische und hypertrophische Prozesse bei einem und demselben Krankheitsfalle nebeneinander hergehen, und meine, daß, wenn man dieser Neigung der Arthritiden Rechnung trägt, die obige von mir und auch von Hoffa und Wollenberg vorgenommene Unterscheidung bzw. Einteilung der Arthritiden die einfachste und am meisten zutreffende ist.

Die Unterscheidung der O. a. def. von der Gicht im Röntgenbilde gilt bisher als nicht schwierig, sobald die bereits in den vorstehenden Ausführungen wiederholt erwähnten kleinen Zysten in den Knochenenden nachweisbar sind. Diese scharf umrandeten, lichtdurchlässigen Hohlräume, die mit Vorliebe an den Epiphysen der Metakarpen und Fingergliedern, sowie an den entsprechenden Teilen der Füße, aber auch in den Handwurzelknochen angetroffen werden, haben aber nach meinen Beobachtungen für die Gicht nichts Charakteristisches und Beweisendes, sondern müssen allgemein als Begleit- bzw. Folgeerscheinung der O. a. def. — sei es auf uratischer Grundlage oder nicht —, ja auch der primär und sekundär chronischen Arthritis, die mit Deformationen vergesellschaftet ist oder in O. a. def. übergehen, angesprochen werden. Für diese Auffassung von der Bedeutung der Lochdefekte sind die Bekundungen der pathologischen Anatomen von ausschlaggebender Bedeutung, die sehr wohl das Auftreten von Zysten bei der O. a. def. kennen und sie als Einschmelzungsprodukte bewerten (s. a. M. B. Schmidt in Aschoffs Lehrbuch der pathologischen Anatomie).

Digitized by Google

Es bedarf eben, wie ich auch schon vorher ausführte, nicht erst des Niederschlags von lichtdurchlässigeren, harnsauren Salzen an Stelle und als Ersatz der Kalksalze, um diese, auf der Röntgenplatte hellen, öfter zu mehreren nebeneinander sich vorfindenden oder sich übereinander schiebenden und dann Wabenform annehmenden hellen Flecke hervorzurufen, vielmehr sind sie ein Ausdruck mehr der arthritisch-deformierenden, das subchondrale Knochengewebe beteiligenden Vorgänge an den Gelenken. Daß diese und andere Deformationen auch bei der Gicht vorkommen, dürfte eine Folge der lokalen Nekrose sein, die wiederum bedingt ist durch die Ablagerung der Urate im Knorpel, und zwanglos in Übereinstimmung mit den Anschauungen Axhausens von der Pathogenese der deformierenden Prozesse an den Gelenken zu bringen sein.

Ich vermag deswegen das Vorhandensein eines irgendwie grundlegenden, unterscheidenden Merkmals zwischen O. a. def. und Arthritis urica im Röntgenbilde nicht zuzugeben, wie ja auch Wollenberg u. a. das Fehlen charakteristischer Röntgenzeichen wenigstens für die großen Gelenke bestätigt.

Es wird nur in seltenen Fällen erforderlich werden, eine Unterscheidung zwischen O. a. def. und gonorrhoischer Erkrankung der Gelenke im Röntgenbilde zu suchen. Gemeinhin ist die letztere durch meist starke Atrophie der beteiligten Knochenenden, die oft noch lange nach Ablauf der eigentlichen Entzündung zurückbleibt und Verengerung der Gelenkspalten bis zur Synostose charakterisiert, und dann von der primär und sekundär chronischen Arthritis fast unmöglich zu unterscheiden (Kienböck). Bei länger bestehender Krankheit zeigt aber auch die gonorrhoische Arthritis ganz deutliche Neigung zu typischen Deformationen, so daß dann die Differentialdiagnose — besonders wenn es sich etwa um Erkrankung mehrerer Gelenke handelt — zwischen Arthritis gonorrh. und O. a. def. außerordentlich erschwert bzw. unsicher wird. Ähnliche Bilder wie die gonorrhoische Arthritis zeigen die nach Typhus, Sepsis, Pneumonie und Skarlatina entstandenen chronischen Arthritiden.

Die Syphilis-non hereditaria der Gelenke zeigt im allgemeinen Bilder, die nicht wesentlich von der O. a. def. verschieden sind. Auf einer Platte von Syphilis des Fußgelenks (Wassermann + + + +) bei einem meiner Patienten waren periostale Auflagerungen und Verdickungen der Knöchel, des Talus und Calcaneus in einem Umfange vorhanden, wie ich das an selbst sehr vorgeschrittenen Fällen der O. a. def. zu beobachten noch nicht Gelegenheit gehabt habe: die Analogie mit den bekannten reaktiven Periostiden und Knochenneubildungen in der Nähe gummöser Erweichungsherde, die sonst mit Bevorzugung an den Diaphysen der Röhrenknochen, besonders denen der Tibia, an der Clavikula, dem Schädeldach und dem Sternum angetroffen werden, liegt hier gewiß nahe. —

Um zum Schluß noch die differentiell diagnostischen Punkte zwischen Tuberkulose und O. a. def. zu erwähnen, so ist zu sagen, daß alte Fälle tuberkulöser Erkrankung sehr häufig das Bild der O. a. def. mit nicht unerheblichem Randwucherungen der Gelenke zeigen. Sind diese aber nicht hinzugetreten und ist die Entzündung ohne Defekt ausgeheilt, so behält das veränderte Gelenk bei scharfen Umrissen meist eine grobe, eventuell rarefizierte Struktur (Grashey). In früheren Stadien, in denen die Knochennekrose mit Sequesterbildung das Bild vornehmlich beherrscht, ist die letztere deutlich als solche zu erkennen: ein heller Hof umgibt den kleinen rundlichen, aber unregelmäßig gestalteten, oft auch keilförmigen Sequester. Die Knochenatrophie ist gleichfalls meist stark ausgebildet, oft dermaßen stark, daß die Erkennung der Konturen größerer Gelenke erschwert und etwaige kleinere Arrosionen nicht mit Sicherheit festzustellen sind. Nur bei kleineren Gelenken läßt dagegen die Atrophie — vorausgesetzt, daß es sich nicht um die akute, fleckige Atrophie handelt — die Randlinie, wie schon früher bemerkt, stärker hervortreten, bis sie vom etwaigen entzündlichen Prozeß durchbrochen wird (Grashey).

Sicherlich wird man also in einer nicht kleinen Reihe von Fällen allein auf Grund des Röntgenbildes die Diagnose auf primäre O. a. def. zu stellen in der Lage sein; in anderen

Digitized by Google

Fällen wiederum kann die Betrachtung und Beurteilung des Röntgenbildes dem Erfahreneren Anregung bzw. zum Mindesten einen Hinweis bieten, bei der Deutung des Krankheitsbildes auf Momente achtzugeben, die ohne die Röntgenaufnahme bis dahin etwa nicht in Betracht gezogen waren und von ausschlaggebender Bedeutung sein können; in noch anderen Fällen schließlich werden wir auch heute nicht der anamnestischen Angaben und Betrachtung des gesamten klinischen Verlaufs entraten können, um eine einwandsfreie Deutung des Röntgenbildes geben zu können.

Auszüge aus einigen Krankengeschichten:

1. Zim.: 35 J. Arbeiter im Laboratorium.

Erblich nicht belastet. Bis vor 2 Jahren gesund. Dann Erkrankung an Influenza, einige Tage später an schmerzhaften Schwellungen der verschiedensten Gelenke. 4 Monate danach Arbeitsaufnahme. Genau 2 Jahre nach seiner ersten Erkrankung erneut Influenza mit starken Schmerzen in den Gelenken, bes. in dem der Füße. Ursache angeblich Erkältung.

Befund an den Füßen: Hallux valgus beiderseits, Hyperextension der Zehen.

Röntgenbefund: Hallus valgus beiderseits, bes. links, linkes Köpfchen des Nagelgliedes der gr. Zehen an der Spitze wie abgefressen. Zackenbildung, Wucherungen und Deformierung an der Basis; Verunstaltung der Zehengelenke. Rechts Verunstaltung mit Höhlenbildung an der Basis des Nagelgliedes der Hallux. Halbkreisförmige Annagung des Köpfchens desselben. Zehen lateralwärts. Gelenk zwischen Mittelfuß-Zehen III durch Wucherung an der verbreiterten Basis des Zehengliedes und zum Teil kreis-, zum Teil halbkreisförmige, nach außen offene Höhlenbildungen am Köpfchen des Metatarsus, die wie an Stielen sitzend, von ihm ausgehen — verunstaltet. Chr. Atrophie der meisten Metatarsalköpfchen.

Diagnose: Arthritis chr. sec. O. a. def. sec. s. Bild 13.

2. W. A.: 44 Jahre. Wiederholt Mandelentzündungen.

Vor 9 Jahren plötzlich Gelenkrheumatismus in den Händen und Ellenbogen. Die Schmerzen haben bis jetzt darin weiterbestanden und erst in letzter Zeit abgenommen.

Zurzeit Schmerzen in den Knien und in den Händen.

Befund: Fingergelenke beider Hände verkrümmt und versteift. Handgelenke fast unbeweglich. Rechtes Knie knirscht und ist bei Bewegungen schmerzhaft, in beiden Kniegelenken geringer Erguß. Fußgelenke geschwollen.

Röntgen: Starke Synstose an beiden Handwurzeln, deutliche Lochbildungen an den verschiedensten Knochen und andere Deformationen. Chr. Knochenatrophie bes. der Handwurzel usw.

Diagnose: Sek. chron. Arthritis. Ost. def. sec. s. Bilder 19 u. 20.

3. W.: 43 J. Mit 7 Jahren Operation am r. Oberschenkel, 1 Jahr lang krank. Mit 17 Jahren Lungenentzündung. Mit 27 Jahren $^1/_2$ Jahr lang an akutem Gelenkrheumatismus krank, bes. ergriffen waren die Hand-, Knie- und Fußgelenke. 3 Jahre später setzten erneut rheumatische Beschwerden ein, deretwegen er sich häufiger ärztlich behandeln lassen mußte. Jetzt wieder seit $^3/_4$ Jahren Schmerzen in den Knie- und Fußgelenken und in der rechten Hand.

Schwächlicher, blasser, schlecht ernährter Mann. Systolisches Geräusch an der Herzspitze.

Schultern versteift, so daß aktiv und passiv der Arm nur bis zur Horizontalen bewegt werden kann. Beide Handgelenke verdickt und völlig versteift. An der rechten Hand die Grundgelenke sämtlicher Finger, sowie Mittelgelenke des 2., 4. und 5. Fingers verdickt, Beweglichkeit eingeschränkt. Beide Knie stark geschwollen, schmerzhaft und in der Beweglichkeit behindert. Beide Fußgelenke fast völlig steif und etwas verdickt. Sämtliche Zehengelenke links in der Beweglichkeit beschränkt und schmerzhaft. Gang mühsam.

Röntgen: Starke Deformationen beiderseits der distalen Enden von Elle und Speiche. Deutliche Lochbildung an der Basis des Metakarp. I, am Mittelgelenk des 5. Fingers und am Metakarpo-Phalangengelenk II, sekundäre Deformationen, Synostose der Handwurzel.

Diagnose: Sek. chron. Polyarthritis. O. a. def. sec. s. Bild 18.

4. Bou.: 27 J., Hüttenarbeiter, bis zum 21. Lebensjahre gesund. Dann allmähliches Einsetzen von Schmerzen in den Fußgelenken, die sich nach und nach auch auf die Hand- und Fingergelenke erstreckten. Seitdem in jedem Wetterwechsel verstärkte Beschwerden. Ursache angeblich Erkältung. L. Handgelenk versteift. Grund- und Mittelgelenke des 2.—4. Fingers beiderseits geschwollen, fluktuierend. Beiderseits Plattfuß. Gelenke der unteren Gliedmaßen frei.

Harnsäurebefund im Blut: nach 3 Tagen purinfreier Diät 2,5 mgr.

Harnsäure im Urin: 0,4 g in der Tagesmenge; innerhalb 2 Tage bei purinfreier Diät Heruntergehen auf die Höhe, die die Harnsäure vor dem Versuch bei purinfreier Diät zeigte.

Digitized by Google

Röntgen: Außer anderen Deformationen der Hände deutliche Lochbildung, bes. am Mittelgelenk des 4. rechten und Matakarpo-Phalangengelenk des 3. rechten Fingers, weniger deutlich ist sie an den Mittelgelenken des 3. und 4. linken Fingers.

Diagnose: Primäre chron. Arthritis. O. arthr. def. sec. s. Bilder 21 u. 22.

5. Olsch.: 26 J. Früher stets gesund, bis auf häufigere Mandelentzündungen. In der Familie kein „Rheumatismus".

Vor 4 Jahren plötzlich Schmerzen in den verschiedensten Gelenken, beginnend in der linken Hand mit Anschwellungen. 4 Wochen bettlägerig. Vor $^1/_2$ Jahre wieder plötzlich Anschwellung, deswegen sie 29 Wochen im Krankenhaus gelegen hat.

Befund: Beide Gaumenmandeln stark geschwollen.

Finger beider Hände sich spindelförmig nach vorn verjüngend. Grundgelenke verdickt, desgleichen beide Handgelenke, deren Beweglichkeit erheblich eingeengt und schmerzhaft ist. Beide Fußgelenke leicht verdickt. Schmerzen im rechten Ellenbogen bei Bewegungen und in der Muskulatur beider Schultern.

Röntgenologisch: Abgesehen von anderen deformierenden und synostosierenden Prozessen — bes. der linken Handwurzelknochen — deutliche Zystenbildung an den verschiedensten Knochenenden beider Hände.

Diagnose: Sek. chron. Arthritis. O. a. def. sec. s. Bild 3a.

Hauptsächlichste Literatur.

Axhausen, Die def. Gelenkentzündung im Lichte neuer Forschung. Berl. klin. Wochenschrift. Nr. 47. 1915.

Derselbe, Neue Untersuchungen über die Rolle der Knorpelnekrose in der Pathogenese der Arthritis deformans. Archiv für klin. Chirurgie. 1914. 104. Bd. 2. Heft.

Derselbe, Die Entstehung der freien Gelenkkörper und ihre Beziehungen zur Arthritis deformans. Ebendort. Heft 3.

Bähr, Die Entstehung des Calcaneusspornes, des Olecranonspornes. Fortschritte auf dem Gebiete der Röntgenstrahlen. XIII. Band.

Brugsch, Gicht. 1. Band der Spez. Path. und Therapie innerer Krankheiten. Verlag Urban & Schwarzenberg. 1913.

Eugen Fränkel, Bemerkungen über die chronische ankylosierende Wirbelsäulenversteifung. M. m. W. 1914. Nr. 25.

Grashey, Atlas chirurg.-pathol. Röntgenbilder.

Henschen, Die zentrale und intrapelvine Pfannenwanderung der Hüfte auf koxitisch-arthropathischer Grundlage. Verhandlungen der D. orthop. Ges. 1913.

Hoffa und Wollenberg, Arthritis deformans und sog. chronischer Gelenkrheumatismus. Stuttgart bei Enke. 1908.

Jacobsohn, Arthritis hypertrophicans. Mitt. a. d. Grenzgebieten usw. 1912. 25. Bd. Heft 4.

Köhler, Alban, Erkrankungen des Skeletts im Grundriß und Atlas der Röntgendiagnostik von Grödel. 1914.

Köhler, Grenzen des Normalen und Anfänge des Patholog. im R.-Bilde. 1915.

Ledderhose, Die Arthritis deformans als Allgemeinerkrankung. Schriften der wissenschaftl. Ges. in Straßburg. 24. Heft. 1915.

Plate, Über kl. Erscheinungen bei den Frühstadien der Spondyl.-deformans. M. med. Wochenschrift. 1911.

Preiser, Statische Gelenkerkrankungen. Stuttgart bei Enke. 1911.

Selka, Über Calcaneusexostose. Fortschr. auf dem Gebiete der Röntgenstrahlen. XIII. Band.

Wollenberg, Zur Differentialdiagnose der chron. Gelenkerkrankungen. Verh. der D. orthop. Ges. 1913.

Digitized by Google

Zu B. Krönigs Tod.

Am Morgen des 29. X. 1917 wurde Geheimer Hofrat Prof. Dr. Bernhard Krönig in Freiburg i. B. durch den Tod von seinem schweren Krankenlager erlöst. Er hatte aus dem Felde die Symptome einer schleichenden Infektion mitgebracht, aus der sich im Januar 1915 eine schwere septische Pneumonie entwickelte. Ihre Folgen hat sein sonst so harter Körper nicht mehr ganz überwunden. In allmählich kürzer werdenden Zwischenräumen traten Störungen der Herztätigkeit auf, gegen die er mit all seiner zähen Willenskraft ankämpfte. Als der Tod schon zu seinen Häupten stand, rang Krönig ihm noch reife Früchte seiner Wissenschaft ab, die uns ein Zeichen dessen sind, daß wohl sein Körper, nicht sein Geist gestorben ist.

Wenn ich vor den Lesern dieser Zeitschrift ein kurzes Bild vom Leben und Wirken Krönigs entrolle, so wird es sich im wesentlichen auf seine besondere Bedeutung für das Gebiet der Röntgenstrahlen im engeren und weiteren Sinne zu beschränken haben, da eine allgemeine Würdigung seines Wissens und Könnens den Zeitschriften seiner Spezialdisziplin vorbehalten bleiben muß.

Krönigs äußerer Lebensgang war wechselreich und vielbewegt. Er ward am 27. I. 1863 in Bielefeld i. W. geboren. Obwohl er nach Absolvierung des Dessauer Gymnasiums ursprünglich Physik studieren wollte, wandte er sich aus äußeren Gründen dann doch der Medizin zu, deren Studium er 1884—1889 in Heidelberg, München, Kiel, Berlin und wieder München oblag. Nach erfolgter Approbation und Promotion war er Assistent an der chirurgischen Abteilung des Elberfelder Krankenhauses bei Pagenstecher, arbeitete an der chirurgisch-orthopädischen Heilanstalt von Hoffa-Würzburg, am Hygienischen Institut der Universität Berlin unter Robert Koch und am Pathologisch-Anatomischen Institut der Berliner Universitäts-Frauenklinik unter Olshausen und Karl Ruge. Nach dieser vielseitigen Ausbildung wandte er sich an der Leipziger Universitäts-Frauenklinik als Assistent von Zweifel definitiv seinem Spezialfach zu, auf dem er als Arzt, Lehrer und Forscher so Großes geleistet hat. 1896 habilitierte er sich, übernahm dann 1899 mit Menge die Privatklinik Saengers und ward 1901 zum außerordentlichen Professor an der Universität Leipzig ernannt. 1903 wurde er Nachfolger auf B. S. Schultzes Lehrstuhl in Jena, lehnte dort noch einen von Erlangen an ihn ergangenen Ruf ab und ging im Jahre 1904 sodann als Nachfolger Hegars nach Freiburg. Hier blieb er, trotzdem ihn die Universität Berlin 1910 auf den gynäkologischen Lehrstuhl der Königlichen Charité berief, bis zu seinem allzufrüh erfolgten Tode.

Krönig war einer von den wenigen, die schon sehr früh die große Bedeutung der Röntgenstrahlen für die Gynäkologie und Geburtshilfe erkannten. Im Jahre 1904 — in einer Zeit also, wo man an den gynäkologischen Kliniken noch nicht viel von Röntgenstrahlen redete — richtete er in der Freiburger Frauenklinik das erste Röntgenzimmer ein, in dem trotz der dem Gynäkologen damals noch ungeläufigen Technik gleich von Anfang an fleißig gearbeitet wurde. Bei dem damaligen Stand der Röntgentherapie nimmt es kaum wunder, daß es zuerst hauptsächlich diagnostischen Zwecken diente. Wenngleich die von Krönig angegriffenen Probleme zuerst wegen der noch sehr primitiven Technik nur in bedingter Weise ihre Lösung finden konnten, so gelang es doch nach und nach eine ganze Reihe von wissenschaftlich interessanten und instruktiven Aufnahmen zu machen, die für die damalige Zeit zweifellos etwas Besonderes darstellten: charakteristische Bilder von wichtigen Beckendeformitäten, Aufnahmen vom intrauterinen fötalen Skelett in frühen Schwangerschaftsmonaten, die photographische Diagnose der Zwillingsschwangerschaft und die röntgenographische Darstellung der im uropoetischen System der Frau vorkommenden physiologischen und pathologischen Veränderungen, die in der Cysto- und Pyelographie eine ganz spezielle Bedeutung gewonnen haben. Bei zunehmender Technik und verbessertem Instrumentarium gewannen die anfänglich nur schüchternen diagnostischen Versuche auf dem Gebiet der Geburtshilfe und Gynäkologie bald eine größere Ausdehnung. Krönig erkannte immer deutlicher, daß die Röntgenstrahlen gerade für so manche bei Frauen häufig vorkommenden Störungen eine ganz besondere diagnostische Bedeutung haben. Die Frage der chronischen Obstipation in allen ihren Formen, die Frage der Enteroptose, des Coecum mobile wurde eifrig vor dem Beleuchtungsschirm studiert, sobald Beschwerden und Symptome keine eindeutige gynäkologische Diagnose ermöglichten. Ob die Darmpassage aus nervösen oder mechanischen Gründen behindert sei, ob die vorhandenen Störungen durch Kompression des Darmes von außen, durch peritoneale Adhäsionen oder infolge Verlegung der Lichtung durch einen Tumor bedingt waren, ob ein Ileus oder eine Peritonitis den Grund der Darmparese abgab, über alles das wurde zuvor das Röntgenbild befragt, ehe schwerwiegende therapeutische Entscheidungen getroffen wurden. In den letzten Jahren nahm die Bedeutung der Röntgendiagnose an der Krönigschen Klinik so zu, daß ein besonders dafür angestellter Assistent mehr als reichliche Arbeit auf der diagnostischen Abteilung der Röntgenstation fand.

Die diagnostische Verwendung der Röntgenstrahlen wurde natürlich durch die Röntgentherapie weit übertroffen. Es waren die Aufsehen erregenden Mitteilungen von Albers-

Digitized by Google

Schönberg, die Krönig veranlaßten, von neuem therapeutische Versuche mit der Röntgenbehandlung aufzunehmen. Gemäß seiner Ansicht, daß man das beste Wasser aus der Quelle selbst schöpft, entsandte er einen Assistenten zu seinem Freund und Mitassistenten aus der Leipziger Zeit, Albers-Schönberg. Krönig hat immer wieder voll Dank und Anerkennung betont, daß all die an seiner Klinik geleistete strahlentherapeutische Arbeit sich auf die Erfahrung von Albers-Schönberg gründete. Wenn er in seiner speziellen Röntgentechnik trotzdem bald seine eigenen Wege ging, so geschah das in der Erwartung, die Heilerfolge sicherer und schneller erzielen zu können, falls man größere Strahlendosen unter Anwendung eines die Haut schützenden Metallfilters anwenden würde. Die Hoffnung erfüllte sich. Trotzdem die röntgentherapeutischen Arbeiten Krönigs und seiner Schüler zu Anfang meist ungläubig und noch auf lange Zeit sehr kritisch beurteilt wurden, hat sich die Röntgentiefentherapie doch allmählich in der Gynäkologie durchgesetzt, so daß sie jetzt wohl allgemein als die Methode der Wahl in der Behandlung der gutartigen Blutungen und Myome des Uterus angesehen werden kann. Zugleich ist deutlich zu erkennen, daß sich die spezielle Röntgentechnik immer mehr nach der Seite der von Krönig angewandten großen Dosen verschoben hat. Krönig ging in den letzten Jahren noch einen Schritt weiter. Er erreichte es vermittelst einer auf physikalischen Berechnungen und biologischen Versuchen gegründeten Technik, Myome sogar in einer einmaligen Sitzung zu heilen. Das war, auch wenn sich vorläufig noch viel Widerspruch dagegen geltend machte, wiederum ein großer Schritt vorwärts auf dem Wege zu dem Ziel, das Krönig zu erreichen bestrebt war.

Waren Myome und Metropathien gleichsam die Schulfälle für die Röntgentiefentherapie in der Gynäkologie, so kamen natürlich daneben auch andere Indikationen zu ihrem Recht. Den Versuchen, mit der Strahlenbehandlung auch bei der Osteomalazie und bei der tuberkulösen Peritonitis günstige Heilerfolge zu erzielen, war allerdings nur ein sehr bedingter Erfolg beschieden. Mit um so größerem Eifer mobilisierte Krönig die Strahlentherapie gegen den schlimmsten Feind der Menschheit: den Krebs. Wenn die Oberflächentherapie das Ulcus rodens heilen konnte, so war es ja zu erwarten, daß dem Karzinom der inneren Organe mit der Tiefentherapie beizukommen sei, nachdem Technik und Instrumentarium inzwischen so sehr verbessert worden war. Anfänglich schien es tatsächlich, als würden sich die hochgespannten Erwartungen erfüllen. Auffällige Besserungen, über längere Zeit exakt kontrollierte Heilungen wurden nach der Röntgenbehandlung des Karzinoms beobachtet; aber die Mehrzahl der bestrahlten Fälle rezidivierte oder breitete sich unter der günstig beeinflußten Oberfläche trotzdem weiter aus. Doch Krönig gab den Kampf darum nicht auf. Trotz mancher Enttäuschung blieb er unermüdlich in seinen Bemühungen, die Bestrahlungstechnik noch weiter zu vervollkommnen. Als wirksamer Bundesgenosse erwies sich ihm dabei das Radium. Nach den in der Röntgentiefentherapie gemachten Erfahrungen lag es ja nahe, die dort als richtig erkannten Sätze auch auf die Anwendung der Radium- und Mesothoriumbestrahlung zu übertragen. Als einer der ersten hat Krönig diese Schlußfolgerungen praktisch gezogen. Seinen Bemühungen gelang es, in kurzer Zeit soviel strahlende Materie in den Besitz der Klinik zu bringen, daß damit experimentelle Versuche auf breiter Basis und in bewundernswerter Großzügigkeit angestellt werden konnten. Die Ergebnisse der Versuche waren überraschend. Es ist uns allen noch in frischer Erinnerung, wie hoch damals die Wogen der optimistischen Begeisterung gingen. Es war nicht Krönigs Schuld, daß der noch viel zu sehr in den Anfängen steckende Gegenstand allzufrüh vor die breite Öffentlichkeit gebracht wurde, daß überall mit durchaus unzureichenden Mengen strahlender Substanz gearbeitet wurde, damit man bei der auf einmal hochmodern gewordenen Strahlentherapie auch mit dabei sei. So mußte den zu hoch gespannten Erwartungen notwendig die Ernüchterung folgen. Krönig hat sich dadurch nicht beirren lassen, sondern still und unentwegt weitergearbeitet. Durch immer weitere Vergrößerung der klinischen Röntgenabteilung und durch Einrichtung einer eigenen Station für experimentelle Strahlentherapie standen schließlich sechs niemals rastende Röntgenapparate zu seiner Verfügung; er gab seinen Assistenten Gelegenheit, die im Ausland bestehenden Zentralen für Radiumforschung eingehend an Ort und Stelle zu studieren; er gewann eine sachverständige physikalische Hilfskraft zur Mitarbeit in Gestalt des Physikers Dr. W. Friedrich, mit dem er eine exakte Unterlage für seine biologischen Versuche und seine klinischen Bestrahlungen zu gewinnen suchte. Auf dieser Basis erforschte er in zahlreichen hochinteressanten Arbeiten Art und Weise der angewandten Strahlen, verbesserte die Bestrahlungstechnik auf Grund physikalischer Erwägungen und biologischer Erfahrungen fortdauernd weiter und unterwarf die klinischen Resultate der Strahlenbehandlung einer regelmäßig fortgesetzten Kontrolle, um sich dadurch gegen Selbsttäuschung weitgehend zu sichern.

So kam er allmählich zu dem viel angefeindeten Standpunkt, daß man in der Strahlentherapie nicht nur ein bisher unübertroffenes Palliativmittel für inoperable Karzinome sehen dürfe. Er betonte immer wieder, daß es im Prinzip falsch sei, nur aussichtslose Krankheitsfälle der Bestrahlung zu unterwerfen, wenn man in der Frage der Krebsheilung weiter kommen wolle. Daß man darum bei allen operablen Fällen auf die Operation verzichten solle, hat

Digitized by Google

Krönig nie verlangt; er suchte ja selbst aus seinem Material die für die verschiedenen Behandlungsmethoden geeigneten Krankheitsformen herauszufinden und griff sie je nach Befund und Verlauf verschieden an. War also für ihn selbst die Frage der Karzinombestrahlung noch durchaus unentschieden, so hielt er doch das eine für unanfechtbar richtig: daß man keinen malignen Tumor mehr operieren dürfe, ohne ihn zugleich einer regelrechten prophylaktischen Bestrahlung nach der Operation zu unterwerfen. Trotzdem er von diesem kombinierten Verfahren in einer Arbeit des Jahres 1915 glaubte annehmen zu dürfen, daß es in Zukunft vielleicht die Methode der Wahl werden würde, hielt er sich in Rücksicht auf das ihm zur Verfügung stehende, ganz besonders reichhaltige Strahlen-Armamentarium doch für berechtigt und für verpflichtet, für seine Person an der Vervollkommnung der Röntgen- und Radiumtechnik weiterzuarbeiten.

Aber zu kurz war die Frist, die das Schicksal ihm für seine Forschungen noch gönnte, das Arbeiten zu sehr erschwert durch die infolge des Kriegs nötig werdenden Einschränkungen des ganzen klinischen und wissenschaftlichen Betriebs. Und doch hat Krönig bis in die letzten Wochen seines schmerzenreichen Krankenlagers nicht aufgehört, gerade die ihm so sehr ans Herz gewachsene Strahlenforschung immer wieder durch neue mühevolle Versuchsreihen zu fördern. Als Zeichen dessen und als teures Geschenk zugleich läßt er ein gemeinsam mit Friedrich ausgearbeitetes, großzügig angelegtes, druckfertig abgeschlossenes Manuskript zurück, in dem die „physikalischen und biologischen Grundlagen der Strahlentherapie" in der ihm eigenen umfassenden und gründlichen Weise bearbeitet worden sind.

Es kann hier nur kurz angedeutet werden, daß neben dem genialen Forscher Krönig seine übrigen Eigenschaften nicht zurücktraten. Er war ein überragender Organisator, ein vollendeter Operateur und ein treu besorgter gewissenhafter Arzt; ein idealer Chef seinen Assistenten, für seine Hörer ein ungewöhnlich glänzender Lehrer, eine Frohnatur in Familie und Freundeskreis voll echten Humors und warmen deutschen Gemüts. Mit ihm ist ein wahrhaft Großer von uns gegangen, dessen Spuren der Tod nicht verwischen kann.

Verzeichnis der strahlentherapeutischen Arbeiten von B. Krönig:

mit Gauß: Wie weit wird durch die Röntgenbehandlung unsere operative Therapie bei Uterusblutungen und Myomen beeinflußt? M. M. W. 1910, 20.
mit Gauß: Operationskastration oder Röntgenbehandlung der Myome? M. M. W. 1912, 14.
Zur Technik der Strahlenbehandlung. VI. Intern. Kongr. für Gebh. u. Gyn. Berlin, 9. bis 13. September 1912.
mit Gauß: Die Strahlentherapie in der Gynäkologie: Röntgen- oder Radiumtherapie? Ztrlbl. f. Gyn. 1913, 5.
mit Gauß: Die operationslose Behandlung des Krebses. XV. Kongr. d. deutsch. Ges. f. Gyn., Halle 1913.
mit Aschoff und Gauß: Zur Frage der Beeinflußbarkeit tiefliegender Krebse durch strahlende Energie. M. M. W. 1913, Nr. 7/8.
mit Gauß: Die Behandlung des Krebses mit Röntgenlicht und Mesothorium. Deutsche Mediz. Wochenschr. 1913, 26.
Röntgen- und Radiumtherapie in der Gynäkologie. XVII. Intern. mediz. Kongreß in London. August 1913, Bd. 3.
The Röntgen Rays, Radium and Mesothorium in the Treatment of Uterine Fibroids and malignant Tumors. Americ. Journal of obstetr. and diseases of women and children 1914, 2.
The difference between the older and the newer treatments by X-rays and radium in gynecological diseases. Surg. gynecolog. and obstetr. 1914, 5.
Umfrage über die Bedeutung der Strahlentherapie für die Gynäkologie (von E. Runge). Medizinische Klinik 1914, 2.
mit Gauß, Krinski, Lembcke, Wätjen und Königsberger: Weitere Erfahrungen bei der nichtoperativen Behandlung des Krebses. D. M. W. 1914, 15 u. 16.
Strahlenbehandlung bei gutartigen und bösartigen Geschwülsten. Deutsche Revue, April 1914.
Welche Schlußfolgerungen ergeben sich nach zwei Jahren zurückreichenden Beobachtungen von Karzinomkranken, die mit strahlender Energie behandelt sind? Med. Ges., Freiburg i. Brsg. 3. 2. 14.
Über die biologische Reichweite der Radium-, Mesothorium- und Röntgenstrahlen. M. M. W. 1914, 31.
Zur Verhütung von Nebenschädigungen bei der Behandlung tiefliegender und tiefgreifender Karzinome mit Radium und Mesothorium. D. M. W. 1915, 40.
mit W. Friedrich: Die Strahlenbehandlung der Myome in einer einmaligen Sitzung. M. M. W. 1915, 49.
Grenzverschiebungen zwischen operativer und nichtoperativer Behandlung in der Geburtshilfe und Gynäkologie. Monatsschrift f. Gebh. u. Gyn. 1916, Bd. 43, H. 4.
mit W. Friedrich: Die Strahlenbehandlung des Brustkrebses in einer einmaligen Sitzung. Festlegung der Karzinomdosis. M. M. W. 1916, 41.
mit W. Friedrich: Die physikalischen und biologischen Grundlagen der Strahlentherapie (Urban & Schwarzenberg, Berlin, im Druck.

(Gauß, z. Zt. im Felde.)

Digitized by Google

Correspondenzen[1]).

Infolge der bekannten Verhältnisse im Buchgewerbe ist es uns einstweilen nicht mehr möglich, unserer Zeitschrift photographische Reproduktionen der Röntgenbilder beizugeben. Wir bringen daher bis auf weiteres die Röntgenbilder auf sorgfältig ausgeführten Klischétafeln.

Lucas Gräfe & Sillem.

Druckfehler-Berichtigung.

In der Arbeit „Über die Perspektive der Röntgenbilder" von Prof. Dr. E. Regener in Heft 2 ist auf Seite 217, Fußnote 3 ein sinnentstellender Druckfehler stehen geblieben. Es muß dort heißen „um objekttreu zu erscheinen", nicht objektivtreu.

Internationale Fachliteratur.

a) Vereine und Kongresse.

Ärzteverein in Hamburg, 20. Nov. 4. u. 18. Dez. 1917.

Henri Hirsch: **Die Stellung der Radiotherapie unter den therapeutischen Methoden.** Unter Darlegung aller Bedingungen, die eine wissenschaftliche Therapie an ein Medikament zu stellen verpflichtet ist, wird der Beweis zu erbringen versucht, daß die Röntgentherapie, die wertvollste Vertreterin der Radiotherapie (ohne Berücksichtigung der radioaktiven Substanzen), diese Bedingungen im weitgehendsten Maße erfüllt. Sie hat sich allmählich als therapeutisches Agens über fast alle Gebiete der Medizin ergossen, und wenn auch noch nicht einhellig anerkannt, ist sie doch imstande, ein erfolgreiches Heilmittel in der Hand des individualisierenden Arztes zu werden. Daher ist sie auch berechtigt, in die Pharmakopoe des draktischen Arztes aufgenommen zu werden, der die Indikationen für die Röntgentherapie ebenso beherrschen muß, wie er sie für die Chirurgie, Geburtshilfe usw. zu stellen versteht. Die Anwendung der Röntgentherapie auf den verschiedenen Gebieten der inneren Medizin wird auf Grund der hierüber niedergelegten Literatur und eigener Erfahrungen besprochen, stets unter Betonung des jeweiligen pathologischen Zustandes und seiner Forderung an die Wirkung der Röntgenstrahlen.

Die genauen Untersuchungen des Blutes in seinem quantitativen und qualitativen Bilde ergeben gewisse Gesetzmäßigkeiten, die durch den Einfluß der Röntgenstrahlen auf dieses Organ hervorgerufen werden. Diese durch die Röntgenstrahlen bedingten, von der Norm abweichenden Blutbilder geben uns wertvolle Winke in der Prognosenstellung des einzelnen Falles, besonders bei der Anwendung großer Dosenmengen in der chirurgischen Röntgentherapie. Nach Erwähnung der Nebenwirkungen und gelegentlichen Schädigungen wird noch einmal wie auch an anderer Stelle des Vortrages, die Forderung exaktester Individualisierung bei der Behandlung unter sorgfältigster Berücksichtigung des Krankheitsbildes und Zustandes aufgestellt. Nachdem man jetzt die Qualität der Röntgenstrahlen durch die gasfreien Röhren, in erster Linie durch den Besitz der Röntgenröhre nach dem Lilienfeldprinzip, zu jeder Zeit gleichartig nach seinem Wunsche herstellen kann, ohne zu befürchten, daß die verwandte Strahlung sich während des Betriebs verändert, kann erst von einer exakten Röntgentherapie die Rede sein. So hat sich allmählich diese Therapie zu einer Methode ausgebaut, die an den ausübenden Arzt bezüglich der Technik und physikalischer Fragen sowohl als auch der diagnostischen Kontrollen ganz bestimmte Aufgaben stellt; dadurch ist es wünschenswert, daß die Methode der individualisierenden Röntgentherapie sich lostrennt von der Röntgendiagnostik, mit der sie als Methode nur die Produzierung der Strahlen gemeinsam hat. Aber auch die Apparatur, die in diagnostischer Hinsicht Glänzendes leistet, ist für die Tieftherapie mit härtester und homogener Strahlung, besonders im Kampfe gegen das Karzinom, nicht ausreichend. So stellt denn die Röntgentherapie sowohl an den ausübenden Arzt wie auch an die Apparatur besondere Forderungen und wird dadurch eine therapeutische Methode sui generis.

---

[1]) Seitens der Redaktion der Fortschritte auf dem Gebiete der Röntgenstrahlen ist eine **Auskunftsstelle** für alle auf die Anwendung der Röntgenstrahlen sich beziehenden Angelegenheiten eingerichtet worden. Fragen medizinischer, physikalischer oder technischer Art werden beantwortet und, soweit dieselben von allgemeinem Interesse sind, unter dieser Rubrik publiziert. Alle Anfragen sind direkt an die Redaktion Prof. Dr. Albers-Schönberg, Allgemeines Krankenhaus St. Georg, Hamburg 5, zu richten.

Digitized by Google

Diskussion.

Haenisch: Sicher zuzustimmen ist Hirsch in seinem dem großen Umfange des Themas entsprechenden Überblick insofern, als sich die Röntgenologie zu einer allmählich immer mehr Anerkennung erwerbenden Spezialwissenschaft herausgebildet hat. Nicht folgen kann ich Hirsch in der Forderung, die Röntgentherapie von der Diagnostik prinzipiell zu trennen. Abgesehen von der Verteuerung des Betriebes in größeren Instituten und Krankenhäusern halte ich eine zu weitgehende Spezialisierung für ungünstig. Wenn auch die Röntgentherapie manches an die Gynäkologie, die Dermatologie, dem Chirurgen usw. abgibt, so behält doch der Röntgenologe von Fach weiter seine Daseinsberechtigung, ebenso wie der Augenarzt, der Ohrenarzt usw.

Unbedingt richtig ist die Forderung, in jedem Falle eine strenge Indikationsstellung und die Aufstellung eines röntgenologischen Heilplanes zu verlangen.

Der enorme Fortschritt durch die Erfindung der gasfreien Röhren ist ohne weiteres zuzustimmen. Wir sind aber noch nicht berechtigt, die anderen Apparaturen und Röhrenmodelle in ihren modernsten Ausführungen als überwundenen Standpunkt und als veraltet anzusprechen, ehe nicht der Beweis erbracht ist, daß die Heilwirkung mit den gasfreien Röhren eine wesentlich größere ist. Erst dann dürfen sie allein das Feld für sich beanspruchen. Einstweilen sind die Resultate, die z. B. mit dem modernsten Apexinstrumentarium, dem Tiefentherapieinduktor von R. Seifert & Co. mit Gasunterbrecher vermittels der modernen Siederöhren von Müller mit Heizstab erzielt werden, wohl noch gleich günstige. Empfohlen wird die Kontrolle der Apparate und die Auswahl der Röhrentypen und Röhrenexemplare mit dem Strahlenanylasator nach Glocker, sowie die ausgezeichnete automatische Regenerier-Vorrichtung nach Wintz.

Es liegt nicht also an der Apparatur, auch nicht alles am Röntgentherapeuten, sondern noch viel am einzelnen Individuum. Auch bei scheinbar gleich erscheinenden Affektionen ist der biologische Effekt keineswegs stets der gleiche, auch die mikroskopische Diagnose hat uns hier nicht völlig aufgeklärt und uns noch keine genügenden Anhaltspunkte gegeben, warum z. B. ein Karzinomfall so gut reagiert und der andere nicht.

Bis die Dosierungsfrage gewissermaßen rezeptförmig in festgelegter Heilbasis für die einzelnen Erkrankungen ausgearbeitet ist, wird, falls dies überhaupt möglich ist, noch lange Zeit vergehen.

Die Indikationen der Röntgentherapie in der inneren Medizin sind noch weniger ausgearbeitet und weniger allgemein bekannt als z. B. in der Dermatologie oder Chirurgie.

Bei der myologenen und lymphatischen Leukämie ist die Röntgenbestrahlung die Therapie der Wahl. Heilungen sind zwar nicht bekannt geworden, die überwiegende Zahl der Fälle wird aber vorübergehend außerordentlich günstig beeinflußt. Unter 25 Fällen habe ich solche, die bis zu 3, 4 Jahren und länger arbeitsfähig erhalten wurden. Der erste Erfolg ist meist frappierend: Milzen von enormer Größe bis zur Symphyse und handbreit über den Nabel hinaus können vollkommen verschwinden. Das Blutbild bessert sich quantitativ und qualitativ. Es kommt zu fast vollständigem Wohlbefinden. Das nach verschieden langen Pausen auftretende Rezidiv wird zunächst meist wieder günstig beeinflußt. Bei jedem neuen Rezidiv wird die Wirkung geringer, die Pausen werden kürzer. Leider bleiben viele Patienten zu früh aus der Behandlung fort. Eine sorgfältige Blutkontrolle ist sowohl während der Behandlung wie auch während der Pausen für die Indikation und die Prognose wichtig.

Die Tumorbildungen bei den verschiedenen leukämischen Erkrankungen werden meist vorübergehend sehr günstig beeinflußt. Auch Knochenprozesse bei Pseudoleukämie (22 Fälle) werden zu fast vollständiger Rückbildung gebracht. Beim Hodgkin sind die Anfangsresultate wie bei den Mediastinaltumoren meist glänzend. Rezidive bleiben nicht aus. Heilungen finden nicht statt.

Bei der Mikulicz-Kümmel'schen Erkrankung habe ich sehr gute Resultate gesehen.

Bei akuter Malaria fehlen mir eigene Erfahrungen, dagegen habe ich sehr gute Erfolge bei der Milzbestrahlung beim Morbus Banti. Einer dieser Fälle habe ich jetzt im 6. Jahr mit immer wieder guten Resultaten in Behandlung.

Die tuberkulösen Lymphomato colli sind ein besonders dankenswertes Objekt der Röntgentherapie (über 100 eigene Fälle). Die Erfolge sind meist sehr gut, bei weicheren Paketen, besonders bei jugendlichen Patienten, Heilungen. Bei erweichten, ulzerierten und fistelnden Drüsen sind chirurgische Eingriffe erforderlich, die Ausheilung unter der Röntgenbehandlung wird beschleunigt. Sehr große harte Pakete bleiben manchmal refraktär. Bei langwährender Behandlung sind die Speicheldrüsen abzudecken, um Atrophien zu vermeiden.

Tuberkulose der Knochen im Beginn, besonders der Hand und des Fußes, werden gut beeinflußt und können zum Teil ausheilen. Auch Gelenktuberkulose wird empfohlen. Bei weit vorgeschrittener offener, eitriger Tuberkulose der Knochen und Gelenke ist der Erfolg nach meiner Erfahrung gering. Günstiges sah ich bei Hauttuberkulose und bei Nebenhodentuberkulose.

Über die Behandlung der Lungentuberkulose ist mein Material noch zu klein.

Digitized by Google

Bei venerischen Bubonen wird die Heilung durch Bestrahlung wesentlich beschleunigt.

Bei der Struma habe ich etwas Nennenswertes nie erreicht.

Beim Morbus Basedow ist die ablehnende Haltung einzelner Chirurgen nicht berechtigt. In der Hälfte der Fälle sind die Erfolge gut, es werden zunächst die nervösen Symptome (Tremor, Tachykardie, psychische Erregbarkeit usw.) gebessert. Der Exophthalmus geht langsam oder gar nicht zurück. Sehr empfehlenswert ist die Behandlung der Rezidive nach Strumektomie vor einer zweiten Operation, sowie die Bestrahlung eines persistenten Thymus bei Basedow.

Die Erfahrungen bei Hypophysistumoren sind noch sehr spärliche. Im Gegensatz zu Fällen von Akromegalie, Riesenwuchs und Adipositas kommen nur Fälle in Betracht, bei denen die lokalen Symptome, wie Kopfschmerzen, Sehstörungen usw. im Vordergrund stehen. Einen solchen Fall habe ich zur Zeit in Behandlung (8 Felder an der Schläfengegend und Tubusbestrahlung durch den offenen Mund). Nach der ersten Serie war die subjektive Besserung (Sehstörungen, Kopfschmerzen) unverkennbar. Nach der zweiten Serie war augenärztlich auch eine Besserung der Sehstörung objektiv nachweisbar.

Bei der Prostatahypertrophie sind die bindegewebigen Formen von der Behandlung ausgeschlossen, die Fälle, bei denen die Vergrößerung der drüsigen Elemente präwaliert, geben nach meiner Erfahrung eine keineswegs ungünstige Prognose. Vollkommene Dauerheilung wird auch in den günstigsten Fällen nicht oft zu erreichen sein, Rezidive bleiben nicht aus, vor allem wird die dauernde Beseitigung des Resturins nicht oft erreicht. Die Patienten sind aber oft für viele Monate bei wiederkehrender Behandlung beschwerdefrei zu erhalten.

Bei der gonorrhoischen Arthritis und bei der Arthritis deformans ist die schmerzstillende Wirkung beachtenswert. Über die Therapien der Wurzelbestrahlung der französischen Autoren bei Syringomegalie, multipler Sklerose, Tabes usw. fehlen mir eigene Erfahrungen. Dies Gebiet ist auch sonst über einzelne kasoistische Mitteilungen noch nicht hinausgekommen.

Eklatante Erfolge sah ich bei Trigeminusneuralgien, vorübergehende Besserung bei Ischias. Die Erfolge bei den neurologischen Affektionen sind aber noch unregelmäßige, auch bei scheinbar gleichen Erkrankungen.

Bezüglich der von Berlin aus empfohlenen Bestrahlung der Aortitis luica konnten wir die berichtete günstige Beeinflussung nicht bestätigen.

Bei chronischer Bronchitis und bei Bronchialasthma, besonders bei den alten, sonst unbeeinflußbaren, hartnäckigen Fällen mit starker Expektoration ist durch langdauernde Behandlung eine günstige Beeinflussung, sowohl bezüglich der Auswurfmenge als auch der Häufigkeit und Stärke der Anfälle, sowie der Schlaflosigkeit zu konstatieren. Wenn auch Heilungen nicht erreicht werden, so erscheint doch bei den hartnäckigen Fällen ein Versuch mit Röntgenbehandlung gerechtfertigt.

Angeregt durch eine kurze Mitteilung in der Medizinischen Wochenschrift habe ich im Frühjahr 1915, 1916 und 1917 Fälle von Heuschnupfen behandelt und bin mit den Erfolgen außerordentlich zufrieden. Einige Patienten konnten nach der Bestrahlung in heißem Wetter bei Ostwind über blühende Wiesen gehen, ohne Anfälle zu bekommen. Ich bin bis jetzt mit wenigen Bestrahlungen ausgekommen. Die Technik muß aber noch näher ausgearbeitet werden.

Noch ein Wort aus dem chirurgischen Gebiet: bezüglich der postoperativen, prophylaktischen Bestrahlung bei Mamakarzinom ist etwas Abschließendes noch nicht zu sagen. Nach meiner Erfahrung indessen kommen die frühen Rezidive, 3—4 Monate nach der Operation, bei den bestrahlten Fällen sicher nicht vor.

Albers-Schönberg: Für den Praktiker kommt es weniger darauf an, zu wissen, welche Krankheiten man bestrahlen kann, als einen Überblick über diejenigen Erkrankungen zu haben, bei denen die Röntgentherapie mit sicherer Aussicht auf Erfolg, entweder als selbständiges oder als ergänzendes Heilmittel empfohlen werden muß. Aus der großen Zahl der für die Bestrahlung geeigneten Krankheiten sollen, mit Ausschluß der Hautkrankheiten, in dieser Zusammenstellung nur die herausgegriffen werden, welche in der täglichen Praxis des Arztes am häufigsten vorkommen.

In einem sehr großen Prozentsatz werden objektiv feststellbare, dauerhafte Heilungen bei klimakterischen Metrorhagien und bei Myomen erzielt. Demnächst geben die tuberkulösen Halslymphome, sowohl die nicht erweichten, wie die ulzerierten und fistelnden Formen, gute, vielfach rezidivfreie Resultate. Hervorzuheben ist der kosmetische Erfolg durch Vermeidung der mit der operativen Behandlung verbundenen tiefen eingezogenen Narben am Halse. Hier, wie bei den Metrorhagien und Myomen, ist die Röntgentherapie eine selbständige Methode. Als ergänzendes Verfahren kommt sie bei der Tuberkulose der Knochen, Gelenke und Sehnenscheiden durch Stärkung des gesunden und Zerstörung des kranken Gewebes in Betracht. Objektive Besserung der Symptome bis zu jahrelanger Rezidivfreiheit wird sowohl bei der myelogenen, wie bei der lymphatischen Leukämie und bei der Hodgkin'schen Krankheit erreicht. Hier, wie beim morbus Basedow, ist die Röntgentherapie ein selbständiges, bei den Bluterkrankungen an erster Stelle stehendes, beim Basedow der chirurgischen Behandlung in vielen Fällen gleichwertiges Heilmittel.

Digitized by Google

In einer nennenswerten Anzahl von Krankheiten wird schmerzstillende Wirkung erzielt, z. B. bei Karzinomschmerzen (Magen, Ösophagus) rheumatischer Ischias, chronischen Gelenkentzündungen, Frakturschmerzen, Neuralgien usw. Bei der Behandlung maligner Tumoren ist die Röntgentherapie bald selbständig bald ergänzend. Sarkome bieten günstigere Resultate als Karzinome. Die Radiosensibilität der Sarkome entspricht der Radiosensibilität ihrer Stammzellen. Oberflächen- oder Tiefenlage spielen im Gegensatz zum Karzinom keine Rolle. Die besten Resultate geben die Lymphosarkome und die Sarkome der Haut. Beim Karzinom kommt die Röntgentherapie als Heilung bringende, selbständige Methode nur bei den Hautkankroiden und Lippenkarzinomen in Betracht. Inoperabele Mammakarzinome sollen bestrahlt werden (oft gute symptomatische Erfolge). Operierte Mammakarzinome sind etwa 2 Jahre lang prophylaktisch zu bestrahlen, wodurch Rezidive eingeschränkt werden. Die Karzinome tiefliegender Organe bieten für die Röntgentherapie keine erfreulichen Aussichten. Am geeignetsten scheint das Portiokarzinom zu sein, demnächst unter günstigen Umständen mit symptomatischem Erfolg, das Magenkarzinom. Grundsatz für die Therapie der malignen Tumoren: Operabele Sarkome und Karzinome (auch Uteruskarzinome) sind zu operieren. Bei Sarkomen kann, wenn es sich um zweifelhafte Operationsaussichten oder um Verstümmelungen handelt, ein Versuch mit Röntgentherapie vorangehen. Operierte Sarkome und Karzinome sind, wenn irgend durchführbar, ca. 2 Jahre lang monatlich prophylaktisch zu bestrahlen. Inoperabele Sarkome und Karzinome sind, solange objektive und subjektive Besserung der Symptome erzielt wird, der Röntgentherapie zuzuführen.

Die Einführung der gasfreien Röhren bedeutet den hervorragendsten Fortschritt in der diagnostischen und therapeutischen Röntgen-Technik der letzten Jahre. Die Technik wird durch diese Röhren mechanisiert, d. h. aus der Laboratoriumsapparatur wird allmählich die Maschine, vorausgesetzt, daß es gelingt, noch bestehende Mängel zu beseitigen. Diese Umwandlung und Neugestaltung wird die jetzt noch schwankende Dosierung auf eine sichere Basis stellen, so daß die Röntgenstrahlen genau so exakt angewendet werden können, wie irgendein Medikament. Die Frage, ob die durch die neuen Röhrentypen erzielte höhere Homogenität und Härte eine Steigerung des radio-biologischen Effektes bedingen wird, kann in zweifacher Richtung beantwortet werden. Hält man die Ansicht für richtig, daß der biologische Effekt allein von der Radiosensibilität des Gewebes und der Menge der absorbierten Strahlen abhängig ist, so dürften für die überhaupt erreichbaren Heilerfolge die gashaltigen Röhren ausreichen. Steht man dagegen auf dem Standpunkt, den verschiedenen Strahlenarten von der resorbierten Quantität unabhängige qualitative biologische Wirkungen zuzuschreiben, so muß den gasfreien Röhren die Superiorität zugesprochen werden.

Die Frage, ob es wünschenswert ist, die berufliche Ausübung der Röntgendiagnostik und Röntgentherapie zu trennen, möchte ich verneinen. Es ist allerdings zu bedenken, daß die Röntgenologie, wie kein anderes Fach, in fast alle Zweige der medizinischen Wissenschaft übergreift. So kommt es, daß je nach persönlicher Liebhaberei oder Vorbildung, sich der eine mehr der Therapie, der andere mehr der Diagnostik zuwendet. Auch in der Röntgendiagnostik sehen wir Teilung. So haben sich einzelne Forscher ganz speziell der Magenröntgenologie, andere der Herz- und Lungenforschung gewidmet. Wir haben ferner Spezialuntersucher in der normalen und pathologischen Osteologie, in der Zahnheilkunde und in der Stereoskopie. — Auch die Therapie trennt sich in einzelne Zweige. Ich erinnere an die Gynäkologie und an die Dermatologie. Daß eine solche Arbeitsteilung für die Wissenschaft reichen Nutzen bringt, ist selbstverständlich eine berufliche Trennung durch die der Spezialarzt für Röntgenologie nun auch Spezialist für eine Spezialität der Röntgenologie wird, ist schon deswegen nicht angezeigt, weil alle Fächer durch die gemeinsame Technik auf einander angewiesen sind und von den gegenseitigen Erfahrungen lernen müssen. Ob in Zukunft allerdings die Entwicklung dennoch den Weg der Trennung gehen wird, ist eine spätere Sorge, die zurzeit jedenfalls nicht berücksichtigt zu werden braucht.

Lorey pflichtet den Ausführungen der Vorredner im allgemeinen in vollem Maße bei. Die Einführung der gasfreien Röhren hält auch er auf Grund seiner Erfahrungen in Diagnostik und Therapie mit Lilienfeld- und Coolidgeröhren für einen großen Fortschritt, ist aber der Ansicht, daß die guten Exemplare der modernen Therapieröhren z. B. die Müller'schen Siederöhren, in Verbindung mit dem Regenerierautomat nach Wintz, insbesondere der neue Typ, die selbsthärtende Siederöhre ganz Vorzügliches leisten und in der quantitativen Strahlenausbeute und in der Qualität der Strahlung, sowie der Konstanz bei Verwendung eines kräftigen Induktors den gasfreien Röhren gleichkommen. Die Beeinflussung der sekretorischen Funktion der Magendrüsen durch Röntgenstrahlen befindet sich noch im Stadium der Versuche. Bei der Basedow'schen Erkrankung sah L. ebenfalls gute Erfolge in etwa der Hälfte der Fälle durch Bestrahlung der Thyreoidea und Thymus. Bei der gewöhnlichen Struma sind meistens keine nennenswerten Erfolge zu erzielen. Doch konnte er bei zwei Fällen von kleinen Strumen, die zeitweilig leichte Kompressionserscheinungen verursachten, durch wenige Bestrahlungen ein mehrere Jahre anhaltendes Verschwinden der Beschwerden erzielen. Auch bei Thymushypertrophie mit paroxystischen Anfällen ist die Bestrahlung indiziert. Wie weit bei den in einem Teil der Fälle von Asthma beobachteten glänzenden Erfolgen die Suggestion eine Rolle spielt, ist schwer zu entscheiden. Die Be-

Digitized by Google

strahlung der Hoden bei Prostatahypertrophie zeigt dieselben Erfolge, wie die namentlich früher öfter ausgeführten blutiger Kastration. Daneben führt in einer Reihe von Fällen auch die direkte Bestrahlung der Drüsen vom Rektum und Perineum aus zum Ziel, so daß es sich empfehlen wird, beide Methoden gleichzeitig anzuwenden. Betreffs der Bestrahlung der tuberkulösen Erkrankung der Haut, Drüsen, Knochen und Gelenke sah L. dieselben Erfolge wie Albers-Schönberg. Besonders erfreuliche Resultate konnte er bei der exsudativen Form der Peritonealtuberkulose erzielen. Die schmerzstillende Wirkung bei chronischen Gelenkerkrankungen und Neuritiden ist manchmal ausgezeichnet, in anderen scheinbar vollkommen gleichgearteten Fällen ist jedoch nicht der geringste Erfolg festzustellen. Bei der chronischen Leukämie und Pseudoleukämie ist die Bestrahlung wie die Vorredner schon betonten, das beste Mittel, welches wir besitzen. Der Erfolg pflegt bei Pseudoleukämie länger vorzuhalten, wie bei Leukämie. Bei der akuten Leukämie und der perniziösen Anämie hat L. niemals einen Erfolg gesehen. Bei Hodgkin'scher Erkrankung sind die momentanen Erfolge sehr gut; Rezidive pflegen jedoch sehr rasch einzutreten. Die Behandlung mit künstlicher Höhensonne, die der Vortragende nicht hoch bewertet wendet L. in ausgedehntem Maße an und ist mit den Erfolgen sehr zufrieden. Sie kommt in Frage bei allen Rekonvaleszenzen, durch langes Krankenlager und Operation geschwächten Personen, bei Erschöpften und Neurasthenikern mit allgemeiner Erschlaffung und Schlaflosigkeit. Wir sehen hier schnell eine Zunahme der Spannkraft, Auftreten von Appetit und Schlaf und allgemeiner Beruhigung; ferner bei den chronischen tuberkulösen Erkrankungen der Gelenke und Drüsen, Lungen und des Peritoneums hier in Verbindung mit Röntgenstrahlen, des weiteren bei Anämien und Chlorose. Neben der günstigen allgemeinen Wirkung ist eine schnelle Zunahme des Hämoglobins zu beobachten. Eine besondere Freude ist es zu sehen, wie namentlich die schwächlichen und anämischen Kinder sich unter dieser Behandlung schnell erholen und aufblühen.

Sudeck: Beim echten M. Basedowii zeigt die Schilddrüse statt der kubischen Epithelblase des normalen Organs, die Kolloidsubstanz einschließt, stark gewucherte Zylinderepithelien. Die Schilddrüse sieht im Mikroskop aus, wie ein papilläres Adenom und enthält statt des kolloiden Inhaltes nur ein flüssiges Sekret, dem offenbar giftige Eigenschaften innewohnen. — (Dysthyreridismus).

Nun handelt es sich zwar hierbei nicht um eine tumorartige, rasche Neubildung junger Zellen, die den Röntgenstrahlen eine so günstige Angriffsfläche bieten, aber sicherlich doch um ein Drüsengewebe, das sich in abnorm lebhafter Funktion befindet und man sollte von vornherein, da auch die anatomische Lage der Schilddrüse günstig ist, annehmen, daß dieses Gewebe durch Röntgenstrahlen zu beeinflussen sei. Diese Erwartung wird in der Tat durch die Erfahrung im ganzen bestätigt.

Nun darf auf der einen Seite die Bestrahlung nicht zu weit getrieben werden, weil die Zerstörung des gesamten Schilddrüsenepithels mitsamt der Glandula parathyreoidea die Folge sein könnte, andererseits kann man bei der Notwendigkeit dieser Beschränkung kaum etwas anderes von der Röntgenstrahlenbestrahlung erwarten, als daß die Tätigkeit der Schilddrüsenzellen nur vorübergehend unterdrückt und eingeschränkt wird, um nach der Erholung später wieder einzusetzen. Die Thymusbestrahlung freilich könnte ohne diese Rücksicht vorgenommen werden.

Bei einer Anzahl von Fällen habe ich zum Teil die Schilddrüse, zum Teil den Thymus, zum Teil diese beiden Drüsen bestrahlen lassen. Während einige Fälle sich refraktär erwiesen, konnte ich in anderen eine subjektive und objektive Besserung feststellen. Diese Besserung bleibt aber sowohl an Schnelligkeit als auch an Intensität bei weitem hinter dem gewohnten operativen Erfolge zurück, vorausgesetzt, daß die Operation genügend ausgiebig gemacht wird.

Die Bestrahlung hat sich mir bewährt als Vorbereitung auf die Operation, besonders in solchen Fällen, an die man sich wegen der Schwere der Erkrankung und der damit bedingten Operationsgefahr nicht heranwagt. Einige solcher Fälle konnte ich nach mehrmonatlicher Vorbehandlung ohne sonderliche Gefahr operieren, andere freilich machten auch dann noch die üblichen schweren Tage nach der Operation durch.

In Summa also ist die Bestrahlung ein weniger sicheres und ein weniger wirksames Heilmittel als die Operation, dabei auch nicht ganz ungefährlich und deshalb kann ich nicht zugeben, daß sie eine der Operation gleichwertige Behandlung genannt werde.

Das Umgekehrte gilt von den malignen Geschwülsten der Schilddrüse. Diese sind in erfreulicher Weise der Bestrahlung zugängig und zwar in so hohem Maße, daß man die Erfolge nicht nur durch die verhältnismäßig günstige, oberflächliche Lage der Geschwülste zu erklären vermag, sondern man muß den besonderen Charakter der Geschwulstzellen zur Erklärung heranziehen.

Die Struma maligna ist keine einheitliche Geschwulstart, vielmehr zeigt sie einen sehr verschiedenen histologischen Charakter. Es gibt Karzinome verschiedener Art, Sarkome verschiedener Art und Mischgeschwülste (Sarko-Karzinome). Ob ein Unterschied in den einzelnen Geschwulstarten in bezug auf die Reaktion auf die Röntgenstrahlen besteht und welcher, das kann erst durch ausgedehnte Erfahrungen festgestellt werden. Es scheint mir aber, daß sie alle ein besonders dankbares Objekt für die Strahlenbehandlung sind. Von 6 Fällen, die ich behandelt habe, ist ein Fall von Sarko-Karzinom dau-

Digitized by Google

ernd geheilt, 3 Fälle von Karzinomen mit alveolarem Charakter sind lokal geheilt und an Metastasen zugrunde gegangen. 2 Fälle (mikroskopisch nicht bestimmt) sind noch in Behandlung. Der eine von ihnen zeigt eine langsame, der andere eine rapide Verkleinerung.

Ich habe Grund zu der Annahme, daß bei den lokal geheilten Fällen, die an Metastasen gestorben sind, sich bessere Resultate hätten erreichen lassen, wenn die Patienten ihrem Leiden mehr Aufmerksamkeit geschenkt hätten und vor allen Dingen früher in die Behandlung gekommen wären. (Siehe die Krankengeschichten.)

Umgekehrt ist für die Chirurgie die Struma maligna ein höchst unerfreuliches Kapitel. Nur selten kommen diese Geschwülste zur Operation bevor sie die Kapsel der Schilddrüse durchbrochen und die Umgebung infiltriert haben. Sie pflegen ungemein fest mit der Umgebung verwachsen zu sein. Mir ist es noch nie gelungen, die Operation radikal mit Hoffnung auf Erfolg durchzuführen und selbst wenn es gelingen könne, den Tumor total zu exstirpieren, so könnte es nicht ohne Totalexstirpation der Schilddrüse geschehen. Außerdem wurden die Epithelkörperchen gefährdet werden. Ich habe einen solchen Fall erlebt, der an Tetanie zugrunde ging.

So kommen also von beiden Seiten, von der einen das anatomisch ungünstige der Verhältnisse, von der anderen die erfreuliche Reaktion auf die Röntgenstrahlen zusammen, um bei der Indikationsstellung der Behandlung ohne weiteres zugunsten der Röntgenbestrahlung zu entscheiden. Ich zähle diese Geschwulstart zu den wenigen, die ich in jedem Falle. ohne den Versuch der chirurgischen Heilung zu machen, von vornherein der Röntgentherapie zuzuweisen für das einzig richtige halte. Ich lasse, um das Gesagte anschaulicher zu machen, einen kurzen Auszug aus den Krankengeschichten folgen.

1. 78jährige Dame, seit längerer Zeit Strumaträgerin, in der letzten Zeit starkes Wachstum bis zu bedeutender Größe mit Dyspnoe, auch während der Ruhe, die zur Operation nötigt.

Operation in Lokalanästhesie. Entfernung der rechten Hälfte. Patientin kollabiert, ist pulslos und reaktionslos. Die Operation muß abgebrochen werden. Das Präparat (Untersuchung durch Simmonds) besteht aus einem überfaustgroßen Lappen und zwei hühnereigroßen Stücken. Auf dem Durchschnitt mausgraues Gewebe ohne erkennbare Schilddrüsenzeichnung von weicher Konsistenz, durchsetzt mit mehreren scharf umgrenzten gelben Herden von Linsen- bis Erbsengröße. Normal erscheinendes Schilddrüsengewebe findet sich nur an einer Stelle in haselnußgroßer Ausdehnung, mikroskopisch Sarkom mit karzinomatösen Partien. Sarko-Karzinom.

Die Patientin erholte sich. Die Dyspnoe ist zunächst verschwunden, mit erneutem Wachstum der Geschwulst kehrt sie wieder. Röntgenbestrahlung durch Lorey, darauf Rückgang und völlige Heilung bis zum heutigen Tage. Die jetzt 83jährige Dame ist gesund und lokal ohne pathologischen Befund. Die Operation liegt $5^1/_2$ Jahre zurück.

2. Ca. 55jähriger Herr. Unregelmäßiger, stark verwachsener Tumor der Schilddrüse, die Drüse überschreitend und in die Umgebung hingewachsen, zumal in der Zungenbeingegend ein großer harter Tumor. Operationsversuch zeigt unüberwindliche technische Schwierigkeiten. Die Operation wird nach Entfernung einer Schilddrüsenhälfte abgebrochen. Das Präparat (Untersuchung von Simmonds) ist eine gänseeigroße Geschwulst, zum Teil solide, von grauer, körniger Schnittfläche, zum Teil zentral verfallen mit Höhlungen. Normale Schilddrüse nicht zu erkennen, mikroskopisch Adéno-Karzinom.

Röntgenbestrahlung (Haenisch). Bedeutende Verkleinerung bis zum Verschwinden der Geschwulst, in der Zungenbeingegend bleibt eine kleine, wenn auch bedeutend kleinere harte Schwellung. Inzision dieser Geschwulst in der Absicht, ein Mesothoriumpräparat direkt in das Geschwulstgewebe einzulegen, dann Probeexzision aus dem Tumor, die bei der mikroskopischen Untersuchung durch Simmonds „nichts Krebsiges" zeigte. Der Tumor zeigt nur narbiges Gewebe, das Schilddrüsenkarzinom war lokal ausgeheilt. Der Patient ging aber an einer Wirbelsäulenmetastase mit Rückenmarkskompression zugrunde. Eine Sektion ist nicht gemacht worden.

3. 61jähriger Mann. Seit $^3/_4$ Jahr Halsanschwellung bemerkt, zuerst in der Mitte, dann auch an der rechten Seite. Seit $^1/_2$ Jahr bei Anstrengungen Kurzluftigkeit, in den letzten 4 Wochen auch in der Ruhe. Linker Schilddrüsenlappen gut hühnereigroß, derbe, harte Konsistenz. Isthmus und rechter Lappen faustgroßer Tumor, bretthart, höckerige Oberfläche. Die rechte Halsseite ist von der Klavikula bis zum Unterkiefer von Tumormassen erfüllt, so daß keine Halsausbuchtung mehr besteht. Der Kehlkopf nach links verdrängt. Der Tumor ist fest verwachsen, nicht verschieblich und setzt sich unter die Klavikula fort. In beiden Supraklavikulagruben haselnußgroße, harte Drüsen.

Bedeutende Dyspnoe, Patient kann wegen der Kurzluftigkeit nicht flach liegen. Die erste Bestrahlung (Haenisch) muß wegen Erstickungsanfall abgebrochen werden. Patient wird für moribund wieder ins Bett gebracht. Fortsetzung der Bestrahlung in sitzender Stellung mit großen Dosen. Nach der zweiten Bestrahlung ist der Tumor kleiner und weicher, nach der ersten Bestrahlungsserie der Halsumfang von 47 auf $39^1/_2$ zurückgegangen. Nach einer zweiten Serie mit einer Behandlungszeit von 7 Wochen in gutem Heilungsfortschritt entlassen, mit der Weisung, nach 4 Wochen wiederzukommen.

Da der Patient sich wohl fühlte, befolgte er die Weisung nicht, kommt erst nach einem Jahr

Digitized by Google

wieder mit Metastasen retrosternal in der Lunge und multiplen in den Knochen. Es gelingt Haenisch, sogar die tiefen Lungenmetastasen wenigstens zum Teil fast zum Verschwinden zu bringen. Patient geht zugrunde an zahlreichen Metastasen in den Knochen, im Gehirn und in den Lungen.

Die Schilddrüsengeschwulst war bei klinischer Untersuchung vollständig verschwunden ohne Ausfallserscheinungen.

Im Sektionsprotokoll (Fahr) findet sich über den Zustand der Schilddrüse nur der kurze Vermerk: Der rechte Schilddrüsenlappen fehlt. Die Metastasen zeigen mikroskopisch Karzinom von adenomatösem Bau (Fahr).

4. 67jährige Frau. Seit $1^1/_2$ Jahr Verdickung des Halses bemerkt, die allmählich größer und härter wurde. Kommt wegen Dyspnoe, besonders stark im Liegen. Schilddrüse: Rechter Lappen hühnereigroß, derb und verschieblich. Tumor wallnußgroß, ebenfalls derb. Linker Lappen kleiner als der rechte, nicht ganz so hart. Der Tumor greift in den sternokleidomastoideus über. Bestrahlung durch Haenisch. Zunächst Vergrößerung des Tumors wegen Verdachts einer chronischen Strumitis. Operationsversuch; wegen unüberwindlicher Verwachsungen nur Probeexzision. Besonders der Sterokleido war durchwachsen. Bei der Operation bleibt der Zweifel, ob Tumor oder chronische Entzündung. Anatomische Untersuchung (Fahr). Struma carcinomatosa. Weitere Röntgenbehandlung kombiniert mit Radiumbestrahlung von der Wunde aus bringen die Geschwulst völlig zum Verschwinden. $7^1/_2$ Monate nach der ersten Aufnahme Eintrag in die Krankengeschichte: Die Schilddrüse ist klein und weich, ein pathologischer Befund nicht mehr nachweisbar. 13 Monate nach der Aufnahme Eintrag: Die Schilddrüse kaum fühlbar, nicht empfindlich. Die Patientin ist trotzdem, fast 2 Jahre nach Beginn der Behandlung, an Metastasen zugrunde gegangen.

Auch in diesem Falle gelang es Haenisch, die röntgenographisch nachgewiesenen Lungenmetastasen in weitgehendem Maße zur Einschmelzung zu bringen.

Die Sektion wurde verweigert.

Reinhard: **Strahlentherapie bei Malaria.** Im Anschluß an die Arbeiten von Deutsch unterzog er 1917 49 akute Malariker einer Röntgentiefenbestrahlung (neben der ausnahmslos durchgeführten Nocht'schen Chininkur). Der Erfolg war gegenüber den nur mit Chinin behandelten Malariafällen eine deutliche Verschlechterung der Rezidivstatistik. Bei einem Falle traten zweimal im unmittelbaren Anschluß an eine Bestrahlung schwere Malariaanfälle auf und der weitere Verlauf war ein fast völlig refraktärer. Man muß demnach resümieren, daß die Röntgentiefentherapie bei akuter Malaria nicht nur nicht nützt, sondern den Ablauf des Leidens sogar direkt ungünstig beeinflußt. Der Grund dieses Verhaltens dürfte in einer Schädigung der Immunofunktion der Milz gelegen sein, ein Umstand, der gleichzeitig das gelegentliche Auftreten von Malariaparasiten im Blute röntgenbestrahlter latenter Malariker erklärt. Doch ist dieser provokatorische Effekt durchaus unterlegen demjenigen bei Bestrahlung latenter Malariker mit ultraviolettem Licht.

Auf Grund achtmonatlicher Erfahrungen hat R. mit dieser Methode etwa doppelt soviel latente Malariker und in der halben Zeit Schizonten im Blute bekommen sehen, als wenn er einfach zuwartete. Die provokatorische Bestrahlung während einer Chininkur ist nutzlos, auch bei Halbmondträgern.

(Eigenbericht).

P. Wichmann wendet sich gegen die optimistischen Ansichten über die Verwendung der Röntgenstrahlen in der Tuberkulose. Auf die Tuberkelbazillen und das eigentliche tuberkulöse Substrat haben die Röntgenstrahlen keinen Einfluß, wohl auf das begleitende lymphatische Gewebe. Da, wo dieses letztere in den Vordergrund tritt, wie bei den Lymphomen, beim Lupus tumidus wird man oft sehr schöne klinische Erfolge sehen. Zu beachten ist jedoch, daß durch die erzeugte Resorption nicht nur der teilweise verkästen Lymphome, sondern auch der einfach entzündlichen Hyperplasien zuweilen eine recht unliebsame Toxinwirkung im Kindesalter herbeigeführt werden kann. Auch gegenüber den veröffentlichten Erfolgen in der Behandlung der Lungentuberkulose ist Zurückhaltung angebracht. Tierexperimente beweisen in dieser Hinsicht sehr wenig, da man offenbar über die Dosis tolerata hinausgegangen ist, worauf schon die primär eingetretene Zerstörung des tuberkulösen Granulationsgewebes hindeutet. Wenn neuerdings als Domäne der Röntgenbehandlung die „stationäre und die sich chronisch entwickelnde Phthise mit relativ langsamer Ausbreitungstendenz" hingestellt wird, so liegt der Gedanke nahe, daß es sich hier um Formen handelt, die schon an sich zur Schrumpfung neigen.

Gegenüber den betonten Erfolgen bei Hautkrebs muß zugegeben werden, daß der flache Hautkrebs, der auf die Kutis begrenzt ist, Dauerresultate i. S. einer Heilung von 5 Jahren gibt. Sobald jedoch die Kutis überschritten ist, lassen sich wohl sehr schöne Temporäre, aber keine Heilungsergebnisse im obigen Sinne erzielen. Dem Vortragenden steht eine Erfahrung von 25 bis zu 8 Jahren beobachteten tiefgreifenden Hautkrebsen zu Verfügung. Von diesen sind 15 an Folge ihres Karzinoms gestorben, die übrigen 10 weisen mehr oder minder erhebliche Rezidive auf. Sämtliche Fälle sind in Behandlung verschiedener erster Radiologen gewesen.

Der Behauptung des Vortragenden, daß Röntgenstrahlen und Radium- bzw. Mesothor-Strahlen

Digitized by Google

andererseits biologisch gleichwertig sind, muß entgegen getreten werden. Gerade in der Karzinomtherapie läßt sich bei gegen Röntgenstrahlen refraktären Tumoren erkennen, daß radioaktive Strahlung derartige Tumoren zur Rückbildung und Abheilung bringen kann.

Vortragender berichtet über experimentelle Untersuchungen, die er angestellt hat, um eine wissenschaftliche Differenzierung der Radiotherapie gegenüber anderen therapeutischen Methoden erkennen zu lassen. Aus den histo-pathologischen Untersuchungen bei Karzinomen ist hervorzuheben, daß die radioaktive Strahlung bei geeigneter Versuchsanordnung vor allem die Kernsubstanz des Krebsparenchyms angreift. Es muß dies gegenüber der Angriffsweise anderer Methoden (chemikalische, Kaustik) insbesondere betont werden. Eine „typische" Röntgen- oder Radium-Veränderung der Kerne oder sonstige Zellenbestandteile gibt es nicht.

Hirsch ([Schlußwort] wegen vorgerückter Zeit nicht in ausführlicher Form gesprochen):

Die Diskussion über das Thema hat den Rahmen und die Absichten des Vortrages weit überschritten. Mir lag im wesentlichen daran, zu beweisen, daß die Leistungsfähigkeit der Röntgentherapie auf den verschiedenen medizinischen Gebieten das Recht für sich in Anspruch nehmen darf, als eine therapeutische Methode sui generis gewertet zu werden. Die Röntgentherapie gehorcht heute den Bedingungen, die man an jedes ehrliche Medikament zu stellen gezwungen ist, und so muß das Indikationsgebiet für die Anwendung der Röntgenstrahlen Gemeingut aller Ärzte werden. Hierfür den Beweis zu erbringen, war die Aufgabe des Vortrages, der dann weiterhin die Wirkungen der Röntgentherapie auf den verschiedenen Gebieten der internen Medizin zur Darstellung brachte. Daß die Röntgentherapie eine exakte feststehende therapeutische Methode geworden ist, verdanken wir der Entdeckung der konstant bleibenden, gasfreien Elektronenröhren, denn nur durch diese ist es möglich, jedesmal dieselbe Strahlenart dem Patienten beizubringen. Solange man darauf angewiesen ist, die Intensität und Zusammensetzung der Strahlung durch Hilfsmaßnahmen zu regulieren, um sie auf ein bestimmtes Quantum zu bringen, verändert man in undurchdringlicher Weise die Qualität des Strahlengemisches und tappt bezüglich der Dosierung vollständig im Ungewissen. Daran kann auch die Mechanisierung der Regenerierung durch den Wintzschen Regenerierautomaten, der an sich eine wertvolle Bereicherung und Verbesserung der technischen Bedingung der gashaltigen Röhren bedeutet, nichts ändern; denn auch dieser Apparat verändert die Strahlung jedesmal, ohne darüber Aufschluß zu geben, wie er sie verändert. Ich glaube daher, daß der Satz zu Recht bestehen bleibt, daß man von einer exakten Therapie nur dann sprechen darf, wenn man auf jede Regenerierung bei seinem therapeutischen Verfahren verzichten kann. Hierin liegt die große Überlegenheit der gasfreien Elektronenröhren gegenüber den gashaltigen Ionenröhren. — Der von Haenisch erwähnte Strahlenanalysator nach Glocker ist ein vorzügliches Instrument zur Kontrolle der Apparaturen und zur Auswahl der Röhrentypen: erübrigt sich aber bei den gasfreien Röhren, weil ich die einmal für meine Zwecke als wertvoll erkannte Strahlung jedesmal wieder schaffen kann und gerade der Strahlenanalysator hat die Überlegenheit der Strahlungsqualität an Härte und homogener Beschaffenheit der gasfreien Lilienfeldröhre den alten Röhren gegenüber photographisch erwiesen. — Dadurch, daß man das Lilienfeldrohr an jede gute Apparatur anschließen kann, — ich betreibe das Rohr sowohl am Seifert Tiefentherapieinduktor, am Apexinstrumentarium (R., G. & S.) als auch am Uniplan-Transverter (K. & St.) — ist es auch in dieser Beziehung gleichwertig mit dem Siederohr von Müller, das sich mir im täglichen Betriebe als das wertvollste Rohr der gashaltigen Röhre erwiesen hat. Gerade aber das Nebeneinanderarbeiten mit dem Lilienfelds und Siederohr bringt mir täglich den Beweis vor Augen, eine wieviel weichere inhomogene Strahlung das Müllerrohr gegenüber dem Lilienfeldrohr produziert. Während das Lilienfeldrohr unter 3 mm Aluminium so gut wie nie eine Hautschädigung erzeugt, bewirkt unter ganz gleichen Bedingungen das Müllerrohr sehr leicht oberflächliche Hautschädigungen, die über den gewollten Effekt hinausgehen. Auch die Lebensdauer der Lilienfeldröhre ist eine unvergleichlich längere als die der besten Siederöhre. Von Zufälligkeiten abgesehen, läuft durchschnittlich das Lilienfeldrohr 200 Betriebsstunden. — Ob der biologische Effekt der neuen Röhrenart ein wertvollerer ist, als der mit den alten Röhren erzeugte, wage ich heute noch nicht zu entscheiden; nur glaube ich schon heute aussprechen zu dürfen, daß in den meisten Fällen der Effekt bei der Lilienfeldröhre schneller und sicherer erreicht wird — auf Grund der Möglichkeit einer exakten Dosierung — als mit den alten Röhren. Schon der Gewinn an Zeit bei der Lilienfeldröhre ist bei einem Intensivbetrieb nicht gering einzuschätzen, abgesehen davon, daß ein Siederohr einem täglichen mehrstündigen Tiefentherapiebetrieb auf die Dauer kaum gewachsen sein dürfte. Wer einmal im Röntgentherapiebetrieb mit Lilienfeldröhren arbeitet, wird kaum den Wunsch verspüren, wieder mit dem alten System zu beginnen.

Darin stimme ich Haenisch vollkommen bei, daß die Röntgentherapie nicht leicht ist, und ich glaube, oft genug im Vortrag betont zu haben, daß der um sich greifende Schematismus in der Röntgentherapie die ganze Methode mordet.

Von den führenden Röntgenologen der hiesigen Krankenanstalten ist der Wunsch, die Röntgentherapie von der Röntgendiagnostik zu trennen, übereinstimmend abgelehnt worden. — Trotzdem die An-

Digitized by Google

regung der Trennung praktisch nicht von heute auf morgen durchzuführen sein wird, so kann man doch theorethisch manches erwägen, was zugunsten der Trennung sprechen dürfte. Die Röntgendiagnostik wird im Laufe der kommenden Jahre immer mehr und mehr Gemeingut aller Ärzte werden; der Internist, besonders der Lungen- und Herzspezialist wird seine Fälle in diagnostischer Hinsicht selber mit der Röntgenröhre prüfen wollen, ebenso wie der Magenspezialist im Laufe der Zeit für seine Fälle selbst der Röntgendiagnostiker werden muß, so daß man wohl ohne Übertreibung sagen darf, daß die Röntgenröhre zum Instrumentar vieler Ärzte so gut gehören muß, wie das Hörrohr und der Magenschlauch. Die klinischen Bildungsjahre werden für eine bessere Ausbildung in röntgen-diagnostischer Hinsicht immer mehr Sorge tragen, so daß der approbierte Praktiker schon in den Studienjahren Gelegenheit gefunden haben wird, sich die Technik und eine gewisse Übung in der Röntgendiagnostik anzueignen. So wird es denn im Laufe der Zeit kommen, daß die Spezialität der Röntgendiagnostik immer geringer wird, und daß es nur wenig Auserwählte sein werden, die in diagnostischer Hinsicht das Gros der Ärzte überragen, genau wie es auf dem Gebiet der Chirurgie, Gynäkologie und anderen Disziplinen in der Medizin im Laufe der letzten Jahre geworden ist. Der Chirurg sowie der Internist wird sein klinisches Material selber röntgenologisch verarbeiten wollen, so daß es möglich sein wird, daß allmählich die Dezentralisation der Röntgendiagnostik in allen größeren Krankenanstalten eintritt; und das würde nur zu begrüßen sein; denn dadurch würde der Röntgenologe mehr Zeit und Raum gewinnen, um die Röntgentherapie zu zentralisieren und möglichst in seiner Hand zu vereinigen. Heute ist die Röntgentherapie viel zu sehr noch ein Appendix der Röntgendiagnostik treibenden Ärzte und kommt dadurch zu sehr auf ein Nebengeleise. Erst wenn die Diagnostik von der Therapie getrennt ist, und die Röntgentherapie als Methode sui generis betrieben wird, zugleich unter fachärztlicher Beratung und Beobachtung, wird der Wert der Methode erst richtig geprüft und beurteilt werden können. Nicht der glückliche Einzelfall fördert die Achtung vor der Röntgentherapie, sondern die große Summe von Erfahrungen und Beobachtungen ist entscheidend. Aus den Mißerfolgen der Röntgentherapie läßt sich oft mehr lernen und lassen sich wertvollere gesetzmäßige Schlüsse ziehen als aus den Erfolgen bei einzelnen Fällen.

Albers Schönberg hat in seinem wertvollen Beitrag das Kapitel der Karzinomtherapie berührt und hat die Grundsätze dargelegt, die schon wiederholt hier und anderswo aufgestellt sind und darin gipfeln, operable Karzinome zu operieren, inoperable zu bestrahlen. Jeder einsichtige Röntgentherapeut muß trotz aller gegenteiligen Meinungen aus führenden Kliniken sich heute noch diesen Grundsätzen anschließen. Trotzdem möchte ich nicht verfehlen, daß die beginnenden, lokalisierten Karzinome, die also gut operierbar sind, auch die günstigsten Objekte für die Strahlentherapie bedeuten, und daß es oft nur die Indolenz der Patienten ist, die uns heute noch verbietet, solche Fälle lediglich der Strahlenbehandlung zuzuführen, da das Wohlbefinden der Kranken eine mehrjährige Kontrolle, die unbedingt zu fordern ist, nicht durchführen läßt. Aus dieser Tatsache aber, daß das junge Karzinom das günstigste Objekt für die Röntgentherapie ist, eröffnen sich für die Zukunft hoffnungsvollere Aussichten, und ich kann daher im Gegensatz zu Albers-Schönberg das Verhältnis zwischen Karzinom und Röntgentherapie nicht so pessimistisch beurteilen. Es wird der Zukunft gelingen, die Härte der Röntgenstrahlen in ein noch näheres verwandtschaftliches Verhältnis zur Qualität der radioaktiven Substanzen zu bringen und damit auch bessere Resultate im Kampfe gegen das Karzinom zu erzielen. Dieser Weg wird nicht durch die Filterfrage gelöst werden können, denn der unglückliche Fall der von Franz und Orth in der Berl. Klin. Wochenschrift 1917 Nr. 27 beschrieben worden ist und der durch von Franqué noch um einen ähnlichen vermehrt ist, dürfte im wesentlichen Folgen der Technik, dem Röhren- und Filtermaterial zuzuschreiben sein. Die weichere Eigenstrahlung der Schwerfilter, die bei den Röhren nötig sind, die eine inhomogene Strahlung produzieren, bilden für den Patienten eine Gefahr, besonders deshalb auch, weil sie den Arzt dazu zwingen, einen Effekt auf Kosten der Zeit zu bewerkstelligen. Wenn das Röhrenmaterial dazu zwingt, die Kranken stundenlang den Strahlen auszusetzen, — eine Tatsache, die doch höchstens ein experimentelles Interesse haben kann —, so ist das für die Patienten sicher nicht unbedenklich und man kann von Glück sagen, wenn solche Schädigungen sich nicht häufen. Diese Zufälle dürfen aber der Röntgentherapie nicht in die Schuhe geschoben werden, denn bei regelrechter Technik und homogener harter Strahlung dürften diese ganz ausgeschlossen sein. Die exakte Messung, die Lilienfeld und Küpferle mit ihren Röhren am Jontoquantimeter vorgenommen haben, haben den deutlichen Beweis erbracht, daß für das Lilienfeldrohr das Aluminiumfilter von 2—3 mm ausreicht, um der Tiefe unter Ausschaltung der hautschädigenden Strahlen eine harte und homogene Strahlung zu applizieren, die einer Halbwertschicht von 11—14 mm entspricht. — Unmöglich ist es aber nach den Erfahrungen fast aller Röntgentherapeuten ohne Gefahr für den Kranken, noch nach dem Kienböck'schen X zu dosieren; denn das X des Kienböckstreifens ist ein durch die Qualität der Strahlung so veränderliches Objekt, daß die in X-Zahl ausgedrückte Strahlenmenge zu ganz falschen Schlüssen und Dosierungen führt. Nur die jontoquantimetrische Meßmethode dürfte in Zukunft geeignet sein, feststehende Werte zu schaffen, die unter gleichen Bedingungen von jedem Röntgenologen angewandt werden können, während das Kienböck'sche X den jeweiligen Bedingungen der Röhrentypen und der Eigenstrahlung des

Digitized by Google

Filters unterliegt. Das ist in erster Linie bei den von Franz und von Franqué gemeldeten üblen Fällen zu berücksichtigen, abgesehen davon, daß bei diesen Fällen auch noch andere Zufälligkeiten pathologisch anatomischer oder spezifisch radiosensibler Natur mitgespielt haben mögen. Gewiß sind diese warnenden Stimmen dringend zu berücksichtigen und ihre Ursachen auszuschließen, aber den Glauben an die Röntgentiefetherapie vermögen diese Einzelfälle nicht zu erschüttern.

Alle übrigen Diskussionsredner haben durchweg in erfreulicher Zustimmung je nach ihrer Disziplin wertvolles kasuistisches Material für das Wirkungsgebiet der Röntgentherapie gebracht und nach ihren fachärztlichen Erfahrungen ihr Urteil gefällt. Die Besprechung hat gezeigt, eine wie vielseitige Anwendung den Röntgenstrahlen heute schon zukommt, und es ist außer Zweifel, daß sich diese Gebiete noch erweitern; andererseits wird aber auch im Laufe der Zeit die gesammelte Erfahrung diese Therapie nach manchen Richtungen hin einschränken, bis sich der wahre Wert der Röntgenstrahlentherapie aus der Summe dieser Erfahrungen herausschält und fester der Besitz der Heilkunde wird. Die abfällige Beurteilung der Röntgentherapie dürfte meistens aus dem Lager stammen, das mit alter Apparatur und alter Technik noch nicht in der Lage ist, die andernorts erreichten Erfolge zu erzielen. Jedenfalls hat die weitverzweigte Besprechung den Beweis erbracht, daß die Röntgentherapie schon heute eine wertvolle, vielseitig angewandte therapeutische Methode ist.

Zum Schluß möchte ich Lorey gegenüber feststellen, daß ich die Quarzsonne für ihr Indikationsgebiet sehr hoch einschätze, daß aber ihr Wirkungskreis im Verhältnis zu dem der Röntgenstrahlen nur ein kleiner ist. Die Quarzsonne ist für die interne Medizin lediglich ein Roborans und in dieser Hinsicht als physikalisches Heilmittel vielen Produkten der chemischen Industrie überlegen. Nur dürfen wir Ärzte uns nicht von den geschäftseifrigen Veröffentlichungen, die in großen Werken von ärztlicher Feder geschrieben, auf den Markt geworfen werden, beeinflussen lassen; diese oft wahllose Vielschreiberei ist nur zu sehr geeignet, den wirklichen Wert der ultravioletten Strahlen zu verdecken.

b) Journalliteratur.

Verhandlungen der Deutschen Physikalischen Gesellschaft. 19. Jahrg., Heft 17/18, 1917.

Fr. Dessauer: **Über einen neuen Hochspannungstransformator und seine Anwendung zur Erzeugung durchdringungsfähiger Röntgenstrahlen.** Da sich bei den für Tiefentherapie bestimmten Induktoren und Transformatoren der Veifa-Werke vielfach Durchschläge ereigneten, so kam Verf. auf den Gedanken, einen solchen Apparat in mehrere Teile zu zerlegen und dadurch sein Isolationsmaterial zu entlasten. Während nämlich bei einem gewöhnlichen Transformator (s. Fig. 1), bei dem die Spannungsdifferenz zwischen den beiden Enden *a* und *b* der Sekundärspule beispielsweise 100 Kilovolt (kV) betragen mag, der Spannungsunterschied zwischen jedem dieser Enden und dem darunter gelegenen Teile der Primärspule sich auf 50 kV stellt, kann man z. B. dadurch, daß man den Transformator *T* der Fig. 1,

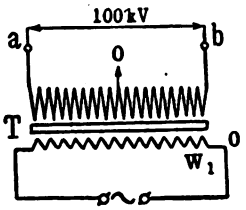

Fig. 1.

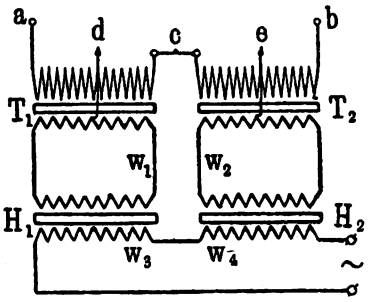

Fig. 2.

wie in Fig. 2 angegeben ist, in zwei Teile T_1 und T_2 teilt und jedem dieser Teile je einen „Hilfstransformator" H_1 bzw. H_2 vorschaltet, auch wenn der Potentialunterschied zwischen den Enden *a* und *b* noch nach wie vor 100 kV wird, denjenigen zwischen diesen Enden und den darunter liegenden Teilen der zugehörigen Primärspulen von 50 kV auf 25 kV herabsetzen, so daß also dann ein Durchschlag dieser Apparate viel leichter verhindert werden kann. Es ist dann allerdings erforderlich, daß die Stromkreise w_1 und w_2 der Fig. 2, von denen z. B. w_1 aus der primären Spule von T_1 und der sekundären von H_1 besteht, sowohl gegen einander als auch gegen die primären Spulen von H_1 und H_2 gut isoliert werden, da nämlich die Spannungsdifferenz zwischen w_1 und w_2 selbst 50 kV und die zwischen ihnen und den zugehörigen Primärspulen der Hilfstransformatoren 25 kV beträgt. Diese Isolationen sind indessen leicht zu bewirken, so daß die Herstellungskosten des Transformators der Fig. 2 trotz seines komplizierteren Aufbaues nicht größer sind als die desjenigen der Fig. 1. Andererseits bedingt der erstere allerdings

Digitized by Google

wegen der doppelten Transformation einen höheren Energieverbrauch. Das Übersetzungsverhältnis in den Hilfstransformatoren ist ferner ziemlich willkürlich und kann auch z. B. = 1 genommen werden. Auch die Gliederung des Apparates mit Rücksicht auf die Verteilung der Spannung läßt sich noch auf verschiedene andere Weise als in der Fig. 2 ausführen, wie in der Abhandlung noch an einigen weiteren Beispielen gezeigt wird. Eine Hauptaufgabe der Arbeit bildet ferner die Messung der Verluste, welche bei der alten und der neuen Art von Transformatoren durch die sog. Glimmströme entstehen, da nämlich diese die eigentliche Ursache der Durchschläge bilden. Es wird gezeigt, daß jene Ströme bei den neuen Apparaten beträchtlich kleiner ausfallen als bei den alten. In einem zweiten Teil der Abhandlung werden dann noch Absorptionsmessungen an Röntgenstrahlen mitgeteilt, welche in einer mit einem Transformator der neuen Bauart erregten Coolidgeröhre bei verschiedenen Spannungen bis zu etwa 300 kV erzeugt wurden. Es ergab sich dabei u. a, daß die härteste Strahlung einer solchen Röhre nicht, wie Rutherford und seine Mitarbeiter gefunden hatten, schon bei einer Spannung von 145 kV mit einem Absorptionskoeffizienten von 0,39 cm^{-1} für Aluminium erreicht ist, sondern daß die Härte der Strahlung auch dann noch mit der Erhöhung der Spannung weiter steigt, so daß der kleinste Absorptionskoeffizient derselben für Aluminium bei 300 kV auf etwa 0,24 cm^{-1} herabgeht. Die betr. Beobachtungen des Verf. verdienen zumal deswegen ein großes Vertrauen, weil dabei immer gleichzeitig zwei Elektroskope, das eine zur Messung der Intensität der freien und das andere zu der der absorbierten Strahlung, benutzt wurden, so daß also dabei die zeitlichen Ungleichmäßigkeiten der Strahlung der Röhre, die aus verschiedenen Gründen nicht gering sind, keine Rolle spielen konnten.

Walter (Hamburg).

Druck von Hesse & Becker in Leipzig.

Digitized by Google

Digitized by Google

Digitized by Google

Digitized by Google

Digitized by Google

Fig. 1.
a) Spitzenbildung am Köpfchen des Metatarsus,
b) Basis des Grundgliedes verbreitert, in der Höhe verkürzt,
c) leicht gewucherte Ansatzstelle für das Verstärkungsband der Sehnenscheide.

Fig. 5.
Profilaufnahme am Knie Y.
a) Starke Wucherungen an der Knochenleiste oberhalb des Planum popliteum,
b) schalenförmige Auflagerung am äußeren Kondylus,
c) beginnende Spitzenbildung,
d) tropfenförmige Wucherung, obere Gelenkfläche der Tibia sehr uneben (s. Frontalaufnahme).

Aufrauhung der Gelenkenden und beginnende Wucherung.

L. Spange.

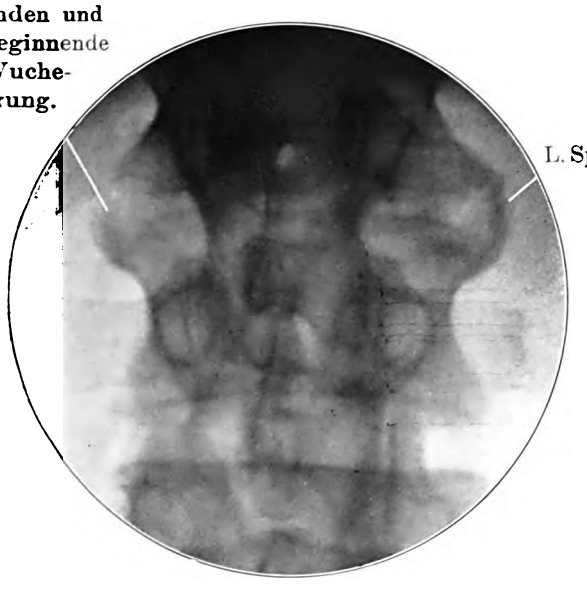

Fig. 2.
Spondylitis def. mit Spangenbildung.

Fig. 4a.
Cystenbildung mit starker Demarkationslinie.

Fig. 4b.
Dieselbe Patientin 2 Jahre später. Demarkationsring nach außen geöffnet.

a

Fig. 3.

Lochdefekte an den Gelenkenden, die außerdem hyper- und a-trophische Prozesse nebeneinander zeigen.

b

- - - - → Stark vorgeschrittene Verschmelzung der Handwurzelknochen.

Digitized by Google

Digitized by Google

Fig. 6.

a) Knochenneubildung,

b) Randwucherungen der Gelenkkanten. Gelenkspalte gewellt.

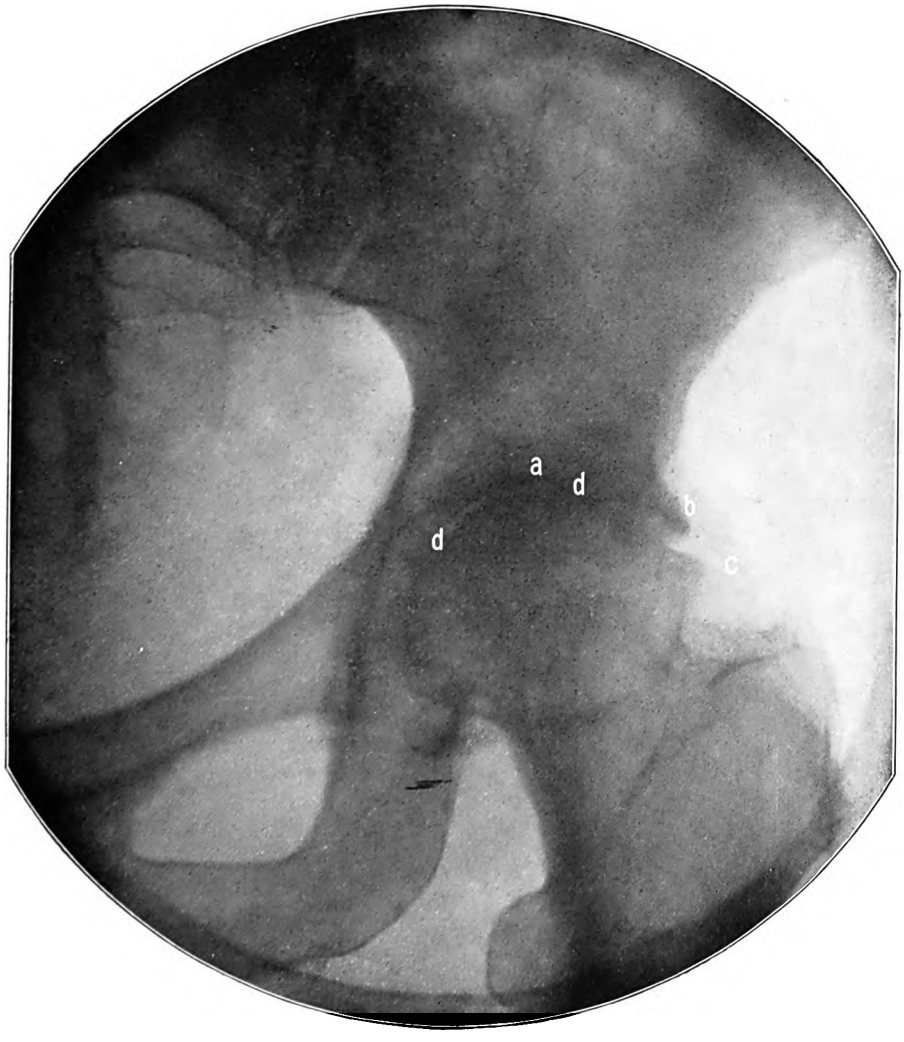

Fig. 7.

a) Periostale Verdickungen,

b) Dachförmige Überlagerung des hypertrophischen oberen Pfannenrandes,

c) Wucherung des Knorpelknochenrandes,

d) Gelenkspalte sehr verengt.

Digitized by Google

Digitized by Google

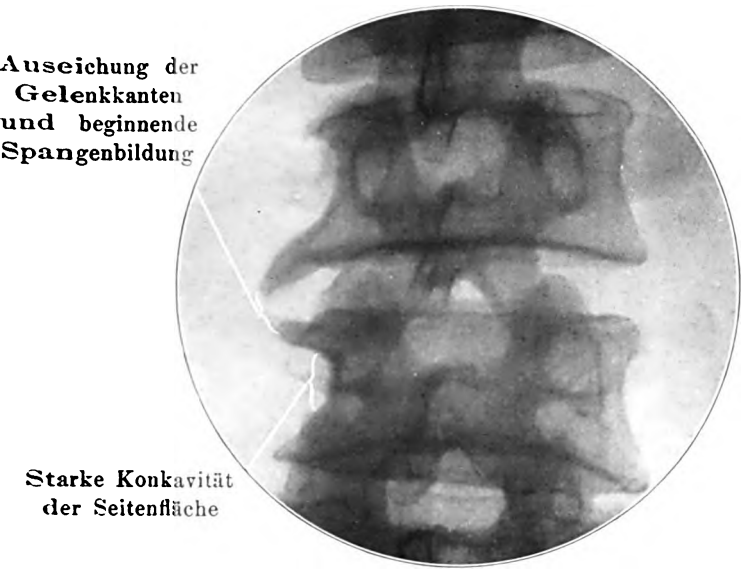

Fig. 8.

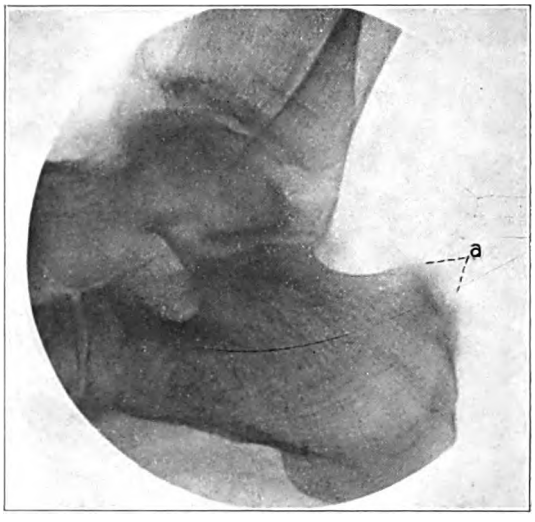

Fig. 11.
a) periostale Auflagerungen an der hinteren oberen Fläche des Calcaneus.

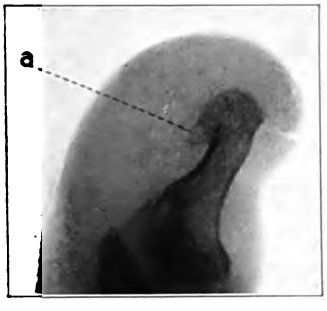

Fig. 9.
Deformation der Fingerbeere.

Fig. 10.
Luxation des Endgliedes infolge Deformierung der Gelenkenden und Muskelzugs. Fingerbeere ebenfalls deformiert (seitl. Aufnahme).

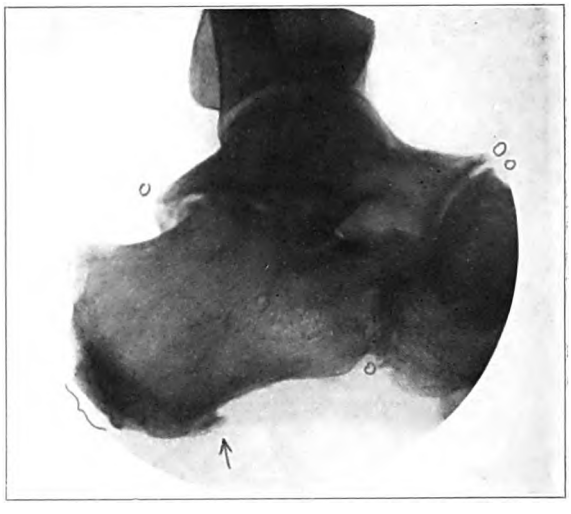

Fig. 12.
⟶ Spina
o o deutliche Spitzenbildungen an den Gelenkkanten
⁓ periostale Auflagerungen.

Fig. 13.

Digitized by Google

Digitized by Google

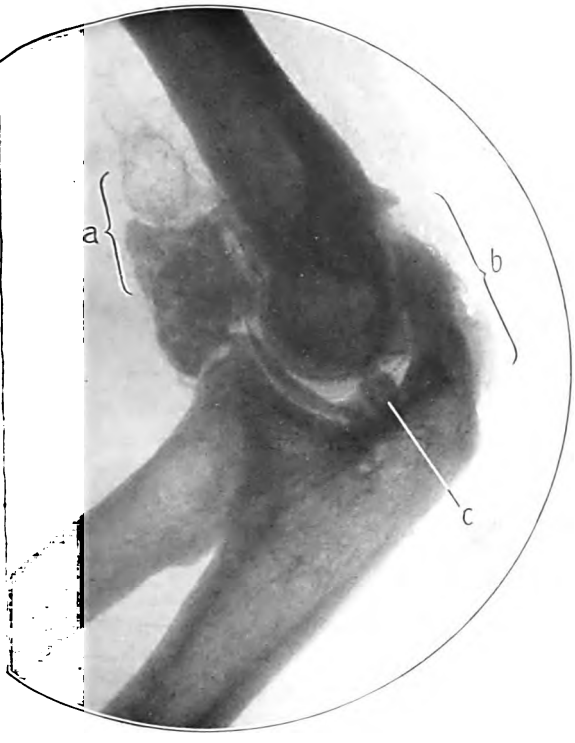

Fig. 14.
a) starke periostale Wucherungsmassen klemmen sich zwischen Unterarm- und Oberarmknochen.
b) dasselbe auf der Streckseite.
c) Fremdkörperbildung.

Fig. 16.
a) Spitzenbildung. *b*) Wucherungen.

Fig. 15.
Sattelähnliche Gestaltung des Radiusköpfchens infolge vermehrter Plastizität: Ausziehung der Gelenkkanten.

Fig. 17.
a) periostale Randwucherung vom unteren ebenfalls gewucherten Rande der Cavitas glenoid. zum Oberarmkopf ziehend.
b) Fremdkörperchen.

Digitized by Google

Digitized by Google

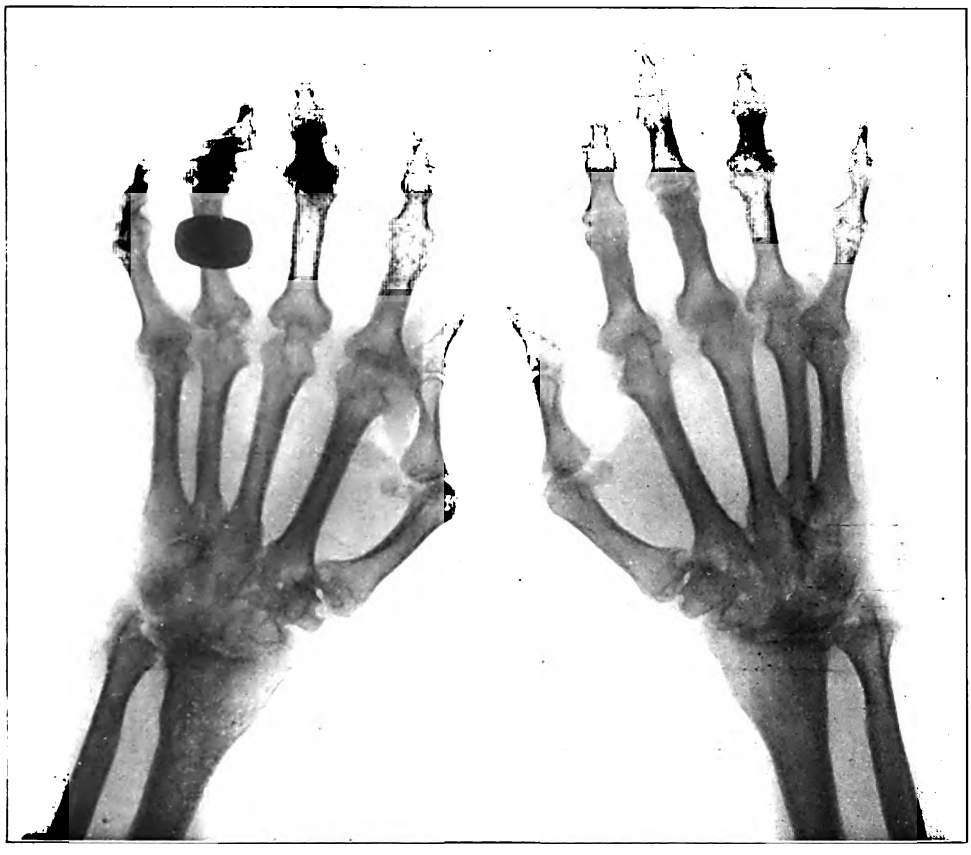

Fig. 18.

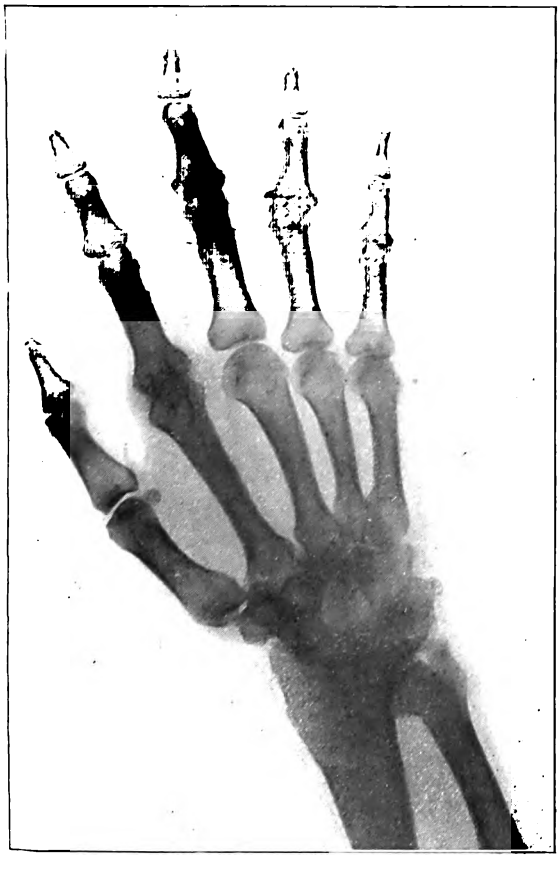

Fig. 19.

Fig. 20.

Digitized by Google

Digitized by Google

Fig. 21.

Fig. 22.

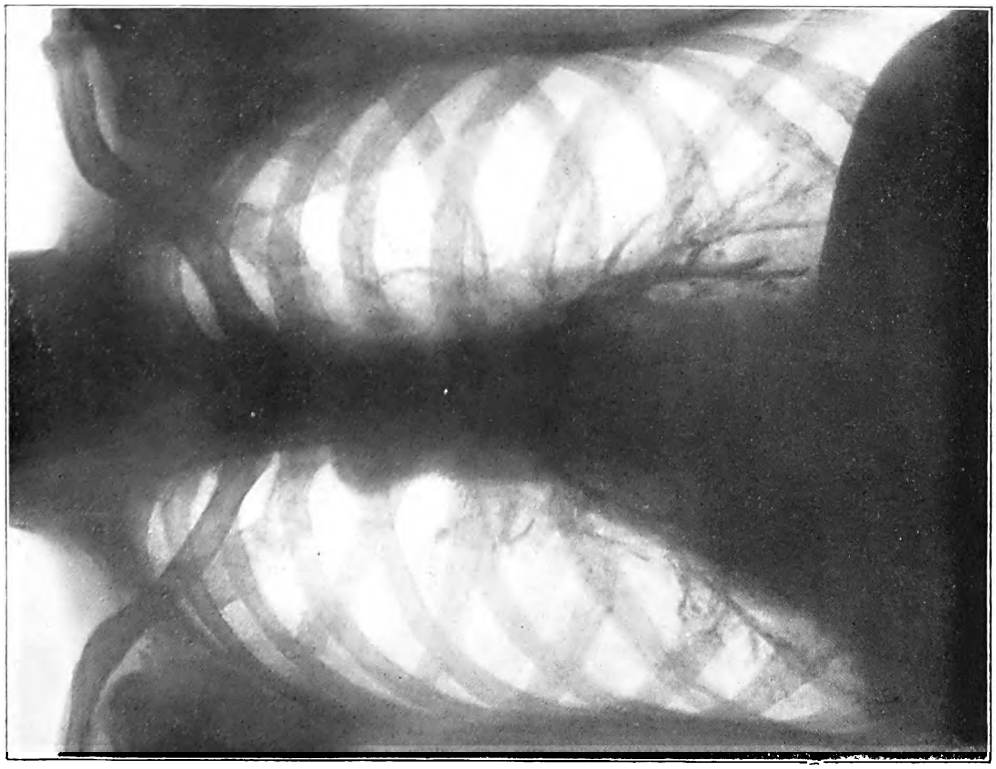

Fig. a.

Digitized by Google

Digitized by Google

Aus der III. med. Abteilung der k. k. Krankenanstalt „Rudolfstiftung“ in Wien.

Zur Klinik der rechtsseitigen Zwerchfellhernien.

Von

Privatdozent, Abteilungsvorstand Dr. **Maximilian Weinberger.**

(Hierzu Tafel XXIV, Fig. 1 u. 2.)

Seitdem durch die Röntgenuntersuchung die Diagnostik der Zwerchfellhernien auf sichere Grundlage gestellt und in vielen Beziehungen erweitert werden konnte, ist auch ein neuer Anstoß für die Erforschung ihrer klinischen Symptome und ihrer Pathologie gegeben. Als Leichtenstern (1) 1874 den ersten, am Krankenbett diagnostizierten Fall von Hernia diaphragmatica bei einem 59jährigen Manne veröffentlichte, hob er als Beweis für die Schwierigkeit der Diagnose den Umstand hervor, daß in der Zahl von 245 ihm bekannten Fällen der gesamten Literatur nur viermal mit Bestimmtheit oder Wahrscheinlichkeit die Diagnose gestellt wurde. Wie Romeo Monti (2) noch jüngst (1914) betont, wurde der weitaus größte Teil der in der Literatur beschriebenen Zwerchfellhernien nicht im Leben erkannt, sondern erst zufällig bei der Obduktion entdeckt. Monti führt auch unter Angabe mehrerer Autoren an, „daß selbst bei genauer Erhebung der wichtigsten Symptome durch die klinische Untersuchung und die Anamnese in den meisten Fällen, wenigstens der älteren, aber selbst der jüngeren Literatur, die Diagnose nicht gestellt werden konnte, da auch andere Krankheitsbilder gleichartige Erscheinungen und Beschwerden hervorrufen können.“ Zudem genügt es nicht, bloß die Vermutung oder Annahme einer Zwerchfellshernie zu stellen, sondern es muß unsere Aufgabe sein, die Diagnose mit voller Sicherheit, noch dazu in möglichst vielen Einzelheiten zu begründen. Es liegt auf der Hand, daß für die Diagnose die radioskopische Untersuchung weitaus überlegen ist. Diese aber ist, wie R. Monti mit Recht hervorhebt, ebenfalls nur in der Hand eines in der Deutung des Röntgenphotogramms Erfahrenen möglich, da sich noch in der neuesten Literatur Fälle finden, die trotz Röntgenaufnahmen falsch gedeutet und erst bei der Obduktion erkannt wurden. Hier möchte ich nochmals, wie schon so oft betonen, daß nur das Zusammenhalten der durch die Röntgenuntersuchung und die älteren physikalischen Methoden geförderten Ergebnisse die Diagnostik zur völligen Sicherheit, wie in so vielen anderen, so auch in diesen Fällen gestatten kann.

Hieraus ergibt sich aber, daß sowohl die physikalische, als auch die radiologische Diagnostik der Zwerchfellhernien in vielen Einzelheiten der Ergänzung bedarf, welche bloß durch eingehendes kasuistisches Studium gefördert werden kann. Hierzu kommt, daß durch vereinigte Anwendung der verfügbaren Untersuchungsmethoden ein viel genauerer Einblick in das Wesen und die Pathologie des Zustandes gewonnen werden kann, als dies bisher möglich gewesen ist. So lenkt Doberauer (3), (1914), in dessen Falle von linksseitiger, angeborener Zwerchfellhernie bei einem achtzehnjährigen Mädchen ohne Inkarzeration, plötzlich ohne äußere Ursache der Tod eintrat, das Augenmerk auf die Veränderungen der Respiration und Zirkulation, welche einer eingehenden Beobachtung würdig erscheinen. Erst die Röntgenuntersuchung hat weiterhin die so schwierige Differentialdiagnose zwischen Hernia diaphragmatica und Eventratio diaphragmatica ermöglicht, welche eben deshalb erst

Digitized by Google

in der jüngsten Zeit Gegenstand wiederholter wissenschaftlicher Diskussionen gebildet hat. Gerade die Schwierigkeiten der Diagnostik solcher genauestens mit den modernen Methoden untersuchter Fälle beweist die Notwendigkeit, unsere bezüglichen Kenntnisse durch eingehende Analyse einschlägiger Fälle zu erweitern. Die nunmehr auf sichere Grundlage gestellte Diagnostik ermöglicht es schließlich, eine genauere Erforschung der Symptome bei diesen Zuständen von Magen-Darmverlagerung durchzuführen, unter welchem ich dem Studium der Magen- und Darmfunktionen besonderes Augenmerk zugewendet habe, da diese in den bisher beschriebenen Fällen noch nicht entsprechend ihrer großen Wichtigkeit gewürdigt worden sind.

Es kann behauptet werden, daß wie auf anderen Gebieten so auch hier die Vervollkommnung der Röntgentechnik für die Diagnostik und zugleich damit auch für das Stadium der Funktionen selbst in der jüngsten Zeit noch weitere ausschlaggebende Fortschritte zu fördern imstande ist; ein neuerlicher Beweis, wenn es eines solchen noch bedurft hätte, wie unrecht man täte, selbst bei gründlichster Kenntnis der alten klinischen Methoden ihrer Ergänzung durch die Radiologie entraten zu wollen.

A. G., 31 Jahre alt, Landwehrinfanterist, bei der Assentierung wegen Körperschwäche in allen drei Aufgeboten untauglich erklärt; am 16. August 1915 an die italienische Front eingerückt, dort am 6. Februar 1916 mit hohem Fieber bis 17. März 1916, angeblich Blut gehustet, und an starkem Seitenstechen erkrankt, wurde, nach eigener Angabe, mit rechtseitiger Lungen- und Bauchfellentzündung bis nach Innsbruck verlegt; am 22. März 1916 in das Filialspital „Technische Hochschule" eingeliefert und dort als Debilitas universalis geführt. (Vormerkblätter der früheren Spitäler in Verlust geraten.) In die III. med. Abteilung der k. k. Rudolfsstiftung am 15. Juli 1916 zur Konstatierung aufgenommen. Der Kranke gibt hier an, vor der Einrückung nie krank, aber immer schwächlich gewesen zu sein; nie gehustet zu haben. Im Alter von 20 Jahren soll rechterseits Rippenfellentzündung durch 3 Monate mit Fieber bestanden haben. Während der im Februar 1916 stattgehabten Erkrankung soll hohes Fieber, Mattigkeit, Schmerzen im Bauche, kein Erbrechen oder Brechreiz, regelmäßige Stuhlentleerung, im Anfange auch Bluthusten bestanden haben. Auch gegenwärtig klagt der Kranke über zeitweilig eintretende, stechende Schmerzen in der rechten Brustseite, welche beim Gehen stärker werden und über Mattigkeit und Schwäche. Verheiratet, kinderlos, keine venerische Affektionen, kein Potus.

Der Kranke, von schwächlich ausgebildeter Muskulatur und geringem Fettpolster, zarter Haut und blasser Hautfarbe, von grazilem Knochenbau ohne rachitische Veränderungen, zeigt eine geringe Lordose, aber keine seitliche Abweichung der oberen Brustwirbelsäule. Der epigastrische Winkel ist spitz, unter 50°, die Interkostalräume zeigen an der vorderen Brusthälfte unterhalb des Ms. pectoralis major eine deutliche Asymmetrie, indem sie links schon ohne und bei regelmäßiger noch mehr aber bei forcierter Atmung tiefer eingezogen sind als rechts. Die rechte untere Thoraxhälfte erscheint besonders unterhalb des rechten Schulterblattes, aber auch gegen die rechte Axilla und nach vorne unterhalb der rechten Mamilla um ein geringes vorgewölbt, die Rippen, namentlich deren hinteren Anteile, in diesem Bereiche entsprechend dem erweiterten Thoraxraume flacher gekrümmt (was auch auf dem Thoraxradiogramme sowohl in vd. als dv. Durchstrahlung sehr instruktiv zu sehen ist). Die Einziehung der Interkostalräume ist auch hier rechts geringer als links. Bei den Atmungsbewegungen bleibt die rechte untere Thoraxhälfte gegenüber der linken um ein geringes zurück.

Im übrigen ist der Thorax entsprechend der asthenischen Konstitution des Kranken eher flach und lang gebaut, ohne daß die Charaktere der paralytischen Thoraxform ausgeprägt erscheinen; die 10. Rippe ist beiderseitig knorpelig angeschlossen, der Lenhoffsche Index ist vergrößert (80, 52/65×100).

Atmungsfrequenz im Liegen 22—24 p. m.; der Atmungstypus erfolgt unter beiderseits gleicher Verwölbung des Epigastriums und der oberen Thoraxpartien (Kosto abdominal), indem inspiratorisch die Oberbauchgegend einschließlich der Hypochondrien beiderseits gleich kräftig vorgewölbt wird, während gleichzeitig auch die oberen Teile des Thorax sich beiderseits gleich stark erweitern, während exspiratorisch, sowohl die Oberbauchgegend als auch die oberen Thoraxanteile beiderseits gleich zurückgehen. Beim Pressen wölbt sich ebenfalls die Oberbauchgegend beiderseits gleich stark vor.

Littensches Zwerchfellphänomen fehlt auf beiden Seiten. In Ruhelage besteht weder subjektive noch objektive Dyspnoe, jedoch klagt der Kranke über Kurzatmigkeit beim Gehen und Steigen. Cyanose ist nicht zu bemerken. Kein Ödem, keine Lymphdrüsen, keine Exantheme.

Die physikalische Untersuchung der Lungen ergibt: Rückwärts die linke Lunge handbreit unter den Schulterblattwinkel reichend, respiratorisch verschieblich; rechts hinten unten medial vom Skapularande ergibt sich in der Höhe des 6. Brustwirbels, also 2 Querfinger unterhalb der Spina skapula ein scharf abgegrenzter Unterschied zwischen dem normalen oberhalb gelegenen Lungenschalle und einem

Digitized by Google

daselbst beginnenden, ebenso vollen, tiefen, aber ausgesprochen tympanitischen Schallgebiete, welches nach abwärts in der Skapularlinie höheren Schallcharakter annimmt, aber bis handbreit unter dem Schulterblattwinkel deutlich tympanitisch bleibt, sodann noch höher, kürzer tympanitisch wird, um schließlich in den hohen kurzen, tympanitischen Schall der Lendenregion überzugehen. In dem zwischen der Wirbelsäule und der Skapularlinie gelegenen Bezirke des Thorax ist der Schall viel mehr gedämpft, in den untersten Partien beinahe leer, zeigt aber bei genauem Zuhorchen an allen, besonders deutlich aber in den oberen Partien ebenfalls tympanitischen Timbre. In der rechten hinteren Axilla ist der Schall in dem ganzen Bereiche unterhalb des Skapulawinkels bis unterhalb des Rippenbogens laut, tief, exquisit tympanitisch; in der vorderen rechten Axilla reicht der tympanitische Schall von der 4. bis an die 9. Rippe, wo erst die Leberdämpfung beginnt. Vorne rechts in der Parasternallinie reicht der tympanitische Schall von der 4. bis an die 7. Rippe, ist in den oberen Bezirken hell, in der unteren gedämpft und geht erst an die 7. Rippe in die Leberdämpfung über. Metallischer Perkussionsschall ist nirgends zu bemerken. (Textfigur 1 und 2.)

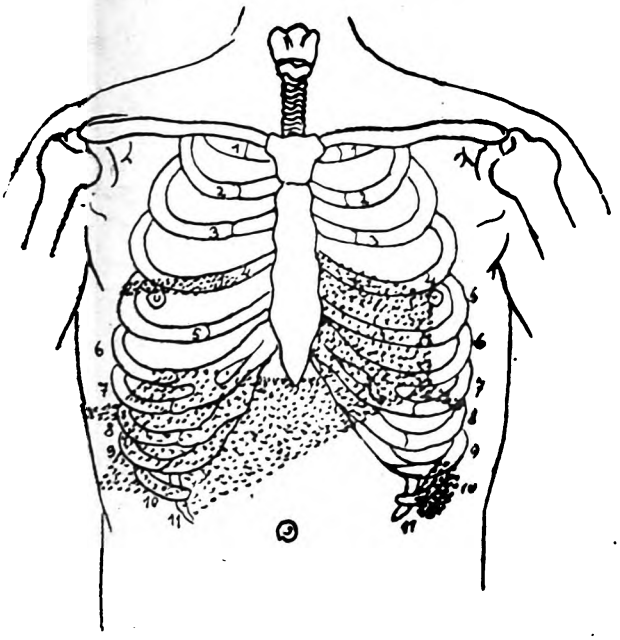

Fig. 1.

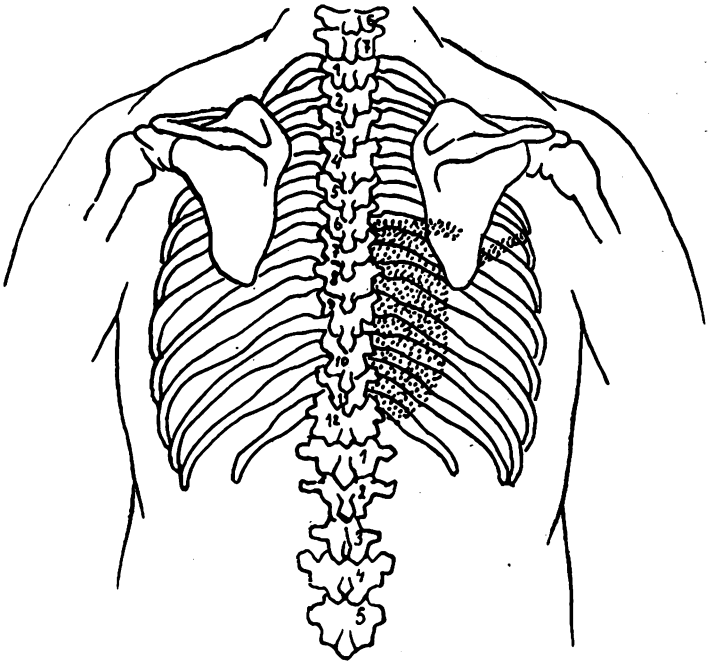

Fig. 2.

Die Auskultation ergibt, daß das über der normal schallenden Lunge vorhandene vesikuläre Atmungsgeräusch an der Grenze des tympanitischen Schalles abgeschwächt wird und weiterhin bald völlig verschwindet. Sehr vereinzelt und nicht bei jeder Untersuchung hört man in den Bezirken des tympanitischen Schalles und fehlenden Atmungsgeräusches ein oder mehrere eigenartige metallische, wie gurgelnde Geräusche. Herzstoß knapp innerhalb der Mamillarlinie des 6. Interkostalraumes, entspricht einer systolischen, nicht verstärkten Verwölbung. Das untere Sternalende wird nicht gehoben, auch sonst keine abnormen Pulsationen in der Gegend des Herzens und der großen Gefäße. Bei Linkslagerung des Kranken verschiebt sich der Herzstoß 2 Querfinger nach außen. Alle Herztöne dumpf und rein. Keine Akzentuation der basalen Töne. Die Herzdämpfung beginnt an der Stelle des Herzspitzenstoßes und reicht bis an den linken Sternalrand; die Herzbasis beginnt am unteren Rande der 4. Rippe und reicht von der Mamillarlinie bis an den linken Sternalrand. Keine Dämpfung im Bereiche des Mediastinums. Pulsfrequenz 72 bis 78 p. m., die peripheren Arterien von richtiger Beschaffenheit und Füllung, Riva Rocci 110. Die Oberbauchgegend ist flach, etwas unter dem Thoraxniveau gelegen, beiderseits gleich; die Interkostalräume an beiden untersten Thoraxhälften gleich gut sichtbar. Der untere Leberrand ist nicht zu tasten. Die Leberdämpfung reicht in der Mamillarlinie von der 7. Rippe bis an den Rippenbogen, in der Mittellinie des Körpers vom Proc. xyphoidens bis in die Mitte zwischen Schwertfortsatz und Nabel und erstreckt sich nach links bis innerhalb der Mamillarlinie unter die Herzspitze. Der untere Milzpol ist nicht tastbar. Die Milzdämpfung zeigt normale Verhältnisse, bleibt ca. 2 cm vom Rippenbogen entfernt, reicht nach vorne bis in die mittlere Axillarlinie und nach oben bis an die 10. Rippe. Das Abdomen zeigt bei horizontaler Rückenlage knapp oberhalb des Nabels eine mäßig tiefeingezogene Taillenfurche, die Bauchdecke ist oberhalb derselben entsprechend dem Epigastrium flach, im Niveau

Digitized by Google

des Thorax gelegen, unterhalb im Hypochondrium etwas asymmetrisch, rechts etwas stärker als links, in mäßigem Grade vorgewölbt. Im übrigen ist die Muskulatur der Bauchdecke straff, und fühlt sich in der linken Bauchhälfte weich und leicht eindrückbar, dagegen in der rechten Bauchhälfte konstant, und zwar von der Höhe des Darmbeinkammes bis an den Rippenbogen gespannt an. Bei tiefer Palpation läßt sich innerhalb der kontrahierten Bauchdeckenpartie wohl keine tumorartige, aber eine wulstförmige nach oben entsprechend dem Colon verlaufende Resistenz erkennen, aber nur sehr undeutlich abgrenzen. Abwärts von diesem kontrahierten Wulste kann man bei der Palpation im rechten Hypogastrium von der Spina an, im Unterbauche unterhalb des Nabels, bis nahe an die Symphyse, im linken Hypogastrium weit hinauf bis oberhalb der Spina ein deutliches Plätschergeräusch, ziemlich gut abgegrenzt, nachweisen. Auch der Perkussion nach, reicht der gedämpfte tympanitische Schall des Magens bis an die Symphyse. Beide Nieren nicht tastbar.

Das hier geschilderte Untersuchungsergebnis eines tympanitischen, im rechten unteren Thoraxraume, sowohl hinten als vorne als axillär nachweisbaren Schallgebietes mit zeitweilig vorhandenen, metallischen, den Darmgeräuschen ähnlichen Schallphänomenen legte mir die Möglichkeit einer Zwerchfellhernie nahe, wiewohl die neben dem tympanitischen Schallcharakter auffallende, zum Teil intensive Schalldämpfung die ursprüngliche auf Grund der Anamnese einer vorangegangenen rechtsseitigen Lungen- und Rippenfellentzündung nächstliegende Annahme einer Rippenfellschwarte zu bekräftigen schien. Da aber gegen eine Rippenfellschwarte das Mißverhältnis der ziemlich intensiven Schalldämpfung und des völlig fehlenden Atmungsgeräusches, welches doch auf eine sehr schwere Schwartenbildung hätte schließen lassen, gegenüber der fehlenden Thoraxschrumpfung, ja sogar der vorhandenen, wenn auch geringen Vorwölbung des Thorax und der Interkostalräume, welche mit einer so schweren Schwartenbildung nicht in Einklang gebracht werden konnte, sprach, so bin ich mit Rücksicht auf die Konstanz der Symptome immer wieder auf die Vermutungsdiagnose der Zwerchfellhernie zurückgekommen. Um diese Diagnose auf einigermaßen sichere Grundlage zu stellen, habe ich zunächst eine Röntgenuntersuchung des Thorax vorgenommen.

Es ergab sich bei der Radioskopie die rechte untere Thoraxhälfte ihrer ganzen Breite nach bis in die Höhe der 4. Rippe von einem ziemlich intensiven, aber nicht vollkommen gleichmäßig dichten Schatten durchsetzt. Dieser zeigt zunächst dem lateralen Thoraxrande an seiner unteren Begrenzung (etwa von der 6. Rippe an) eine deutliche Aufhellung in der Höhe des linken Sinus phrenicocostalis, ohne daß in dem darunter (unterhalb der 7. Rippe) gelegenen, etwa der Höhe des linken Zwerchfells entsprechenden, fleckigen Schattengebiete die Kontur des rechten Diaphragmas irgendwie distinkt zu erkennen wäre. (Taf. XXIV, Fig. 1.)

Wiewohl es also auffallend erscheint, daß rechts nirgends ein Diaphragmaschatten sich abgrenzt, so konnte daraus kein unmittelbarer Schluß gezogen werden, da das rechtsseitige thorakale und abdominale Schattengebiet zu $^2/_3$ ihrer Breite ineinander übergehen und da auch die laterale Aufhellungszone, welche auf die Höhe eines Interkostalraumes beschränkt ist, nach abwärts wieder in einen diffus fleckigen Schatten übergeht, in welchem analog, wie dies bei Erkrankungen der Pleura oder der Lunge beobachtet wird, die Diaphragmakontur nicht mehr abzugrenzen ist. Die Erscheinungen des in dem rechten unteren Thoraxraume zu beobachtenden Schattens, welcher wie bandförmig im Thorax suspendiert erscheint, konnte den Verdacht eines interlobären Exsudates oder einer interlobären Schwarte hervorrufen. Jedoch waren auch mit dieser Annahme die klinischen Erscheinungen durchaus nicht in Einklang zu bringen, indem gegen einen entzündlichen Prozeß (interlobäres Exsudat) die während langer Beobachtungsdauer völlig gleiche Konstanz der Erscheinungen und das Fehlen aller sonstigen bezüglichen klinischen Symptome sprach; gegen eine so intensive interlobäre Schwarte, die schon früher gegen Pleuraschwarte angeführten diagnostischen Momente hervorgehoben werden mußten, daß keinerlei Einziehung, vielmehr eine Vorwölbung des Thorax, ferner dauernd tympanitischer Schall und vereinzelte metallische Darmgeräusche nachweisbar waren.

Demnach konnte ich auch, durch das einigermaßen abweichende Thoraxröntgenbild von der durch physikalisch-klinische Symptome begründeten Annahme einer Zwerchfellshernie nicht abgelenkt werden, zumal doch auch hier gewisse Momente, darunter die ungleichmäßige Be-

Digitized by Google

schaffenheit des bandförmigen Schattens, sowie das Fehlen einer Diaphragmakontur und einer sichtbaren Diaphragmabewegung für diese Annahme herangezogen werden konnten.

Da also durch die bloße Radioskopie des Thorax die Diagnose noch immer nicht gesichert werden konnte, so habe ich schließlich versucht, durch eine per os verabreichte Wismutmahlzeit den Sachverhalt klarzustellen.

Es ergibt sich bei der vorläufig am Schirmbilde vorgenommenen Untersuchung, daß der Magen bis zur Höhe der Symphyse herabgesunken ist (Exzessive Gastroptose) und bei der nach 24 Stunden vorgenommenen Kontrolle der Wismutpassage, daß an der Stelle des vorher gesehenen Schattens im unteren rechten Thoraxraume bis an die 4. Rippe (etwa der Höhe des linken Vorhofes entsprechend) ein großes Dickdarmkonvolut gelegen ist. Es handelt sich demnach tatsächlich, wie schon klinisch angenommen war, um eine Verlagerung der Dickdärme in den rechten Thoraxraum. (Textfigur 3 und 4.)

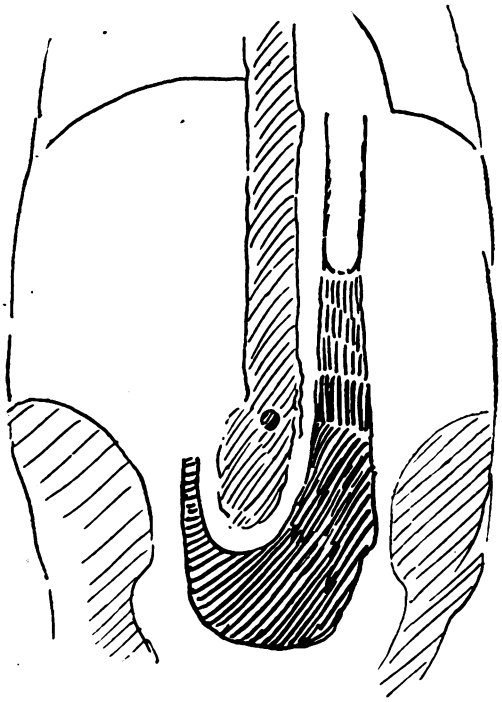

Fig. 3.

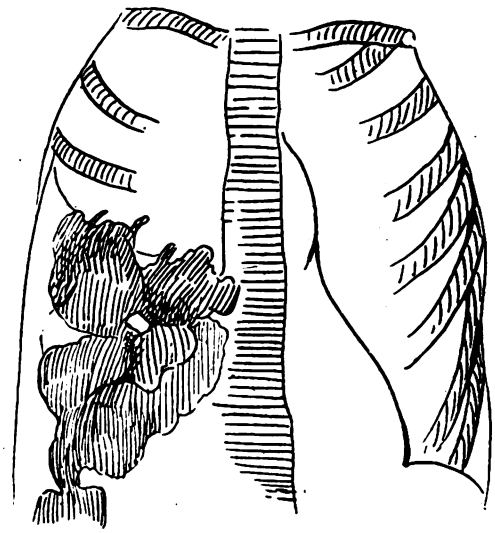

Fig. 4.

Wenn man anatomisch korrekt den Thorax als knöchernen Brustkorb definiert, so müßte hierher auch eine Anomalie zu zählen sein, bei welcher Dickdärme zwischen Diaphragma und Leber gelagert sind, ohne daß das Zwerchfell im Thoraxraume höher gerückt ist; eine Anomalie, welche klinisch schon lange als Hepatoptose bekannt, röntgenologisch aber zuerst von mir (33) erkannt und definiert, sowie auch in ihren physiologischen und pathologischen Beziehungen untersucht und mit Reproduktion der Röntgenplatten erörtert worden ist. Wiewohl prinzipiell allen Prioritätsstreitigkeiten abgeneigt, so glaube ich doch aus sachlichen Gründen für spätere Untersucher, diese, meine Arbeit hervorheben und zugleich erklären zu müssen, daß die erstmalige Röntgenbeschreibung dieses Zustandes von sonst sehr belesenen Autoren, mit Unrecht Chilaiditi (6) zugeschrieben wird; zumal die Röntgenuntersuchung für die Klärung dieses, zwischen Anatomen, Klinikern und Chirurgen strittigen Themas noch große Wichtigkeit erlangen dürfte. Damit soll keineswegs die Bedeutung der sachkundigen Abhandlung von Chilaiditi, welcher außer meinem, noch zwei eigene analoge auf das genaueste studierte Fälle und zahlreiche Untersuchungen beibringt, irgendwie gesehmälert werden. Vorher hatte schon Mayer (7) (1904) einen Fall von Wanderleber beim Manne beschrieben, welchen Grunmach nach gestellter klinischer Diagnose mit Röntgenstrahlen untersucht hatte. Es liegt hier aber nur eine gezeichnete Skizze des Röntgenbildes vor, in welcher der Leberschatten frei in dem Abdomen, vom Zwerchfell und Herzschatten völlig durch einen Zwischenraum getrennt, zu sehen ist, ein Befund, der noch eingehender Beweisführung namentlich auf der Röntgenplatte selbst bedürfte, da derselbe mit den neuesten anatomischen Untersuchungen und Darlegungen von Föderl (8) und Tandler (9) nicht übereinstimmt. Diese Autoren

Digitized by Google

haben gezeigt, daß eine solche Hepatoptose in dem Sinne anderer Ptosen, bei welchen die fixatorischen Apparate der Leber und die Vena cava inferior zwischen Diaphragma und Leber verlängert sein müßten, in der anatomischen Literatur nicht bekannt geworden ist. Man müßte daher die von mir und Chilaiditi nachgewiesene Anomalie, bei welcher die zweitweilige Lageveränderung der Leber und ihre Rückkehr an die normale Stelle durch alle Zwischenstufen hindurch einwandfrei am Schirme und auf der Röntgenplatte dargestellt werden konnte, als Wanderleber bezeichnen. Ich möchte hierbei, ebenso wie Chilaiditi in Übereinstimmung mit Föderl und Tandler betonen, daß sich in diesen Fällen die Leber, wie aus den Röntgenplatten zu beweisen ist, selbst bei der exzessivsten Lageveränderung niemals gänzlich vom Zwerchfelle abhob, vielmehr so gelagert blieb, daß sie im medialen Drittel des rechten Thorax dem Diaphragma angelagert war; und somit an der Stelle des Lig. falciforme und der Vena cava inferior ihren Zusammenhang mit dem Zwerchfell bewahrt hatte. Ob eine von Föderl und Tandler postulierte Formanomalie der Leber, wie es sehr einleuchtend erscheint, dazu beigetragen hat, um der Leber eine solche Lageveränderung zu ermöglichen, kann man wohl erst anatomisch nachweisen; während klinisch röntgenologisch die Wanderung der Leber mit Sicherheit dargestellt werden kann. Jedoch soll auf die nähere Diskussion der Hepatoptose hier nicht eingegangen werden, da diese Anomalie mit dem Thema der vorliegenden Arbeit, nur eine anatomische, keinesfalls aber eine funktionelle und mechanische Ähnlichkeit besitzt; während es uns bei den hier beschäftigenden Dickdarmverlagerungen darauf ankommt, daß die Dickdärme so hoch in den Thorax verlagert sind, daß hierdurch eine Beeinträchtigung der respiratorischen Oberfläche und damit auch des Zirkulationsapparates erfolgt.

Die Formen der Dickdarmverlagerungen, welche hier in Betracht kommen, sind unter die Krankheitsbilder der Eventratio diaphragmatica oder der wahren und falschen Zwerchfellhernien zu rechnen.

Unter (totaler) Eventratio diaphragmatica (Cruvelhier), Relaxatio diaphragmatica (Wieting) (beziehungsweiser partieller Eventratio diaphragmatica, Relaxatio diaphragmatica, besser Zwerchfelldivertikel) versteht man einen, wahrscheinlich angeborenen, nur selten beobachteten Krankheitszustand (Bergmann (10) hält außer den 16 durch Obduktion erwiesenen Fällen nur 6 für klinisch zweifellos), bei welchen eine ganze Zwerchfellshälfte in der überwiegenden Mehrzahl der Fälle die linke (nur Eppinger (11) führt ein Fall seiner Beobachtung, neuerdings Gläßner 1916 einen genau beschriebenen Fall von Eventratio diaphragmatica dextra an); bloß in exzessiv seltenen Fällen nur Teile des Zwerchfells Eventratio diaphragmatica partialis, Divert. diaphragmatis) in ihren muskulösen Bestandteilen außerordentlich verdünnt, zu einem größtenteils bindegewebigen Sacke verwandelt, höchstgradig ausgedehnt und nach aufwärts gegen die Brusthöhle mächtig (mindestens bis 3 Interkostalräume, einmal sogar bis untere 1 R.) emporgehoben erscheint (zum Unterschiede von Zwerchfellshochstand, bei welchem das Diaphragma höher getreten ist, ohne daß der Muskel krankhaft verändert wäre). Hier sei noch erwähnt, daß bei einseitiger Phrenikuslähmung eine ähnliche Verlagerung der Baucheingeweide entstehen kann, welche aber durch die inspiratorische Aspiration des Diaphragmas, sowie durch die übrigen klinischen Symptome des Gesamtleidens unterschieden werden muß.

Nächst häufig sind in der Statistik die wahren Zwerchfellshernien vertreten (Großer (12) zählt deren 1899 40), als welche nur jene zu gelten haben, bei welchen das Peritoneum durch eine Bruchpforte des Zwerchfells (meist des Zentrum tendineum oder in der Umgebung des Foramenösophageum) gegen den Thoraxraum vorgestülpt wird und der Bruchsack vom Peritoneum und Pleura parietalis gebildet wird. Dieselben entstehen auf Grundlage primärer Hemmung der Zwerchfellsmuskelbildung in einer späteren Embryonalperiode nach Verschluß der Pleura-Peritonealkommunikation, indem die Muskulatur, von der Peripherie her in das Zwerchfell einwandernd, das Zentrum nicht erreicht (Großer). Unter den wahren Zwerchfellshernien sind die linksseitigen doppelt so häufig als die rechtsseitigen, was Großer auf die geringe Zahl publizierter wahrer Hernien zurückzuführen geneigt ist. Häufiger als die wahren, sind die sogenannten falschen Zwerchfellshernien. (Großer kennt 385 Fälle.) Darunter versteht man jene, bei welchen Baucheingeweide in die Brusthöhle durch einen Defekt des Diaphragmas vorgefallen sind (sei es mitten in der Muskulatur bzw. im Centr. tendin. oder in der Pars lumbalis). Der Defekt des Zwerchfells kann im späteren Leben traumatisch oder angeboren in einer sehr frühen Embryonalperiode durch primäre Hemmung im Verschlusse der Pleura gegen die Peritonealhöhle entstehen, bevor noch die mesodermale Kommunikation zwischen Brust- und Bauchhöhle geschlossen ist. Unter den falschen Hernien sind nach Großer die linksseitigen sechsmal häufiger als die rechtseitigen. Die Ursache, warum die Hernien um so viel seltener rechts als links vorkommen, ist nicht völlig geklärt. Daß die traumatischen fast stets links vorkommen — nur einige von Thoma (13) zitierten Fälle der älteren Literatur betreffen rechtsseitige — erklärt sich leicht aus der Lage der Leber, welche den Zwerchfellriß deckt; und auch bei den angeborenen Hernien denkt Großer doch auch trotz aller Widersprüche vor allem an die Leber, welche zur Zeit der Entwicklung der dorsalen Zwerchfellsanlage bereits stark asymmetrisch ist. Immerhin hält Großer noch weitere entwicklungsgeschichtliche und

Digitized by Google

kasuistische Untersuchungen für erforderlich, um die letzten Ursachen aller dieser Hemmungsbildungen aufzuklären.

Da auch die klinische Bearbeitung derselben bisher noch sehr mangelhaft ist, so habe ich mir in meinem Falle zunächst die Aufgabe gestellt, eine genaue differentielle Diagnose durchzuführen, welche von großer nicht nur theoretischer, sondern auch praktischer und therapeutischer Wichtigkeit erscheint, wobei sich auch die Möglichkeit ergibt, unsere unzureichenden Kenntnisse über Pathologie und Symptomatologie in vielen Punkten zu ergänzen und zu vervollständigen. Hierzu bedurfte ich neben unseren üblichen klinischen Methoden noch zahlreicher Röntgenuntersuchungen am Schirme, welche ich im Laboratorium unserer Anstalt durchgeführt habe; überdies kann ich noch auf zahlreiche Röntgenphotographien verweisen, welche ich der gütigen Bereitwilligkeit des Herrn Kollegen L. v. Schmarda, Vorstandes unseres Röntgenlaboratoriums, verdanke.

Auf der dorsoventralen Röntgenplatte des stehenden Kranken findet man bei kurzzeitiger Aufnahme in mittlerer Atemlage konstant eine auffallende Schattenkontur, welche aus dem schon früher geschilderten breiten Schattenbande der rechten unteren Thoraxhälfte ungefähr in der Mitte der 5. Rippe beginnt und von da schräg nach aufwärts lateral mit einer flachen Konkavität nach oben verläuft, die 4. Rippe kreuzt und in der Höhe der 3. Rippe an der lateralen Thoraxkontur endigt. In dem bandförmigen Schatten selbst läßt sich diese Kontur undeutlich noch bis in den 5. Interkostalraum verfolgen, wo sie inmitten des dort gelagerten dichten Schattens untergeht. Diese Schattenkontur steigt bei tiefer Inspiration und bei faradischer Phrenikusreizung in ihrem ganzen Verlaufe von der lateralen Thoraxwand bis an ihr mediales Ende parallel zu sich selbst um ca. 3 mm nach abwärts. Auf der ventrodorsalen Platte des stehenden Kranken sind die gleichen Verhältnisse zu sehen. Bei seitlicher Durchstrahlung des stehenden Kranken nimmt die genannte Kontur einen schräg vom Wirbelsäulenschatten nach der vorderen Thoraxwand in einer nach oben leicht konkaven Linie aufsteigenden Verlauf. Beim liegenden Kranken zeigt die Kontur und das Schattenband des rechten unteren Thorax das gleiche Verhalten wie beim stehenden und keine nennenswerte Verschiebung ihrer Lage. (Taf. XXIV, Fig. 1.)

Die Erscheinungsweise der Zwerchfellshernie im Röntgenbilde ist namentlich in der letzten Zeit Gegenstand lebhafter Diskussion, anläßlich ihrer Differentialdiagnose gegenüber der Eventratio diaphragmatica geworden. Da alle diese Dickdarmverlagerungen viel häufiger links als rechts sich entwickeln, so sind auch mit Röntgenstrahlen überwiegend linksseitige Formen studiert worden. In den meisten dieser Fälle wird eine hoch im Thoraxraum gelagerte, nach oben konvexe, bei Inspiration in vermindertem Grade abwärts steigende Bogenlinie beschrieben, unter welcher sich eine äußerst helle, durchsichtige Partie erkennen läßt, so daß mit Recht, namentlich wenn von der oberen lateral noch eine zweite untere Bogenlinie (Magenkontur) sich abgrenzt, die Annahme gestellt wird, daß es sich hierbei um das eventrierte Zwerchfell handle [Hildebrand (14) und Heß 1905, Arnsperger (15) 1908], welche Annahme auch wiederholt durch die Obduktion erwiesen wurde. [Glaser (16) 1903, Eggeling (17) 1912]. Besonders wichtig ist aber für unsere Darlegung der Fall von Lotze (18) (1906), welcher alle oben geschilderten Charaktere zeigte, jedoch durch die Obduktion von Risel (19) (1907) als Hernia diaphragmatica spuria sinistra bei einem 29jährigen Manne, der als Kind von einem Wagen geschleift worden war, erkannt wurde. Einwandfrei nachgewiesene Fälle von Hernia diaphragmatica sind nur sehr vereinzelt beschrieben worden.

Otten (20) und Schefold (1910) beschreiben einen durch die Operation erkannten Fall, welcher vorher nach dem Röntgenbilde als linksseitiger Pyopneumothorax gedeutet worden war, da eine Kontur der vorgefallenen Magenwand bei dem allerdings schwer zu untersuchenden Manne nicht nachgewiesen wurde; Becker (21) (1911) einen Fall von linksseitiger Zwerchfellhernie mit dem Röntgenbilde etwa eines Pneumoperikards, mit einer durch Aufblähung als Magengrenze erkannten respiratorisch paradox verschieblichen Kontur, Luftblase in der Gegend des linken Vorhofs und außerordentlichen Lageverschiebung der wismutgefüllten Eingeweide und einen zweiten, welcher wieder die Erscheinungen eines linksseitigen Pyopneumothorax darbot.

Noch ist der von Eppinger (22) (1904) beschriebene und obduzierte Fall einer Hernia diaphragmatica vera paroes. sin. zu nennen, welcher wieder mit dem Röntgenbilde etwa eines Pneumoperikards, Luftblase neben der Herzspitze, verlief. Schließlich beschreiben noch jüngst V. Domarus und Salo-

Digitized by Google

mon (23), weiterhin Peters 1915/16 Fälle von linksseitiger Zwerchfellhernie (nach Schußverletzung) mit konvexer, inspiratorisch hinaufsteigender Bogenkontur.

Alle diese Fälle sind solche, bei welchen in der Hernie der Magen gelegen war. Nur Herz (24) beschreibt (1905) einen schon klinisch diagnostizierten Fall von linksseitiger Zwerchfellhernie, welcher ungefähr analoge physikalische und radioskopische (von Holzknecht erhobene) Symptome auf der linken Seite darbot, wie sie mein Fall auf der rechten Seite zeigte. Es war die Helligkeit des linken unteren Lungenfeldes durch einen in das Abdomen übergehenden Schatten durchsetzt, welcher mit einer von außen oben nach innen unten ziemlich scharf verlaufenden Grenze von der mittleren Höhe des Lungenfeldes, das nach unten allmählich an Dichte zunimmt. Bei CO_2-Blähung der Fundus im linken Epigastrium, nach Wismut im Bereiche des linken unteren Lungenschattens eine der Flexura linealis entsprechende, respiratorisch paradox verschiebliche Partie des Kolons bis hinauf zur Mamilla. Verlagerungen von Baucheingeweiden in die rechte Brusthöhle sind nur ausnahmsweise beschrieben worden. Nur Gläßner (25) (1916) liefert die ausführliche Beschreibung einer Eventratio diaphragmatica dextra, bei welcher der Magen in den Zwerchfellsack verlagert ist; einen analogen Fall von Verlagerung des Magens zwischen Zwerchfell und Leber hat noch Kreuzfuchs (26) (1916) vorgeführt, ohne daß nach den kurzen, vorliegenden Angaben das Diaphragma verlagert ist.

Rechtsseitige Zwerchfellhernien sind bisher bloß in einem Falle von Eppinger, einer Hernia sternalis unter den Erscheinungen eines Pneumoperikards mit Luftblase neben dem rechten Vorhof, ferner in einem Falle von Dietlen und Knierim (32) 1910, in welchem der Magen in die Brusthöhle verlagert und die Diagnose der Zwerchfellshernie durch den Nachweis einer inspiratorischen Drucksenkung und exspiratorischen Drucksteigerung im Magen entschieden war, radioskopisch und auch klinisch beschrieben worden.

Klinisch wichtig erscheint das Vorhandensein der intensiven Dämpfung an der Stelle der Hernie, welche die Diagnose gegenüber Pleuraschwarte oder Pleuraexsudat nur durch die gleichzeitige Tympanie des Schalles gestattete, und der dieser Dämpfung entsprechenden intensiven Verdunkelung des Thoraxfeldes, welche noch in Fällen linksseitiger Hernie (Herz-Holzknecht) und Weihe (27) beschrieben ist und offenbar daher entsteht, weil in der Hernie nicht der große Gasraum des Magens, sondern ein Konvolut von Dickdärmen gelegen ist.

Besonders auffallend erscheint die obere Grenzkontur der Hernie. Schon aus ihrem Verlaufe und aus ihrer Gestalt kann die Annahme eines eventrierten Zwerchfells oder eines wahren Bruchsackes abgelehnt und die Wahrscheinlichkeit angenommen werden, daß es sich hier um das die vorgefallenen Eingeweide bedeckende Netz, beziehungsweise eine Pseudomembran oder um die Grenzkontur des luftgefüllten Darmes handeln könne. Letztere Annahme kann dadurch bewiesen werden, daß diese Kontur verschwindet, wenn man die Dickdärme durch einen rektalen Wismuteinlauf füllt, wobei sich zugleich der auffällige Befund ergibt, daß die wismutgefüllten Därme sich beim Liegen bis in den 1. Interkostalraum erstrecken, während sie beim Stehen bloß bis an die 4. Rippe reichen. An den mit Wismutemulsion gefüllten Därmen sieht man beim stehenden Kranken kleine Niveaus und kann an diesen mit Wismutflüssigkeit und Gas gefüllten Darmanteilen die oben geschilderte Kontur mit Sicherheit als Darmkontur erkennen. Das Phänomen der außerordentlichen Lageverschiebung der mit Wismut gefüllten Därme, welche in ähnlicher Form bisher nur von Becker am Magen beschrieben wurde, ist so auffallend und klinisch interessant, daß ich dasselbe auch physikalisch nachzuweisen versuchte. Zunächst ergibt sich, daß die Lageverschiebung der Därme auch im Röntgenbild bei dem nicht mit Wismut gefüllten Darme nur sehr geringfügig (bloß um die Höhe von 1 Interkostalraum), dagegen bei den mit Wismut gefüllten Därmen sehr hochgradig (um die Höhe von 2—3 Interkostalraum) zu konstatieren ist. Auch die physikalische Untersuchung ergibt, nach vorheriger Irrigation von 1 l Wismutemulsion in Rückenlage eine ausgesprochene Verschiebung der tympanitisch gedämpften und nicht atmenden Zone, namentlich im Bereiche der Axilla und in den lateralen Bezirken der vorderen Thoraxwand, bei Bauchlage ebenfalls in der Axilla und in den lateralen Bezirken der hinteren Thoraxwand. Wenngleich die Exaktheit dieser Verschiebung nicht mit der Röntgenuntersuchung Schritt halten kann, so erscheint dieselbe doch so einwandfrei, daß sie sehr wohl als wichtiges

Digitized by Google

differentialdiagnostisches Zeichen der falschen gegenüber der wahren Hernie und namentlich gegenüber der Eventration empfohlen werden kann, da ein Bruchsack oder das eventrierte Zwerchfell wohl niemals den Därmen so große Lageexkursionen gestatten dürfte, wie dies bei einer falschen Hernie beobachtet werden kann.

Bei Luftaufblähung des Kolons mit Darmrohr und Gebläse sieht man schon nach wenigen Kompressionen des Ballons eine charakteristische Aufhellung der rechten unteren Thoraxpartien und man kann nun neuerlich die früher geschilderten Konturen als Darmkonturen erkennen, welche sich nunmehr gegen die Helligkeit des Darmes scharf begrenzen. Bei der physikalischen Untersuchung ist nunmehr das ganze, früher gedämpfte und tympanitisch schallende Gebiet von dem hellen vollen Luftschalle eingenommen, was ein ebenfalls sehr sicheres diagnostisches Zeichen darstellt.

Die Ergebnisse alle dieser Untersuchungen gestatten die Diagnose einer falschen Zwerchfellshernie, gegen welche auch die oben beschriebene, bei tiefer Inspiration und bei faradischer Phrenikusreizung nachweisbare Bewegung der Darmkonturen und der gefüllten Därme keinesfalls zu verwerten ist, wie die Befunde von Lotze-Risel lehren; da ja auch bei Zwerchfellhernien eine Abwärtsbewegung der prolabierten Därme und der darüber gelagerten Lunge mit dem inspiratorischen Abwärtssteigen des erhaltenen Diaphragmarestes stattfinden kann.

Wenn man sich nun nach der Ätiologie dieser Hernie fragt, so ist zunächst anamnestisch eine traumatische Entstehung auszuschließen; daß bei der im 20. und 30. Lebensjahre durchgemachten Lungen- und Rippenfellentzündung eine derartige Zerstörung des Zwerchfells, durch welches dann die Därme vorgefallen, stattgefunden hätte, ist nach dem Verlaufe dieser Erkrankungen nicht anzunehmen; so daß schon anamnestisch die kongenitale Entstehung der Hernie wahrscheinlich ist, wenngleich Patient über seinen Zustand nichts weiß und sich immer für gesund gehalten hat. Für die kongenitale Entstehung glaube ich auch das Fehlen einer Herz- und Mediastinalverlagerung, sowie den auf die asthenische Konstitution des Kranken hinweisenden Stand des Herzens und der großen Gefäße verwerten zu können.

Bei der Röntgenuntersuchung des Kranken ergibt sich nämlich, daß bei mittlerer Atmung des stehenden Patienten die Zwerchfellskuppe und damit auch die Herzspitze im 6. Interkostalraum, der Aortenschatten im 2. Interkostalraum und der Pulmonalschatten im 3. Interkostalraum gelagert ist. Die Dimensionen des Herz- und Gefäßschattens, am dorsoventralen, aus ca. 50 cm Röhrenabstand aufgenommenen Bilde betragen: die Breite des Aortenschattens (vom linken Wirbelsäulenrande) 2 cm, des Pulmonalschattens 3 cm. Der linke Herzschatten reicht an seiner breitesten Stelle um $^1/_2$ cm über die Mitte des Abstandes zwischen Wirbelsäulenkontur und lateraler Thoraxgrenze. Die Dimensionen des Herzschattens betragen, Medianabstand links 8,5 cm, Längsdurchmesser 14,5 cm Medianabstand rechts kann nicht gemessen werden, da der rechte Herzschatten vom Schatten der rechten unteren Thoraxhälfte nicht zu trennen ist. Somit entsprechen die Dimensionen ungefähr den normalen, und ergeben keine Verschiebung des Herzens und der großen Gefäße. Auch die klinische Untersuchung ergibt, wie schon erwähnt, daß die Herzspitze tiefer steht und nicht nach außen verschoben ist, was nicht etwa mit einer Fixation des Herzens erklärt werden kann, da die Herzspitze respiratorisch und lokomotorisch prompt verschieblich ist. (Taf. XXIV, Fig. 1.)

Von klinischem Interesse ist der radiographisch nachweisbare Tiefstand der Aorta im 2. Interkostalraum, welche, sonst nur selten anzutreffende Lageveränderung der Aorta ich analog dem von Wenckebach benannten Cor pendulum als Aorta pendula, Mediastinum pendulum bezeichnen und ebenso wie den hier nachweisbaren Tiefstand des linken Diaphragmas bei ausgiebiger respiratorischer Beweglichkeit derselben zum Teile mechanisch durch Mangel des normalen Abdominaldruckes, da ein großer Teil der Baucheingeweide im Thorax liegt, zum Teile durch die asthenische Konstitution und den langen flach gebauten Thorax des Kranken erklären mochte.

Während nämlich in den typischen Fällen von Cor pendulum der linke Ventrikelsteil gestellt und nach rechts vorne gedreht ist (Schwarz), paßt sich hier das Mediastinum dem tiefen Zwerchfellstande durch eine Verlängerung der großen Halsgefäße, welche aus dem Aortenbogen hervorgehen, an; ein Vorkommnis, das zwar nicht ausdrücklich beschrieben, aber

Digitized by Google

an einzelnen Bildern von Cor pendulum in verschieden hohem Grade zu sehen ist. Hinzugefügt sei nur noch, daß ein solcher Tiefstand der Aorta, in dem dann die Pulsation der Aorta in jugulo fehlt, zur klinischen Differentialdiagnose mit einer hypoplastischen Aorta Anlaß geben könnte, für deren Diagnose V. Ortner (30) allerdings im Vereine mit anderen entscheidenden Symptomen auch dieses Phänomen hervorgehoben hat.

Wenn man nun versucht, die Form der Zwerchfellshernie, sowie ihre anatomische Lagerung näher zu definieren, so muß zunächst die Lagerung der Baucheingeweide genauer bestimmt werden, wobei sich auch die Gelegenheit ergibt, die Funktionen des Magen-Darmtraktes röntgenologisch und physikalisch genauer zu studieren.

Füllt man den Magen mit Wismutbrei, so sieht man die Ingesta den Ösophagus prompt passieren und auf den Magenboden herabsinken. Hierbei fällt vor allem auf, daß der mit seinem überwiegenden Breitenanteil ($^4/_5$) links, und mit $^1/_5$ rechts von der Körpermitte gelagerte Magensack, und zwar sowohl im Bereiche der kleinen als auch der großen Kurvatur (13 cm) soweit unterhalb des Nabels gelegen ist, daß der kaudale Pol bis an die Symphyse herabreicht; während der in der linken Körperhälfte gelagerte, absteigende Magenteil so enorm verlängert und verschmälert ist, daß die Höhe des Magens 37 cm beträgt und der Pylorus 4 cm unterhalb des Nabels steht (Pyloroptose). Jedoch zeigt die hochliegende Luftsekretgrenze, welche unterhalb der 8 cm hohen, 4 cm breiten Magenblase als horizontale Niveaulinie sichtbar ist, trotz tieferstehenden Breischattens die gute peristolische (Umfassungs-)Funktion des Magens an. Dabei entspricht der Breitendurchmesser des Magens ungefähr den normalen Verhältnissen (9 cm,

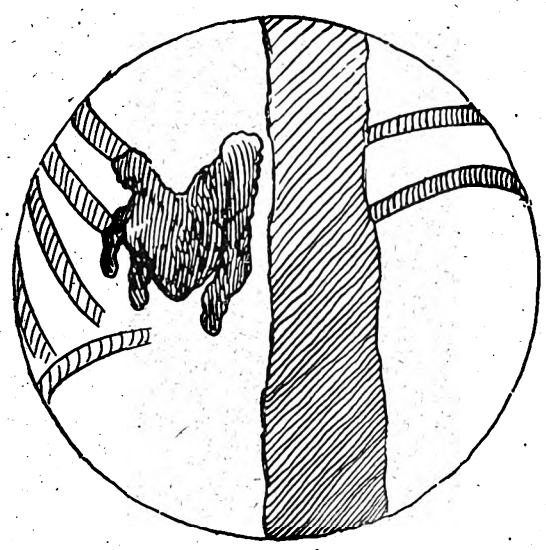

Fig. 5.

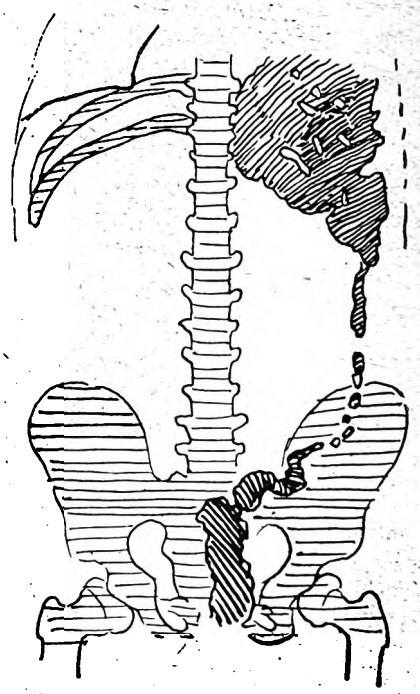

Fig. 6.

wovon 2 cm auf die Rechtsdistanz entfallen); die Peristaltik ist kräftig und die Prüfung der Entleerungszeit ergibt nach 6 Stunden entweder gar keinen oder nur mehr einen sehr geringen Rest. Am Übergange des absteigenden in den aufsteigenden Magenschenkel ist die kleine Kurvatur spitzwinkelig abgeknickt. Es besteht demnach eine exzessive Verlängerung des Magens, ohne daß der Tonus im Sinne des Umfassens der Nahrung, die peristolische Funktion des Magens gelitten hätte, also eine exzessive Gastroptose. Es ist hierdurch ein zwingender Beweis für die Annahme von Groedel gegeben, welcher die Ursache der Gastroptose in dem Mangel der mechanischen Unterstützung des Magens durch die Dickdärme erkennt.

Digitized by Google

Während die Pars horizontalis duodeni superior entsprechend dem Tiefstande des Pylorus als senkrecht verlaufendes, zylindrisches Schattengebilde zu erkennen ist, sind die folgenden Abschnitte des Duodenums und Jejunums röntgenoskopisch nicht zu verfolgen. Aber schon eine Stunde nach der Wismutmahlzeit findet man einen Teil der Füllung in der rechten unteren Thoraxhöhle, von charakteristischer Dünndarmformation, in Gestalt klumpig aussehender, unregelmäßiger Schattenbildungen, medial neben der Wirbelsäule gelagert, ein Zeichen dafür, daß zumindest der untere Teil des Dünndarmes (Ileum) bereits in der Hernie gelegen ist. 12 Stunden nach der Wismutmahlzeit sieht man die ganze rechte untere Thoraxhälfte von einem Konvolute der Dickdärme, erfüllt, an welchen man die Haustren und die Appendices epiploicae sehr deutlich erkennt, woraus hervorgeht, daß sowohl Colon ascendens als transversum in der Hernie gelegen sind. Aus der Hernie zieht zunächst der lateralen Thoraxgrenze das Colon deszendens in der rechten Flanke gerade gegen das Becken hinunter, biegt sodann nach links gegen den Enddarm um und bildet in demselben den Globus pelvicus (Schwarz). (Textfigur 5 und 6.)

Hierbei fällt auf, daß im Gegensatz zu dem normalen Befunde knolliger und bröckeliger, isolierter oder konglomerierter Füllung des Colon deszendens bei allen, zu verschiedenen Zeiten nach Wismutmahlzeit vorgenommenen Durchstrahlungen, unseres Kranken im Colon deszendens sich isolierte Bröckel finden, welche aber äusserst dünn und schmal erscheinen und größere leere Zwischenräume freilassen. Ja auch bei rektaler Füllung mit Wismutemulsion findet man sowohl auf Platten als bei direkter Beobachtung des Einlaufes am Trochoskope im Gegensatze zu den gewöhnlichen Befunden das Colon deszendens außerordentlich verschmälert und auf Röntgenplatten sogar fadendünn. Es kann wohl darüber kein Zweifel bestehen, daß die Ursache in einer tonischen Kontrakturstellung der Muskularis dieser Darmabschnitte zu suchen ist. Da man bei der Irrigoskopie auch Wechsel des Lumens, Erschlaffung und Peristaltik wahrnehmen kann, so ist eine anatomische Verengerung auszuschließen. Palpatorisch findet man entsprechend diesen Dickdarmpartien in der rechten Bauchhälfte (wie schon oben, siehe Status präsens, ausführlicher geschildert) einen längs verlaufenden Strang, wie ihn Glénard als „Chorde colique", Boas als Kolospasmus bezeichnet.

Es sei hervorgehoben, daß die Stuhlentleerung bei diesem Kranken prompt und in normaler Form erfolgt und daß bloß ein kleiner Rest wismuthaltiger Speisen und in den oberen Kolonpartien, sowie im Colon deszendens zurückbleibt, welcher nach 2 X 24 Stunden vollkommen entleert wird. Es kann demnach der Kolospasmus unseres Kranken nicht im Sinne einer spastischen Obstipation (Singer und Holzknecht) gedeutet werden. Da auch katarrhalische Erscheinungen bei dem Patienten völlig fehlen, so erkläre ich mir die Entstehung des Kolospasmus bei unserem Kranken in der Weise als reflektorischen Kolospasmus, daß die Stauung des Darminhaltes in der rechten unteren Thoraxhöhle eine spastische Kontraktion des Colon deszendens, sozusagen kompensatorisch herbeiführt, welche die rechtzeitige, normale Stuhlentleerung befördert. Einen ähnlichen Kolospasmus hat bloß Kienböck (31) in seinem Fall von Zwerchfellshernie beschrieben.

Bei rektaler Wismutfüllung sieht man wieder sehr gut den Austritt des Colon deszendens aus dem Thorax aus der lateralen Thoraxkontur und die höheren Abschnitte des Kolons im Brustraume mit charakteristischen, tiefen Haustren. (Taf. XXIV, Fig. 2.)

Auf Grund der nunmehr festgestellten Tatsachen über die Lage der einzelnen Darmabschnitte kann über die Anatomie der Hernie folgende Vermutung ausgesprochen werden:

Mit großer Sicherheit läßt sich aus den Röntgenbildern feststellen, daß das Colon deszendens zunächst der lateralen Thoraxkontur aus dem Thoraxraume austritt; da weiterhin die austretende Schlinge bei dorsoventraler Durchstrahlung vergrößert und unscharf begrenzt, bei ventrodorsaler Bestrahlung kleiner und scharf konturiert erscheint, so ist anzunehmen, daß das Colon deszendens zunächst der hinteren Thoraxfläche austritt, daß also der

Digitized by Google

Defekt zwischen der hinteren Peripherie des Zwerchfells und der hinteren Rumpfwand liegen dürfte.

Diese Annahme wird durch das Ergebnis der seitlichen (rein frontalen) Durchstrahlung bestätigt, bei welcher sich zeigt, daß die wismutgefüllten Dickdärme sich einerseits nach rückwärts bis gegen die Wirbelsäule, nach vorne bis nahe der vorderen Brustwand erstrecken und daß der Durchtritt des Ileum und Colon ascendens ungefähr in der Mitte des Diaphragmas, der Austritt des Colons descendens, nahe der Wirbelsäule zu erkennen ist.

Diese Defekte betreffen, wie Großer ausführt, in der Regel die Pars lumbalis und sind gewöhnlich sehr ausgedehnt. Daß dies auch in unserem Falle zutrifft, glaube ich außer durch die enorme Größe der Hernie, auch durch den oben beschriebenen Befund bekräftigen zu können, daß das Ileum, bei sagittaler Durchstrahlung sehr weit nach links gegen die Wirbelsäule, bei frontaler Durchstrahlung, ungefähr in der Mitte des Diaphragmas, gelagert ist, und daß hier auch durchtretende Schlingen sichtbar werden, wenngleich die Eintrittsstelle des Dünndarms bei der schwierigen Darstellbarkeit der Dünndarmtopographie begreiflicherweise auch nicht so sicher zu konstatieren ist, als die Austrittsstelle des Dickdarms. In ähnlichen Fällen der Literatur fehlt meist die ganze betreffende Zwerchfellshälfte, während in genaueren Beschreibungen noch ein schmaler, sichelförmiger Zwerchfellsrest an der vorderen Brustwand beschrieben wird. („Hernie en croissant", auch „Hernie de Duguet" der Franzosen.) Großer zählt 24 solcher Hernien.

Für die Vermutung, daß ein Teil des Zwerchfells noch erhalten ist, spricht auch der Umstand, der normalen, inspiratorischen Verwölbung des Epigastriums und das inspiratorische, sowie bei der faradischen Phrenikusreizung erzielte Abwärtssteigen der Hernie im Röntgenbilde; wenn gleich dieser, vermutlich noch erhaltene Zwerchfellsanteil, da der Schatten der Hernie in jenen der Leber unmittelbar übergeht, nirgends distinkt erkennbar ist.

Die Prognose der Zwerchfellshernie ist eine zweifelhafte, immerhin für das Leben des Patienten gefährliche, wie der schon eingangs erwähnte Fall von Doberauer lehrt, in welchem ohne Inkarzeration plötzlich der Tod eintrat, zumal der Kranke an Störungen der Respiration und Zirkulation leidet, welche sich in dyspnoischen Beschwerden schon in der Ruhe, mehr noch bei Bewegung zu erkennen geben. Demnach halten neuere Autoren (vgl. v. Domarus und Salomon) die Indikation für die Radikaloperation auch bei freien Zwerchfellshernien, mit Rücksicht auf die hohe Gefahr der Einklemmung, sowie wegen der chronischen Beschwerden der Patienten meist geboten. v. Domarus und Salomon zählen unter 12 operierten Fällen chronischer freier Hernien nur 2 Todesfälle.

Auch der von Salomon operierte Fall starb am Tage der Operation, da hier massive Verwachsungen des Magens mit der Lunge bestanden. Immerhin hoffen die Autoren, daß mit zunehmender Erfahrung auf diesem schwierigen Gebiete auch die Resultate sich weiterhin bessern werden.

Literatur.

1) O. Leichtenstern: Die Diagnose der Hernia diaphragmatica. Berl. klin. Wochenschrift 1874, Nr. 40ff.
2) R. Monti: Über angeborene Zwerchfellbrüche Wiener klin. Wochenschrift 1915, Nr. 29.
3) Doberauer: Angeborene Zwerchfellshernie. Prag. med. Wochenschrift 1914, Nr. 15.
4) Schwarz, H.: Klinische Röntgendiagnostik des Dickdarms. Berlin, J. Springer 1914.
5) F. M. Groedel: Die Röntgenuntersuchung des Magen-Darmkanals in Lehmanns Atlanten. Bd. VII, Nr. 1 Röntgendiagnostik der inneren Medizin, 2. Aufl. München, J. F. Lehmanns Verlag 1914.
6) Chilaiditi, D., Zur Frage der Hepatoptose und Ptose im allgemeinen im Anschluß an 3 Fälle von temporärer, partieller Leberverlagerung. Fortschr. a. d. Gebiete der Röntgenstrahlen. Bd. XVI 1910, S. 173.
7) Mayer, E.: Ein Fall von Wanderleber beim Manne. Berl. klin. Wochenschrift 1904, Nr. 16, S. 411.
8) Föderl, O.: Über „Hepatoptose". Wien. klin. Wochenschrift 1908, Nr. 48.
9) Tandler, J.: Zur Frage der Hepatoptose. Wien. klin. Wochenschrift 1908, Nr. 48.

Digitized by Google

10) Johann Bergmann, Posen: Über Relaxatio (Eventratio) diaphragmatica. Ergebn. d. inn. Med. u. Kindhk. XII. 1913, S. 327.
11) Eppinger, H.: Allgemeine und spezielle Pathologie des Zwerchfells. Supplemente z. H. Nothnagel. Spezielle Pathologie und Therapie 1911.
12) Großer, O.: Über Zwerchfellhernien. Wien. klin. Wochenschrift 1899, Nr. 24.
13) Thoma, R: 4 Fälle von Hernia diaphragmatica. Virchows Archiv für path. Anat. u. Phys. u. f. klin. Med Bd. 88, 1882.
14) Hildebrand und Heß: Zur Differentialdiagnose zwischen Hernia und Eventratio diaphragmatica. Münchn. med. Wochenschrift 1905, Nr. 16.
15) Arnsperger, H.: Über Eventratio diaphragmatica. D. A. f. klin. Med. 93. Bd. Leipzig 1908.
16) Glaser, F.: Über Eventratio diaphragmatica. D. Arch. f. klin. Med 78. Bd. Leipzig, 1903.
17) Eggeling, H. v: Der anatomische Befund in einem bekannten Falle von Eventratio diaphragmatica. (Zwerchfellsinsuffizienz). Münchn. med. Wochenschrift 1912, Nr. 42.
18) Lotze, K.: Über Eventratio diaphragmatica. Deutsche med. Wochenschrift 1906, Nr. 40.
19) Risel, W.: Zwerchfellshernien. Münchn. med. Wochenschrift 1907, Nr. 13.
20) Otten u. Schefold: Beitrag zur Differentialdiagnose zwischen Eventratio und Hernia diaphragmatica. Deutsch. Arch. für klin. Med., Bd. 99, 1910.
21) Becker: Röntgenuntersuchungen bei Hernia und Eventratio diaphragmatica. Fortschr. auf dem Gebiete der Röntgenstrahlen 1911, Bd. 17.
22) Eppinger, H: Beiträge zur Röntgendiagnostik und pathol. Anat. einer Hernia diaphragmatica vera paroesophagea. Zeitschrift für Heilkunde 1904, Bd. 25.
23) v. Domarus u. Salomon: Beitrag zur Kenntnis der Zwerchfellshernie nach Schußverletzung. Fortschr. auf dem Gebiete der Röntgenstrahlen. Bd. 23, 1915.
24) Herz, A.: Zur Diagnostik der Zwerchfellshernie. Münchn. med. Wochenschrift 1905, Nr. 40.
25) Glaeßner, K.: Über Eventratio diaphragmatica Fortschr. auf dem Gebiete der Röntgenstrahlen. 1916, Bd. 24.
26) Kreuzfuchs: Demonstration einer Verlagerung des Magens unter das rechte Zwerchfell. Wien. klin. Wochenschrift 1916, Nr. 25, S 801.
27) Weihe: Demonstration von Röntgenbildern eines Falles von linksseitiger kongenitaler Zwerchfellhernie. Münchn. med. Wochenschrift 1915, Nr. 49.
28) Wenckebach, K. F: Über pathologische Beziehungen zwischen Atmung und Kreislauf beim Menschen. Volkm Sammlung klinischer Vorträge 1907.
29) Schwarz: Röntgenuntersuchung des Herzens und der großen Gefäße. Leipzig und Wien. F. Deutike 1911.
30) Ortner, N. R. v.: Zur angeborenen, regelwidrigen Enge des Aortensystems. Wien. klin. Wochenschrift 1891, Nr 1.
31) Kienböck, R.: Ein Fall von Zwerchfellshernie mit Röntgenuntersuchung. Zeitschrift für klin. Medizin, 62. Bd., 1907.
32) Dietlen, H. und Knierim, H.: Hernia diaphragmatica dextra. Berliner klinische Wochenschrift 1910, Nr. 25.
33) Weinberger, M.: Beiträge zur Radiographie der Brustorgane (Hepatoptose). Med. Klinik 1908, Nr. 16, S. 584.

Aus dem Allgemeinen Krankenhause St. Georg-Hamburg.

Über verästelte Knochenbildungen der Lunge (Pneumopathia osteoplastica racemosa).

Von

Prof. **M. Simmonds.**

(Hierzu Tafel XXV und 5 Textabbildungen.)

Bei der röntgenologischen Untersuchung der Lunge trifft man gelegentlich auf kleinere und größere derbe Schatten, die im wesentlichen durch Konkretionen innerhalb des Lungengewebes oder in den Bronchialwandungen oder an der Pleura hervorgerufen sind. Von den der Lunge selbst angehörenden Schatten kommen dabei, wenn man von einigen selteneren Befunden absieht, nur Kalkherde, Knochenbildungen und feine Kieselfragmente in Betracht.

Die Schatten, die wir bei Vorhandensein von Kieselablagerungen in der sogenannten

Digitized by Google

„Steinhauerlunge“ antreffen, rühren freilich nicht von den Konkrementen selbst her. Dazu sind sie zu fein. Dagegen veranlassen diese zarten inhalierten Fremdkörper eine starke reaktive Schwielenbildung in ihrer Umgebung, und die so entstehenden schwieligen Knötchen, die in ihrem Innern die Kieselfragmente einschließen, sind es, welche die Schatten auf der Röntgenplatte hervorrufen. Zur Veranschaulichung des Gesagten habe ich in der Textfigur 1 die Mikrophotographie eines solchen Knotens bei hundertfacher Vergrößerung abgebildet. Man erkennt, daß sich derselbe aus zellarmem fibrösen Gewebe aufbaut, innerhalb dessen der Kiesel in Form feinster Körnchen eingelagert ist.

Fig. 1.

Solche knötchenförmigen Schwielen können nun weiter zur Bildung größerer Knollen, zur sekundären Ablagerung von Kalksalzen, endlich zur Entstehung ganz unregelmäßig gestalteter größerer Herde Veranlassung geben, die das Röntgenbild stark komplizieren und seine Deutung sehr erschweren. Auf Tafel XXV, Fig. 1 gebe ich in verkleinertem Maßstabe die Röntgenaufnahme einer solchen von einem 55jährigen Manne stammenden, durch besonders starke Unregelmäßigkeit der Knotenbildung sich auszeichnenden Steinhauerlunge. Im Gegensatz dazu zeichnet sich die auf derselben Tafel, Fig. 2 in gleichem Maßstabe wiedergegebene Röntgenaufnahme einer anderen Steinhauerlunge von einem 40jährigen Steinmetz durch weit zartere und gleichmäßigere Beschaffenheit der Schatten aus. Hier liegt freilich die neben der Chalikosis der Lungen nicht so selten anzutreffende Kombination mit chronischer Tuberkulose vor, und auf diese Komplikation ist ein großer Teil der erkennbaren feineren Schatten zurückzuführen.

Im allgemeinen bietet die Unterscheidung zwischen der knötchenförmigen Tuberkulose der Lunge und der Chalikosis derselben im Röntgenbilde im Hinblick auf die weit größere Gleichmäßigkeit der Form und Verteilung der kleinen Schattenbildungen bei den tuberkulösen Prozessen keine erhebliche Schwierigkeit. Erst das gleichzeitige Vorhandensein beider pathologischen Prozesse erschwert die Beurteilung sehr, und da diese Kombination durchaus keine seltene ist, hat man sie bei der röntgenologischen Diagnosenstellung stets im Auge zu behalten.

Bei den Kalkablagerungen im Lungengewebe handelt es sich fast immer um Umwandlungsvorgänge in chronisch entzündlich veränderten oder tuberkulösen Gewebsabschnitten.

Digitized by Google

Hier ist es der Kalk selbst, welcher der Hauptsache nach den Schatten liefert, während das umgebende infiltrierte oder schwielige Gewebe daneben in der Regel weniger hervortritt. Es gibt aber auch Kalkablagerungen, die nichts mit entzündlichen Vorgängen zu tun haben und eine primäre Kalzifikation des Lungengewebes darstellen. Diese Form, die wir nach Virchows Vorgang als Kalkmetastasen zu bezeichnen pflegen, findet sich fast nur bei marantischen Zuständen, vor allem bei chronischen destruierenden Vorgängen am Skelett und zumal dort, wo die Nieren in ungenügender Weise funktionieren. Die aus dem Skelett stammenden Kalksalze überschwemmen den Kreislauf, können nicht genügend durch die Nieren ausgeschieden werden und schlagen sich dann in verschiedenen Organen, insbesondere in den Lungen, nieder. Hier ist es das elastische Gewebe der Alveolasepta und der Gefäße, das in erster Linie betroffen wird.

Knochenbildungen innerhalb der Lungen galten früher als etwas Seltenes. Durch die Untersuchungen von Lubarsch wissen wir aber heute, daß diese Annahme nicht richtig war, daß es im Gegenteil in verkalkten Entzündungsherden der Lunge recht häufig zu Ossifikation kommt. Für den Röntgenologen haben diese Verknöcherungsvorgänge wegen ihrer sehr geringen Ausdehnung kein Interesse.

Eigenartige Röntgenbilder liefern dagegen gewisse primäre Knochenbildungen in der Lunge, die teils als zusammenhängende größere diffuse Herde, teils als knollige Gebilde, teils in Form von mannigfaltigen Verästelungen vorkommen. Von mancher Seite ist die Vermutung ausgesprochen worden, daß alle diese Typen nur verschiedene Intensitätsgrade eines und desselben Prozesses darstellen. Ich halte das nicht für richtig, da es an Übergangs- und Kombinationsformen völlig fehlt, und da bisher die knolligen Herde ausschließlich bei jüngeren, die verästelten bei älteren Individuen beobachtet wurden. Das spricht wohl sicher dafür, daß es sich um ätiologisch verschiedenartige Vorgänge handelt.

Bei dem Mangel eigener Erfahrungen und der großen Dürftigkeit des in der Literatur niedergelegten Materials muß ich auf eine Besprechung der diffusen und der knolligen Knochenbildung in der Lunge verzichten. Von der ersten Form ist bisher nur ein Fall (Cohn) beschrieben worden, von der zweiten liegen zwei Beobachtungen vor (Wagner, Heschl). Die dritte Form dagegen, die verästelte Knochenbildung, ist mehrfach eingehend beschrieben worden. Diesen von Luschka, Förster, Buhl, Bostroem, Picchini, Thriboulet, Cornil, Arnsperger, Schumacher, Jerusalem, Ratynska mitgeteilten elf Beobachtungen kann ich drei neue hinzufügen.

Von einer Aufzählung der bisherigen Publikationen darf ich absehen, da eine vortreffliche Wiedergabe und Würdigung derselben in den Arbeiten von Arnsperger aus dem Jahre 1897 und Ratynska aus dem Jahre 1911 zu finden ist. Es ergibt sich aus diesen Referaten, zumal bei Heranziehung meiner neuen Beobachtungen, daß es sich um ein scharf umrissenes, bisher ausschließlich bei alten Männern angetroffenes Krankheitsbild handelt. Trotzdem ist die Deutung des Prozesses keine einheitliche. Ein kurzer Bericht über meine drei Beobachtungen mag der weiteren Besprechung vorausgeschickt werden.

Fall I. 1904. 503. 71jähriger Mann, gest. an Pyelonephritis calculosa. Lungen durchweg lufthaltig, durchsetzt von feinen, brüchigen, verzweigten Knochennadeln, die sich aus dem Gewebe schwer ausschälen lassen. An vielen Stellen ist die Lungensubstanz leicht fibrös verdickt, pigmentreich, hier und da durchsetzt von zylindrisch erweiterten kleinen Bronchien.

Fall II. 1909. 891. 82jähriger Mann, gest. an Empyema pleurae. In den Lungen finden sich mehrfach schwielige, stark pigmentierte Herde. Im rechten Unterlappen zylindrische Bronchektasien. In allen Lungenlappen fühlt man im Gewebe fein verzweigte, bei Druck leicht eindrückbare Knochenverästelungen.

Fall III. 1912. 1133. 81jähriger Mann, gest. an Blasenkrebs. Lungen, abgesehen von kleinsten schwieligen, pigmentierten Herden, durchweg lufthaltig. In allen Lungenlappen findet man feine Knochenverästelungen in wechselnder Menge.

In allen drei Fällen wurde also die Knochenwucherung als zufälliger Nebenbefund in

Digitized by Google

den Lungen von Greisen gefunden, die das 70. und 80. Lebensjahr überschritten hatten. Die knöchernen Gebilde waren über alle Lappen in wechselnder Dichtigkeit verbreitet, bevorzugten aber meist die Unterlappen. Das übrige Lungengewebe bot, abgesehen von schwieligen Veränderungen, mäßigem Emphysem und spärlichen Bronchiektasien, keine Besonderheit.

Zur Feststellung der Form und Ausbreitung der Knochenbildungen hatten die bisherigen Untersucher sich auf eine Auslösung derselben oder auf die mikroskopische Untersuchung des Gewebes beschränkt. Beides hat seine Nachteile. Bei der Auslösung geht der Zusammenhang mit den Nachbargebilden verloren, und die zarten Nadeln werden leicht lädiert, bei der mikroskopischen Untersuchung läßt sich aus den angetroffenen Bildern die Gesamtform der Knochen schwer rekonstruieren. Ich habe daher eine dritte Methode, die Durchleuchtung des Organs, in Anwendung gezogen. Mit Hilfe des Röntgenverfahrens gelingt es in bequemer Weise, einen Überblick über die gesamten Verästelungen zu gewinnen, ohne das Präparat zu zerstören. Auf Tafel XXV, Fig. 3 und 4 habe ich Ausschnitte aus den Röntgenaufnahmen des Falles I und III wiedergegeben. Man erkennt deutlich, wie die zierlichen Verästelungen sich zusammenhängend über große Abschnitte der Lungen ausbreiten, wie sie nach der Oberfläche hin zarter werden und in gewisser Entfernung von der Pleura endlich ganz verschwinden. Das Brustfell hat mit dem Prozeß nichts zu tun.

Um nun weitere Einzelheiten der Knochenformen darzustellen, habe ich die Röntgenaufnahme noch in anderer Weise verwertet. Kleinere Gewebsabschnitte wurden mit engen Blenden röntgenologisch aufgenommen und die Negative dann vergrößert. Auf diese Weise gewinnen die Bilder sehr an Deutlichkeit. In Textfigur 2 ist eine derartige um das Vierfache vergrößerte Röntgenaufnahme eines Lungenabschnittes von Fall II wiedergegeben.

Fig. 2.

Man erkennt mit einem Blick die äußerst bunte Mannigfaltigkeit der Knochenformen. Gestreckte, gebogene, geknickte, zylindrische, kolbige und ganz unregelmäßig gestaltete Balken wechseln miteinander ab, man sieht, wie verschieden Größe und Länge der Gebilde ist, wie der Zusammenhang der einzelnen Knochenverästelungen, der auf dem unvergrößerten Röntgenbilde vorgetäuscht wird, in der Vergrößerung nicht mehr erkennbar ist. Manche der größeren Knochenstücke gleichen in ihren abenteuerlichen Formen etwa denen, die man beim Bleigießen erhält. An den vergrößerten Röntgenbildern kann man endlich noch einen Befund erheben, daß nämlich selbst die feineren Knochen meist einen zentralen Hohlraum, eine Markhöhle, enthalten. Kurzum, die Röntgenaufnahmen gewähren eine wertvolle Beihilfe zum Studium des Prozesses.

Digitized by Google

Daneben ist freilich das Mikroskop nicht zu entbehren. Es belehrt uns über die feinere Struktur des Knochens und seine Beziehungen zum Muttergewebe, vor allem über den Zustand des Lungengewebes. Dieses erwies sich in allen drei Fällen im wesentlichen frei von entzündlichen Veränderungen und deren Residuen. Die Alveolen waren vielfach, entsprechend dem

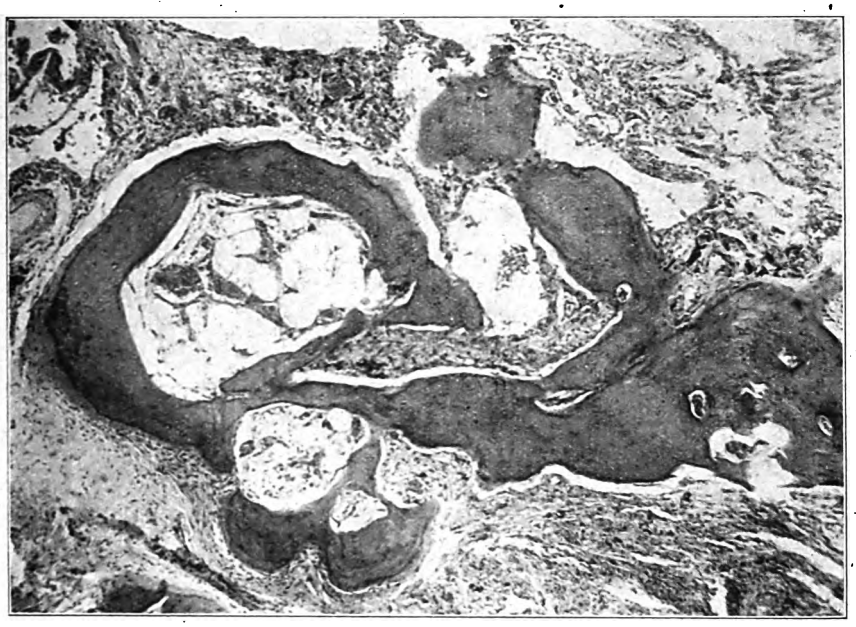

Fig. 3.

makroskopischen Befunde, erweitert, die kleinsten Bronchien öfter ektatisch, ihre Umgebung zeigte dabei starke Gefäßfüllung. Das Gewebe war überall reich an Kohlenpigment. Neben diesen Zeichen von Emphysem, Bronchiektasie und Anthrakosis finden sich in anderen Ab-

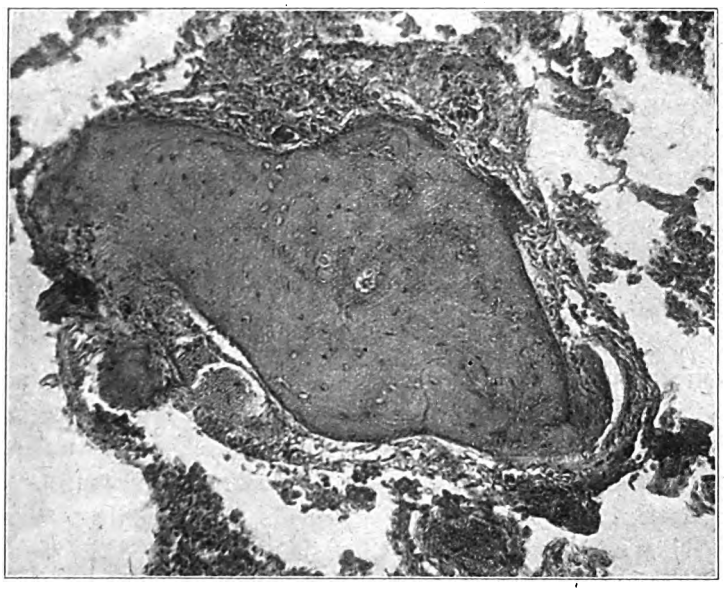

Fig. 4.

schnitten mäßige schwielige Verdickungen des interstitiellen Bindegewebes; nur an ganz vereinzelten Stellen zeigen sich kleinere Zellinfiltrate. Im allgemeinen treten die chronisch entzündlichen Veränderungen und ihre Residuen ganz in den Hintergrund.

Mitten in dem der Hauptsache nach intakten Lungengewebe zeigen sich nun die auf den

Digitized by Google

Röntgenbildern nachgewiesenen knöchernen Gebilde in bunter Unregelmäßigkeit. Je nach der Schnittführung trifft man auf runde, ovale, zylindrische oder ganz mannigfaltig gestaltete Knochenherde. Ich habe in der Textfigur 3 einen sehr bunt gestalteten Herd abgebildet. Man erkennt an manchen Stellen eine gut ausgebildete Markhöhle, die Fett und Kapillaren, bisweilen zellige Elemente in größerer Zahl enthält. Knochen ohne Markhöhle, wie in der Abbildung 4, sind nur vereinzelt anzutreffen.

An den Abbildungen kann man die typische Lamellenbildung im knöchernen Gewebe und die Haversischen Kanäle erkennen. Meist sind die Knochen von pigmentreichem Bindegewebe umgrenzt, das sich überall selbst durch die engsten Spalten in die Knochenbuchten einschiebt. Dadurch kann es leicht kommen, daß pigmenthaltige Markhöhlen vorgetäuscht werden, während tatsächlich im Innern der Marksubstanz nur ausnahmsweise Pigmentreste anzutreffen sind.

Im allgemeinen ist der Zusammenhang zwischen Knochenablagerungen und dem umgebenden Gewebe kein enger: der Übergang von der einen Gewebsart in die andere ist meist völlig unvermittelt. Äußerst selten trifft man auf Bilder, wo der Knochen mit dem angrenzenden Gewebe in innigem Zusammenhange steht. An der Grenze zwischen Bindegewebe und echtem Knochen findet sich hier eine kalkreiche Zone, die noch nicht den typischen Knochenbau aufweist.

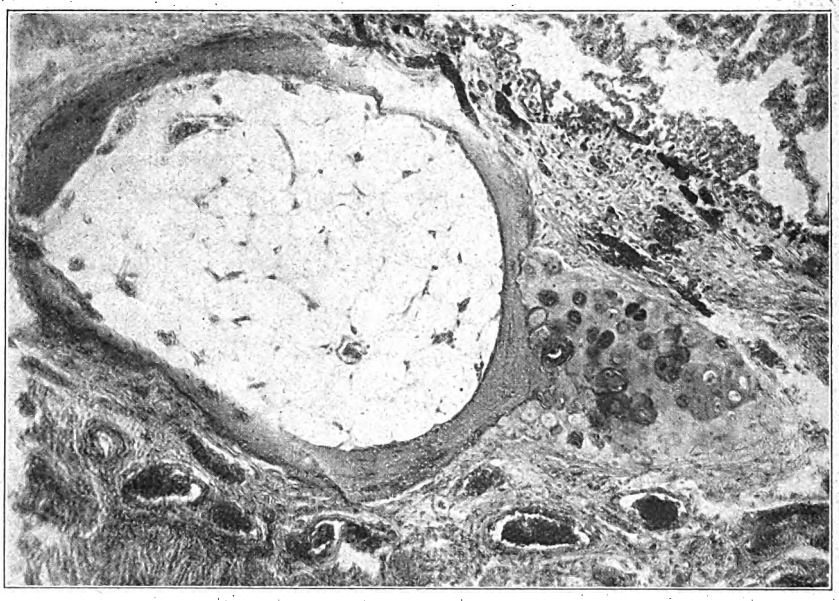

Fig. 5.

Neben den verästelten Gebilden, die also gar keinen Zusammenhang mit dem Bronchialsystem und den Gefäßen haben, ließen sich aber, wenn auch ganz vereinzelt, andersartige Knochenbildungen in den von mir untersuchten Lungen antreffen. Das sind Verknöcherungsherde, die in den Knorpelspangen kleiner Bronchien auftreten. Solange der Zusammenhang dieser Herde mit dem Bronchialknorpel zu übersehen ist, wie in Fig. 5, macht die Unterscheidung dieser Ossifikationen von den verästelten Bildungen keine Schwierigkeit, fehlt aber bei ungeeigneter Schnittführung diese Verbindung, so ist die richtige Deutung erschwert, da der histologische Bau beider Knochenablagerungen sonst völlig übereinstimmt. Nur durch Anlegung von Serienschnitten kann man sich dann vor Verwechslungen schützen. Ich betone aber, daß diese von der Bronchialwand ausgehenden Knochenherde völlig in den Hintergrund treten gegenüber den unabhängig von den Bronchien auftretenden verästelten Knochenbalken.

Eine Eigentümlichkeit der Ossifikation innerhalb der kleinen Bronchialknorpel fällt sofort

Digitized by Google

in der Abbildung auf. Während an Larynx und Trachea die Form des Knorpels durch die Verkalkung und Verknöcherung fast niemals eine wesentliche Veränderung erfährt, sieht man hier den Knorpel am Orte der Ossifikation stark deformiert. Es buchtet sich der verknöcherte Knorpelabschnitt als ballonartige Vorwölbung über dem Knorpelniveau hervor, und der Knorpel erscheint fast nur als Anhängsel an dem Knochenherd. Eine derartige Exostosenbildung läßt wohl auf ein selbständiges Weiterwachsen des verknöcherten Gewebes schließen, wie wir es sonst bei der Verkalkung und Verknöcherung der Knorpel an den größeren Luftwegen in der Regel nicht sehen. Abgesehen von dieser Eigentümlichkeit stimmen aber die Bilder der verknöchernden Bronchialknorpel ganz mit denen der ossifizierenden Larynx- und Trachealknorpel überein.

Die geschilderte Exostosenbildung an den kleinen Bronchien ist nun keineswegs, wie ich anfangs dachte, eine nur den mit verästelter Knochenablagerung behafteten Lungen zukommende Eigentümlichkeit. Ich habe sie gelegentlich auch sonst in den Lungen alter Leute angetroffen. Man sieht dann markhaltiges knöchernes Gewebe als runden von Perichondrium überzogenen Knopf an der Oberfläche des Knorpelvorsprungs.

Diese an den kleinen Bronchien zu beobachtende Eigentümlichkeit habe ich bisher nirgends beschrieben gefunden. In einer Arbeit über Knochenbildung in Bronchiektasien erwähnt zwar Sippel Vorbuchtungen an den verknöchernden Knorpeln. Nach seiner Beschreibung und Abbildung hat er aber wohl etwas anderes im Auge gehabt, zumal er hinzufügt, daß jene Vorbuchtungen nur den Verzweigungen entsprechen, die sich normalerweise am Knorpel finden. Dagegen wies Schmorl bei Gelegenheit einer Diskussion über die Tracheopathia osteoplastica darauf hin, daß neben den Ekchondrosen der Trachea gleiche Gebilde auch in den größeren und mittleren Bronchien anzutreffen seien.

Aus der bisherigen Beschreibung geht mit Sicherheit hervor, daß die verästelten Knochenbildungen weder zur Pleura, noch zu den Gefäßen, noch zu den Bronchien in Beziehung stehen. Weiter läßt sich feststellen, daß ihr Auftreten nicht an das Vorhandensein entzündlich veränderten Gewebes gebunden ist. Sie liegen völlig unregelmäßig zerstreut, meist innerhalb völlig intakter Lungensubstanz und ohne irgendwelche Beziehungen zur Läppchenbildung teils in den Alveolarsepten, teils in breiteren Bindegewebszügen. Der Zusammenhang mit dem umgebenden Lungengewebe ist fast überall ein sehr lockerer. Ein Übergreifen elastischer Substanz von der Umgebung auf die Knochenbalken fehlt. Alles weist darauf hin, daß es sich nicht um eine einfache Metaplasie des Lungengewebes handelt, sondern um einen ganz eigenartigen Prozeß.

Im Hinblick auf das höhere Alter der betroffenen Individuen lag zunächst die Vermutung vor, daß es sich ursprünglich um sogenannte Kalkmetastasen in der Lunge gehandelt habe, die sekundär zu Ossifikationsherden Veranlassung gaben. Indes weichen die Bilder in Form, Anordnung und Beziehung der Knochenbalken zum umgebenden Gewebe so stark von den bei der heterotopen Kalkinkrustation bekannten ab, daß ein derartiger Zusammenhang auszuschließen war. Bei jener Kalzifikation der Lungensubstanz handelt es sich vorwiegend um eine Kalkeinlagerung in Gefäßwandungen und in elastisches Gewebe. Bei der verzweigten Knochenbildung fehlt eine Bevorzugung dieser Gewebsarten. Endlich ist darauf hinzuweisen, daß in den zahlreichen bereits publizierten Fällen von Kalkmetastasen der Lunge niemals etwas über Ossifikation der Kalkeinlagerungen berichtet worden ist, und daß umgekehrt in den Fällen von verzweigter Knochenbildung Kalkherde völlig vermißt wurden. Alles läßt mit Sicherheit Beziehungen zwischen verzweigter Knochenbildung und heterotoper Kalzifikation des Lungengewebes ausschließen.

Die besprochenen Knochenherde sind also weder auf eine sekundäre Ossifikation metastatischer Kalkablagerungen noch auf eine Metaplasie chronisch entzündlich veränderten Lungengewebes zurückzuführen.

Ich will nicht unterlassen, darauf hinzuweisen, daß meine Auffassung im Widerspruch zu derjenigen der Mehrzahl der bisherigen Untersucher steht. Luschka hatte die Knochen-

Digitized by Google

ablagerungen alt Reste einer abgelaufenen interlobulären Pneumonie aufgefaßt, Schumacher als einen entzündlichen Prozeß, vielleicht syphilitischen Ursprungs, Arnsperger als Folge einer chronischen interstitiellen Pneumonie, und ähnlich urteilen auch andere Autoren. Nur zwei Untersucher haben dem widersprochen, Jerusalem und Ratynska. Beide weisen mit Recht darauf hin, daß in ihren Fällen, wie in manchen anderen, die entzündlichen Veränderungen ganz fehlen oder nur von untergeordneter Bedeutung sind, daß auch die anatomischen Bilder gegen die Annahme einer Metaplasie sprechen. Jerusalem ist geneigt, die Knochenbalken direkt als Osteome zu bezeichnen, die vielleicht der Embolie zelliger Elemente aus dem Knochenmark ihren Ursprung verdanken, während Ratynska sie auf versprengte Keime kongenitalen Ursprungs zurückführen möchte.

Läßt sich nun auch für beide Hypothesen eine sichere Grundlage nicht liefern, so spricht doch vieles dafür, daß es sich nicht um Metaplasie pathologisch veränderten Gewebes, sondern um eine Knochenbildung sui generis handelt, die sich im Lungenparenchym selbständig entwickelt hat. Ob man von einer Osteombildung sprechen soll, darüber läßt sich streiten. Orth bringt in seinem Lehrbuch (I, 486) diese Auffassung zum Ausdruck, und Jerusalem ist ihm darin gefolgt. Ratynska, eine Schülerin M. B. Schmidts, erkennt zwar den geschwulstähnlichen Charakter der Knochenherde an, will sie aber der Gruppe der von Albrecht als Choristome bezeichneten Keimversprengungen zurechnen und schlägt dementsprechend die Bezeichnung „Osteochoristoma racemosum pulmonis“ vor.

Ich möchte, anlehnend an die Hypothese Ratynskas, ebenfalls eine kongenitale Veranlagung voraussetzen, die im späteren Alter, zumal unter der Einwirkung des Reizes diffuser katarrhalischer Zustände der Lungen, zu Knochenbildung führt. Eine solche Deutung würde sowohl dem histologischen Befunde wie auch der Tatsache gerecht werden, daß die verästelte Knochenbildung ausschließlich bei alten Leuten, und meist neben Emphysem, Bronchiektasien und chronischem Katarrh der Luftwege angetroffen wird. In gleicher Weise, wie die Verknöcherungen an den kleinen Bronchialknorpeln zu Exostosen führen können, ist auch ein selbständiges Fortwachsen der verästelten Knochenbalken mit Bildung sekundärer kolbiger Auswüchse vorauszusetzen. So ergäbe sich eine Erklärung für die oft so bizarren Formen.

Es fragt sich endlich, ob wir in anderen Abschnitten der Luftwege ein Analogon zu dem angenommenen Prozeß kennen. Das ist zu bejahen. Nach den Untersuchungen Aschoffs, die auf der Erlanger Tagung der Deutschen Pathologischen Gesellschaft auch von anderen Pathologen bestätigt wurde, gibt es eine Form idiopathischer Knochenbildung in der Luftröhre, welche vom elastischen Bandapparat der Schleimhaut ihren Ausgang nimmt. Auch hier fehlt jede entzündliche Genese, und Aschoff ist daher geneigt, die Knochenentwicklung als eine eigenartige Mißbildung des elastischen Bandapparates der Trachealwand aufzufassen. Da er die Knochenherde weder als Ergebnis einer Entzündung noch einer Geschwulstbildung auffassen will, hat er die zweckmäßige Bezeichnung Tracheopathia osteoplastica für jene Fälle in Vorschlag gebracht. Dieser Tracheopathia osteoplastica Aschoffs möchte ich nun die verästelte Knochenbildung der Lunge an die Seite setzen und ihr in Anlehnung an die Nomenklatur Aschoffs die Bezeichnung „Pneumopathia osteoplastica“ geben mit dem Zusatz „racemosa“, um die Anordnung der Knochenbildung anzudeuten.

Es handelt sich also bei der Pneumopathia osteoplastica racemosa um einen eigenartigen, gut charakterisierten Prozeß, dem eine angeborene Gewebsmißbildung zugrunde liegt. Sie entwickelt sich unabhängig von chronisch entzündlichen Vorgängen im höheren Alter und wird wahrscheinlich durch begleitende katarrhalische Zustände der Luftwege gefördert. Sie führt zur Bildung eigenartiger Knochenverästelungen im Lungengewebe, die weder zu den Bronchialwegen noch zu den Gefäßen Beziehungen haben. Klinisch bemerkenswerte Symptome macht das Leiden nicht. Die Diagnose ließe sich aber intra vitam durch eine Röntgenaufnahme des Thorax stellen.

Digitized by Google

Literatur.

Arnsperger, Zieglers Beitr. 21, 141.
Aschoff, Verh. d. Deutschen Pathol. Ges. XIV, 126, 1910.
Bostroem, Sitzungsber. d. phys.-med. Soz. Erlangen 1880, 12. Juli.
Buhl, Sitzungsber. d. Bayr. Akad. d. Wissensch. München 1867, II.
Cohn, Virchows Archiv 101, 156.
Cornil, Bullet. de la Soc. anat. Paris 1894.
Förster, Virchows Archiv 13, 105.
Heschl, Osterr. Zeitschr. f. prakt Heilkunde VIII, Nr. 3, 1862.
Jerusalem, Jahrb. d. Wiener Krankenanst. VII, 2, S. 300.
Lubarsch, Verh. d. Deutschen Path. Ges. III, 102, 1900.
Luschka, Virchows Archiv 10, 500.
Picchini, Giornale intern. delle Scienza med. Napoli 1885.
Pollack, Virchows Archiv 165, 129.
Ratynska, Mitteilung eines Falles von verästigter Knochenbildung in der Lunge. Diss. Zürich 1911.
Schumacher, Über verästelte Knochenbildung der Lunge. Diss. Würzburg 1898.
Schmorl, Verh. d. Deutsch. Pathol. Ges. XIV, S. 127, 1910.
Sippel, Frankfurter Zeitschrift. 6, 461.
Thriboulet, Bull. de la Soc. Anat. de Paris, 1892.
Wagner, Arch. f physiol. Heilkunde 1859, 411.

Erklärung der Abbildungen auf Tafel XXV:

I. Verkleinertes Röntgenbild einer Steinhauerlunge.
II. Verkleinertes Röntgenbild einer mit Tuberkulose behafteten Steinhauerlunge.
III. Pneumopathia osteoplastica (1904, 503). Ausschnitt aus einer Röntgenaufnahme.
VI. Pneumopathia osteoplastica (1912, 1133). Ausschnitt aus einer Röntgenaufnahme.

Aus dem pathologischen Institut des allgemeinen Krankenhauses Hamburg-Eppendorf.

Über allgemeine Periostitis hyperplastica (Osteo-arthropathie hypertrophiante pneumique).

Von
Eugen Fraenkel.

(Hierzu Tafel XXVI bis XXXI.)

Gegenüber der relativen Häufigkeit von Systemerkrankungen des Skeletts im Säuglings- und frühen Kindesalter werden solche bei Erwachsenen nur selten angetroffen. Eine der interessantesten dieser Art ist das in der Überschrift genannte, gleichzeitig und unabhängig voneinander, durch Bamberger und Pierre Marie bekannt gewordene Leiden, dessen Kenntnis in das Bewußtsein der Ärzte noch in keineswegs genügender Weise eingedrungen ist. Schon aus diesem Grunde halte ich es für wünschenswert, erneut die Aufmerksamkeit darauf zu lenken, um so mehr als ich Gelegenheit hatte, in dem knappen Zeitraum von kaum 2 Jahren 6 hierher gehörige Fälle nicht nur anatomisch, sondern auch röntgenologisch zu untersuchen. Namentlich die Röntgenologie des Leidens ist bisher nur äußerst dürftig behandelt. Etwas eingehender hat sich damit, soweit ich sehe, nur Maxim. Sternberg (Nothnagels Handbuch Bd. 7, II. Hälfte, Pag. 72 ffd.) und ganz neuerdings ein Amerikaner Locke beschäftigt, der in einer, in den „Archives of internationale Med." (XV 5. May 1915, Pag. 653 ffd.) veröffentlichten Arbeit über 5 einschlägige Fälle berichtet und zwei derselben durch Röntgenbilder erläutert. Da es sich indes hierbei nicht um photographische[1]) Reproduktionen handelt, sind die in Betracht kommenden Veränderungen teils gar nicht, teils nur recht mangelhaft zu erkennen. Locke hat seiner Arbeit auch ein recht umfassendes Literaturverzeichnis beigegeben, in dem

[1]) Leider hat die Not des Krieges dazu gezwungen, auch bei dieser Arbeit von photographischen Reproduktionen der beigegebenen Röntgenbilder Abstand zu nehmen.

Digitized by Google

indes auffallenderweise die vortreffliche Darstellung von M. B. Schmidt (Ergebn. d. allgem. Pathologie von Lubarsch-Ostertag IV p. 932 ffd.) über den Gegenstand fehlt. Und doch hat gerade dieser Autor der Erkrankung eine so ausgezeichnete Schilderung zuteil werden lassen, daß die späteren Bearbeiter kaum etwas Neues hinzuzufügen vermochten. Ich werde im Verlauf der nachfolgenden Auseinandersetzungen auf die Schmidtschen Darlegungen des öfteren zurückkommen und empfehle deren Studium jedem, der beabsichtigt, sich mit dem Wesen der uns beschäftigenden Krankheit vertraut zu machen.

Mit Recht hat Schmidt darauf aufmerksam gemacht, daß unter den Pierre Marieschen Fällen sich eine Anzahl solcher befindet, die mit der Osteo-Periostitis ossificans hyperplastica nichts zu tun haben. Ein Teil derselben muß vielmehr der Acromegalie zugerechnet werden. Beide Prozesse haben aber nicht das mindeste mit einander zu tun. Ihre Auseinanderhaltung dürfte weder klinisch, besonders unter Zuhilfenahme der Röntgenuntersuchung, noch anatomisch auf die geringsten Schwierigkeiten stoßen.

Über die Häufigkeit des Vorkommens der allgemeinen Periostitis ossificans ist m. E. etwas Sicheres bisher nicht auszusagen. Persönlich bin ich davon überzeugt, daß sie weit öfter anzutreffen ist, als man bisher annimmt. Ich bin zu dieser Auffassung durch die Tatsache gelangt, daß ich bei einem großen Teil der zur Sektion gelangten Fälle von Bronchiektasen die uns hier beschäftigende Knochenaffektion gefunden habe, seitdem ich das Skelett dieser Personen systematisch anatomisch und röntgenologisch untersucht habe. Allerdings bestand bei allen eine, das Leiden charakterisierende Veränderung, ich meine die sogenannten Trommelschlegelfinger, die direkt zu einer anatomischen Betrachtung des Skeletts aufforderte. Immerhin zeigten die herausgenommenen Knochen bei der Mehrzahl der untersuchten Fälle Veränderungen, die durch ihre Großartigkeit überraschten. An das Bestehen solcher zu denken, hatte die äußere Betrachtung der Leichen und der Kranken vor dem Tode keinen Anlaß gegeben. So wurde denn auch in keinem der Fälle durch vitale Röntgenuntersuchung die Diagnose auf allgemeine ossifizierende Periostitis gestellt. Es wird also erst durch systematische anatomisch-röntgenologische Untersuchung des Skeletts bei allen mit Bronchiektasen behafteten Patienten ein Urteil über die prozentuale Mitbeteiligung desselben zu gewinnen sein.

Das gleiche gilt bezüglich des Vorkommens der Skeletterkrankung bei andern chronischen Lungenleiden, speziell bei der Lungenschwindsucht, bei veralteten Empyemen usw. Nach Locke spielt die Tuberkulose in der Ätiologie des Leidens eine recht erhebliche Rolle. Er hat unter 144 aus der Literatur zusammengestellten Fällen 30 bei Tuberkulösen gefunden und berechnet den Prozentsatz der Tuberkulose in der Ätiologie der Erkrankung auf 20 %. Meiner Schätzung nach ist das aber viel zu hoch gegriffen. Wenngleich ich systematische Untersuchungen des Skeletts bei Phthisikern, speziell mit Rücksicht auf die in Rede stehenden Veränderungen, nicht vorgenommen habe, so möchte ich doch betonen, daß Trommelschlegelfinger, mit denen die Skeletterkrankung fast ausnahmslos vergesellschaftet ist, bei Phthisikern nicht in einer derartigen Häufigkeit zu sehen sind. Locke geht sogar soweit, die Tuberkulose als die ätiologisch für die Periostitis ossif. hyperplast. am öftesten in Betracht kommende Grundkrankheit zu bezeichnen.

Unter den von Pierre Marie mitgeteilten Fällen standen Lungenerkrankungen so im Vordergrund, daß er daraufhin für die Skelettaffektion die Bezeichnung „Osteo-Arthropathie hypertrophiante pneumique" wählte. Daß das nicht zutreffend ist, wurde schon durch die, gleichzeitig mit Pierre Marie und unabhängig von ihm veröffentlichten, Befunde Bambergers bewiesen, der das gleiche Knochenleiden bei Patienten mit Herzfehlern fand, in deren Verlauf es zu stärkeren Stauungen gekommen war. Wir werden weiterhin sehen, daß außer Herzfehlern und chronischen Lungenerkrankungen noch andere Grundleiden für die gleiche Skeletterkrankung in Betracht kommen. Ehe ich indes auf diese Verhältnisse näher eingehe, lasse ich eine ausführliche Schilderung der anatomisch-röntgenologischen Befunde bei den von mir untersuchten Fällen folgen. Es wird sich dann Gelegenheit bieten, eine Reihe von Fragen

Digitized by Google

zu erörtern, die sich auf die Lokalisation, die Verbreitung und Ausdehnung der Skeletterkrankung usw. beziehen.

Der erste meiner Fälle betrifft einen am 9. XII. 1913 im Krankenhaus aufgenommenen, bereits am 18. XII. verstorbenen, 22jährigen Mann, der angab, seit Juli 1913 öfter Anschwellungen der Hände und Füße zu bemerken, die aber bis zum nächsten Morgen immer vorübergingen. Seit 4 Wochen wollte er an Husten leiden. Sowohl im stat. praes. der Krankengeschichte, als auch im Sektionsprotokoll wird erwähnt, daß Hände und Füße sehr groß sind.

Die am 19. XII. 13 von mir vorgenommene Sektion (Nr. 2500) stellte außerdem folgendes fest: „Bei dem Versuch, das Sternum zu entfernen, zeigte sich, daß im vorderen Mediastinum große, den ganzen Mittelfellraum bis zur Herzspitze einnehmende, mit der Hinterfläche des Sternum fest zusammenhängende Drüsenpakete sitzen. Sie drängen gegen die Oberfläche der Oberlappen beider Lungen, die strangartig und flächenhaft mit der Brustwand verwachsen sind . . . Mit den im Mediastinum befindlichen Drüsen stehen solche in der Fossa supraclavic., besonders rechts, in Verbindung. Auf dem Durchschnitt erscheinen sie homogen, ohne Spur einer Zeichnung. Auch im Lungenparenchym sitzen Herde vom Aussehen der Lymphknoten. Große Drüsenpakete finden sich auch um die Trachea, ohne daß es zu einer Einengung dieser gekommen ist. Im Milzgewebe finden sich mehrfach grauweiße, zum Teil mit den Malpighischen Follikeln in Zusammenhang stehende, Einsprengungen von dem Aussehen der erkrankten Lymphknoten. Sonst an den inneren Organen nichts Bemerkenswertes."

Nach diesem Sektionsbefund wurde ohne weiteres die, späterhin durch das Mikroskop bestätigte, Diagnose auf Lymphogranulomatose gestellt und deshalb auch Röhrenknochen, wie in jedem derartigen Fall, auf das etwaige Vorhandensein lymphogranulomatöser Herde im Knochenmark untersucht. Solche fehlten aber. Statt dessen wurden (am l. Femur und l. Humerus) periostale Knochenauflagerungen konstatiert, über deren Ausbreitung erst nach Mazeration der Knochen ein genauerer Einblick zu gewinnen war. Mazeriert wurde die hintere Hälfte des Femur und die vordere Hälfte des Humerus. (Sammlungspräparat Nr. 4169.)

Am Femur weist die Außenfläche der Rinde eine feinporige, bis zur Linea intertrochanterica heraufreichende, auch die Basis des kleinen Trochanters bekleidende, seine Spitze freilassende Schicht neugebildeten Knochens auf, die in der Gegend des For. nutrit. riffartig vorspringende Zacken bildet. Die größte Mächtigkeit zeigen diese Massen oberhalb des Condyl. intern. Sie sind hier 5 mm dick. Am Humerus zeigte die neugebildete Knochenlage in der Gegend der Reg. supracondyl. die kräftigste Entwicklung, mißt aber hier nur 2 mm. An eines Stelle am äußeren Umfang des Knochens handelt es sich um in dreifacher, lamellenartiger Anordnung geschichtete Knochenlagen, die durch markhaltige, schmale Zwischenräume voneinander getrennt sind. Gegen den Humeruskopf hin nimmt der Prozeß an Mächtigkeit sehr erheblich ab. Etwas nach unten und innen vom Sulc. intertuberc. ist die Rinde nahezu vollkommen glatt, während um die Spin. tub. maj. herum eine allerfeinste, neugebildete Knochenschicht zu erkennen ist.

Nach den am frisch durchsägten Knochen erhobenen Befunden entschloß ich mich, größere Teile des Skeletts röntgenologisch zu untersuchen. Es wurde deshalb eine obere Extremität und ein Unterschenkel mit Fuß der Röntgenuntersuchung unterzogen.

Am Humerus erwies sich dabei das proximale Ende vollkommen frei. Etwas unterhalb des Coll. chir. beginnende, vorn höher als hinten hinaufreichende, den Schaft mantelartig bekleidende periostale Knochenauflagerung, die um die Schaftmitte die größte Dicke erreicht und sich gegen das distale Ende beträchtlich verschmächtigt. Von den Vorderarmknochen sind nur die 2 unteren Drittel auf der Platte sichtbar; hier ist die untere Hälfte von einem ziemlich dicken Mantel neugebildeten Knochengewebes überzogen, besonders an der Ulna, unter Freilassung der Processus styloid. beider Knochen. Die Handwurzelknochen sind frei. Die Metakarpi, besonders I u. II, speziell an den einander zugekehrten Flächen, mit einer dicken Knochenauflagerung versehen, weniger die ulnare Seite des Metakarpus V; III u. IV nur andeutungsweise. Die Grundphalangen von II bis V bieten sämtlich Knochenauflagerungen; dagegen ist die 2. und 3. Phalanx aller Finger frei. Unterschenkel. Namentlich die laterale Fläche der Tibia im oberen Drittel erkrankt. In größerer Mächtigkeit tritt der Prozeß erst wieder im unteren Drittel auf. Die Fibula ist fast in ganzer Länge ergriffen. Die größte Dicke zeigt die Schaftmitte, außerdem die Supramalleolar-Gegend. Am Fuß lassen sämtliche Metatarsi ähnliche periostale Knochenlagen erkennen, am dicksten die Metatarsi I, IV, V; ebenso die Grundphalanx II bis V. Die sämtlichen übrigen Phalangen und Metatarsus I sind vollkommen frei.

Digitized by Google

Es lag also hier bei einem Fall sogenannter Hodgknischer Krankheit eine sehr ausgedehnte, sämtliche untersuchten großen und, besonders die kurzen, Röhrenknochen von Hand und Fuß betreffende hyperplastische, ossifizierende Skeletterkrankung vor, die eine befriedigende Erklärung für die, bei dem Patienten festgestellten, auffallend großen Hände und Füße gab. Trommelschlegelfinger und Zehen bestanden hier nicht, vielmehr hatten die in toto vergrößerten Hände mehr etwas Tatzenartiges an sich, das mit der Verdickung und Verbreiterung der Metakarpi und Grundphalangen zusammenhängt. Ganz ähnlich liegen die Verhältnisse an den Füßen.

Können über die Auffassung der Skelettaffektion somit Zweifel irgendwelcher Art nicht obwalten, so ist es um so schwieriger, zu klaren Vorstellungen über ihre Ätiologie zu kommen. Unter der großen Zahl von tödlich verlaufenen Lymphogranulomatose-Fällen, die ich klinisch und späterhin am Sektionstisch gesehen habe, bin ich dieser Skeletterkrankung nicht ein einzigesmal begegnet, obwohl in einem nicht geringen Prozentsatz dieser Fälle der mediastinale Typus vertreten war, zum Teil sogar viel großartiger als hier. Welche besonderen Momente es waren, die gerade in diesem Fall die Skelettaffektion ausgelöst haben, entzieht sich vollkommen meiner Kenntnis. Keinesfalls sind Stauungen im kleinen und großen Kreislauf dafür verantwortlich zu machen. Weder die klinische Beobachtung, noch der Sektionsbefund erwähnt etwas von solchen. Es würde somit übrig bleiben, an ein toxisches Agens zu denken, das den Anstoß zur Knochenanbildung gegeben hat; aber auch diese Annahme ist nichts als eine Hypothese. Denn es bleibt unerklärt, warum in anderen, viel hochgradigeren Fällen von Lymphogranulomatose, in deren Ätiologie doch ein und dasselbe, seiner Natur nach immer noch nicht vollkommen sicher gestellte Virus eine Rolle spielt, nicht zu der gleichen Knochenveränderung geführt hat. Diese Frage muß also als eine bisher ungelöste bezeichnet werden.

Den zweiten Fall beobachtete ich bei einem 32jährigen Mann K., der in Buenos-Ayres schwerkrank an Bord eines deutschen Dampfers gebracht wurde, nachdem er bereits 30 Tage vorher sehr leidend in einem dortigen Krankenhaus gelegen und dauernd blutigen Auswurf in erheblicher Menge entleert hatte. Bei seiner Aufnahme in Eppendorf konnte er keinerlei Angaben über seine jetzige Erkrankung machen. Indes schien es, als ob Husten und Auswurf monatelang bestanden hätten. Patient, der deutlich Trommelschlegelfinger hatte, entleerte bis zu 600 cm³ Sputum im Laufe von 24 Stunden, fieberte bis 39,⁵ und bot über der ganzen rechten Lunge, nach hinten unten zunehmende, Dämpfung dar. Atemgeräusch und Stimmfremitus abgeschwächt. Im Sputum keine Tuberkelbazillen. 12 Tage nach der Aufnahme erfolgte der Tod.

Die Sektion (Nr. 1269/1914) ergab einen ausgedehnten, destruierenden Prozeß der gesamten rechten Lunge. Nach der Ausdehnung der Zerstörung mußte man annehmen, daß es sich um eine mit ihren Anfängen um viele Monate zurückliegende Lungenaffektion handelte, die möglicherweise im Anschluß an eine Pneumonie entstanden war; für Tuberkulose lag keinerlei Anhalt vor.

Es wurden große Teile des Skeletts mazeriert und an den so gewonnenen Präparaten (Sammlungspräparat Nr. 4316) folgendes festgestellt: der linke Humerus zeigt nur an seiner Hinterfläche eine, etwas oberhalb der Mitte beginnende, sich annähernd kontinuierlich nach abwärts, namentlich an der medialen Seite, bis dicht an die Fossa supratrochl. poster. erstreckende, dünne, flache Furchen und Löcher aufweisende, neugebildete Knochenschicht. Linker Vorderarm; Radius. Die Veränderungen betreffen die Hinterfläche des Knochens und beginnen 7 cm unterhalb der Gelenkfläche des Köpfchens, um erst $1^1/_2$ cm oberhalb der Handgelenksfläche des Knochens zu enden. In diesem Bezirk wird die, an den übrigen Abschnitten des Knochens harte, glatte Rinde von einer zusammenhängenden Lage ziemlich festen, erst gegen das distale Ende eine ausgesprochen fein poröse Beschaffenheit annehmenden, aber auch hier noch recht harten Knochengewebes überzogen, das nur an einer ganz umschriebenen Stelle, 5 cm oberhalb der Handgelenkfläche, auf die vordere mediale Fläche übergreift. Ulna. Auch hier ist der Prozeß in der Hauptsache auf die Hinterfläche des Knochens beschränkt. Die neugebildeten Knochenlagen sind indes massiger, erreichen die größte Dicke gegen das distale Ende, umgreifen hier in einer Ausdehnung von nahezu 4 cm den Knochen zirkulär und zeigen in diesem Bereich eine exquisit poröse Beschaffenheit. Auch der proximale Teil der Ulna ist nicht ganz frei, und man sieht dicht unterhalb des Proc. coronoid., eine kleine Insel kompakter Knochenmasse, einen etwas größeren Bezirk in unmittelbarer Umgebung des For. nutrit., hier eine zusammenhängende Schicht von 5 : 1 cm bildend. Handwurzelknochen frei von Veränderungen. Die Mittelhandknochen sind alle in die Erkrankung einbezogen; am stärksten der I. und dann, in abnehmender Intensität, V. II. III. IV. Am I. ist der gesamte Knochen, mit Freilassung der Enden, von einer, an der dorsalen Fläche kräftiger als an der vo-

Digitized by Google

laren entwickelten, zusammenhängenden, ziemlich kompakten Knochenlage bekleidet. Annähernd gleich schwer V. Am II. weist die dorsale Fläche in ganzer Länge eine dicke Lage ziemlich grobporigen, bis an die Basis und das Köpfchen heranreichenden, Knochens auf, während die volare Fläche streckenweise davon frei ist. Bei IV und III ist die Rinde, namentlich in der Umgebung der Kapitula, ohne Knochenauflagerungen. Wo solche vorhanden sind, zeigen sie die gleiche Dicke und Beschaffenheit, wie an den übrigen Mittelhandknochen. Von den Grundphalangen zeigt nur die des Mittelfingers, nahe der Basis, an der medialen Seite ein, sich 1 cm nach aufwärts erstreckendes, flaches, ziemlich kompaktes Osteophyt. Von den Mittelphalangen ist nur die des 4. Fingers intakt. Die des Mittelfingers weist eine unmittelbar an der Basis beginnende, sich gegen das Kapitulum verjüngende, 1 cm unterhalb desselben endende, Knochenauflagerung auf, die an der Mittelphalanx des Zeigefingers sich in 6 mm Länge über die ganze Breite der Rückenfläche erstreckt. An der 2. Phalanx des 5. Fingers ist die dünne Knochenlage, wie am Mittelfinger, dreieckig und reicht mit ihrer Spitze bis zur Hälfte zur dorsalen Fläche. Rechtes Femur. Die Erkrankung ist hier viel großartiger als an der untersuchten oberen Extremität. Der Knochen hat ein baumrindenartiges Aussehen, namentlich an seiner Vorderfläche. Nur ein schmaler Bezirk im oberen Drittel und ein ebensolcher dicht unterhalb der Diaphysenmitte zeigt etwas weniger massige Auflagerungen. An diesen Stellen erscheint der Knochen fein gerifft. Die mächtigsten Auflagerungen sitzen dicht unterhalb des kleinen Trochanters und verlaufen schräg gegen die Mitte der Vorderfläche, um hier in eine dicke, zusammenhängende, die Innenfläche des Femur umkreisende, sich auf die Hinterfläche des Knochens fortsetzende, schalenartig aufsitzende Knochenlage überzugehen. Ganz ähnlich ist der Befund an der Außenfläche des Femur, wo die Knochenlage, vom großen Trochanter ausgehend, sich am Übergang des oberen und mittleren Drittels mit den am inneren Umfang sitzenden vereinigt, um an der Vorderfläche bis an die Kondylen herabzureichen. Diese selbst sind frei von Osteophyten. Die Hinterfläche des Femur, in einer Ausdehnung von 4 Querfingern oberhalb der Foss. intercondyl., zeigt eine nahezu glatte Rinde. Das linke Femur bietet den gleichen Befund. Am Sägedurchschnitt erkennt man, daß die aufgelagerten Knochenmassen stellenweise über 1 mm dick sind und sich scharf von der normal dicken Kortikalis abheben. An der Markhöhle nichts Auffallendes. Linker Unterschenkel. Tibia. Wenn auch weniger gewaltig als am Oberschenkel, erreicht der Prozeß auch hier eine respektable Ausdehnung und Intensität; am stärksten befallen ist die Außenfläche des Schienbeins, die nur in einem etwa 4 cm messenden Bezirk über der Knöchelgegend glatte Rinde besitzt, sonst von einer zusammenhängenden, dicken, baumrindenartigen, kompakten Knochenlage überzogen ist. Die Innenfläche läßt namentlich in ihrer oberen Hälfte verhältnismäßig glatte Rindenbezirke erkennen, den größten dicht unterhalb der Tuberositas. Die mächtigste Knochenlage sitzt unmittelbar über dem inneren Knöchel, diesen selbst aber vollkommen freilassend, dagegen die ganze Hinterfläche des Knochens in diesem Bereich einnehmend. Ziemlich genau in der Mitte des Schafts ist dieser zirkulär von neugebildeter Knochenmasse überzogen. Um das For. nutrit. ist die Rinde vollkommen glatt. Fibula. Sie ist an der lateralen Fläche des obersten Drittels am stärksten erkrankt. Erst die Gegend um den äußeren Knöchel zeigt daneben wieder dickere Auflagerungen. Die mediale Fläche ist relativ intakt. Am Übergang des oberen in das mittlere Drittel sitzt eine halbringartige, glatte, nach oben und unten Ausläufer entsendende Knochenlage, die mit dem an der Außen- und Hinterfläche befindlichen, grob- und feinporigen Osteophyt in Verbindung tritt. Fuß. Nur an der Außen- und Innenfläche, von beiden übergreifend auf die obere Fläche, nahe der Tuberositas calcan. ein wenig ausgedehntes riffartiges Osteophyt. Die übrigen Fußwurzelknochen bieten nichts Bemerkenswertes. Dagegen sind sämtliche Mittelfußknochen ähnlich erkrankt wie die Mittelhandknochen; auch hier am stärksten I und V. An beiden bildet das neue Knochengewebe einen, die alte Rinde vollkommen einhüllenden, Basis und Köpfchen freilassenden, von Furchen und Löchern durchsetzten Überzug. Bei II. III. IV. sind die volaren Flächen frei von Knochenauflagerungen. An den dorsalen Flächen zeigt II die dickste Schicht, sodann IV, an dessen lateraler Fläche das Osteophyt stellenweise hahnenkammartige Auswüchse produziert hat. Am geringsten betroffen ist III. Hier beschränkt sich das neugebildete Knochenmaterial auf die Gegend der Basis. Zehen. Nur die untern zwei Drittel der lateralen Flächen der Grundphalanx der 2. bis 5. Zehe lassen ein schmächtiges, sich distelwärts verjüngendes, Osteophyt erkennen. Die übrigen Phalangen und die große Zehe ohne Besonderheiten.

Röntgenbefund. Am rechten Humerus keine deutlichen Veränderungen. Rechter Vorderarm. Besonders die Ulna zeigt im untern Drittel, unter Freilassung der Epiphysengegend, sehr zarte Knochenauflagerungen; weniger ausgesprochen finden sie sich an der entsprechenden Zone des Radius, speziell an dessen ulnarer Seite. Handwurzel. Knochen frei. Metakarpi. Besonders III und IV zeigen zarte Knochensäume, bei V nur an dessen radialer Seite, II intakt, I nur an der ulnaren Seite, überall die Gegend der Basis und Köpfchen frei. Am linken Vorderarm die gleichen Veränderungen, auch für die Epiphysengegenden und die

Digitized by Google

Proc. styloid. frei. Metakarpi. I und II in gleicher Weise erkrankt, wie rechts III und IV, die übrigen Mittelhandknochen, sowie sämtliche Phalangen ohne Besonderheiten. Rechter Femur. Besonders im obern Viertel von einer mäßig dichten zusammenhängenden, periostalen Knochenauflagerung überzogen. Linker Unterschenkel. An beiden Knochen eine nicht zusammenhängende, periostale Knochenschicht, die, an der Fibula stärker als an der Tibia, an dieser die Malleolargegend freiläßt und in der Schaftmitte die größte Mächtigkeit aufweist, an der Fibula die Außenfläche ziemlich in ganzer Länge überzieht und sich auch auf den äußern Knöchel erstreckt. Am rechten Unterschenkel liegen die Verhältnisse ähnlich, die Intensität des Prozesses ist hier eine etwas geringere. Linker Fuß. Metatarsus I. II. V. zeigen zusammenhängende, Basis und Köpfchen freilassende, periostale Knochenlagen; bei III und IV, sowie an den Phalangen, sind Veränderungen nicht erkennbar.

Wir haben hier eine, nach In- und Extensität weit fortgeschrittene, ossifizierende, hyperplastische Periostitis vor uns, die namentlich an den unteren Extremitäten einen besonders hohen Grad aufweist. Auch hier hatten die klinisch festgestellten, und von dem Obduzenten hervorgehobenen Trommelschlegelfinger zu ausgedehnter Untersuchung des Skeletts veranlaßt, ohne daß bei der äußeren Besichtigung der Leiche der Knochenbau als auffallend stark imponiert hatte. Zur Skelettierung der Knochen entschloß ich mich, nachdem durch die Röntgenuntersuchung der Extremitäten der Leiche eine, an den oberen wie unteren Gliedmaßen lokalisierte, Periostitis nachgewiesen worden war.

Die Verbindung der postmortalen Röntgenuntersuchung für den Nachweis von Skelettveränderungen bei Erwachsenen hat sich mir gleich wertvoll erwiesen, wie für die Feststellung von Skeletterkrankungen bei auf Syphilis verdächtigen Neugeborenen. In dem einen wie dem anderen Fall gibt der Röntgenbefund wichtige Fingerzeige für den Gang der anatomischen Untersuchung. Setzt er uns doch ohne weiteres in den Stand, eine Auswahl hinsichtlich der aus dem Körper zu entfernenden Knochen zu treffen. Freilich muß ich, speziell für die uns hier beschäftigende Knochenerkrankung, hervorheben, daß das Fehlen von Veränderungen auf der Röntgenplatte nicht mit absoluter Sicherheit gegen das Bestehen periostaler Knochenanbildung spricht. Denn es liegt auf der Hand, daß das Sichtbarwerden neugebildeter periostaler Knochenlagen auf der Röntgenplatte eine gewisse Intensität des Prozesses voraussetzt. Sinkt diese unter ein gewisses Maß, dann machen sich die Veränderungen auf der Platte nicht geltend. Deshalb ist es unumgänglich nötig, die Röntgenuntersuchung mit der Knochenmazeration zu verbinden. Ein Vergleich der Röntgenbilder mit dem mazerierten Präparat, gestaltet sich, wie in dem eben besprochenen Fall, besonders lehrreich. Es hat sich dabei mit Evidenz gezeigt, daß das Röntgenbild eine etwas unzulängliche Vorstellung von der Ausdehnung und Mächtigkeit des Prozesses erweckte. Speziell an den großen Röhrenknochen der oberen, wie namentlich der unteren Extremität besteht ein auffallendes Mißverhältnis zwischen dem Befund am mazerierten Präparat und an der Röntgenplatte. Am weitesten gehend ist die Kongruenz zwischen Präparat und Röntgenbild an den Metatarsi, während sich das am mazerierten Präparat noch vorzüglich erkennbare, wenn auch sehr schmächtige, Osteophyt an der Grundphalanx der II. bis V. Zehe am Röntgenbild der Wahrnehmung vollkommen entzieht. Aber trotz alledem möchte ich auf dieses ausgezeichnete, uns rasch und bequem über das Verhalten des Skeletts orientierende Hilfsmittel der Röntgenuntersuchung an der Leiche, gerade bei der uns hier beschäftigenden Knochenerkrankung, nicht verzichten wollen.

Für ihr Auftreten im vorliegenden Fall muß die destruierende Lungenerkrankung verantwortlich gemacht werden. Bei dem Fehlen anamnestischer Anhaltspunkte war es unmöglich, zu einer bestimmten Vorstellung über die Dauer des Lungenleidens zu gelangen. Keinesfalls dürfte sie eine so große gewesen sein, wie bei derjenigen Lungenerkrankung, bei der nach der übereinstimmenden Aussage fast aller Autoren die Skeletterkrankung weitaus am häufigsten gesehen wird, ich meine die Bronchiektasis. Wissen wir doch, daß solche Kranke Monate und Jahre mit dem eben genannten Übel behaftet sein können, ehe es zur Bildung

Digitized by Google

der Trommelschlegelfinger und weiterhin zur allgemeinen ossifizierenden Periostitis kommt. Der mitgeteilte Fall zeigt, daß auch weniger chronisch verlaufende Lungenprozesse, aus uns freilich ganz unbekannter Ursache, den Anlaß zu einer, über den größten Teil des Skeletts verbreiteten, periostalen Knochenbildung geben können. Welche Noxe dafür in Betracht kommt, das entzieht sich unserer Kenntnis auch in diesem Falle ganz und gar.

Der 3. Patient, ein 45jähriger Mann R., wurde am 21. VI. 1914 in Eppendorf aufgenommen, mit der Angabe, stets gesund gewesen zu sein, vor 7 Wochen sei er mit schmerzhaftem Husten, Auswurf, Mattigkeit und Fieber erkrankt. Nach dem klinischen Befund wurde die Diagnose auf doppelseitige Bronchiektasen und multiple Gangränherde gestellt. Die Lokalisation der letzteren war nicht möglich. Eine Röntgenuntersuchung konnte wegen des schlechten Allgemeinbefindens des Patienten nicht vorgenommen werden. Am 13. VII. ging er zugrunde.

Die Sektion 1342/1914 bestätigte die klinische Annahme. Die anatomische Diagnose lautete auf Bronchiektasis et gangräna pulmonum multiplex; Trommelschlegelfinger.

Die frische Untersuchung des linken Oberschenkels ließ auf dem Sägedurchschnitt nichts Deutliches erkennen. Trotzdem wurde dieser Knochen und der rechte Humerus mazeriert. An den mazerierten Knochen (Sammlungspräparat Nr. 4318) ließ sich folgendes feststellen. Am Femur betreffen die wesentlichsten Veränderungen die Vorderfläche; sie beginnen 2 Querfinger breit unterhalb der Lin. intertrochanter. und erstrecken sich bis 4 Querfinger breit oberhalb der Kniegelenkfläche. Es handelt sich um äußerst flache und schmale, teils leistenartige, teils tropfige Verdickungen der Kortikalis, die, in der Längsrichtung des Knochens angeordnet, eine etwa 2 cm breite Zone an der Vorderfläche einnehmen, aber auch in diesem Bezirk kleinere und größere Abschnitte normaler Rinde zwischen sich lassen. Nur unmittelbar unterhalb der Schaftmitte findet sich ein etwas zusammenhängenderer, knöcherner Überzug. Rechter Humerus. Die am Femur geschilderten Rindenverdickungen sind hier nur andeutungsweise vorhanden und wesentlich auf die Hinterfläche, im Bereich der unteren Hälfte, bis nahe an die Fossa supratroctal. poster. beschränkt. Meist handelt es sich um tropfige, und an einer Stelle zu einer kurzen Leiste konfluierte Auflagerungen.

Mit Rücksicht auf das Fehlen von Knochenveränderungen am frischen Präparat unterwarf ich nur das untere Ende des rechten Vorderarms einer röntgenologischen Prüfung. Während sich die sämtlichen, an der Zusammensetzung der Hand beteiligten Knochen normal verhielten, fand sich an der medialen Seite des Radius, etwas oberhalb des distalen Endes, eine minimale, periostale Knochenauflagerung.

Das Interesse dieses Falles liegt in zweifacher Richtung. Einmal sind wir in der Lage, ganz bestimmte Aussagen über die Dauer des Prozesses zu machen, der sich über einen Zeitraum von knapp 10 Wochen erstreckt hat, und zweitens sehen wir hier die Veränderungen am Skelett in einem so frühen Stadium, wie es, nach den in der Literatur bisher hierüber vorliegenden Mitteilungen, noch nicht beobachtet worden zu sein scheint. Dadurch ist es aber möglich, sich eine Vorstellung über die Entwicklung in andern sehr viel weiter vorgeschrittenen Fällen zu machen. Denn bei diesen ist es, wenn große Abschnitte der langen und kurzen Röhrenknochen von neugebildeten Knochenlagen überzogen sind, unmöglich, über den Beginn und das weitere Fortschreiten der Affektion, etwas auszusagen. Nach den hier gemachten Befunden scheint die Erkrankung herdweise, aber an den verschiedenen Stellen eines und desselben Knochen gleichzeitig, einzusetzen, ohne sich, wenigstens an den großen Röhrenknochen, mit Vorliebe an deren distalen Enden zu etablieren.

Leider habe ich ja, verleitet durch den am frischen Knochenpräparat zunächst negativen Befund, davon Abstand genommen, weitere Teile des Skeletts anatomisch und röntgenologisch zu untersuchen. Es müssen also zukünftig unter allen Umständen systematisch möglichst viele Knochen nicht nur am frischen, sondern vor allem am mazerierten Präparat geprüft werden. Konnte ich doch zeigen, daß, trotz negativem Befund am frischen Präparat, nach der Mazeration Veränderungen zutage treten können, die wichtige Aufschlüsse über den Gang des Prozesses zu geben geeignet sind. Ob nicht an den Vorderarmknochen und am Handskelett trotz dem röntgenologisch, speziell an diesem, völlig negativen Ergebnis doch ähnliche Veränderungen, wie am Humerus und Femur bestanden haben, läßt sich ebensowenig behaupten, wie in Abrede stellen. Ich darf in dieser Hinsicht auf meine Erörterungen bei Fall II verweisen. Als,

Digitized by Google

feststehend dürfen wir aber erachten, daß bei einer erst zehnwöchigen Dauer des Grundleidens, d. h. von Bronchiektasen, das Skelett in nicht unerheblicherweise erkrankt sein kann. Die ersten Anfänge der Skelettaffektion, die beim Tode des Patienten größere Strecken der Röhrenknochen in mit dem bloßen Auge erkennbarer Weise ergriffen hatten, müssen also, da bis zur Erreichung dieses Stadiums ein gewisser Zeitraum gehört, sehr bald nach dem Beginn der Lungenerkrankung eingesetzt haben.

Fall 4 bezieht sich auf einen 21jährigen Mann, der am 5. XII. 1913 im Krankenhause aufgenommen wurde. Er gab an, seit einigen Jahren an Mattigkeit und Husten mit reichlichem Auswurf zu leiden, der immer etwas roch. 1909 war er in der Lungenheilstätte Lippspringe, aus der er etwas gebessert zurückkehrte. Seit einigen Tagen sei der Zustand schlimmer —. Patient hat Andeutung von Trommelschlegelfingern und entleert sehr reichlich Sputum, das fitid ist und sich beim Stehen in 3 Schichten absetzt. Eine röntgenologische Thoraxaufnahme ergibt Bronchiektasen in beiden Unterlappen, mit einem Infiltrationsherd an der Basis des rechten Oberlappens. Das Skelett wurde röntgenologisch nicht untersucht. Patient ging am 8. II. 1914 zugrunde. Die Sektion (Nr. 278, 1914) ergab, in Bestätigung der klinischen Diagnose, Bronchiektasis multiplex et Bronchitis putrida.

Es wurde die vordere Hälfte des rechten Femur und die hintere des rechten Humerus mazeriert, nachdem die Untersuchung dieser beiden, frisch durchsägten Knochen eine ossifizierende Periostitis aufgedeckt hatten. Am mazerierten Präparat (Sammlungsnummer 4197) sieht man die Außenfläche des Femur in ganzer Länge von einer zusammenhängenden, baumrindenartigen Schicht neugebildeten Knochengewebes überzogen, das bis zur Trochanterlinie heranreicht und sogar den unteren Teil des Schenkelhalses als etwa 1 cm breiter Mantel bekleidet. Die Knochenschicht ist an der medialen Seite des Schafts in dessen oberem Drittel am dicksten und in doppelter Lage vorhanden. Beide Lamellen sind sowohl gegen einander, als auch gegen die alte Kortikalis, durch schmale Räume abgegrenzt. Erst unmittelbar oberhalb der Kondylen, diese selbst freilassend, hört die Knochenauflagerung auf. Am Humerus ist die, gleichfalls eine zusammenhängende Schicht bildende, Knochenauflagerung auf die untere Hälfte des Knochens beschränkt. Eine von der Hauptmasse getrennte Insel neugebildeten Knochens liegt unmittelbar über der Fossa supratrochl. poster.

Einen, mit dem eben geschilderten gut übereinstimmenden Befund ergibt die Röntgenuntersuchung des Oberarms. Man erkennt eine zusammenhängende, erst kurz vor dem distalen Ende aufhörende, schmächtige, wenig kompakte, die 2 unteren Drittel betreffende Knochenauflagerung. Von den Unterschenkelknochen ist nur die Fibula ergriffen und hat an ihrer, der Tibia zugekehrten Fläche eine schmale periostale Auflagerung.

Über die Extensität des Prozesses im vorliegenden Fall kann ich mich, da nur verhältnismäßig wenige Teile des Skeletts zur Untersuchung gelangten, nicht bestimmt äußern. An den von der Erkrankung ergriffenen Abschnitten aber hatte diese einen recht hohen Grad erreicht. Am Femur war es sogar zur Bildung einer doppelten Knochenlage, wenigstens an einer Stelle, gekommen. Über das Verhalten der Hand- und Fußknochen vermag ich leider nichts auszusagen. Der Fall beweist, daß auch bei so langer Dauer des Grundleidens, das hier nahezu 5 Jahre bestanden hat, keineswegs das gesamte Skelett zu erkranken braucht, und daß der Grad der Trommelschlegelfinger, die nach den Angaben der Krankengeschichte hier nur angedeutet waren, keineswegs einen Maßstab für die etwa am Skelett vorhandenen Knochenveränderungen abgibt.

Bezüglich der Anbildung zweier Knochenlagen, wie hier am Femur, hat man sich wohl vorzustellen, daß diese in Schüben erfolgt ist und mit Remissionen und Verschlimmerungen des Grundleidens zusammenhängt. Für diese Annahme liefert auch die Anamnese insofern einen Anhaltspunkt, als Patient angibt, nach dem Aufenthalt in der Lungenheilstätte eine leichte Besserung seines Zustands bemerkt zu haben. Mit der später erfolgenden Exazerbation hat der Prozeß an den bereits geschädigten Skeletteilen erneut eingesetzt und zur Entstehung einer zweiten, von der ersten getrennten, Knochenlage geführt. Warum die untere Extremität hier in so auffallender Weise ergriffen worden ist, darüber lassen sich nicht einmal Vermutungen äußern.

Auch bei dem 5. Fall handelt es sich um ein mit Bronchiektasen behafteten 35jährigen Mann, der seit 3 Jahren an Husten und Auswurf litt und bereits 4 Tage nach seiner am 14. X. 1914 erfolgten Auf-

Digitized by Google

nahme zugrunde ging. Die Sektion (Nr. 1828/1914) ergab: Trommelschlegelfinger, zylindrische Bronchiektasen in beiden Unterlappen, putride Bronchitis und im rechten Unterlappen Gangränherde. Die Skelettuntersuchung erstreckte sich auf beide mazerierte Oberschenkel, den linken Unterschenkel und linken Humerus (Sammlungsnummer 4359).

Rechter Femur. Der Schaft ist in ganzer Ausdehnung erkrankt, aber unter Freibleiben einzelner Stellen. Die hintere Fläche ist stärker ergriffen als die vordere. An dieser zeigt ein Bezirk, etwa in der Mitte, und ferner eine 3 Finger breite Zone oberhalb der Kondylen normale Rinde. Der ganze übrige Schaft läßt teils flache, schmale, leistenartige, dicht neben einander gelagerte, teils mehr unregelmäßig geformte, mit ihren spitzen Enden nach abwärts gerichtete, riffähnliche Erhebungen, teils endlich, wie an der Lin. intertrochant. ant., mehr kolbige Vorsprünge erkennen. Am linken Femur ist der Befund annähernd wie rechts, wenn auch nicht bis in alle Einzelheiten. So ist hier eher die Vorderfläche, besonders deren obere Hälfte, stärker affiziert als die hintere. Der von Auflagerungen freie Bezirk der Vorderfläche ist zwar schmaler als rechts, aber ausgedehnter. Linke Tibia. Schwer erkrankt ist vor allem die Außenfläche, unter Freilassung einer 3 Querfinger breiten, an die Knöchelgegend angrenzenden Zone. Die neugebildeten Knochenmassen präsentieren sich als schräg gestellte, mit der Spitze nach unten gerichtete Kämme, die in der Mitte des Knochens die größte Mächtigkeit erreichen, und, auf die Hinterfläche desselben übergreifend, sich als feine Riffe bis an den Rand der für den Talus bestimmten Gelenkfläche erstrecken. Linke Fibula. Nahezu der gesamte Knochen ist befallen, am ausgedehntesten seine äußere Fläche, die nur in einem kleinen Bezirk oberhalb der Mitte glatt ist. Auch die Kortikalis im unteren Drittel der vorderen und unteren Fläche ist vollkommen frei. Sonst zeigt sich der Knochen fein gerifft, durch teilweise als stärker prominierende Leisten hervortretende Knochenmassen. Linker Humerus. Dieser läßt nur dicht oberhalb der Fossa supratrochl. post. neben seinem äußern Rand eine 1,5 : 1 cm messende, dünne plaqueartige Auflagerung erkennen.

Röntgenbefund. Linke untere Extremität. Im Bereich des oberen Drittels des Oberschenkels sind am inneren und äußeren Umfang schmale, wenig dichte Knochenauflagerungen zu erkennen, die, gegen die Schaftmitte an Breite abnehmend, im unteren Drittel wieder breiter werden. Am Unterschenkel sieht man, namentlich an der Fibula, besonders reichlich in der Mitte und der unteren Hälfte, schmale, helle, den Knochen umscheidende Säume. An der Tibia ist der Prozeß im wesentlichen auf die untere Hälfte der lateralen Fläche beschränkt. Am linken Oberarm sind ebensowenig wie an der Hand Abweichungen von der Norm zu erkennen, während am Vorderarm nur das distale Ende des Radius an seiner inneren Seite ganz umschriebene, flache periostale Auflagerungen aufweist.

Die Verhältnisse liegen hier ähnlich, wie in Fall 4. Die Krankheitsdauer ist auch hier eine mehrjährige, das Grundleiden, wie im vorigen Fall, zylindrische Bronchiektasis mit putrider Bronchitis. Die Skeletterkrankung ist wesentlich auf die unteren Extremitäten beschränkt, hat aber keinen entfernt so hohen Grad erreicht, wie bei Fall 4, und erst recht nicht wie bei Fall 2. Von den Knochen der oberen Extremität ließ, wenigstens nach dem Ergebnis der Röntgenuntersuchung, nur das untere Drittel des Radius eine ganz umschriebene Knochenanbildung erkennen, während sich speziell das Handskelett als vollkommen intakt erwies. Es können also, auch bei erheblicher Entwicklung des Prozesses an den unteren Extremitäten, die oberen nahezu vollständig verschont bleiben, und es brauchen die dadurch hervorgerufenen Veränderungen keineswegs, wie die ursprüngliche Darstellung von Bamberger und Pierre Marie lehrte, an den, mehr unter der Haut gelegenen, die äußere Gestalt beeinflussenden distalen Teilen der Vorderarme lokalisiert zu sein. Es waren hier vielmehr hauptsächlich die Schaftteile der großen Röhrenknochen der unteren Extremität, unter völligem Freibleiben ihrer distalen Enden, befallen. Will man also vital ein Urteil über Sitz und Ausdehnung der Skeletterkrankung gewinnen, so wird man sich niemals auf eine röntgenologische Untersuchung dieser, als Prädilektionsstellen bezeichneten, Skelettabschnitte beschränken dürfen, sondern sie auch auf die Diaphysen der großen Röhrenknochen, der oberen wie unteren Extremität, ausdehnen müssen. Das gleiche gilt natürlich für die anatomische Untersuchung der Knochen, von denen möglichst viele der Mazeration zu unterwerfen sind. Gerade diesem Vorgehen stehen leider nicht selten allerhand Hindernisse im Wege.

Den 6. Fall beobachtete ich auf der, mir für die Dauer des Krieges unterstellten klinischen Abteilung. Er betraf einen 22jährigen, am 13. IV. 1915 aufgenommenen Mann, der seit 3 Wochen über

Digitized by Google

Schmerzen im Knie-, Fuß- und Handgelenk klagte. Die Gelenke sollen auch geschwollen gewesen sein. Er gab an, stark geraucht und mäßig getrunken zu haben. Objektiv wurde bei dem kräftigen, gut genährten Mann ein Aortenfehler festgestellt. Er fieberte ständig und starb, ohne daß die rheumatischen Gelenkschmerzen irgendwie zu beeinflussen gewesen wären, am 25. VI. Eine röntgenologische Skelettuntersuchung des dauernd ans Bett gefesselten Mannes, die mit Rücksicht auf die bei ihm konstatierten Trommelschlegelfinger und Zehen vorgenommen werden sollte, konnte leider nicht zur Ausführung kommen und fand, wie auch in den bisherigen Fällen, erst postmortal statt. Die Sektion (Nr. 1161/1915) ergab einen destruierenden Prozeß an den untereinander verwachsenen Taschenklappen der Aorta, besonders an der rechten, Infarkte in beiden Lungenunterlappen, in der Milz und in den Nieren. Es konnten große Teile des Skeletts mazeriert werden (Sammlungsnummer 4406).

Linker Humerus: Vorderfläche in ihrer ganzen Länge, Hinterfläche im Bereich des oberen Drittels vollkommen glatt. Die unteren $^2/_3$ bis zur Fossa supratrochl. poster. von einer zusammenhängenden, rauhen Knochenschicht überzogen, die auch auf die Seitenränder des Humerus und, namentlich am lateralen Rand, etwas oberhalb der Fossa supratrochl. anter., auf die Vorderfläche des Knochens übergreift. Linker Radius. Köpfchen und Hals vollkommen frei, auch noch eine 4 cm lange Zone darunter, wenigstens an der Vorderfläche, während an der Außenseite der Knochen ein zum Teil sehr massiges, mit kammartigem Rande frei endendes Osteophyt aufweist. Die Innen- und Hinterfläche ist in einer Ausdehnung von 6 resp. 8 cm vollkommen glatt, das untere Drittel zeigt im ganzen Umfang eine von Löchern und Rissen durchsetzte, neugebildete Knochenschicht. Gelenkfläche vollkommen frei. Linke Ulna. Mit Ausnahme einer, dem mittleren Drittel des Knochens an seinem äußeren Rand entsprechenden Zone ist der gesamte Knochen von einem, nicht überall gleich mächtigen, zusammenhängenden Osteophyt bekleidet, das, am kräftigsten an der Vorderfläche des Knochens, im Anfang des unteren Drittels, hier von besonders tiefen Furchen und kleineren Löchern durchsetzt ist. Distales Ende vollkommen frei. Linke Hand. Karpus normal, Mittelhand: am schwersten erkrankt Metakarpus I und V, so daß speziell I ganz difform, namentlich stark verbreitert, erscheint. Das bedeckende Osteophyt ist ziemlich dicht, weist an der volaren Fläche eine Anzahl feiner Löcher, an V rauhe, leistenartige Vorsprünge auf. IV zeigt an der volaren Seite einen, von der Basis ausgehenden, dreieckigen, mit der Spitze bis zur Mitte des Knochens reichenden Bezirk glatter Rinde, der Rest des Knochens ist von einer neugebildeten Knochenschicht eingehüllt. Die dem Köpfchen zunächst gelegene Zone an der dorsalen Seite ist frei. III trägt nur an der proximalen Hälfte der dorsalen Fläche eine gut 1 mm dicke Schicht fein poröser, neugebildeter Knochenmasse, die distale Hälfte ist frei. An der volaren Fläche ist es gerade umgekehrt. Die proximale Hälfte ist frei, die laterale Hälfte zeigt eine, auf die Seitenteile des Knochens beschränkte, sie medial in ganzer Ausdehnung, lateral nur in der oberen Hälfte, überziehende Knochenauflagerung. Ähnlich bei II. Phalangen: Am wenigsten ergriffen ist der Daumen; nur an der Grundphalanx, an der proximalen Hälfte der volaren Fläche, eine dünne, einen Teil der Basis freilassende Knochenschicht. Die Grundphalanx der 4 übrigen Finger zeigt an beiden Rändern wulstige, meist die ganze Länge der betreffenden Phalanx einnehmende, leistenartig überstehende Auflagerungen von zum Teil mehr als Millimeter Dicke. An der 2. Phalanx des 2. bis 5. Fingers der gleiche Befund. Nur am Zeigefinger sind die Randverdickungen in der Mitte der volaren Fläche schmal brückenartig miteinander verbunden. An der Nagelphalanx keinerlei Veränderungen. Linker Oberschenkel: Der ganze Knochen, mit Ausnahme des Schenkelhalses und einer, oberhalb der Kondylen gelegenen, der Teilungsstelle der Linea aspera entsprechenden, glatten Zone, allenthalben von einer zusammenhängenden Schicht neugebildeten Knochens bekleidet, der im Bereich der unteren Hälfte der Vorderfläche parallel verlaufende, niedrige und höhere leistenartige Erhebungen aufweist, an der Außenfläche eine baumrindenartig rissige Beschaffenheit darbietet. Auf dem Sägedurchschnitt überzeugt man sich, daß die neugebildete Knochenmasse, speziell an der Außenfläche, der Rinde in mindestens dreifacher Schicht aufgelagert, und daß es nirgends zu einer Verschmelzung dieser mit der alten Rinde gekommen ist. Linke Tibia. Abgesehen von einer schmalen, an der Innenfläche des oberen Schaftendes gelegenen, etwas auf die Hinterfläche übergreifenden Zone, zeigt die ganze Diaphyse ein bald mehr glattes, bald riffartige Vorsprünge bildendes, im Bereich der unteren Hälfte an der Innenfläche von besonders tiefen Spalten, Furchen und Löchern durchsetztes, bisweilen mehrfach geschichtetes, nicht sehr festes Knochengewebe, das die alte Kortikalis allenthalben bedeckt. Linkes Wadenbein: Auch dieses ist in der ganzen Länge von einem zusammenhängenden Lager, bald mehr feinporigen, bald borkenartig rissigen, nur einen kleinen Bezirk an der Hinterfläche des oberen Schaftendes freilassenden Knochenschicht bekleidet. Linker Fuß. Tarsus normal. Von den Mittelfußknochen ist am schwersten ergriffen der V., der in der ganzen Zirkumferenz einen gut Millimeter dicken, feine Risse und Löcher aufweisenden, neugebildeten Knochenüberzug besitzt. Es folgt I, der eine, nur die obere Hälfte der Hinterfläche freilassende, annähernd gleich dicke Knochenauflagerung zeigt. II und III weisen nur im unteren Drittel, resp. der unteren Hälfte und nur im Bereich der dorsalen Fläche, eine dünne Schicht neugebildeten Knochens auf. Von IV ist die laterale Fläche in ganzer Länge frei. Von den Phalangen läßt nur die dorsale Fläche der Grundphalanx der

Digitized by Google

großen und kleinen Zehe, beide wesentlich in der proximalen Hälfte, die erstere mehr an der medialen, die letztere an der lateralen Fläche ein feinporiges Osteophyt erkennen.

Röntgenbefund. Linker Oberarm: Eine von der Mitte des Schafts nach abwärts verlaufende, in der Mitte die größte Breite aufweisende, sich allmählich verschmächtigende, periostale Knochenauflagerung. Linker Vorderarm: Die distalen Enden beider Knochen, die Ulna mehr als der Radius, zeigen an der medialen wie lateralen Seite ziemlich dicke, an der Ulna glattrandige, an der medialen Seite des Radius ausgezackte, an der Ulna bis zum Proc. styl. reichende, diesen selbst aber freilassende Knochenauflagerungen, die, bei genauem Zusehen kenntlich, an der medialen Seite der Ulna doppelt geschichtet sind. Linke Hand. An Metakarp. I und V, andeutungsweise auch an II und IV, schmale, periostale Knochenauflagerungen. Von den Phalangen zeigt nur die Grundphalanx des 2. an der medialen Seite eine etwas breitere, die des 3. gleichfalls an der medialen Seite, unterhalb des Köpfchens, eine recht schmale, periostale Knochenschicht. Linker Oberschenkel. An der Außenfläche der oberen Hälfte eine deutliche, sich allmählich verschmächtigende Knochenlage. Linker Unterschenkel. Das Wadenbein in seinen oberen zwei Dritteln, das Schienbein am deutlichsten im mittleren Drittel, am lateralen wie medialen Rand, am Wadenbein etwas gewellte, am Schienbein im ganzen glatte, periostale Knochenauflagerungen. Linker Fuß. Am stärksten erkrankt Metatarsus I und V. Neugebildete Knochenschicht am lateralen und medialen Rand; von IV zeigt nur das obere Drittel des medialen Randes eine mäßig breite Schicht neugebildeten Knochens; an den Phalangen keinerlei Veränderungen erkennbar.

In zweifacher Hinsicht hebt sich der vorstehende Fall aus den 5 anderen hier besprochenen heraus, einmal durch die Ausdehnung und Schwere der Skeletterkrankung, und ferner durch die Art des Grundleidens. Betreffs des ersteren Punktes ist zu bemerken, daß auch hier eine gewisse Präponderanz der unteren Extremitäten nicht zu verkennen ist. Aber auch die oberen Extremitäten sind in ausgesprochener Weise befallen, ohne daß indes, speziell an den Vorderarmen, die distalen Enden besonders intensiv an der Erkrankung partizipieren. Ja, an der Ulna ist dieses vollkommen intakt. An Händen und Füßen sind es besonders die Metakarpi und Metatarsi, an denen es zu beträchtlicher Anbildung von Knochensubstanz gekommen ist. So erklärt es sich, daß diese Extremitätenabschnitte besonders breit und dick erscheinen. An den unteren Extremitäten zeigt das Femur ähnlich, aber viel prononzierter als bei Fall 4, mehrfache Schichtung der neugebildeten Knochenlage, so daß auch hier die Vermutung einer schubweisen, möglicherweise mit Exazerbationen des Grundleidens zusammenhängenden Knochenanbildung gerechtfertigt erscheint. Irgendwelche klinische, hierauf hinweisende Zeichen waren freilich, abgesehen von der wechselnden Höhe des Fiebers, nicht vorhanden, wenn anders man nicht annehmen will, daß die bald stärkeren, bald schwächeren Gelenkschmerzen als solche gedeutet werden müßten.

Bei dieser Gelegenheit möchte ich nachdrücklich betonen, daß an den Gelenken selbst, bei der klinischen, wie anatomischen Untersuchung nicht die geringsten Veränderungen festgestellt werden konnten, weder in diesem, noch bei einem der andern hier erörterten Fälle. Vollkommen frei haben sich auch hier wiederum die knöchernen Endglieder der Finger, wie der Zehen, erwiesen, obwohl die Trommelschlegelbildung sehr stark ausgesprochen war. Weitgehend ist in diesem Fall die Übereinstimmung der Befunde zwischen mazeriertem Präparat und Röntgenbild. Besonders deutlich tritt das bei einem Vergleich der Photogramme der mazerierten Präparate von Händen und Füßen mit den Röntgenbildern dieser zutage.

Das zweite, dem Fall eine gewisse Sonderstellung verleihende Moment ist der Charakter des Grundleidens, mit dem wir es hier zu tun haben. Dieses bestand, wie schon die klinische Beobachtung lehrte, in einer schweren Erkrankung der Aortenklappen. Nun war Patient 3 Wochen vor seiner Aufnahme an Schmerzen im Knie-, Fuß- und Handgelenk erkrankt, und es ließen sich bei der Aufnahme noch Ergüsse in beiden Kniegelenken konstatieren. Es unterlag somit keinem Zweifel, daß man es mit einem akuten, von vorneherein durch eine Klappen-

Digitized by Google

affektion komplizierten Gelenkrheumatismus zu tun hatte. In dem ca. zehnwöchigen Hospitalaufenthalt war die Klappenerkrankung unaufhaltsam fortgeschritten, und ihr war der Patient schließlich erlegen. Nach dem anatomischen Befund am Herzen können indes Bedenken auftreten, ob der Prozeß an den Klappen nicht schon älteren Datums gewesen ist, und ob es sich nicht um eine Rekrudescenz einer älteren Endokarditis aortica gehandelt hat. Sämtliche Aortenklappen waren untereinander verwachsen und die rechte großenteils zerstört, an allen dichtstehende, warzige, graurote Exereszenzen. Ein sicheres Urteil über die Dauer der Klappenaffektion abzugeben, halte ich für außerordentlich schwer, wenn nicht unmöglich. Die anamnestischen Angaben des Kranken lauteten ganz bestimmt dahin, daß er, abgesehen von einer, ihrer Natur nach nicht klaren Erkrankung im Alter von 2 Jahren, dauernd gesund gewesen und erst 3 Wochen vor seinem Eintritt ins Krankenhaus von Gelenkschmerzen befallen worden sei. Man würde also im ganzen mit einer nur dreizehnwöchigen Dauer der Erkrankung zu rechnen haben. Und noch ein anderer Umstand machte den Aussagen des Patienten gegenüber etwas stutzig, ich meine die sehr ausgesprochenen Trommelschlegelfinger und Zehen nicht nur, sondern auch das Tatzenartige seiner ganzen Hände und Füsse. Dieser Befund ließ doch an ein länger bestehendes, chronisches Leiden denken. Aber welcher Art dieses war, blieb dunkel. Es war mir freilich bekannt, daß Bambergers erste Beobachtungen von allgemeiner hyperplastischer Periostitis sich auf Herzkranke bezogen hatten. Aber das waren Herzfehler, bei denen das Moment der Stauung im Vordergrund der Erscheinungen stand. Davon war in unserem Fall nicht die Rede. Und doch hat die Sektion ein anderes Leiden als die geschilderte Erkrankung nicht aufgedeckt. Will man somit nicht etwa zu der Vermutung greifen, daß der von dem Patienten zugestandene, mäßige Alkoholgenuß für die Entstehung der schweren und ausgedehnten Skeletterkrankung verantwortlich zu machen ist — eine Annahme, die wenig Wahrscheinlichkeit für sich hat —, dann bleibt nichts übrig, als den akuten Gelenkrheumatismus und die durch ihn verschuldete hochgradige Klappenerkrankung als die Noxe zu bezeichnen, die zur Entstehung der in Rede stehenden Knochenaffektion geführt hat. Zieht man freilich die große Zahl der akut verlaufenden, frühzeitig durch Klappenerkrankungen komplizierten Rheumatismusfälle in Betracht, und die noch größere Zahl solcher, die einen chronischen Verlauf nehmen, und bei denen trotzdem das Skelett intakt bleibt, dann wird man doch, auch in dem vorliegenden Fall, bezüglich der Frage nach dem Zusammenhang zwischen Gelenkrheumatismus und dem durch ihn verursachten Klappenfehler mit der in Rede stehenden, allgemeinen, ossifizierenden Periostitis zu einem, wenn nicht direkt ablehnenden Urteil, so zu der Antwort des „non liquet“ gelangen.

Ich füge hier 7. noch einen seit dem Juli 1912 mehrfach in unserm Krankenhaus behandelten Fall von allgemeiner, ossifizierender Periostitis und Trommelschlegelfingern bei einem, an Phthisis pulmon. und offenem Pneumothorax leidenden, 38jährigen Mann P. an, der jetzt durch seine Thoraxfistel große Mengen von Tuberkelbazillen entleert.

Die erste Röntgenuntersuchung wurde 19. IX. 1913 aufgenommen. Ich hatte um diese Zeit meine ersten anatomisch-röntgenologische Untersuchung über die uns beschäftigende Erkrankung gemacht, und meine klinischen Kollegen gebeten, Patienten mit Trommelschlegelfingern systematisch röntgenologisch auf ihr Skelett zu untersuchen. Diesem Wunsch wurde aufs Entgegenkommendste entsprochen, und schon die erste Untersuchung bei P. führte zu einem positiven Ergebnis. Untersucht wurden beide Hände mit den Handgelenken.

Dabei zeigte sich an der medialen Seite der Ulna rechts eine schmale, sich gegen das Gelenkende erheblich verschmächtigende, subperiostale, den Proc. styl. nicht erreichende Knochenauflagerung. Die laterale Seite der Ulna und des Radius sind vollkommen intakt. Erkrankt ist ferner der Metakarpus V. Dieser weist an seinem medialen Rand eine Basis und Köpfchen freilassende, in der Mitte sattelartig vertiefte Knochenauflagerung auf, die ohne scharfe Grenze in die ausgesprochen poröse Kortikalis übergeht. Links sind die Vorderarmknochen intakt. Der Metakarpus V bietet, an der gleichen Stelle wie der rechte, eine analoge, aber noch

Digitized by Google

flachere Knochenauflagerung dar. Eine weitere findet sich am Metakarpus I, sie ist aber noch geringgradiger als bei V. Von sonstigen untersuchten Skeletteilen erwies sich der rechte Humerus frei. Am rechten Unterschenkel bot die Fibula an ihrer Außenfläche, unmittelbar über dem distalen Ende, eine wenig ausgedehnte, sich bald in der alten Rinde verlierende periostale Knochenauflagerung, eine gleichfalls nur über ein kurzes Gebiet sich erstreckende, die Außenfläche der Tibia, etwas oberhalb der Schaftmitte.

Eine zweite Röntgenuntersuchung der rechten Hand erfolgte am 25. VIII. 1915. Sie ließ erkennen, daß es zu einer völligen Verschmelzung der 2 Jahre vorher nachgewiesenen periostalen Knochenschicht mit der, jetzt eine sehr kompakte Beschaffenheit darbietenden Rinde gekommen war. Die Trommelschlegelfinger bestehen unverändert fort, das Allgemeinbefinden des Patienten ist ein verhältnismäßig gutes.

Wir haben hier eine chronische, durch den Tuberkelbazillus verursachte Lungenerkrankung vor uns, die ätiologisch für die Genese der Skelettveränderungen in Betracht kommt. Aber freilich bleibt der Grund, warum dieses so verbreitete Lungenleiden nun gerade hier die Knochenaffektion im Gefolge gehabt hat, durchaus unklar. Sehr wertvoll war die Gelegenheit zu einer, 2 Jahre nach der ersten vorgenommenen, zweiten Röntgenuntersuchung. Und diese hat uns darüber belehrt, daß das Knochenleiden einen Stillstand erfahren hat. Die im Jahre 1913 röntgenologisch festgestellten Knochenauflagerungen sind in der alten Kortikalis des ergriffenen Metakarpus V aufgegangen und haben zu einer Verdickung der Rinde geführt. Eine weitere Auflagerung neugebildeten Knochenmaterials hat nicht stattgefunden.

Überblickt man das vorstehend mitgeteilte Tatsachenmaterial, so fällt zunächst auf, daß sämtliche sieben Fälle bei Männern beobachtet wurden. In der Publikation von Locke ist zweimal das Geschlecht der Patienten nicht angegeben, von den drei übrigen waren 2 Männer und 1 Frau. Das Alter dieser Personen schwankte zwischen 30 und 54. Von meinen 7 Patienten standen 3 im Beginn des III. Dezennium, 3 im Anfang, resp. der Mitte des IV., und nur einer in der Mitte des V. Das stimmt zu der Angabe von Kaufmann [Lehrbuch, 6. Aufl. 1911, S. 696], wonach vor allem jugendliche Individuen und solche mittleren Alters von der Erkrankung befallen werden.

Auch hinsichtlich der Ätiologie liefert mein Material eine Bestätigung der Ansicht früherer Autoren. Es zeigt evident, daß in der überwiegenden Mehrzahl dieser Fälle sich die Skeletterkrankung auf dem Boden eines chronischen Lungenleidens entwickelt. Aber ein solches kommt nicht ausschließlich in Frage. Das hat schon die erste, unabhängig von Pierre Marie erfolgte, Schilderung der Erkrankung durch Bamberger ergeben, der sie bei Patienten mit Klappenfehlern sah. Deshalb ist der von Pierre Marie gewählte Zusatz „pneumique“ (zu Osteo-Arthropathie hypertrophiante) als zu eng zurückzuweisen. — Das betont insbesondere M. B. Schmidt und auch Kaufmann.

Aber auch sonst ist die von P. Marie in die Terminologie eingeführte Bezeichnung Osteo-Arthropathie abzulehnen, weil sie die falsche Vorstellung erweckt, daß es sich dabei um eine mit einer Gelenkaffektion verbundene Knochenerkrankung handelt. Daß das nicht zutrifft, wird von allen Autoren bis in die neueste Zeit hervorgehoben, und speziell Kaufmann erklärt die Benennung Osteo-Arthropathie für übertrieben. Nach ihm kommen Erosionen an den Gelenkknorpeln nur selten vor. M. B. Schmidt führt in dem von ihm in dem Aschoffschen Lehrbuch der pathologischen Anatomie (3. Aufl., II. Bd., S. 231) bearbeiteten Kapiteln der Knochen- und Gelenkerkrankungen direkt an, daß die Gelenke selbst freibleiben. Es muß deshalb wundernehmen, daß Locke in seiner Arbeit [l. c.] behauptet, daß von den meisten Autoren auch Veränderungen der Gelenke beschrieben werden, speziell der Knorpel, abgesehen von der Verdickung der periartikularen Weichteile. Er stellt in der, den Schluß seiner Arbeit bildenden Zusammenfassung die These auf: „Gelenkaffektionen sind konstant und stellen einen wichtigen Charakterzug der Erkrankung dar.“ Anfangs handelte es sich dabei nur um eine Erkrankung des periartikulären Gewebes, später gesellen sich nicht nur Knorpelerosionen,

Digitized by Google

sondern auch ein mäßiger Grad von Ankylose dazu. Gegen diese Auffassung muß unter allen Umständen Front gemacht werden, obwohl Locke behauptet, daß in allen seinen Fällen Gelenkveränderungen bestanden hätten. Den Beweis für diese Behauptung ist er schuldig geblieben. Aus den seiner Arbeit beigegebenen Röntgenbildern ist es nicht ersichtlich, und in dem einzigen, von ihm anatomisch kontrollierten Fall (Nr. 1) hat er sich darauf beschränkt, das rechte Kniegelenk zu untersuchen. Dieses enthielt Blut, und am rechten Kondylus bestanden Knorpeldefekte.

Dem gegenüber kann ich anführen, daß ich in keinem einzigen meiner 6 anatomisch geprüften Fälle auch nur Andeutungen einer Gelenkerkrankung gefunden habe, und daß auch der unter 7. besprochene Patient keine Zeichen einer Arthropathie bot. Nicht einmal der unter 6. erörterte Fall, bei dem eine rheumatische Anamnese bestand, und bei dem klinische Ergüsse in beiden Kniegelenken festzustellen waren, die späterhin schwanden, zeigte irgendwelche Veränderungen an den Gelenkkapseln und Knorpeln. Ich glaube demnach, im Gegensatz zu Locke und in Übereinstimmung mit Schmidt, behaupten zu dürfen, daß die Gelenke selbst freibleiben, und daß eine Mitbeteiligung derselben nicht zu den charakteristischen Eigentümlichkeiten der Erkrankung gehört. Ich bin zu dieser Auffassung gelangt durch die mir gebotene Gelegenheit, eine so große Zahl hierher gehöriger Fälle, wie sie dem einzelnen Beobachter wohl nur ausnahmsweise zur Verfügung steht, eingehend anatomisch prüfen zu können. Eine lediglich klinische Untersuchung, selbst unter Zuhilfenahme der Röntgendurchleuchtung, ermöglicht nicht, auf die Gelenkkapseln, ja auf die Gelenkknorpel beschränkte Prozesse mit Sicherheit festzustellen oder auszuschließen. Ich würde deshalb auch nie gewagt haben, wenn das von mir untersuchte Material ein ausschließlich klinisch-röntgenologisches gewesen wäre, den obigen Satz aufzustellen. Erst die anatomische Kontrolle, nach eingehendster Besichtigung der verschiedenen Gelenke bei den zur Sektion gekommenen Fällen, überzeugte mich davon, daß das Freibleiben der Gelenke bei der uns beschäftigenden Skeletterkrankung die Regel darstellt.

Daß es unter den Lungenerkrankungen vor allem Bronchiektasen sind, in deren Gefolge die fragliche Knochenerkrankung auftritt, wird von allen Autoren übereinstimmend hervorgehoben. Auch mein eigenes Material liefert hierfür einen sprechenden Beweis. Sind doch von den 7 hier erörterten Fällen 3, die sich auf Bronchiektasen beziehen. Bei dem 4. Fall handelte es sich um einen, auf tuberkuloser Basis entstandenen, jetzt offenen Pneumothorax, bei dem fünften um einen, wahrscheinlich nach einer Pneumonie entstandenen, destruierenden Prozeß der rechten Lunge. Es stehen also chronische Lungenerkrankungen in der Pathogenese der hyperplastischen, generalisierten Periostitis bei weitem in erster Linie. Hinsichtlich der von Locke betonten Rolle, welche die Lungentuberkulose dabei spielen soll, verweise ich auf meine, in der Einleitung hierüber gemachten Bemerkungen.

Nächst den Lungenerkrankungen kommt, wie Bamberger zuerst gezeigt hat, Herzfehlern, besonders angeborenen, und von den erworbenen, den am linken venösen Ostium sitzenden, eine, hinter der der Lungenerkrankung freilich erheblich zurückstehende, Bedeutung für die Entstehung des Leidens zu. Mein Material hat in dieser Hinsicht einen sehr eigenartigen Beitrag geliefert. Bei dem unter 6. angeführten Patienten, der sich durch hochgradige Trommelschlegelfinger und -zehen auszeichnete, fehlten jegliche Erscheinungen von seiten der Atmungsorgane. Im Vordergrund der Erkrankung stand ein auf rheumatischer Basis entstandener Aortenfehler, dem Patient auch erlag. Nichts von Stauungssymptomen. Bezüglich eines etwaigen Zusammenhangs zwischen Klappen- und Skeletterkrankung habe ich mich in der Epikrise des Falles eingehend geäußert; jedenfalls scheint es mir wichtig, daran zu erinnern, daß auch bei Vorhandensein eines Klappenfehlers die Beziehungen desselben zu einer Skelettaffektion keineswegs immer durchsichtig sind.

Unter den anderweitigen, für die Ätiologie derselben noch in Betracht kommenden, ätiologischen Momenten werden auch Lungentumoren angeführt. Ein von Ewald (Berl. med.

Digitized by Google

Gesellschaft am 20. II. 1889) vorgestellter Fall, bei dem die Skeletterkrankung sich an ein Lungenkarzinom angeschlossen haben soll, wird von M. B. Schmidt, meines Erachtens mit Recht, beanstandet. Ich selbst habe unter der großen Zahl der auf dem Sektionstisch beobachteten, malignen Lungentumoren, bei denen ich während vieler Jahre systematische Untersuchungen des Skeletts vorgenommen habe, niemals eine Erkrankung desselben im Sinne des uns beschäftigenden Leidens beobachtet[1]). Um so auffallender war der Befund einer generalisierten, ossifizierenden Periostitis, in dem unter 1. beschriebenen Fall von Lymphogranulomatosis praecip. mediastin. Daß hier ein kausaler Zusammenhang zwischen ihr und der schweren Skelettaffektion angenommen werden muß, darf füglich nicht bezweifelt werden. Aber welcher Art er ist, erscheint mehr als unklar. In der bisher über die generalisierte Periostitis ossif. publizierten Literatur war die Lymphogranulomatose meines Wissens als ätiologisches Moment nicht angeführt worden.

Auch nach chronischem Ikterus soll die in Rede stehende Skelettaffektion beobachtet worden sein. Wie häufig, ist einstweilen nicht festzustellen. Ich habe in den letzten beiden Jahren einschlägige Fälle daraufhin untersucht, bisher mit ganz negativem Resultat. Auch über die Bedeutung des chronischen Alkoholismus (Sternberg) für die Entstehung des uns beschäftigenden Leidens sind die Akten nichts weniger als geschlossen. Und was die Syphilis anlangt, so kann ich nur sagen, daß Fälle von generalisierter ossifizierender Periostitis in der Ausdehnung und Lokalisation, wie wir sie bei der Pierre-Marie-Bambergerschen Form sehen, vor allem bei Erwachsenen, nicht vorkommen. Anders bei der angeborenen Syphilis. Hier ist man allerdings berechtigt, von einer Systemerkrankung zu sprechen. Aber zwischen ihr und der hier erörterten Knochenaffektion bestehen wesentliche Unterschiede; 1. insofern, als bei jener die distalsten Abschnitte der Extremitäten, Metakarpi und Phalangen freibleiben, und 2. vor allem darin, daß im Gegensatz zu dem mehr lockeren, rauhen, keine ordentliche Knochenstruktur aufweisenden Osteophyt bei dieser, dicke Lagen kompakten Knochens der alten Kortikalis bei jener aufsitzen. Etwas Ähnliches sieht man bei Erwachsenen, an erworbener Syphilis Leidenden überhaupt nicht. Vielmehr handelt es sich bei ihnen meist um Erkrankungen einzelner Knochen, vor allem des Schienbeins, an dem dann mächtige Verdickungen, die den Knochen vollständig deformieren können, festzustellen sind.

Zieht man das Fazit aus dem bisher über die Ätiologie Gesagten, so möchte ich glauben, daß als sicher das Auftreten der generalisierten, hyperplastischen Periostitis bei chronischen, mit Eiterungs- und Einschmelzungsprozessen oder brandiger Zerstörung einhergehenden Lungenaffektionen anzusehen ist, wie wir es vor allem bei mit Bronchiektasen, putrider Bronchitis und dadurch verursachten, oder auf anderer Basis entstandenen Gangränherden behafteten, sehr viel seltener bei an chronischer Lungentuberkulose leidenden Personen beobachten, und daß in zweiter Linie Patienten mit Herzfehlern von der in Rede stehenden Skeletterkrankung befallen werden. Endlich scheint auch nicht bezweifelt werden zu können, daß im Anschluß an maligne Lungengeschwülste (vgl. Locke Fall 1) und mit ihnen bis zu einem gewissen Grade in Parallele zu setzende mediastinale Tumoren (Lymphogranulomatosis mediastinalis, mein Fall 1) die Skeletterkrankung auftreten kann. In allen diesen Fällen ist es also ein bestimmtes Grundleiden, auf dessen Boden sich die Knochenaffektion entwickelt. Und zwar handelt es sich dabei um Krankheiten, bei denen die Resorption im Körper entstandener Zersetzungsprodukte den Anstoß zur Bildung von Knochengewebe, speziell an den langen und kurzen Röhrenknochen, gibt. Ich möchte glauben, daß dieses Moment auch in den seltenen Fällen, wo die Skelettaffektionen bei Personen mit Lungenkrebsen gefunden wurde, herangezogen werden kann. Bei den Herzfehlern dürfte es vor allem das Moment der venösen Stauung sein, das der Knochenanbildung Vorschub leistet. Vielleicht muß aber,

[1]) Inzwischen habe ich in diesem Jahr bei einem Bronchial-Carcinom eine exquisite, generalisierte Periostit. ossific. am Sektionstisch festgestellt [S. Nr. 57/1918; 68j. ♂].

Digitized by Google

wenigstens soweit erworbene Klappenerkrankungen in Frage kommen, auch die Wirkung bakterieller Stoffe mit in Betracht gezogen werden. Welchen Stoffen freilich dieser osteoplastische Reiz zukommt, darüber wissen wir einstweilen gar nichts. Es ist auch nicht anzunehmen, daß in dieser Beziehung unsere Erkenntnis eher gefördert wird, als bis es gelingt, eine der beim Menschen spontan auftretenden analoge Systemerkrankung des Skeletts experimentell bei geeigneten Versuchstieren zu erzeugen. Von der Annahme ausgehend, daß es toxische, im Körper entstandene Substanzen sind, deren Aufsaugung die ossifiz. general. Periostitis hervorruft, hat Sternberg vorgeschlagen, die Erkrankung als toxigene Osteoperiostitis zu bezeichnen. Freilich wird auch dieses Epitheton dem Wesen des Prozesses nicht in jeder Beziehung gerecht. Denn M. B. Schmidt betont, daß es auch spontan entstehende Fälle gibt, denen ein anderweitiges Allgemeinleiden nicht zugrunde liegt. Es bleiben also der Forschung hinsichtlich der Klärung der Ätiologie des in Rede stehenden Leidens noch wichtige Aufgaben.

Was die Lokalisation der Skelettaffektion anlangt, so haben meine Untersuchungen bestätigt, daß vor allem die großen Röhrenknochen Prädilektionsstellen für den Sitz des Leidens abgeben. Und zwar sind es nicht, wie Pierre Marie und Bamberger meinten, die nahe unter der Haut gelegenen, die äußere Gestalt beeinflussenden, distalen Teile der Vorderarme und Unterschenkel, an denen am häufigsten und massigsten Knochengewebe angebildet wird, sondern vor allen Dingen die eigentlichen Diaphysen, die von einer, bald mehr, bald weniger zusammenhängenden, meist nicht übermäßig dicken, wenig harten, neugebildeten Knochenlage überzogen werden. Ich stimme durchaus Schmidt bei, der angibt, daß das Maximum der Knochenanbildung ungefähr in der Mitte des Schafts gelegen ist und gegen die distalen Teile der Röhrenknochen abnimmt, so daß von einer Auftreibung der letzteren nicht die Rede ist. Ja, ich habe unter meinem verhältnismäßig recht großen, eigenen Material eine ausgesprochene Beteiligung der Proc. styl. von Radius und Ulna überhaupt nicht, eine solche der Malleolargegend eigentlich nur zweimal (bei Fall 1 u. 2) gesehen. Aber auch sie tritt zurück gegenüber der, hier verhältnismäßig hohe Grade erreichenden, über die Diaphysen der genannten Knochen ausgebreiteten, periostalen Knochenschicht. Und ebenso ist die Gegend der Kondylen von Humerus, Tibia und Femur, wenn ich von dem Oberschenkelknochen des Falls 2 absehe, stets frei von neuangelagertem Knochen gewesen. Ich kann also Sternberg nicht beipflichten, wenn er an den Röhrenknochen vor allem die Enden als ergriffen erklärt. Würde das die Regel darstellen, dann hätte ich unter meinen 7 Fällen, von denen 6 röntgenologisch und an mazerierten Präparaten studiert worden sind, wenigstens einmal in markanter Weise derartige Befunde erheben müssen. Das trifft indes, wie erwähnt, nicht zu. Sternberg scheint das auch tatsächlich nicht gemeint zu haben. Wenigstens widerspricht er der von manchen Autoren vertretenen Auffassung, daß vorwiegend die Epiphysen ergriffen werden, indem er erklärt, daß die befallenen Teile viel größer sind als die Epiphysen. Und darin hat Sternberg recht. Meist sind, wenigstens in den vorgeschrittenen Fällen, die ganzen Diaphysen erkrankt. Aber dabei können einzelne Bezirke eine vollkommen glatte Rinde besitzen. Irgendeine Gesetzmäßigkeit existiert in dieser Beziehung nicht. Es brauchen auch obere und untere Extremitäten durchaus nicht gleichmäßig an der Skeletterkrankung zu partizipieren. Ein besonders lehrreiches Beispiel hierfür liefert mein Fall IV, bei dem, während das Femur einen selten kontinuierlichen Überzug periostaler Knochenauflagerung zeigt, der Humerus in seiner proximalen Hälfte vollkommen normale Verhältnisse darbietet. Die distale Hälfte hingegen ist bis an die Kondylen hin von einer zusammenhängenden Schicht neugebildeten Knochenschicht überzogen.

Noch ausgesprochener war dieses Verhalten im Fall 5. Hier zeigten die unteren Extremitäten eine sehr reichliche Knochenanbildung, während der Humerus eine ganz minimale, oberhalb der Fossa supratrochl. poster. und über dem Cond. ext. lokalisierte, dünne, periostale Knochenauflagerung erkennen ließ. Ich habe in diesem Fall nur einen Humerus untersucht, es ist aber anzunehmen, daß auch der andere ähnlich erkrankt war. Denn das lehrt auch

Digitized by Google

mein Material, daß die Veränderungen an korrespondierenden Knochen auch symmetrisch auftreten. Das will vor allem sagen, daß an den befallenen Extremitätenknochen beider Körperseiten immer entsprechende Bezirke erkranken, wenn auch die Intensität des Prozesses an beiden Seiten nicht immer die gleiche zu sein braucht. Für gewöhnlich trifft das sogar zu.

Nächst den Röhrenknochen sind es an Händen und Füßen die Metakarpi, resp. die Metatarsi, die befallen werden. Die Teile um die Basis und die Köpfchen bleiben fast regelmäßig frei. Hier weichen meine Beobachtungen von den Angaben M. B. Schmidts ab. Ihm zufolge zeigen Mittelhand und Handwurzel außer einer Verdickung der Metakarpusköpfchen normale Dimensionen. An der Handwurzel habe auch ich in den darauf geprüften Fällen Veränderungen konstant vermißt. Dagegen fand ich in den 3 Fällen (1, 2, 6), in denen ich das Hand- und Fußgelenk am mazerierten Präparat und im Röntgenbild (1, 6) oder nur den Fuß (2) zu untersuchen Gelegenheit hatte, wie bereits erwähnt, Mittelhand- und Mittelfußknochen meist sehr ausgedehnt und hochgradig erkrankt. Auch dabei braucht eine Übereinstimmung in der Schwere der Erkrankung zwischen Hand- und Fußknochen nicht obzuwalten. Es kann aber vorkommen, wie in meinem Fall 6; eine Gesetzmäßigkeit besteht indessen nicht. Bald sind die dorsalen, bald mehr die volaren Flächen der betreffenden Knochen, entweder in ganzer Länge oder nur in ihren proximalen Teilen, ergriffen. Lediglich auf das Befallensein der Mittelhand- und Mittelfußknochen dürfte die klinisch in einem Teil der Fälle hervortretenden Dicken- und Breitenzunahme der Hände und Füße zurückgeführt werden müssen.

Von den Phalangen habe ich nur die Grund- und allenfalls noch die 2. Phalanx an Fingern wie Zehen ergriffen gesehen, aber nie in dem Grade wie die Mittelhand- und Mittelfußknochen. Die knöcherne Nagelphalanx erwies sich in allen meinen Fällen intakt, sowohl am Röntgenbild, als am mazerierten Präparat. Auch Kaufmann und M. B. Schmidt erklären die Trommelschlegelform der Endphalangen an Händen und Füßen als in der Regel nur auf Weichteilverdickungen beruhend. Locke dagegen behauptet, in seinen 5 Fällen, bei Trommelschlegelfingern knöcherne Veränderungen haben nachweisen zu können. An dem einzigen für diese Behauptungen vorliegenden Röntgenbild seiner Arbeit (Fig. 9) tritt das keineswegs deutlich hervor, und andere Röntgenbilder oder Abbildungen mazerierter Handknochen, die seine Beobachtungen zu stützen geeignet wären, fehlen in der Abhandlung. Es kann also auch jetzt noch die Ansicht als zu Recht stehend vertreten werden, daß den Trommelschlegelfingern und -zehen gemeinhin keine Veränderungen an den knöchernen Nagelgliedern zugrunde liegen.

Abgesehen von den langen und kurzen Röhrenknochen sollen auch andere Skeletteile in die Erkrankung eingezogen werden können. Wenigstens erwähnt Schmidt (Lubarsch-Ostertag l. c.), daß auch am Darmbeinrand und am Schlüsselbein, speziell seinem sternalen Ende, Verdickungen ähnlicher Art zu beobachten seien. In dem von ihm bearbeiteten Kapitel der Knochenbearbeitungen in Aschoffs Lehrbuch findet sich diese Angabe nicht. Auch Kaufmann führt nichts Ähnliches an. In meinem Material habe ich die genannten Skeletteile, selbst in den sehr weit vorgeschrittenen Fällen (1, 3, 6) intakt gefunden. Auch bei den Lockeschen Patienten scheint es so gewesen zu sein. Man wird also annehmen dürfen, daß diese Vorkommnisse zu den Ausnahmen gehören und keinen wichtigen Zug in dem klinischen oder anatomischen Bild der Erkrankung darstellen.

Das Verhalten des alten Knochens scheint ein verschiedenes zu sein. In der Regel zeigt weder die Rinde noch die Markhöhle irgendwelche Abweichungen von der Norm. Bisweilen soll es zu einer Verdickung der alten Kortikalis, in andern Fällen zu einer Atrophie derselben kommen. Ich habe nur einmal, und zwar bei der röntgenologischen Untersuchung von Fall 7, der noch jetzt in Beobachtung steht, eine gewisse Porosität eines Metakarpus (V), dessen medialer Seite eine dünne, neugebildete Knochenschicht aufgelagert war, gesehen. Sonst

Digitized by Google

bot die Rinde der von mir untersuchten Knochen, wie die Abbildungen der Sägedurchschnitte beweisen, normale Dicke.

Bestimmte Angaben über die Knochenbezirke, an denen die uns hier beschäftigenden Veränderungen zuerst auftreten, sind meines Erachtens nicht leicht zu machen. Dazu bedarf es eines sehr viel größeren anatomischen Materials als des bisher vorliegenden. Das Gros der zur Untersuchung gelangenden Fälle ist so weit vorgeschritten, daß es keine Vorstellung über den Beginn des Prozesses gestattet. Sicher scheint nur das eine zu sein, daß zuerst die Endphalangen der Finger und Zehen erkranken und zu der als Trommelschlegelfinger- nnd -zehen bekannten Affektion führen. Aber gerade dieser liegen, wie wir gesehen haben, pathologische Zustände der Knochen nicht zugrunde. Positive Angaben macht, soweit ich sehe, nur M. B. Schmidt, indem er die Knochenaffektion an den distalen Enden der Röhrenknochen beginnen läßt. Worauf er diese Ansicht stützt, vermag ich nicht zu erkennen. Ich bin der Meinung, daß wir zu einem sicheren Urteil hierüber erst dann gelangen werden, wenn durch systematische Untersuchungen des Skeletts bei den verschiedenen, ätiologisch in Betracht kommenden, Grundkrankheiten ein großes anatomisches Material zusammengetragen sein wird, das uns frühe und früheste Stadien der Knochenveränderung vor Augen führt. Solchem systematischen Vorgehen verdanke ich es, daß ich wenigstens in einem Fall (3) Knochen gefunden habe, die ich geneigt bin, als ein, die ersten Anfänge der Knochenaffektion vor Augen führendes Paradigma anzuführen. Soweit danach ein Urteil zulässig ist, scheint es, daß der Prozeß a tempo, und zwar herdweise, in der ganzen Länge der Röhrenknochen einsetzt, ohne deren distale Enden zu bevorzugen. Durch Konfluenz dieser Herde können nach und nach größere Bezirke des Knochens und schließlich, unter Umständen die ganze Länge des Schafts von einer mehr oder minder zusammenhängenden Lage neuen Knochens überzogen werden. Ich erkläre das mit all dem Vorbehalt, den einem die Beobachtung eines einzigen Falles auferlegt.

Eine Stufenleiter in der Beteiligung der einzelnen Röhrenknochen an dem Prozeß aufzustellen, wie Sternberg es tut, bin ich außerstande. Am stärksten sind ihm zufolge Ulna, Radius, Tibia und Fibula befallen, weniger die proximal gelegenen Knochen, In meinem Material stand wenigstens das Femur keinem der vorstehend aufgeführten Knochen in bezug auf Schwere und Ausdehnung der Veränderung nach. Dagegen scheint in der Tat der Humerus weniger in- und extensiv ergriffen zu werden. Man wird also die These aufstellen dürfen, daß die großen Röhrenknochen, mit Ausnahme des Humerus, in gleicher Stärke an der Skelettaffektion partizipieren können. Eine Mitbeteiligung des Knochenmarks an dem Krankheitsprozeß liegt nicht vor. Da es sich meist um durch ihr Grundleiden kachektisch gewordene Menschen handelt, weist das Knochenmark bei der Sektion die dafür charakteristischen, nichts Spezifisches für die uns beschäftigende Skelettaffektion bietenden Veränderungen auf.

Ganz in Übereinstimmung mit der von M. B. Schmidt vertretenen, auch von Locke geteilten, Auffassung hat man die, gewöhnlich nur auf einer Weichteilverdickung beruhenden Trommelschlegelfinger und die an den Röhrenknochen auftretenden, vom Periost ausgehenden Knochenverdickungen als auf der gleichen Ursache beruhend, anzusehen und in den Trommelschlegelfingern ein den letzteren voraufgehendes Krankheitsstadium zu erblicken. Aber diese können auch dauernd ausbleiben. Selbst wenn Trommelschlegelfinger und -zehen hohe Grade erreicht haben. Andrerseits kann man, wie in meinem Fall 1, auch bei einfacher Verdickung der gesamten Fingerglieder, so daß die Hand ein mehr tatzenartiges Aussehen gewinnt, über große Teile des Extremitätenskeletts verbreitete Knochenauflagerungen antreffen.

Bezüglich des schließlichen Schicksals der neugebildeten Knochenmassen sind unsere Kenntnisse noch sehr dürftig. Erst Röntgenuntersuchungen haben darüber Aufschluß gegeben. Es ist ein Verdienst von Locke, durch in größeren Abständen vorgenommene Röntgenuntersuchungen derselben Kranken, die Aufmerksamkeit auf diesen Punkt gelenkt

Digitized by Google

zu haben. Seinen Angaben zufolge soll, bei Besserung des Allgemeinbefinden der Patienten durch Stillstand, bzw. Rückgang des Grundleidens, auch eine Rückbildung der knöchernen Auflagerungen und damit im Zusammenhang auch eine Dickenabnahme der befallenen Knochen stattfinden können. Andrerseits behauptet Locke, daß bei Exazerbationen des Grundleidens Schmerz, Spannung und Schwellung der Weichteile nicht nur zunehmen, sondern auch der Prozeß an den Knochen mehr aktiv werden kann. Außer bei Locke habe ich in der gesamten, mir zugängigen Röntgenliteratur, erst recht nicht in pathologisch-anatomischen Lehrbüchern irgendwelche hierauf bezügliche Hinweise gefunden. Meine eigenen Erfahrungen in dieser Richtung beschränken sich auf die Beobachtung eines Falles (7), von dem, wie ich anführte, 2, in einem zweijährigen Zwischenraum gewonnene Röntgenbilder vorliegen. Diese haben nach zwei Seiten hin insofern eine Bestätigung der Lockeschen Angaben geliefert, als ich einmal feststellen konnte, daß die, zwei Jahre vorher nachgewiesenen, Knochenauflagerungen an der Ulna tatsächlich vollkommen geschwunden waren, und daß andrerseits an dem, damals gleichfalls erkrankt befundenen, Metakarpus V eine Verschmelzung des neugebildeten Osteophyts mit der alten Kortikalis stattgefunden und diese dadurch eine deutliche Verdickung erfahren hatte. Jedenfalls müssen in dieser Beziehung noch weitere röntgenologische Erfahrungen gesammelt werden, auch zur Prüfung der Lockeschen Behauptung, daß, wenn die Knochenanbildung über ein gewisses Stadium hinaus gediehen ist, eine Rückbildung selbst dann nicht mehr erfolgen kann, wenn das Grundleiden sich bessert. Auf alle Fälle muß hier, mehr als bisher, das Skelett, wie anatomisch, so auch röntgenologisch, bei mit Trommelschlegelfingern und -zehen behafteten Kranken systematisch erforscht werden. Ja, ich halte es für wünschenswert, die Röntgenuntersuchungen nicht nur auf Fälle mit derartig difformen Fingern und Zehen zu beschränken sondern sie auf alle, speziell an Bronchiektasen leidenden, Patienten auszudehnen, gleichgültig ob sie Trommelschlegelfinger haben oder nicht. Dann dürfen wir hoffen, zu klaren Vorstellungen über den Beginn und die Progredienz der Skeletterkrankung zu gelangen. In den röntgenologischen Lehrbüchern wird sie meist nur summarisch behandelt. So bei Köhler (Archiv und Atlas F. Rtg. 1905 „Hüftgelenk und Oberschenkel", S. 42) und auch in dem neuesten Röntgenatlas der inneren Krankheiten von Groedel (1915). Und doch ist es für den Arzt wichtig, mit den sie charakterisierenden Röntgenbildern vertraut zu sein, schon um Verwechslungen mit andern Krankheiten, besonders mit Syphilis, zu entgehen und dadurch die betreffenden Kranken vor unzweckmäßigen therapeutischen Maßnahmen zu schützen.

Die klinische Diagnose des Leidens ist aber lediglich durch eine genaue röntgenologische Untersuchung möglich. Die Röntgenbilder sind, wie auch die von mir beigebrachten lehren, so eindeutig, daß sie zu diagnostischen Irrtümern keinen Anlaß geben können. Besonders die Befunde an den Mittelhand- und Mittelfußknochen sind, man kann direkt sagen, pathognomonisch. Fehlen diese, dann muß man Unterschenkel und Vorderarme, eventuell auch die Oberschenkel durchleuchten. Es kommen dabei selbst sehr schmächtige periostale Knochenauflagerungen zum Vorschein und ermöglichen eine bequeme Diagnose. Andere klinische Hilfsmittel zur Erkennung der Skelettaffektion gibt es nicht, da selbst bei weitgehender Erkrankung der Röhrenknochen jegliche, darauf hinweisende Erscheinungen, vor allem Schmerzen, fehlen können.

Daß eine Therapie der Skeletterkrankung als solche nicht existiert, daß diese sich vielmehr immer nur gegen das sie auslösende Grundleiden zu richten hat, ist nach dem bisher Gesagten selbstverständlich. Es hat also die Behandlung vor allem die in Frage kommenden chronischen Lungenleiden (Bronchiektasen, Empyeme, manche Tuberkuloseformen) in Angriff zu nehmen. Während bei diesen, insbesondere durch chirurgische Eingriffe, die Möglichkeit zu einer Besserung und eventuelle Heilung gegeben ist, dürften bei den, ätiologisch eine Rolle spielenden, Herzleiden und im Brustraum vorhandenen Tumoren die Chancen für eine solche äußerst gering sein.

Digitized by Google

Tafelerklärung.

Tafel XXVI, Fig. a cf. Text, p. 403.
Fig. b, c, d, e cf. Text, p. 405.
Fig. f cf. Text, p. 404/405.

Tafel XXVII, Fig. g cf. Text, p. 407.
Fig. h, i cf. Text, p. 408.
Fig. k, l cf. Text, p. 409.

Tafel XXVIII, Fig. m, n, o cf. Text, p. 410.
Fig. o′ cf. Text, p. 405.
Fig. p cf. Text, p. 410/411.

Tafel XXIX, Fig. 1, 2, 3, 4 cf. Text, p. 403.
Fig. 5, 6 cf. Text, p. 412/413.

Tafel XXX, Fig. 7, 8, 9, 10, 11 cf. Text, p. 405/406.
Fig. 12 cf. Text, p. 403.

Tafel XXXI, Fig. 13 cf. Text, p. 408.
Fig. 14—18 cf. Text, p. 411.

Aus der Röntgenabteilung der med. Universitätsklinik Straßburg i. Els.
(Direktor Prof. Erich Meyer.)

Die Miliarkarzinose der Lunge im Röntgenbilde.

Von
Privatdozent Dr. **Alfred Weil**, Leiter der Abteilung.

(Hierzu Tafel XXXII, Fig. 1 und 2.)

Auf Tafel X des XXIV. Bandes dieser Zeitschrift habe ich das Röntgenogramm einer Siderosis der Lunge zu Abbildung gebracht. Nicht nur die klinischen Eigenheiten des Falles und die Originalität des Röntgenbefundes gaben mir Anlaß zur Veröffentlichung, sondern auch die Ähnlichkeit des Röntgenbildes mit der Miliartuberkulose. Bei der ausschlaggebenden Bedeutung des Röntgenbefundes für die Diagnose „Miliartuberkulose" schien mir die Bekanntgabe aller Röntgenbilder von Lungenerkrankungen, die wegen ihres miliaren oder eines diesem ähnlichen Typus differenzialdiagnostisch in Frage kommen können, besonders wichtig.

Aus dem gleichen Grunde bringe ich in Abbildung 1 auf Tafel XXXII dieses Bandes als weiteren Beitrag einer Lungenerkrankung von echt miliarem Typus das Bild der miliaren Karzinose der Lungen.

Die klinischen Besonderheiten dieses Falles und sein pathologisch-anatomischer Befund sind so bedeutungsvoll, daß sie von anderer Seite eine ausführliche Besprechung erfahren[1]). Hier sei nur erwähnt, daß das Krankheitsbild völlig dem der miliaren Tuberkulose glich, und daß auch pathologisch anatomisch die miliaren Knötchen in der Lunge erst bei mikroskopischer Untersuchung als kleinste karzinomatöse Metastasen (ausgehend von einem Magenkarzinom) erkannt wurden.

Auch das Röntgenbild war im Sinne einer Miliartuberkulose gedeutet worden. Vergleicht man Abbildung 1 und 2 auf Tafel XXXII, so wird die Verwechslung ohne weiteres verständlich. Selbst eine genaue Betrachtung der Reproduktionen läßt fast keinen Unterschied erkennen. Die Verteilung der miliaren Herde auf Ober-, Unter- und Mittellappen, die Dichte der einzelnen Schatten und ihre größte Dichte im Mittellappen stimmen vollkommen überein. Die Ähnlichkeit wird noch täuschender durch das Vorhandensein einer interlobären Schwarte zwischen Ober- und Mittellappen auf beiden Abbildungen. Dazu sei vermerkt, daß Abbildung 2 den Röntgenbefund der Miliartuberkulose in charakteristischer und reinster Form darstellt, so typisch, daß sie z. B. in Band XXIV, Tafel X auch als Testplatte gegenüber der Siderosis von mir verwandt worden ist. Kein Wunder also, daß bei der Übereinstimmung klinischer und röntgenologischer Symptome an der Richtigkeit der Diagnose „Miliartuberkulose" keine ernstlichen Zweifel laut wurden.

---

[1]) Bell, Über einen Fall von sekundärer miliarer Lungenkarzinose. Dissertation. Straßburg i. Els. 1917.

Digitized by Google

Und doch rief der Röntgenbefund gewisse Bedenken gegen eine reine Form von Miliartuberkulose wach, die auch in dem Protokoll über die betreffende Platte ihren Ausdruck fanden. Die schon vor der Autopsie eingetragene Röntgendiagnose lautet nicht wie in andern Fällen „Miliartuberkulose", sondern: „Beide Lungenseiten durchsetzt von kleinen und etwas größeren Herdchen so gleichmäßig wie bei Miliartuberkulose, nur einzelne Herde schon zu groß! Rechts unten neben dem Hilus besonders dichte Anordnung. Hier auch interlobärer Strang". Damit sind die feinsten Unterschiede, die allerdings nur auf der Originalplatte deutlich zu erkennen sind, gegenüber der typischen Miliartuberkulose gekennzeichnet. Das Vorhandensein einer Tuberkulose sollte natürlich durch diese Fassung des Befundes nicht in Frage gestellt werden; es wurde nur, speziell für den Mittellappen, mehr an eine Ausbreitung auf bronchialem Wege gedacht. In der Tat bestätigte auch die Autopsie die Anwesenheit größerer bronchopneumonischer Herde im Mittellappen, wie übrigens auch die interlobäre Schwarte. Das ausführliche Sektionsprotokoll findet sich in der genannten Dissertation. Hier sei noch mitgeteilt, daß die Röntgenaufnahme erst 20 Stunden ante exitum gewonnen wurde. Vielleicht hätte die Möglichkeit einer längeren Beobachtung weitere Klärung gebracht, im besonderen auch zum Nachweis des primären Karzinoms im Magen geführt . . .

Zweck der Veröffentlichung des Röntgenbildes an dieser Stelle ist, einen weiteren Beitrag zu den Erkrankungen der Lunge von miliarem Typus im Bilde festzulegen und damit die für die röntgenologische Differenzialdiagnose der Miliartuberkulose wichtigen Grundlagen zu erweitern.

Über Absorption und Streuung der Röntgenstrahlen.

Von

Dr. R. Glocker.

Während jeder naturwissenschaftlich gebildete Laie weiß, was man unter der „Absorption" der Röntgenstrahlen zu verstehen hat, gibt es nur wenige Röntgenologen, denen der Begriff „Streuung" bekannt ist. Es ist wohl heute noch die allgemeine Ansicht der Praktiker, daß es sich hier um eine Eigenschaft der Röntgenstrahlen handle, welche nur für den Physiker von Wichtigkeit sei. Dieser Standpunkt besitzt zweifellos eine gewisse historische Berechtigung, insofern erst vor kurzem die technisch herstellbaren Röntgenstrahlungen solche Härtegrade erreichten, daß eine Berücksichtigung der Streustrahlung bei Absorptionsbetrachtungen unbedingt erforderlich wird. Es ist der Zweck dieser Arbeit, auf den engen Zusammenhang zwischen Absorption und Streuung, insbesondere bei Absorptionsbestimmungen und bei dosimetrischen Messungen, hinzuweisen und zu zeigen, in welcher Weise in den einzelnen Fällen dem Einfluß der Streustrahlung quantitativ Rechnung getragen werden kann.

I. Teil: Die Absorption.

1. Prinzipielles über die Definition des Absorptionskoeffizienten.

Zur Einleitung mögen einige bekannte Tatsachen über Absorptionserscheinungen kurz erwähnt werden, wobei zunächst der Einfachheit halber die entstehende Streustrahlung nicht berücksichtigt werden soll. Betrachten wir den Durchgang eines durch eine Blende begrenzten nahezu parallelen Röntgenstrahlenbündels durch eine d cm dicke Schicht irgendeines Stoffes, z. B. eines Aluminiumfilters, und messen wir die Strahlungsenergie vor und nach Einschalten des Filters (E_0 bzw. E, Fig. 1) mit irgendeinem Meßgerät, z. B. einer Ionisationskammer, so wird durch die bekannte Gleichung

$$E = E_0 e^{-\mu d} \tag{1}$$

Digitized by Google

eine für das Durchdringungsvermögen der betreffenden Strahlung charakteristische Größe μ definiert, welche Absorptionskoeffizient genannt wird; μ hängt außer von der Art der Strahlung auch noch von der chemischen Beschaffenheit des absorbierenden Stoffes ab.

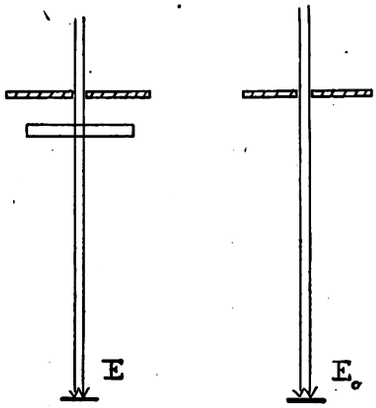

Fig. 1.

Dieser Versuch führt uns sofort auf den Begriff „Homogenität" bzw. „Heterogenität". Schalten wir nämlich hinter dieser ersten absorbierenden Schicht eine zweite von der gleichen Dicke d ein und messen wir wieder in der nämlichen Weise die Energien vor und hinter der zweiten Schicht (E'_0 bzw. E'), so liefert uns die Gleichung

$$E' = E'_0 e^{-\mu' d} \tag{2}$$

einen Absorptionskoeffizienten μ'. Es bestehen nun zwei Möglichkeiten: Entweder erhalten wir jetzt einen Wert μ', der von dem früheren Wert μ verschieden ist oder μ' ist genau $= \mu$. Im ersten Fall haben wir es mit einer heterogenen, im zweiten Fall mit einer homogenen Strahlung zu tun. Unter Benützung der modernen physikalischen Anschauungen von der Wellennatur der Röntgenstrahlen läßt sich der Unterschied zwischen heterogenen und homogenen Strahlungen in folgender Weise ausdrücken: Eine homogene Strahlung enthält nur eine einzige Wellenlänge oder — homogen im techischen Sinn verstanden — nur einige wenige einander benachbarte Wellenlängen, während eine heterogene Strahlung aus sehr vielen verschieden großen Wellenlängen besteht. Es muß daher möglich sein, jede heterogene Strahlung in eine Anzahl homogener Strahlungen zu zerlegen und der physikalischen Forschung ist es tatsächlich gelungen, Methoden aufzufinden, welche eine solche spektrale Zerlegung einer Röntgenstrahlung ermöglichen. Bedienen wir uns wieder als Maß der Härte (Durchdringungsfähigkeit) statt der Wellenlänge[1]) des oben definierten Begriffes des Absorptionskoeffizienten, so ergibt sich folgende Unterscheidung zwischen homogenen und heterogenen Strahlungen: Eine homogene Strahlung enthält nur Strahlen von nahezu gleicher Durchdringungsfähigkeit; der Absorptionskoeffizient wird daher stets gleich groß gefunden, unabhängig von der Anzahl und Dicke der eingeschalteten Schichten. Eine heterogene Strahlung besteht aus Strahlen von sehr verschiedenem Durchdringungsvermögen. In der ersten Schicht werden die weniger durchdringungsfähigen Strahlen des Gemisches stärker geschwächt als die härteren Strahlen desselben; infolgedessen ergibt sich für den Absorptionskoeffizienten ein um so kleinerer Wert, je größer die Anzahl und die Dicke der eingeschalteten Schichten ist, d. h. der Absorptionskoeffizient ist eine Funktion der Schichtdicke.

Mit Rücksicht darauf, daß der Absorptionskoeffizient einer heterogenen Strahlung — alle technischen Röntgenstrahlungen sind heterogene Strahlungen — in hohem Grade von der Schichtdicke abhängig ist, hat der Verfasser an anderer Stelle[2]) vorgeschlagen, man möge fortan die Dicke der zur Absorptionsmessung benützten Schicht in Form eines Index dem Absorptionskoeffizienten beifügen; z. B. würde dann $\mu_{0,1}$ bedeuten, daß die betreffende absorbierende Schicht 0,1 cm dick ist. Es ist ferner[2]) zweckmäßig, bei heterogenen Strahlungen nicht schlechtweg vom Absorptionskoeffizienten, sondern vom mittleren Absorptionskoeffizienten zu sprechen. Eine solche Bezeichnung bringt zum Ausdruck, daß der Absorptionskoeffizient im Falle einer heterogenen Strahlung nur einen gewissen Mittelwert des Durchdringungsvermögens (Härte) darstellt und daß seine Angabe keineswegs ausreicht, um ein vollständiges Bild von dem Charakter dieses Strahlungsgemisches zu geben, ganz im Gegensatz zu den homogenen Strahlungen, wo der Absorptionskoeffizient in eindeutiger Weise die Härte desselben bestimmt.

[1]) Vgl. Abschnitt 2: Die Absorptionsgesetze, 1. Absatz.
[2]) Physikalische Zeitschrift, 18. 303. 1917.

Digitized by Google

Alles hier über den Absorptionskoeffizienten Gesagte gilt natürlich ohne weiteres für die Halbwertschicht a, da sich ja beide nur durch den Faktor 0,69 unterscheiden, nämlich

$$a = \frac{0{,}69}{\mu}. \tag{3}$$

Wiederholen wir nun unseren einfachen Versuch unter Berücksichtigung der Sekundärstrahlung der absorbierenden Schicht! Jeder von Röntgenstrahlen getroffene Stoff sendet dreierlei verschiedene Strahlungen aus, die unter dem Begriff „Sekundärstrahlung" zusammengefaßt werden, nämlich

1. sekundäre Kathodenstrahlung,
2. charakteristische Eigenstrahlung,
3. Streustrahlung.

Für unsere Betrachtungen wichtig sind zumeist nur die beiden letzteren Arten. Während die charakteristische Eigenstrahlung eines Stoffes nur von Röntgenstrahlen eines für den betreffenden Stoff charakteristischen Härtebezirkes angeregt wird und Homogenität, d. h. also einen einheitlichen Absorptionskoeffizienten besitzt, handelt es sich bei der Entstehung der Streustrahlung um einen Vorgang ähnlich dem der Zerstreuung des Lichtes in trüben Medien. Man kann sich die Streustrahlung dadurch entstanden denken[1]), daß ein Teil der einfallenden Röntgenstrahlen von den Atomen der absorbierenden Schicht nach allen möglichen Richtungen abgelenkt werden. Die Stärke der Zerstreuung ist nicht in allen Richtungen gleich groß und scheint von der Härte der einfallenden Röntgenstrahlen abzuhängen; doch bedürfen diese Fragen noch weiterer experimenteller Klärung. In bezug auf die Qualität, d. h. in bezug auf ihre Zusammensetzung aus Strahlen verschiedenen Durchdringungsvermögens ist die zerstreute Strahlung mit der einfallenden Strahlung völlig identisch.

Bei der Definition des Absorptionskoeffizienten erhebt sich die prinzipiell wichtige Frage, ob man in den Begriff „Absorption" den Energieverlust infolge Zerstreuung einschließen will oder nicht. Unter der Voraussetzung, daß die Anordnung zur Energiemessung von E_0 bzw. E so beschaffen ist, daß kein nennenswerter Teil der Sekundärstrahlung der Schicht auf das Meßgerät fallen kann, so besteht das Äquivalent für den beobachteten Energieverlust $E_0 - E$ darin, daß die Strahlungsenergie $E_0 - E$

1. zum einen Teil in Form von zerstreuter Strahlung,
2. zum andern Teil in Form von charakteristischer Eigenstrahlung, sekundärer Kathodenstrahlung und Wärme

wieder auftritt. Die Überlegung, daß es sich bei dem Vorgang 1. um keine Energietransformation im eigentlichen Sinn, sondern nur um eine Änderung der räumlichen Ausbreitung einer qualitativ unveränderten Strahlungsenergie handelt, zwingt dazu, nur denjenigen Teil des Energieverlustes $E_0 - E$ als absorbierte Energie zu bezeichnen, welcher den Umwandlungen der Gattung 2. entspricht. Daß es sich hier um Energietransformationen handelt, ist bei der Wärme und der korpuskularen Natur der sekundären Kathodenstrahlung ohne weiteres klar, während bei der charakteristischen Eigenstrahlung diese Anschauung damit zu begründen ist, daß die Eigenstrahlung eine andere qualitative und quantitative Zusammensetzung besitzt als die auftreffende Strahlung. Wenn wir also beim Durchgang durch die Schichtdicke d eine Energieschwächung $E_0 - E$ beobachten, so werden wir richtigerweise unsere Aussage so formulieren: Die Strahlungsenergie E_0 wird dadurch geschwächt, daß

1. ein gewisser Teil derselben von den Atomen der Schicht nach allen Richtungen zerstreut wird und daß
2. ein gewisser Teil von der Schicht absorbiert wird.

Diese Anschauung, den experimentell beobachteten Energieverlust $E_0 - E$ aufzufassen als

[1]) Diese Darstellung des Zerstreuungsvorganges entspricht nicht ganz genau der physikalischen Theorie.

Digitized by Google

1. Energieverlust infolge Zerstreuung und 2. Energieverlust infolge wahrer Absorption, wird auch durch theoretische Erwägungen über die Gesetze der Absorption der Röntgenstrahlen auf das Nachdrücklichste befürwortet. Bezeichnen wir die gesamte Energie der entstehenden Streustrahlung mit S und die gesamte zur Absorption gelangende Energie mit A, so gilt die Beziehung

$$E_0 - E = A + S. \tag{4}$$

Wollen wir daher aus dem durch die Gleichung (1) definierten Koeffizienten μ, der den gesamten Energieverlust angibt, den wahren Absorptionskoeffizienten $\bar{\mu}$ erhalten (z. B. zwecks Berechnung der Wellenlänge), so müssen wir von μ den Wert des Zerstreuungskoeffizienten s[1]) subtrahieren gemäß der Gleichung

$$\bar{\mu} = \mu - s. \tag{5}$$

Um auch in der Bezeichnung die physikalischen Vorgänge möglichst klar zum Ausdruck zu bringen, werden wir fortan für μ die Bezeichnung „Schwächungskoeffizient" gebrauchen. Der Inhalt der Gleichung (5) läßt sich also in Worten folgendermaßen ausdrücken:

Schwächungskoeffizient = Absorptionskoeffizient + Zerstreuungskoeffizient.

Der Grund dafür, daß diese wichtige Beziehung (5) auch in der Physik bisher selten[2]) Beachtung gefunden hat, liegt darin, daß bei weichen und mittelharten Strahlen s gegenüber von $\bar{\mu}$ praktisch vernachlässigt werden kann, so daß $\bar{\mu} = \mu$ wird. In dem Maße, in dem es der modernen Technik gelang, immer durchdringungsfähigere Röntgenstrahlen zu erzeugen, wächst s gegenüber von $\bar{\mu}$ und bei einer Wellenlänge[3]) $\lambda = 0{,}2$ Å (entsprechend etwa 10 mm Al. H.W.S.) wird s für Aluminium ebenso groß wie $\bar{\mu}$, d. h. bei Strahlen dieser Härte ist nur die Hälfte der beobachteten Energieschwächung wahre Absorption, die andere Hälfte ist ein Energieverlust infolge Zerstreuung.

Bei Meßanordnungen in der Art der Figur 2 kann nun der Einfluß der Streustrahlung noch in einer zweiten Weise in Erscheinung treten, indem nämlich ein Teil der in der Schicht d entstehenden Streustrahlung auf das Meßgerät (Ionisationskammer, Selenzelle, photographische Platte usw.) fällt und dort eine zu große Energie E vortäuscht. Dieser Einfluß ist um so größer, je geringer der Abstand zwischen Schicht und Meßgerät und je größer die Öffnung des Strahlenbündels ist. In derselben Weise macht sich auch ein Einfluß einer etwaigen charakteristischen Eigenstrahlung der Schicht bemerkbar. Das Meßgerät in Figur 2 mißt also außer der Energie E der direkt durchgehenden Strahlung noch einen gewissen Bruchteil α der gesamten Streustrahlungsenergie S. Die Größe von α hängt von der Art der Versuchanordnung ab. Was ist nun zweckmäßiger, die Anordnung so einzurichten, daß α möglichst groß oder möglichst klein wird?

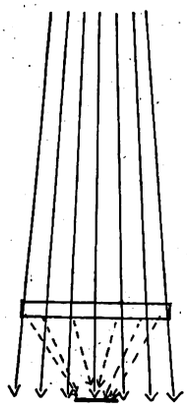

Fig. 2.

Nehmen wir an, es gelänge auf irgendeine Weise eine solche Anordnung zu treffen, daß die gesamte Streustrahlung, also auch die (in der Figur 2 nicht gezeichneten) Streustrahlen, die nach vorne oder seitlich austreten, auf das Meßgerät zu leiten, so würde $\alpha = 1$ werden. Die gemessene Energie vor Einschalten der Schicht d ist dann E_0, nach Einschalten derselben $E + S$. Der Energieverlust in der Schicht ist somit $E_0 - E - S$; dies ist aber nach Gleichung (4) $= A$, d. h. der gemessene Energieverlust ist direkt gleich dem Energieverlust infolge wahrer Absorption. In diesem Fall ist der experimentell gefundene Koeffizient identisch mit dem Absorptionskoeffizienten $\bar{\mu}$. Eine solche

[1]) Zahlenwerte für s sind im zweiten Teil dieser Arbeit angegeben. Gl. 4 läßt sich so schreiben $e^{-\mu d} = e^{-\bar{\mu} d} + e^{-s d}$; hieraus folgt sofort Gl. 5.

[2]) Hull-Rice, Phys. Rev. 8. 326. 1916.

[3]) Å bedeutet Ångström; 1 Å ist $= 10^{-8}$ cm. Das optisch sichtbare Spektrum erstreckt sich etwa von 7700 Å bis 3900 Å.

Digitized by Google

ideale Versuchsanordnung läßt sich nun leider praktisch nicht realisieren. Wir besitzen nämlich keine einzige physikalische Möglichkeit, um die Richtung einer heterogenen Röntgenstrahlung zu ändern. Die Abbeugung an Kristallatomen kommt hier nicht in Betracht, weil bei diesem Vorgang nur Strahlen von einzelnen bestimmten Wellenlängen eine Richtungsänderung erleiden. Ferner ist zu bedenken, daß die aus der Schicht austretende Streustrahlung immer kleiner ist, als die gesamte tatsächlich entstehende Streustrahlung, da ein Teil derselben innerhalb der Schicht selbst absorbiert wird.

Aus diesen Gründen ist man gezwungen, den anderen Extremfall $\alpha = 0$ anzustreben. Durch Anordnung entsprechender Blenden und durch Vergrößerung der Entfernung zwischen Meßgerät und Schicht (vgl. Figur 1) können wir den auf das Meßgerät fallenden Bruchteil der gesamten Streustrahlung so klein machen, daß er praktisch vernachlässigst werden kann. Die gemessenen Energien sind dann E_0 bzw. E; hieraus ergibt sich nach Gleichung (1) der Schwächungskoeffizient μ. Um den Absorptionskoeffizienten $\bar{\mu}$ zu erhalten, haben wir gemäß Gleichung (5) den aus physikalischen Arbeiten bekannten Zahlenwert von s zu subtrahieren. Beispiel:

$$d = 1{,}3 \text{ cm Aluminium, experimentell } \frac{E}{E_0} = 0{,}40 \text{ gefunden.}$$

Somit lautet Gleichung (1) $0{,}40 = e^{-1{,}8\,\mu}$.

Hieraus Schwächungskoeffizient $\mu = 0{,}7$. Der Zerstreuungskoeffizient ist für Aluminium bei sehr harten Strahlen $s = 0{,}32$, somit nach Gl. (5) Absorptionskoeffizient $\bar{\mu} = 0{,}7 - 0{,}32 = 0{,}38$.

Ist die Strahlung nahezu homogen, so berechnet sich hieraus eine Wellenlänge $\lambda = 0{,}21$ Å. Die experimentell gemessene Halbwertschicht in Aluminium beträgt 10 mm, hierin ist eingeschlossen der Energieverlust infolge Zerstreuung. Würde keine Zerstreuung auftreten, so müßte sich eine Halbwertschicht von 18 mm ergeben.

Wie dieses Beispiel zeigt, ist es zweckmäßig, auch bei der Halbwertschicht die Begriffe „Schwächung", „Absorption" und „Zerstreuung zu unterscheiden[1]).

Der Einfluß der Streustrahlung wird also dadurch eliminiert, daß kein praktisch erheblicher Teil derselben auf das Meßgerät fallen kann und daß der Energieverlust, den die primäre Strahlung beim Durchgang durch die Schicht erleidet, auf einfache Weise berechnet wird. Alle anderen Verfahren, bei denen ein Teil der Streustrahlung auf das Meßgerät fällt, führen zu keinem exakten Resultat. Es findet sich manchmal die Anschauung, man könne auf diese Weise den primären Energieverlust infolge Zerstreuung kompensieren. Daß dies nicht möglich ist, wurde jedoch oben eingehend dargelegt. (Fall $\alpha = 1$.) Es bleibt nur die Möglichkeit, mathematisch denjenigen Bruchteil α der gesamten Streustrahlung zu berechnen, welcher auf das Meßgerät fällt. Diese Aufgabe ist sehr schwierig und der Wert von α ist für jede Versuchsanordnung wieder ein anderer. Es wird dadurch eine einwandfreie Vergleichung von Absorptionskoeffizienten, die mit zwei solchen Anordnungen experimentell bestimmt worden sind, äußerst erschwert. Der einzige Weg zur exakten Bestimmung von Absorptionskoeffizienten sehr harter Strahlen, wie sie von den modernen Tiefentherapieinstrumentarien erzeugt werden, ist der, das Meßgerät vor dem direkten Auftreffen von Streustrahlen möglichst zu schützen und aus dem gefundenen Wert von μ durch Subtraktion von s den Einfluß der Streustrahlung zu entfernen. In allen Fällen, in denen das Filtermaterial eine charakteristische Eigenstrahlung aussendet, ist eine solche Anordnung wie die der Figur 1 unbedingt zu empfehlen.

An einem Beispiel, das der Bestrahlungslehre entnommen ist, möge noch einmal der Unterschied zwischen Schwächungskoeffizient und Absorptionskoeffizient klargelegt werden. Bekannt sei die bei einer abdominalen Bestrahlung auf die Haut auffallende Flächenenergie F_0. Wie groß ist die auf ein 6 cm tief liegendes Ovarium auftreffende Flächenenergie F, wenn die

[1]) Christen, Fortschritte XXIV, 1. 62. Dort lauten die Bezeichnungen Halbwertschicht reiner Absorption, Halbwertschicht reiner Streuung, kombinierte Halbwertschicht.

Digitized by Google

Strahlung infolge starker Filterung als praktisch homogen angesehen werden darf? Die Aufgabe ist gelöst, sobald wir den Schwächungskoeffizienten μ kennen. Dann liefert uns die Gleichung 1 sofort den gesuchten Wert F. Die Kenntnis des Absorptionskoeffizienten $\bar{\mu}$ allein genügt nicht, da ein bei den harten Strahlen der Tiefentherapie erheblicher Prozentsatz der primären Energie beim Passieren der 6 cm dicken Gewebschicht zerstreut wird. Wollen wir aber jetzt wissen, wie groß die in dem Ovarium zur biologischen Wirkung gelangende Strahlungsenergie ist, so müssen wir berechnen, wieviel Energie von einem Raumelement in 6 cm Tiefe absorbiert wird. Hierzu bedürfen wir der Kenntnis des Absorptionskoeffizienten μ. Ist F die Flächenenergie in 6 cm Tiefe, so ist die von dem sehr kleinen Volumelement 1 absorbierte Energie $\bar{\mu} F$, oder bezogen auf die auf die Haut auffallende Flächenenergie F_0, $\bar{\mu} F_0 e^{-6\mu}$. Wenn wir den Schwächungskoeffizienten μ in seine beiden Bestandteile $\bar{\mu}$ und s zerlegen, so können wir die gesuchte Größe so darstellen $\bar{\mu} F_0 e^{-6\bar{\mu}} \cdot e^{-6s}$, während sich früher ohne Berücksichtigung der Streuung $\bar{\mu} F_0 e^{-6\bar{\mu}}$ ergab. Es ist bemerkenswert, daß trotz der Hinzufügung des Gliedes e^{-6s} (allgemein e^{-sd}) die Christensche Regel der optimalen Härte für eine bestimmte Tiefe erhalten bleibt.

Eine andere für die Dosimetrie wichtige Wirkung der Streustrahlung, welche eine Modifizierung der Christenschen Regel bedingt, wird später ausführliche Erwähnung finden. An dieser Stelle sei nur kurz darauf hingewiesen, daß bei Großfelderbestrahlung die mit dem üblichen Verfahren gewesene Dosis kleiner ist als die tatsächliche Dosis, da in dem betrachteten Volumelement außer der Primärstrahlung auch ein Teil der in dem Körper entstehenden Streustrahlung zur Absorption gelangt (Streuzusatzdosis).

2. Die Absorptionsgesetze der Röntgenstrahlen.

Das verschiedene Durchdringungsvermögen der Röntgenstrahlen wird physikalisch durch eine Verschiedenheit der Wellenlänge erklärt. Die sehr durchdringungsfähigen Röntgenstrahlen haben viel kürzere Wellenlängen als die leicht absorbierbaren; langwellig und hart sind identische Begriffe, ebenso kurzwellig und weich. Erst seit einigen Jahren ist die Physik imstande, die verschiedene Härte der Röntgenstrahlen durch eine direkte Messung ihrer Wellenlängen nachzuweisen. Vor dieser Zeit diente als ausschließliches Härtemaß die Absorbierbarkeit der Strahlen in einem bestimmten Normalkörper und zwar wurde als solcher zumeist das Aluminium benützt. Die folgende Tabelle gibt einige Paare solcher zusammengehöriger Werte von Wellenlänge λ und Halbwertschicht h in Aluminium; letztere ist berechnet aus dem Absorptionskoeffizienten und nicht aus dem Schwächungskoeffizienten (Halbwertschicht reiner Absorption nach Christen).

Tabelle 1.

λ in Ångström	h in mm Aluminium
3,3	0,006
2,3	0,02
1,9	0,03
1,5	0,05
1,1	0,13
0,7	0,6
0,5	1,5
0,3	7
0,2	20

Wie man sieht, nimmt die Halbwertschicht in kontinuierlicher Weise mit wachsender Wellenlänge ab; für den Absorptionskoeffizienten gilt das Umgekehrte, nämlich eine Zunahme bei wachsender Wellenlänge. Die Zuordnung von Wellenlänge und Absorbierbarkeit in Aluminium ist im ganzen Gebiet der technischen Röntgenstrahlungen eine eindeutige. Einem

Digitized by Google

bestimmten Wert des Absorptionskoeffizienten entspricht nur eine einzige Wellenlänge. Bei verschiedenen Stoffen, z. B. beim Zink erleidet der Absorptionskoeffizient bei einer bestimmten Wellenlänge plötzlich eine sprunghafte Zunahme, um dann wieder mit wachsender Wellenlänge abzunehmen. Eine solche Zuordnung heißt zweideutig: einem Wert des Absorptionskoeffizienten können zwei verschiedene Wellenlängen entsprechen. Ergibt sich z. B. bei einer Absorptionsmessung im Zink für den Absorptionskoeffizienten die Zahl 1200, so ist damit die Härte dieser Strahlung noch nicht eindeutig bekannt, selbst wenn die Strahlung ganz homogen ist. Sowohl die Wellenlänge 1,1 Å als auch die Wellenlänge 2,3 Å haben nämlich diesen Wert des Absorptionskoeffiziententen im Zink. (Zum Vergleich sei bemerkt, daß die letztere Wellenlänge von Aluminium etwa achtmal so stark absorbiert wird als die erstere.) Ein solches Absorptionsverhalten wie das des Zinkes heißt anormales oder selektives Absorptionsverhalten. Am deutlichsten lassen sich diese Vorgänge durch eine graphische Darstellung veranschaulichen, bei der als Koordinaten die Logarithmen der Wellenlänge und des Absorptionskoeffizienten eingetragen werden. (Fig. 3.) Es ergibt sich bei dieser Darstellung, wie Kossel[1]) und Siegbahn[2]) zuerst gezeigt haben, eine überraschend einfache Beziehung zwischen Absorptionskoeffizient und Wellenlänge, nämlich eine Gerade. Bei Elementen mit anormaler Absorption besteht die Absorptionskurve aus zwei zueinander parallelen Geraden, die an einer bestimmten Stelle des Spektrums durch eine Vertikale verbunden sind. Mathematisch läßt sich diese Beziehung so formulieren:

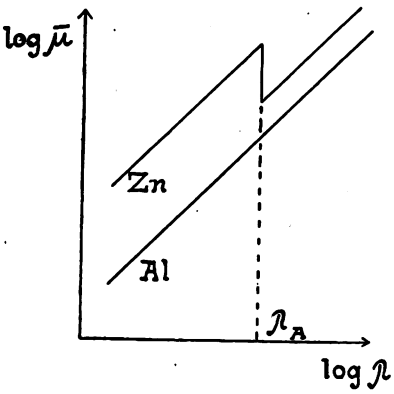

Fig. 3.

Für Elemente mit nomalem Abstorptionsverhalten

$$\bar{\mu} = A \cdot \lambda^b. \tag{6}$$

Für Elemente mit selektivem Absorptionsverhalten

$$\begin{aligned} \bar{\mu} &= A_1 \lambda^b \text{ für } \lambda > \lambda_A \\ \bar{\mu} &= A_2 \lambda^b \text{ für } \lambda \leqq \lambda_A, \end{aligned} \tag{7}$$

wobei λ_A die Wellenlänge bedeutet, bei welcher der Absorptionskoeffizient sprunghaft wächst, „selektive Absorptionsstelle".

A und b sind zwei für jedes Element charakteristische Konstante, die experimentell gefunden werden können. Die Werte für A zeigen von Element zu Element große Verschiedenheiten, während die Werte von b für alle Elemente zwischen 2,6 und 3,0 liegen, so daß im Mittel 2,8 eingesetzt werden kann.

Diese Absorptionsgesetze sind von großer praktischer Bedeutung. Sind einmal die charakteristischen Konstanten bekannt, so kann für jede beliebige Wellenlänge berechnet werden, wie groß ihr Absorptionskoeffizient in dem betreffenden Element ist, so daß das Absorptionsverhalten des Elementes im ganzen Röntgenspektrum zu ermitteln ist. Wenn nun ein Weg gefunden würde, rein theoretisch aus der chemischen Struktur diese Konstanten zu berechnen, so würde die Tragweite der Absorptionsgesetze (Gleichung 6 und 7) ganz bedeutend vergrößert werden. Es wäre damit die Möglichkeit geboten, sogar für Elemente, an denen noch nie Absorptionsmessungen vorgenommen wurden, sofort durch Rechnung der Absorptionskoeffizienten jeder beliebigen Wellenlänge zu ermitteln. Ein solches allgemeines Absorptionsgesetz ist von dem Verfasser dieser Arbeit kürzlich aufgestellt worden[3]). An dieser Stelle möge jedoch nur soviel Erwähnung finden, als für die praktischen Anwendungen von Wichtigkeit ist.

[1]) Verh. d. D. Phys. Ges. 16. 898. 1914.
[2]) Phys. Zeitschr. 15. 753. 1914.
[3]) Phys. Zeitschr. 19. 66. 1918.

Digitized by Google

Die Erforschung der Natur der Röntgenstrahlen hat ergeben, daß für jedes Element eine gewisse charakteristische Zahl existiert, die sogenannte Atomzahl Z, deren Größe im weitesten Maße das Verhalten des betreffenden Atoms gegenüber Röntgenstrahlen beeinflußt. Für die wichtigsten Elemente sind die Werte von Z in Tabelle 2 zusammengestellt.

Außer der Atomzahl Z tritt in dem allgemeinen Absorptionsgesetz noch die Dichte ϱ auf, nämlich

(8a) $$\bar{\mu} = \varrho \cdot 0{,}0004\, Z^{3{,}14}\, \lambda^{2{,}8} \text{ für } \lambda > \lambda_A$$

(8b) $$\bar{\mu} = \varrho \cdot 0{,}0195\, Z^{2{,}58}\, \lambda^{2{,}8} \text{ für } \lambda \leqq \lambda_A$$

als Maßeinheit für λ dient 1 Ångström $= 10^{-8}$ cm; λ_A ist wieder die Wellenlänge der selektiven Absorptionsstelle.

Tabelle 2.

Zahlenwerte für Z							
H	1	Cr	24	Mo	42	Ta	73
C	6	Mn	25	Rh	45	W	74
N	7	Fe	26	Pd	46	Ir	77
O	8	Co	27	Ag	47	Pt	78
Na	11	Ni	28	Cd	48	Au	79
Mg	12	Cu	29	Sn	50	Hg	80
Al	13	Zn	30	Sb	51	Pb	82
S	16	As	33	J	53	Bi	83
Cl	17	Se	34	Ba	56	Ra	88
K	19	Br	35	Ce	58	Th	90
Ca	20	Sr	38	Er	68	U	92

Da die Atomzahl Z und die Dichte ϱ für alle chemischen Elemente bekannt sind, so gestattet uns das Absorptionsgesetz (Gleichung 8a und 8b), für jedes Element sein vollständiges Absorptionsverhalten gegenüber Strahlen von beliebiger Wellenlänge, d. h. von beliebigem Härtegrad sofort rechnerisch zu ermitteln, so daß sich mühevolle experimentelle Bestimmungen ersparen lassen. Aus dem Absorptionsgesetz ist klar ersichtlich, daß der Absorptionskoeffizient sowohl von der chemischen Natur des absorbierenden Stoffes als auch von der Wellenlänge abhängt. Es ist daher sinnlos, schlechtweg von der Absorption eines Stoffes gegenüber von Röntgenstrahlen zu reden, ohne die Art dieser Röntgenstrahlen (Härte bzw. Wellenlänge) auch nur annähernd anzugegeben.

Bei den praktischen Anwendungen kommen zumeist nicht reine Elemente, sondern chemische Verbindungen vor. Um die Absorptionsgesetze für die Berechnung der Absorptionskoeffizienten von beliebigen Stoffen mit bekannter chemischer Zusammensetzung nutzbar zu machen, hat man zu bedenken, daß die Absorption eine additive Eigenschaft der Atome ist. Besteht die chemische Verbindung z. B. aus drei Elementen mit den Atomgewichten M_1, M_2 und M_3, und enthält ein Molekül (Molekulargewicht M), N_1 Atome der ersten, N_2 der zweiten, N_3 der dritten Art — z. B. für K_2SO_4, $N_1 = 2$, $N_2 = 1$, $N_3 = 4$, — so berechnet sich der gesuchte Absorptionskoeffizient der Verbindung $\bar{\mu}$ aus den Absorptionskoeffizienten $\bar{\mu}_1$, $\bar{\mu}_2$, $\bar{\mu}_3$ der einzelnen elementaren Komponenten gemäß der Gleichung

(9) $$\bar{\mu}\frac{NM}{\varrho} = \bar{\mu}_1 \frac{N_1 M_1}{\varrho_1} + \bar{\mu}_2 \frac{N_2 M_2}{\varrho_2} + \bar{\mu}_3 \frac{N_3 M_3}{\varrho_3}$$

ϱ Dichte der Verbindung

ϱ_1, ϱ_2, ϱ_3 Dichte des 1., 2., 3. Elementes.

Die Aufgabe, den Absorptionskoeffizienten einer Röntgenstrahlung von bestimmter, bekannter Härte in einem Stoff von bekannter chemischer Zusammensetzung zu ermitteln, wird

Digitized by Google

so gelöst: Zuerst berechnet man für die einzelnen in der Verbindung enthaltenen Elemente aus Gleichung 8a und 8b ihre Absorptionskoeffizienten. Durch Einsetzen dieser Werte $\bar{\mu}_1, \bar{\mu}_2 \ldots$ und der durch die chemische Zusammensetzung der Verbindung gegebenen Konstanten N_1, M_1, ϱ_1 usf. erhält man sodann aus Gleichung 9 den gesuchten Absorptionskoeffizienten $\bar{\mu}$ des betreffenden Stoffes.

Handelt es sich darum, für eine chemische Verbindung ihr Absorptionsverhalten im ganzen Spektrum anzugeben, d. h. alle Werte des Absorptionskoeffizienten für sämtliche technisch herstellbaren Wellenlängen zu berechnen, so läßt sich dies am einfachsten dadurch erreichen, daß für die betreffende Verbindung eine „fiktive Zahl" Z ermittelt wird. Dann gilt das Absorptionsgesetz (Gleichung 8a und 8b) ohne weiteres auch für chemische Verbindungen. Betreffs Ermittlung und physikalischer Bedeutung der fiktiven Zahl Z muß auf die Originalarbeit[1]) verwiesen werden.

Der Gültigkeitsbereich des allgemeinen Absorptionsgesetzes (Gleichung 8a und 8b) ist für die wichtigsten Elemente in Tabelle 3, unter Beifügung von Zahlenwerten für die Wellenlänge λ_A der selektiven Absorptionsstelle angegeben.

Tabelle 3.

Element	λ_A in Ångström[2])	Grenzen des Gültigkeitsbereiches kürzeste bzw. längste Wellenlänge	
H bis Mn	größer als 1,9	γ-Strahlen	jenseits von 2,0
Fe	1,76	„	„
Ni	1,50	„	„
Cu	1,39	„	„
Zn	1,30	„	„
Br	0,93	„	„
Mo	0,61	„	„
Pd	0,51	„	„
Ag	0,49	„	„
Sn	0,42	„	„
Sb	0,40	„	„
J	0,37	„	„
Ba	0,33	„	„
Ce	0,30	„	2,0
W	0,17	„	1,0
Pt	0,15	„	0,90
Au	$0{,}14_6$	„	0,87
Mg	$0{,}14_3$	„	0,84
Pb	$0{,}13_5$	„	0,80
Bi	$0{,}13_1$	„	0,76

Die Frage, ob die durchdringsfähigsten Komponenten der γ-Strahlung noch innerhalb der Gültigkeitsgrenzen liegen, bedarf im allgemeinen noch weiterer experimenteller Klärung, für Aluminium ist sie jedenfalls zu bejahen. Die Genauigkeit der Absorptionsmengen im Radiumgebiet ist nämlich in sehr erheblichem Maße mit dem früher erwähnten Streufehler behaftet. Über die Größe des Streuungskoeffizienten für γ-Strahlen liegt nur eine einzige Bestimmung vor[3]). Theoretisch ist zu erwarten, daß das Absorptionsgesetz sich auch für die härtesten γ-Strahlen als gültig erweisen wird, sobald es bei den Messungen gelingt, den Einfluß der Streuung zu eliminieren. Für die kürzesten zurzeit herstellbaren Röntgenwellenlängen jedenfalls ist die Gültigkeit des Absorptionsgesetzes experimentell erwiesen[4]).

[1]) Phys. Zeitschr. 19. 66. 1918.
[2]) Wagner, Physikalische Zeitschrift. 18. 435. 1917.
[3]) Ishino, Phil. Mag. 33. 129. 1917.
[4]) Hull-Rice, Phys. Rev. 8. 326. 1916.

Digitized by Google

Die langwellige Grenze des Bereiches ist von Element zu Element verschieden und dadurch bedingt, daß eine neue selektive Absorptionsstelle (L-Absorption) auftritt, welche durch einen weiten Sprung des Absorptionskoeffizienten sich offenbart.

Da die langwelligen Strahlen scon in der Glaswand der Röntgenröhre sehr stark absorbiert werden, so sind in den aus der Röhre austretenden Strahlen nur solche Wellenlängen in nennenswerter Intensität enthalten, welche kleiner als etwa 1,1 Å sind; hier dürfte also die langwellige Grenze des technischen Röntgenspektrums anzusetzen sein. Wie aus Tabelle 3 zu entnehmen ist, ist der Gültigkeitsbereich des Absorptionsgesetzes (Gleichung 8a und 8b) ein überraschend großer: Bei allen Elementen mit kleineren Atomgewichten als Wolfram wird das ganze technische Strahlungsgebiet umfaßt, bei den schweratomigen Elementen *W* bis *Bi* wenigstens der praktisch wichtigste Teil desselben.

Zusammenfassend sei noch einmal wiederholt, daß bei den Elementen die Kenntnis der Dichte ϱ und der Atomzahl Z (Tabelle 2) genügt, um ihren Absorptionskoeffizienten gegenüber von Röntgenstrahlen beliebiger Härte aus Gleichung 8a und 8b zu berechnen. Bei anderen Stoffen muß noch die Angabe der ihre chemische Struktur bestimmenden Konstanten auf Grund der chemischen Formel ergänzend hinzutreten. Durch diese Absorptionsgesetze ist man also in die angenehme Lage versetzt, für jeden beliebigen Stoff, sobald seine chemische Natur bekannt ist, sein Absorptionsverhalten gegenüber Röntgenstrahlen beliebiger Härte zahlenmäßig zu berechnen. Abgesehen von der theoretischen Bedeutung dieser Gesetze werden sie sich für viele praktische Zwecke als außerordentlich nützlich erweisen, da sie umständliche experimentelle Untersuchungen bisher nicht auf Absorption geprüfter Stoffe künftighin entbehrlich machen werden.

Von den Absorptionsgesetzen wird nun im folgenden eine Nutzanwendung auf diejenigen Stoffe gemacht werden, welche für die Absorptionsbestimmungen der Röntgentherapie von größter Wichtigkeit sind, nämlich Aluminium und Wasser. Seit Perthes[1]) festgestellt hat, daß das Wasser die Röntgenstrahlen ebenso stark absorbiert wie das menschliche Gewebe, sind zahlreiche Messungen an Wasserschichten angestellt worden, um die Verteilung der absorbierten Energie auf die verschiedenen Tiefenlagen des menschlichen Körpers kennen zu lernen. Nun ist Aluminium für viele Versuchszwecke ein handlicheres Material als Wasser, so daß das Aluminiumphantom sehr große Verbreitung gefunden hat. Auf Grund der Perthesschen[1]) Regel, daß 1 mm Aluminium so stark absorbiere, wie 1 cm Gewebe, hat man häufig die in Aluminium gemessene Halbwertschicht mit 10 multipliziert als Halbwertschicht in Wasser angegeben. Ein solches Verfahren ist auf das entschiedenste zu verwerfen, da neuere experimentelle Untersuchungen[2]) nachgewiesen haben, daß bei zunehmendem Härtegrad die Perthessche Regel nicht mehr gilt. Die Durchlässigkeit des Aluminiums nimmt relativ zu der des Wassers bei steigendem Härtegrad erheblich zu. Bei einer Wellenlänge von etwa 0,3 Å beträgt das Verhältnis der Durchlässigkeiten nur noch 1:5 statt 1:10 nach der Perthesschen Regel. Das experimentelle Ergebnis, daß das Verhältnis der Absorptionskoeffizienten von Aluminium und Wasser bei zunehmendem Härtegrad abnimmt, steht nun in schroffem Widerspruch zu der bewährten physikalischen Regel von Barkla, welche lautet: Das Verhältnis der Absorptionskoeffizienten zweier Stoffe ist beim Ausschluß selektiver Absorpationsstellen eine vom Härtegrad unabhängige Konstante.

Mit Hilfe des Absorptionsgesetzes wollen wir nun diesen Widerspruch zwischen Theorie und Praxis aufzuklären suchen. In Fig. 4 sind die theoretischen Absorptionskurven für *Al* und H_2O eingezeichnet (ausgezogene Linien: Absorptionskoeffizient $\bar{\mu}$; gestrichelte Kurve, teilweise mit der ausgezogenen Linie sich deckend: Schwächungskoeffizient μ). Ein Blick auf die Fig. 4

[1]) Fortschritte VIII, 12.

[2]) Winawer, Phys. Zeitschr. 16. 261. 1915. Glocker und Reusch, Fortschr. XXIV. 528. 1917.

Digitized by Google

zeigt, wie bei weichen und mittelharten Strahlen die Kurven für Absorptionskoeffizient und Schwächungskoeffizient zusammenfallen und wie bei den sehr harten Strahlen der Unterschied zwischen Absorptionskoeffizient und Schwächungskoeffizient immer größer wird. Die Kurven des letzteren für Al und H_2O zeigen daher eine unverkennbare Tendenz mit zunehmendem Härtegrad sich einander anzunähern, d. h. das Verhältnis von $\frac{\mu_{Al}}{\mu_{H_2O}}$ wird mit zunehmendem Härtegrad kleiner. Dagegen folgt aus der Parallelität der beiden ausgezogenen Linien, daß $\frac{\bar{\mu}_{Al}}{\bar{\mu}_{H_2O}}$ für alle Härtegrade denselben Wert besitzt. Bei den Absorptionsmessungen an Al und H_2O wurde nun bisher stets die ganze beobachtete Schwächung der Energie als reine Absorption aufgefaßt. Tatsächlich ist aber ein Teil des beobachteten Energieverlustes bei sehr harten Strahlen eine Folge der Zerstreuung. Die experimentellen Werte sind also gar keine Absorptionskoeffizienten, sondern Schwächungskoeffizienten[1]). Bringt man hiervon den Zerstreuungskoeffizienten in Abzug, so ergibt sich für das Verhältnis der Absorptionskoeffizienten $\frac{\bar{\mu}_{Al}}{\bar{\mu}_{H_2O}}$ die von der Theorie geforderte, vom Härtegrad unabhängige Konstante. Der scheinbare Widerspruch zwischen Theorie und Praxis klärt sich also dahin auf, daß die experimentell erhaltenen Werte unrichtigerweise als „Absorptionskoeffizienten" bezeichnet wurden; sie erhalten noch den Energieverlust infolge Streuung und sind daher Schwächungskoeffizienten. Andrerseits bezieht sich die Barklasche Regel auf die Absorptionskoeffizienten. Dieses Beispiel zeigt auf das deutlichste, daß auch von dem Praktiker eine strenge Unterscheidung der Begriffe „Schwächungskoeffizient" und „Absorptionskoeffizient" unbedingt gefordert werden muß.

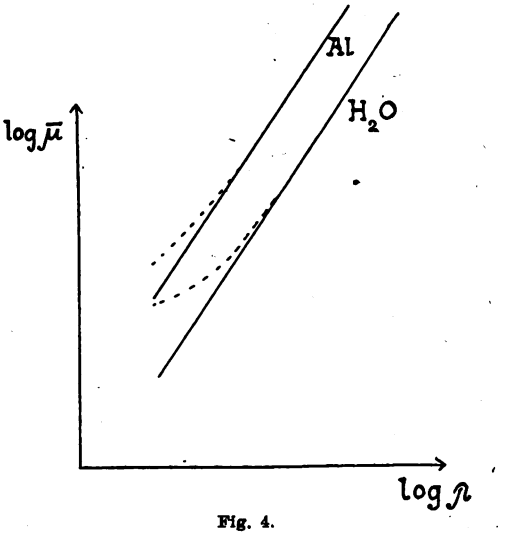

Fig. 4.

3. Filterwirkung und Filterwahl.

Das einfachste Beispiel für die Wirkung eines Strahlenfilters liefert die Dunkelkammerlampe. Von den roten, grünen, gelben und blauen Lichtstrahlen, die in ihrer Gesamtheit dem Auge als weißes Licht erscheinen, werden von dem roten Glas der Lampe hauptsächlich nur rote Lichtstrahlen durchgelassen. Wie eine genauere optische Untersuchung zeigt, sind in dem durchgelassenen Licht aber auch noch Strahlen der anderen Farben enthalten, jedoch in verschwindend geringer Stärke gegenüber der der roten Strahlen. Es ist besonders darauf hinzuweisen, daß auch die roten Strahlen beim Durchgang durch das Glas infolge Absorption in gewissem Maße geschwächt werden. Der Vorgang der Filterwirkung besteht also darin, daß einzelne Bestandteile eines Strahlengemisches in dem Filter erheblich stärker geschwächt werden als andere; so daß das durchgelassene Strahlengemisch fast ausschließlich aus Strahlen der letzteren Art besteht. Die ursprünglich heterogene Strahlung (weißes Licht) wird durch Filterung im roten Glas einfarbig gemacht, d. h. sie wird zur homogenen Strahlung.

In gleicher Weise verfolgt die Tiefentherapie das Ziel, durch Einschaltung von Strahlenfiltern aus geeignetem Material, aus dem von der Röntgenröhre ausgesandten Strahlengemisch,

[1]) Die quantitativ genaue Übereinstimmung der für $\frac{\mu_{Al}}{\mu_{H_2O}}$ theorethisch ermittelten Härteabhängigkeit mit den Winawerschen Messungen wurde von dem Verfasser in der Phys. Zeitschr. 19. 70. 1918 nachgewiesen.

Digitized by Google

welches alle Arten von Röntgenstrahlen von den weichsten bis zu den härtesten enthält, eine Strahlung herzustellen, die hauptsächlich aus sehr harten Strahlen besteht. Wie unser früheres Beispiel lehrt, wird bei dieser Filterung auch die Intensität der sehr harten Strahlen etwas geschwächt, eine Tatsache, die häufig zu wenig Beachtung findet. Ferner ist darauf hinzuweisen, daß bei einer Strahlung, in der ursprünglich die weichen Komponenten weit überwiegen, unter Umständen auch nach der Filterung eine Strahlung erhalten werden kann, welche der Intensität nach ebenso viel weiche wie harte Strahlen enthält. Wie hieraus zu ersehen ist, würde die Anschauung, daß die weichen Strahlen alle in dem Filter stecken bleiben und daß die harten Strahlen infolge ihrer größeren Durchschlagskraft alle ungeschwächt austreten, zu ganz falschen Resultaten führen. Daher möge das Wesen der Filterwirkung bei Röntgenstrahlen in folgender Weise definiert werden: weiche und harte Strahlen werden beim Durchgang durch ein Filter geschwächt; die Schwächung der weichen Strahlen ist aber sehr viel größer als die der harten, so daß hinter dem Filter die harten Strahlen gegenüber den weichen Strahlen eine größere Intensität besitzen als vor dem Filter.

Für die folgenden Betrachtungen ist es zweckmäßig, den Begriff „relative Schwächung" einzuführen. Unter „relativer Schwächung" r verstehen wir denjenigen Bruchteil der ursprünglichen Energie, der von dem Filter durchgelassen wird, somit gemäß Gleichung (1)

$$r = \frac{E}{E_0} = e^{-\mu d} . \tag{10}$$

d Dicke des Filters, μ Schwächungskoeffizient, r wird am einfachsten in Prozenten ausgedrückt. Die Gleichung (10) ist sowohl auf homogene als auch auf heterogene Strahlungen anwendbar; im letzteren Fall ist für μ der „mittlere" Schwächungskoeffizient einzusetzen.

Beispiel: In einem Aluminiumfilter von 1 mm Dicke ist $r_w = 3\,^0/_0$ für die weichsten von einer Röntgenröhre aus gesandten Strahlen, d. h. die Energie der weichsten Strahlen wird durch das Filter auf $3\,^0/_0$ ihres ursprünglichen Wertes geschwächt; für die härtesten Strahlen ist $r_H = 90\,^0/_0$. Erhöht man die Dicke dieses Aluminiumfilters auf 3 mm, so ist $r_w = 0{,}000027\,^0/_0$ und $r_H = 74\,^0/_0$. Will man den Ausdruck schwache oder starke Filterung quantitativ fassen, so definiert man am besten das Verhältnis der relativen Schwächung der weichsten und der härtesten Strahlungskomponenten des Gemisches als Maß der Filterwirkung W, somit

$$W = \frac{r_H}{r_w} . \tag{11}$$

Bei dem Vergleich verschiedener Filter sind r_H und r_w jedesmal auf dieselben Härtegrade (Wellenlängen) zu beziehen. Es würde offenbar zu ganz verkehrten Resultaten führen, wollte man z. B. bei dem einen Filter r_H auf die Wellenlänge 0,3 Å, bei dem andern Filter auf die Wellenlänge 0,2 Å beziehen. Für das in diesem Beispiel angenommene Strahlengemisch (weichste Strahlungskomponente $\lambda_w = 1{,}0$ Å, härteste Strahlungskomponente $\lambda_H = 0{,}3$ Å) ergibt sich bei dem 1 mm-Aluminiumfilter $W = 30$, bei dem 3 mm-Aluminiumfilter $W = 2\,740\,000$; die Wirkung des letzteren Filters ist also rund 100000 mal größer.

Die Festlegung des Begriffes relative Schwächung ermöglicht nunmehr eine einfache Definition der „äquivalenten Filterdicke". Wählt man die Dicke zweier aus verschiedenem Material bestehenden Filter so, daß Strahlen eines bestimmten Wellenlängenbezirkes in beiden Filtern gleiche Schwächung erleiden, so ist damit noch nicht zu erwarten, daß auch Strahlen irgendeiner beliebigen anderen Wellenlänge in beiden Filtern genau in gleichem Maße geschwächt werden. Ist das jedoch der Fall, dann sind die beiden Filter völlig gleichwertig; die betreffenden Dicken heißen „äquivalente Filterdicken". Denken wir uns also eine Röntgenstrahlung in n homogene Bestandteile zerlegt, und bezeichnen wir die relative Schwächung der einzelnen Strahlungskomponenten in dem ersten Filter mit $r_1, r_2 \ldots r_n$, im zweiten Filter mit $r'_1, r'_2 \ldots r'_n$, so lautet die Bedingung der Gleichwertigkeit beider Filter mathematisch so

$$r_1 = r'_1 \quad r_2 = r'_2 \quad \ldots \quad r_n = r'_n \tag{12}$$

Digitized by Google

oder, wenn wir auf die Gleichung (1) zurückgreifen,

$$(13) \qquad e^{-\mu_1 d} = e^{-\mu'_1 d'} \quad e^{-\mu_2 d} = e^{-\mu'_2 d'} \quad \ldots \quad e^{-\mu_n d} = e^{-\mu'_n d'}$$

d und d' sind die äquivalenten Filterdicken.

Bei diesen Filterbetrachtungen wurde bisher mit einer gewissen Absicht von „Schwächung" und nicht von „Absorption" gesprochen. Bei der Filterung handelt es sich ja nur um die Fragen, wieviel Prozent der ursprünglichen Energie hinter dem Filter noch übrig bleiben, eine Frage, zu deren Beantwortung die Kenntnis des Schwächungskoeffizienten und nicht des Absorptionskoeffizienten erforderlich ist. Denn es ist ohne Belang, ob die beobachtete Energieschwächung eine Folge von Absorption oder von Zerstreuung ist.

Ein Begriff, der von medizinischer Seite kürzlich aufgestellt wurde, möge hier in mathematische Form gefaßt werden, nämlich der des „günstigsten Tiefentherapiefilters". Das günstigste Tiefentherapiefilter ist dasjenige, welches die harten Strahlen möglichst wenig, die weichen Strahlen möglichst stark schwächt. Je stärker nämlich die Schwächung der weichen Strahlen gegenüber der der harten ist, desto mehr wird sich die Tiefentherapie dem Ziel einer möglichst homogenen und durchdringungsfähigen Strahlung nähern. Dabei soll aber der bei jeder Filterung unvermeidlich auftretende Energieverlust an harten Strahlen mit Rücksicht auf die erforderliche Bestrahlungszeit möglichst klein gehalten werden. Das günstigste Filter der Tiefentherapie ist somit dasjenige, welches den folgenden Bedingungen genügt:

$$(14a) \qquad \frac{r_H}{r_w} = \text{Maximum} \qquad\qquad (14b) \quad r_H = \text{Maximum}.$$

Die erste Forderung bezieht sich auf die Homogenisierungswirkung, die zweite auf die Ökonomie des Betriebes. Bei einem Vergleich verschiedener Filter wird man zuerst auf Grund der Homogenisierungsbedingung (14a) eine Auswahl treffen und sodann unter den in dieser Beziehung gleichwertigen Filtern dasjenige aussuchen, bei welchem r_H am größten ist, d. h. bei welchem der gewünschte Tiefeneffekt in der kürzesten Bestrahlungszeit erreicht wird. Will man aus solchen Versuchen ein Urteil über die Eignung eines Stoffes als Filtermaterial gewinnen, so muß man die Dicke der Filter so bemessen, daß annähernd gleiche Filterwirkung gemäß Gleichung 11 erhalten wird. Die Filterwirkung, d. h. das Verhältnis der relativen Schwächung der weichsten und härtesten Strahlen des untersuchten Gemisches hängt nämlich nicht bloß von dem Filtermaterial, sondern auch von der Filterdicke ab. Nimmt man von dem einen Stoff ein dünneres, von dem anderen ein dickeres Filter und findet man im letzteren Fall $\frac{r_H}{r_w}$ größer, so darf man keineswegs daraus den Schluß ziehen, daß die letztere Substanz sich besser als Filtermaterial eignet. So hat z. B. $^1/_2$ mm Zink eine größere Filterwirkung als 3 mm Aluminium. Ein Aluminiumfilter von 13 mm Dicke ist dagegen einem Zinkfilter von $^1/_2$ mm Dicke sowohl in bezug auf die Homogenisierungsbedingung (14a) als auch in bezug auf die Ökonomiebedingung (14b) gleichwertig[1]).

Diese exakte Formulierung der Filterwahl dürfte vielleicht dem Einwand begegnen, daß die erforderliche experimentelle Prüfung der Bedingungen (14a und 14b) nicht durchführbar sei. Demgegenüber sei darauf hingewiesen, daß der vom Verfasser angegebene Strahlenanalisator[1]) eine überaus einfache Lösung dieser Aufgabe bietet. Im Gegensatz zu den übrigen photographischen Röntgenstrahlenmessungen ist dieses Verfahren von dem sogenannten „Silberfehler" frei, da immer nur die Schwärzungen analoger Felder, die stets von der gleichen homogenen Strahlung herrühren, miteinander verglichen werden. Ist eine Auswahl unter mehreren Filtern zu treffen, so bemißt man die Expositionszeiten so, daß die obersten Felder auf allen Analysenplatten nahezu gleich stark geschwärzt sind. Nun sucht man diejenige Platte aus, deren unterstes Feld geringere Schwärzung zeigt als das analoge Feld der übrigen Platten.

[1]) Vgl. jedoch die Bemerkungen am Schluß dieses Abschnittes.

[1]) Fortschritte XXIV, Heft 2, 1916.

Digitized by Google

Das bei dieser Aufnahme vorgeschaltete Filter entspricht also am besten der Bedingung (14a). Um eine Auswahl auf Grund der Bedingung (14b) zu treffen, hat man nur nachzusehen, bei welchem Filter die Expositionszeit am kleinsten war; bei diesem Filter ist r_H offenbar am größten. Die Erklärung dafür, daß der Analysator als einziges Röntgenmeßgerät auf solch einfache Weise diese exakte Filterprüfung ermöglicht, liegt darin, daß beim Analysator die verschieden harten Strahlungsbestandteile räumlich voneinander getrennt gleichzeitig zur Registrierung gebracht werden.

Beispiele für die Verwendung des Analysators zur Filterprüfung finden sich in einer früheren Arbeit des Verfassers[1]). Die drei ersten Figuren der Tafel XXVII stellen ein und dieselbe Strahlung dar. Nach Durchgang durch 13 mm Aluminium (Fig. 1), 0,16 mm Staniol (Fig. 2), 0,5 mm Zink (Fig. 3). Alle drei Platten wurden gleich lang exponiert. Ein Blick auf die obersten und untersten Felder der Figuren ergibt sofort, daß Fig. 1 und 3 der Homogenisierungsbedingung (14a) viel eher genügen als Fig. 2, d. h. die Schwächung der dem untersten Feld entsprechenden weichen Strahlungsbestandteile r_w ist relativ zu der der harten r_H (oberstes Feld) bei Fig. 1 und Fig. 3 viel größer als bei Fig. 2. Da nun die obersten Felder gleiche Schwärzung zeigen, ist r_H (wegen der Gleichheit der Expositionszeit) für die beiden Filter (13 mm Aluminium und 0,5 mm Zink) gleich groß. Da auch alle übrigen analogen Felder der beiden Platten gleiche Schwärzung zeigen, so ist die Bedingung (Gleichung 12) der Gleichwertigkeit beider Filter erfüllt: 13 mm Aluminium und $^1/_2$ mm Zink sind daher äquivalente Filterdicken[2]).

Nachdem nunmehr eine solch einfache experimentelle Methode der Filterprüfung geschaffen ist, ist zu erwarten, daß bei der großen Bedeutung des Filterproblems die Frage nach dem günstigsten Filtermaterial den Gegenstand ausgedehnter experimenteller Untersuchungen bilden wird. An Hand der Absorptionsgesetze werden im folgenden für diese experimentelle Filterwahl einige allgemeine Richtlinien aufgestellt werden, so daß von vornherein eine große Zahl von Stoffen als ungeeignet aus der Reihe der Filtermaterialien gestrichen werden kann.

Ungeeignet als Filtermaterialien sind in erster Linie solche Stoffe, welche im Gebiet der technischen Röntgenstrahlungen eine selektive Absorptionsstelle besitzen und zwar aus zwei Gründen:

1. Es läßt sich mit Hilfe der Absorptionsgesetze leicht beweisen, daß bei gleicher Filterdicke für diese Stoffe $\frac{r_H}{r_w}$ immer kleiner ist als für Stoffe ohne selektive Absorptionsstelle im Gebiet der technischen Röntgenstrahlungen[3]).

2. Die charakteristische Eigenstrahlung dieser Stoffe wird von den λ_A benachbarten Wellenlängen, soweit sie kleiner als λ_A sind, sehr stark angeregt. Die Verbrennungsgefahr der Haut wird nun dadurch erheblich gesteigert, daß eine große Anzahl der charakteristischen Sekundärstrahlen aus dem Filter unter schiefen Winkeln austreten und infolgedessen fast ausschließlich in den oberen Partien des Körpers zur Absorption gelangen.

---

[1]) Fortschritte XXIV, Heft 6, 1917.

[2]) Vgl. jedoch die Bemerkungen am Schluß dieses Abschnittes.

[3]) Es ist $\frac{r_H}{r_w} = \frac{e^{-\mu_H d}}{e^{-\mu_w d}} = e^{-(\mu_H - \mu_w) d} = e^{-\Delta_1 \cdot d}$ bezeichnet.

Für selektiv absorbierende Stoffe ist $\Delta_1 = \varrho \cdot 0{,}0195 \left(Z^{2,58} \lambda_H^{2,8} - \frac{0{,}0004}{0{,}0195} Z^{3,14} \lambda_w^{2,8} \right)$

$$\Delta_1 = \varrho \cdot 0{,}0195\, Z^{2,58} \left(\lambda_H^{2,8} - \frac{1}{39} \cdot Z^{0,56} \lambda_w^{2,8} \right)$$

Für normal absorbierende Stoffe ist $\Delta_2 = \varrho \cdot 0{,}0195\, Z^{2,58} \left(\lambda_H^{2,8} - \lambda_w^{2,8} \right)$.

Da $\frac{Z^{0,56}}{39}$ immer < 1 ist, ist $\Delta_1 > \Delta_2$, also $\left(\frac{r_H}{r_w}\right)$ selektiv $< \left(\frac{r_H}{r_w}\right)$ normal.

Digitized by Google

Ungeeignete Filtermaterialien sind somit nach Tabelle 3 alle diejenigen Stoffe, welche Elemente mit Atomgewichten größer als das des Brom enthalten. Damit ist auch das Verdammungsurteil über die Schwerfiltertherapie mit *Pb* usf. gefällt. Es ist zwar zuzugeben, daß die härtesten zurzeit herstellbaren Röntgenstrahlungen noch nicht imstande sind, die charakteristische Eigenstrahlung von *Pt* oder *Pb* anzuregen. Bei dem Bemühen der Technik, möglichst γ-ähnliche Röntgenstrahlungen zu erzeugen, ist es aber nur noch eine Frage der Zeit, von wann an die Schwerfilter bei der Tiefentherapie ihre hautgefährdende Eigenstrahlung auszusenden beginnen. Obgleich diese Eigenstrahlung bedeutend härter ist als die des Kupfers oder des Zinks, so wird man es doch vermeiden, dicht über der Haut eine nach allen Seiten emittierende Strahlungsquelle anzubringen, weil die oberen Körperschichten wegen der Dispersion der Eigenstrahlung in unerwünschter Weise von diesen Sekundärstrahlen stärker durchsetzt werden als die tiefer liegenden Partien. Schwerwiegender als die Erregung der charakteristischen Filtereigenstrahlung ist aber die spektrale Lage der selektiven Absorptionsstellen bei den schweratomigen Elementen. Bei Verwendung eines Filters von Blei z. B. würden wir gerade die extrem harten Strahlen, die wir mit größter Mühe erzeugt haben, viel stärker schwächen als die harten Strahlen. Auch bei der innerlichen Applikation von Radium oder Mesothorium in Kapselform ist die Verwendung von Platin, Blei usf. als Filter nicht zu empfehlen.

Die Existenz der selektiven Absorptionsstelle und die Erregung der charakteristischen Eigenstrahlung bilden bei Blei-Absorptionsmessungen an Röntgenstrahlen und γ-Strahlen eine unter Umständen sehr erhebliche Fehlerquelle. Nehmen wir z. B. eine Strahlung an, die vorwiegend aus dem Spektralbezirk $\lambda = 0{,}15\,\text{Å}$ besteht, so können wir ihre mittlere Wellenlänge dadurch bestimmen, daß wir ihren Absorptionskoeffizienten in Blei messen und sodann hieraus mittels des Absorptionsgesetzes die entsprechende Wellenlänge berechnen. Messen wir nun in derselben Weise eine zweite Strahlung mit einer mittleren Wellenlänge $\lambda = 0{,}10\,\text{Å}$, so wäre ihr Absorptionskoeffizient im Blei größer als die der ersten Strahlung, so daß wir auf Grund unseres Versuches fälschlicherweise die zweite Strahlung als die weichere bezeichnen würden. Während diese Bedenken im gegenwärtigen Zeitpunkt für die Röntgenstrahlung noch eine Zukunftsfrage bilden, sind sie bei Messungen an γ-Strahlen eine Gegenwartsfrage. Die Hauptlinien des Radiums $B+C$ sind nämlich $\lambda = 0{,}10\,\text{Å}$ und $\lambda = 0{,}16\,\text{Å}$; gerade in der Mitte zwischen beiden liegt die selektive Absorptionsstelle des Bleis $\lambda_A = 0{,}135\,\text{Å}$ (Tabelle 3). Bei diesem physikalischen Sachverhalt darf es wirklich nicht wundernehmen, daß Bleiabsorptionsmessungen an radio-aktiven Stoffen so häufig zu verwickelten und teilweise widersprechenden Resultaten führen.

Kombinationen mehrerer Elemente mit einer selektiven Absorptionsstelle im Gebiet der technisch herstellbaren Röntgenstrahlungen liefern ein weniger günstigeres Filter als ein von Selektivität in diesem Gebiet freies Element. Daß dem so ist, kann man sofort aus einer graphischen Darstellung, ähnlich der der Fig. 3 ablesen. Ob eine solche Kombination in Form einer chemischen Verbindung oder in Form eines mechanischen Gemenges zustande kommt, ist für den Absorptionsvorgang belanglos.

Die graphische Darstellung zeigt uns ferner, daß von den im technischen Strahlungsgebiet normal absorbierenden Elementen diejenigen die besten Filter liefern werden, deren Absorptionskurven in der logarithmischen Darstellung möglichst steil verlaufen, d. h. möglichst große Werte des Exponenten b im Absorptionsgesetz besitzen. Nun liegen aber die individuellen Schwankungen der Exponenten b zwischen engen Grenzen, so daß dieser Einfluß bei der Filterwahl keinesfalls groß sein wird.

Bei den leichtatomigen Elementen ist zu bedenken, daß für die Filterwahl der Verlauf des Schwächungskoeffizienten und nicht der des Absorptionskoeffizienten maßgebend ist. Die konkave Vorwölbung der Kurve des Schwächungskoeffizienten, wie sie sich für Aluminium in der Figur 4 dargestellt findet, tritt um so stärker hervor, je kleiner das Atomgewicht des

Digitized by Google

betreffenden Elementes ist. Der Zerstreuungskoeffizient (bezogen auf die Masseneinheit) $\frac{s}{\varrho}$ ist nämlich von Element zu Element nur wenig verschieden, während der Absorptionskoeffizient $\frac{\mu}{\varrho}$ (bezogen auf die Masseneinheit) bei den Elementen mit höheren Atomgewichten sehr viel größer ist wie bei den leichtatomigen Elementen. Denkt man sich die Kurve des Schwächungskoeffizienten des Zink aus Figur 3 in Figur 4 eingetragen (ohne die selektive Absorptionsstelle, welche außerhalb des technischen Spektrums liegt), so ist der senkrechte Abstand zwischen den beiden Kurven wegen der konkaven Vorwölbung der Aluminiumkurve bei den weichen Strahlen größer als bei den harten. Hieraus folgt, daß $\frac{r_H}{r_w}$ für Aluminium etwas kleiner ist als für Zink. Bei der Verwendung extrem harter Strahlen erscheinen daher die Elemente mittleren Atomgewichtes als Filtermaterial etwas günstiger zu sein als die leichtatomigen Elemente. Bei den Versuchen mit dem Analysator hat sich der Unterschied zwischen der Kurve der Schwächungskoeffizienten von Aluminium und Zink bei der damals benutzten Strahlung eines Apexinstrumentariums nicht bemerkbar gemacht. Doch ist zu erwarten, daß analoge Versuche mit den modernsten Tiefentherapieapparaturen dieses theoretische Ergebnis bestätigen würden. Da nur einige wenige Messungen über die Größe des Zerstreuungskoeffizienten s im kurzwelligen Gebiet vorliegen, so ist es nicht möglich, den Unterschied zwischen Schwächungskoeffizientenkurve und Absorptionskoeffizientenkurve für alle Elemente theoretisch zu berechnen. Im Hinblick darauf, daß bei allen mit dem Analysator angestellten Filtervergleichen eine etwaige Verschiedenheit der b-Werte und der Einfluß der konkaven Vorwölbung der Schwächungskoeffizientenkurve ohne weiteres Berücksichtigung findet, ist bei einer ins einzelne gehenden Untersuchung der Frage des günstigsten Filtermaterials der experimentelle Weg theoretischen Diskussionen vorzuziehen. Gegen die leichtatomigen Elemente spricht ferner noch die Tatsache, daß die gesamte von dem Filter ausgehende Streustrahlung bei Zugrundelegung äquivalenter Filterdicken für die leichtatomigen Elemente größer[1]) ist als bei den Elementen mit höheren Atomgewichten (vermehrte Hautbeanspruchung).

Als Resultat dieser theoretischen Überlegungen ergibt sich somit, daß die Elemente der Gruppe Eisen bis Selen für Filterzwecke am besten geeignet erscheinen[2]).

(II. Teil dieser Arbeit folgt im nächsten Heft.)

Aus dem Fischbachkrankenhaus.

Die Schornsteinblende.

Von

Oberstabsarzt **Drüner**, Quierschied.

Der Hauptstrahl steht im Fußpunkte senkrecht auf der Bildfläche, Fig. 1, der Richtstrahl steht im Richtpunkt senkrecht auf der körpernächsen Blendenfläche, Fig. 2. Steht die Bildfläche senkrecht zum Richtstrahl, so fallen Richtstrahl und Hauptstrahl zusammen. Gewöhnlich werden sie wechselseitig füreinander gebraucht, weil früher im allgemeinen die Bildfläche (Schirm- und Plattenebene) senkrecht zum Richtstrahl gestellt wurde. Der Fußpunkt wird in der Bildebene markiert. Kästle führte die Marke in der Mitte der Blendenebene ein und trennte damit den Fußpunkt vom Richtpunkt. Die Bedeutung dieser Neuerung beginnt mit der vorwiegenden Benützung des Kryptoskops bei der Durchleuchtung. Dabei bleibt die Bildebene nicht senkrecht zum Richtstrahl, Hauptstrahl und Richtstrahl fallen nicht mehr zusammen.

---

[1]) Vgl. II. Teil dieser Arbeit, 2. Abschnitt.

[2]) Betr. Schutzmaßregeln gegen die Eigenstrahlung dieser Stoffe vgl. Glocker und Reusch, Fortschritte XXIV, 531, 1917.

Digitized by Google

Die Orthodiagraphie mit Hilfe des Kryptoskops wurde erst möglich, mit der Einführung des Richtpunktes in der Blendenebene. Gewöhnlich wird er durch eine Bleimarke in der Mitte des Aluminiumfilters der Blendenebene dargestellt. Der wesentliche Nachteil liegt darin, daß diese Bleimarke von der Schirmebene des Kryptoskops entfernt ist und daher weniger scharf und kontrastreich erscheint, als man es früher von der Fußpunktmarke gewohnt war. Um so weniger, je mehr sich der Richtpunkt dem Brennfleck nähert, von der Bildebene entfernt. Die größte Schärfe seines Bildes erreicht man dann, wenn man mit dem Richtpunkt möglichst nahe an die Hinterseite des Körpers heran geht.

Gleiche Überlegungen treffen auf den Blendenrand zu. Seit Holzknecht die wichtige Blendenrandmethode für die Tiefenbestimmung im Schirmbilde einführte, ist es für die Genauigkeit der Messung von wesentlicher Bedeutung, daß der Schatten des Blendenrandes so scharf wie nur möglich eingestellt wird. Je näher er der Bildfläche liegt, um so schärfer wird er, um so genauer wird das Ergebnis der Messung.



Fig. 1.

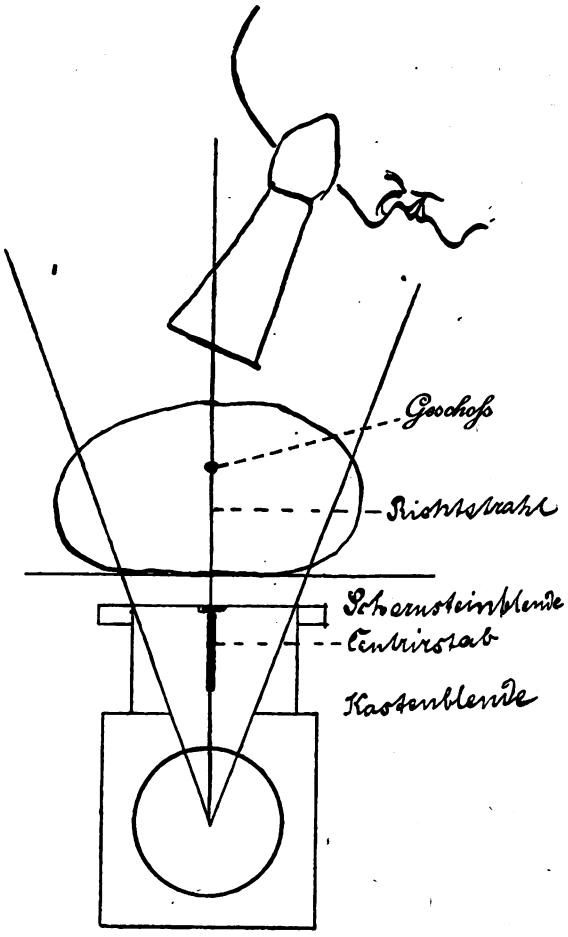

Fig. 2.

Befindet sich die Röntgenröhre in einem allseits geschlossenen Schutzkasten, so wird die Wärme in ihm gestaut. Namentlich bei der Untertischröhre ist es daher notwendig, für den Luftabzug nach oben zu sorgen. Wird die Blendenöffnung durch ein Aluminiumfilter verschlossen, so ist dies nur möglich, mit Hilfe eines Schornsteins. Diese drei Punkte führen zu folgender Form des Schutzkastens:

Auf der Blende des Schutzkastens, welche 15 cm vom Brennfleck entfernt ist, erhebt sich ein Schornstein vom 15 cm Höhe. An seiner Oberseite befindet sich die zweite Blendenfläche, die Schornsteinblende. Man unterscheidet also Kastenblende und Schornsteinblende. Die letztere gibt das Schattenbild des Blendenrandes. Sie wird durch ein Aluminiumfilter verschlossen, in dessen Mitte sich als Richtpunkt ein Metallstab von 10 cm Länge und 2 mm Durchmesser senkrecht auf der Filterebene befindet. Dieser ist in dem Aluminiumblech eingenietet. Die Blende ist zentrierbar, in derselben Weise wie der Objekttisch des Mikroskops durch zwei Schrauben und eine Feder. Die Entfernung des Brennpunktes von der Filterfläche

Digitized by Google

wird durch ein Visier im Kasten bestimmt, welches den Abstand von 30 cm gewährleistet. Über dem Stabe liegt in dem Aluminiumfilter eine dreieckige Bleimarke, welche so groß ist, daß in sie ein Kreis von 3 mm Durchmesser paßt. Die Zentrierung des Richtpunktes wird folgendermaßen vorgenommen: Man betrachtet die Filterebene im Kryptoskop. Ist der Brennfleck auf den Richtpunkt zentriert, so ist der Metallstab gerade von dem gleichseitigen Dreieck gedeckt. Ist die Zentrierung keine vollständige, so ragt der Schatten des Stabes unter dem Dreieck an einer Seite hervor. Das Filter wird also mit Hilfe der beiden Stellschrauben so lange zentriert, bis vom Richtpunkt allein das gleichseitige Dreieck zu sehen ist.

Die Form der Blende ist am besten eine viereckige aus Gründen, welche sich später ergeben werden. Man kann sie entweder quadratisch oder rechtwinkelig stellen, je nach Bedarf. Die Breite der Blende bezeichnet man durch das Verhältnis des Durchmessers der Lichtung in der Verschiebungsrichtung zur Entfernung der Blendenebene vom Brennpunkt. Ist die Blende rund, so kann man allgemein sagen, Blende 1 : 5, wenn der Durchmesser der Blende 6 cm,



Fig. 3.

der Abstand der Blendenebene vom Brennfleck 30 cm beträgt. Diese Zahlen beziehen sich immer auf die körpernächste Blende, auf die Schornsteinblende. Die Kastenblende muß um soviel weiter sein, daß ihr Schatten den der Schornsteinblende nicht beeinträchtigt. Also 3,1 cm bei 6 cm Durchmesser der Schornsteinblende[1]).

Ist der Schutzkasten der Untertischröhre senkrecht zur Längsachse durch einen Fußhebel verschieblich, so kann man den Brennfleck so einstellen, daß der Richtpunkt auf den Fremdkörperschatten im Körper fällt. Der obere Hautpunkt, welchen jetzt der Richtstrahl trifft liegt also bei dieser Körperstellung senkrecht über dem Fremdkörper. Zur Feststellung dieser Beobachtung ist es nicht notwendig, daß der Schirm, auf welchem diese Beobachtung gemacht wird, parallel zur Blendenebene gehalten wird, sondern er kann, wie das beim Kryptoskop immer der Fall ist, schräg dazu stehen, wenn nur der Schatten des Fremdkörpers und Richtstrahls auf den Schirm fällt. Fig. 2, 3, 4.

[1]) In Fig. 4 ist die untere Blende, Kastenblende, nicht genau ausgerichtet, was natürlich notwendig ist.

Digitized by Google

Bewegt man jetzt mit Hilfe des Fußhebels den Brennfleck so hin und her, daß erst der eine, dann der andere Blendenrand auf den Fremdkörper fällt, so entspricht die Strecke, welche der Brennfleck dabei zurücklegt der Breite des Blendenschattens in der Tiefe des Fremdkörpers. Kann man die Verschiebung des Brennfleckes, also des Röhrenkasten, ablesen, so kann man mit der Breite des Blendenschattens auch die Tiefenlage des Fremdkörpers ohne weiteres bestimmen. Zum Ablesen der Strecke, welche der Röhrenkasten bei der Einstellung auf den Blendenrand zurücklegt, dient ein Glasrohr, welches sich mit dem Röhrenkasten durch eine Führung im Tischrahmen schiebt, Fig. 3. In diesem Glasrohr läuft ein zweites Glasrohr mit einer Einteilung. Diese Einteilung enthält folgende Marken: 1. Die Strecke von 6,5 cm. So breit ist nämlich der Blendenschatten in der Ebene des Operationstisches, welcher 2,5 cm darüber, also 32,5 cm vom Brennfleck liegt. Diese Strecke reicht von der ersten bis zur zweiten Marke. 2. An diese beiden Marken schließt sich ein Maßstab an, welcher Punkte von 2 mm zu 2 mm enthält. Jeder fünfte Punkt trägt einen kurzen, jeder zehnte Punkt einen langen Strich. Bei der Blende 1 : 5 bedeutet die Verbreiterung des Blendenschattens um je 2 mm die Vergrößerung der Tiefenlage um je 1 cm, da diese Breite des Blendenschattens natürlich in dem gleichen Verhältnis wächst wie die Blendenbreite zum Blendenfokalabstand[1]). Hiernach vollzieht sich die Tiefenmessung in außerordentlich einfachen Formen und zwar folgendermaßen:



Fig. 4.

Unter Beobachtung im monokularen Kryptoskop wird der Fremdkörper zunächst auf den, dem Untersucher nächstliegenden Blendenrand eingestellt und das innere Glasrohr mit seiner ersten Marke auf den Strich an der Führung in dem Tischrahmen gebracht. Nun wird der Brennfleck mit dem Fußhebel nach dem Untersucher zugeschoben bis der gegenüberliegende Blendenrand auf die Mitte des Fremdkörpers fällt. Man liest dann an dem inneren Glasrohr ab, auf welcher Marke der Tischrahmenstrich verschoben ist. Sie zeige den 8. Teilstrich, d. h. der Fremdkörper liegt 8 cm über der Tischebene. Nun will man aber wissen, wie weit er von oben, dem Körper-Punkte, welcher senkrecht über ihm liegt, sich befindet. Dazu muß man auf diesen Punkt eine Metallmarke bringen, z. B. die gebogene Klemme halten. Mit dieser wiederholt man jetzt das gleiche Verfahren. Zuerst Einstellung auf den nahen, dann auf den fernen Blendenrand und Ablesen. Man liest 15 Teilstriche. Der Fremdkörper liegt mithin 15—8 = 7 cm unter dem Hautpunkte.

Aus der einfachen, in der Abbildung dargestellten Vorrichtung ist auch ohne weiteres zu ersehen, weshalb die viereckige Blendenform der runden vorzuziehen ist. Die Einstellung des Körpers in der Richtung seiner Längsachse geschieht im Trochoskop durch das Wandern des Röhrenkastens parallel zu ihr. Eine Einrichtung für diese fehlt hier in der Abbildung. Bei dem dargestellten Operationstische muß die Einstellung in der Längsrichtung durch Ziehen des Körpers nach oben oder unten bewirkt werden. Das ist nun niemals so genau möglich, daß der Fremdkörper gerade in den Durchmesser einer runden Blende auf die Verschiebungsrichtung des Brennfleckes fällt. Deshalb kommt man leichter und genauer zum Ziel, wenn man eine viereckige Blende hat, bei welcher diese Genauigkeit nicht notwendig ist.

[1]) Man kann den Maßstab natürlich auch ohne vorherige Messung von Blendenkastenabstand und Blendenbreite empirisch herstellen.

Digitized by Google

Wenn der Fremdkörper überhaupt nur in dem Gesichtsfelde liegt, ob etwas weiter nach rechts oder links, ist für die Messung dann gleichgültig. Der Blendenform entsprechend muß auch die Grundfläche des monokularen Kryptoskops viereckig oder quadratisch sein, wenn man mit ihr bei der Beobachtung den ganzen Kegel der Röngtenstrahlen auffangen und für die Haut des Operateurs unschädlich machen will.

Die Genauigkeit der Messung hängt vom Verhältnis der Blendenbreite zum Blendenfokalabstand ab. Nimmt man z. B. eine Blende von 1:2,5 mit dem Durchmesser von 12 cm in der Richtung der Verschiebung, so wird die Messung doppelt so genau, und die Verschiebung, welche der Brennfleck bei 1 cm Tiefenunterschied erfährt, auf 4 mm erhöht. Man kann die Messung auch ohne weiteres mit dem gleichen Glasstabe ausführen, nur daß er als Ausgang für die Blendenschattenbreite in der Tischebene die Marke für 13 cm erhalten muß. Die Einteilung kann dann ebenso benutzt werden, wie sonst, nur daß zwei Teilstriche für 1 cm Tiefe rechnen. Mit Blende 1:5 kann man bis auf einen halben, mit Blende 1:2,5 bis auf $^1/_4$ cm genau messen, — in Wirklichkeit — theoretisch ist die Messung natürlich absolut genau.

Der Maßstab ist der gleiche, wie der, mit welchem Holzknecht in der Schirmebene die Verschiebung des Fremdkörperschattens mißt. Das ist sehr einfach abzuleiten. Ich brauche darauf nicht näher einzugehen. Das wesentliche ist aber, daß für dieses Verfahren die Schirmebene fest und parallel zur Blendenebene stehen muß, eine Vorbedingung, welche sich mit der röntgenoskopischen Operation in zweckmäßiger Weise nicht vereinigt. Dies verursachte die neue Art der Tiefenmessung.

Die Tiefenbestimmung während der röntgenoskopischen Operation ist manchmal sehr erwünscht, ja notwendig. Viel mehr noch ist aber die Benutzung des Richtstrahls für die Messung der Verschiebung, die eigentliche Orthodiagraphie, von Wert. Ihre wichtigste Aufgabe bleibt die Bestimmung der Herzgröße, obgleich es noch viele andere Messungen gibt, für welche man sie nötig hat. Man kann auch sie am liegenden Körper feststellen und dazu den röntgenoskopischen Operationstisch benutzen. Das ist aber nicht immer zweckmäßig, ja in der Regel ist es besser, sie im Stehen oder Sitzen zu vollziehen. Man braucht dazu einen Röhrenhalter, an welchem der Brennfleck durch einen Fußhebel in vertikaler Richtung vom Standpunkt des Untersuchers im Sitzen oder Stehen auf und ab bewegt werden kann. (Die Kastenblende von Albers-Schönberg wäre auch leicht dafür einzurichten.) Denn man muß die Einstellung des Herzschattens auf den Richtpunkt im monokularen Kryptoskop selbst machen. Eine Hilfsperson ist auf mündliche Anweisung niemals imstande die nötige Genauigkeit bei der Einstellung einzuhalten. Die seitliche Bewegung kann mit Hilfe des Durchleuchtungsstuhls von Albers-Schönberg gemacht werden, nötig ist aber eine besondere Vorrichtung für diese überhaupt nicht, wenn man im Stehen untersucht und den Körper mit beiden Händen seitlich verschiebt, die man ja bei der Untersuchung mit dem monokularen Kryptoskop frei hat und sieht. Läßt man den zu Untersuchenden vor der Brust eine weiße Papptafel oder dergleichen halten, so kann man auf dieser ein vollständiges und genaues Orthodiagramm des Herzens ohne irgendwelche andere besondere Vorrichtungen entwerfen. Praktisch wichtiger aber ist die Einzeichnung des Herzschattens auf die Brusthaut des zu Untersuchenden. Diese gibt dann sowohl ausreichend genaue Maße, welche man mit dem Bandmaße entnehmen kann, wie vor allem durch den unmittelbaren Eindruck und Vergleich mit der Perkussion, der Körpergröße, dem Ernährungszustande und dem Brustumfange, ein besseres Mittel für die Beurteilung, als es das Orthodiagramm auf einem Blatt Papier vermag. Diesem ist die Fernaufnahme auf der Platte immer überlegen. Die Einzeichnung des Herzschattens auf dem Brustkorbe selbst, kann durch die Fernaufnahme nicht ersetzt werden.

Digitized by Google

Aus der Medizinischen Universitätsklinik Göttingen. (Direktor: Geh. Med.-Rat Prof. Dr. Hirsch.)

Ein Fall von subphrenischem Abszeß mit eigenartigem klinischen Verlauf.

Von

Dr. O. Höper, Assistenzarzt der Klinik.

(Mit Tafel XXXII, Fig. 4.)

Kürzlich hatten wir Gelegenheit, einen Fall in der Klinik zu beobachten, der wegen seines eigenartigen Verlaufs und der Schwierigkeit der Diagnose allgemeines Interesse beanspruchen kann.

Es handelte sich um einen 60 Jahre alten Kürschnermeister, der am 6. 11. 16. in die Klinik aufgenommen wurde. Aus der Anamnese ist folgendes hervorzuheben: Patient war früher stets gesund. Seit 5—6 Jahren leidet er an Schmerzen in der Oberbauchgegend, die besonders auf der rechten Seite auftreten und nach links hinüberstrahlen. Die Schmerzen sind unabhängig vom Essen. Oft tritt Erbrechen ein, das Erbrochene ist von grüner Farbe. Seit 2—3 Wochen wurden diese Schmerzen besonders stark; seit 3 Tagen trat auch wieder häufiges Erbrechen auf: das Erbrochene sieht braun aus. Außerdem hat Patient in den letzten Tagen über lästiges Aufstoßen zu klagen. Der Stuhlgang, der stets angehalten ist, soll eine Woche vor der Aufnahme pechschwarz ausgesehen haben. Gelbsucht bestand nie. In letzter Zeit hat Patient stark an Gewicht abgenommen.

Aus dem Untersuchungsbefunde ist folgendes hervorzuheben: Kachektisch aussehender Mann von blasser Hautfarbe. Das Körpergewicht beträgt 104 Pfund. Es bestehen keine Drüsenschwellungen. An den Knöcheln ist geringes Ödem. Der Lungenbefund ist folgender: Die Grenzen stehen rechts vorn unten am oberen Rande der 7. Rippe, links hinten unten in der Höhe des 11. Brustwirbels. Rechts hinten unten besteht eine von Spina scapulae ab zunehmende Dämpfung. Im Bereich der Dämpfung ist das Atemgeräusch abgeschwächt, am oberen Rande Kompressionsatmen und vereinzelte, trockene, knackende Geräusche. Über beiden Lungen hört man einige zum Teil klingende Rhonchi, rechts mehr als links. Rechts sind reichlich feuchte katarrhalische Geräusche vorhanden, ebenso auch links im Supra- und Infraklavikularraum. Auch weiter abwärts rechts vorn feinblasige katarrhalische Geräusche, die nicht klingen. Herz: Relative Dämpfung reicht vom rechten Sternalrand bis zur linken Axillarlinie. Die absolute Dämpfung reicht von einem Querfinger links vom linken Sternalrand bis $1/^1_2$ Querfinger einwärts der Mammillarlinie. Herzspitzenstoß ist nicht deutlich fühlbar. Leib: Die obere Bauchgegend ist aufgetrieben. Ascites ist nicht nachweisbar. Die Leber reicht perkutorisch bis $2^1/_2$ Querfinger unterhalb des Rippenbogens, imponiert im ganzen als vergrößerte und indurierte Masse, auf der Unebenheiten nicht zu fühlen sind. Man kann in der Mittellinie den harten, stumpfen Rand deutlich fühlen. Der Leberrand läßt sich nach links bis zur Mammillarlinie verfolgen. Die Milz ist nicht fühlbar. Rektale Untersuchung ergibt außer ziemlich großen Hämorrhoiden keinen besonderen Befund. Nervensystem: Die rechte Pupille ist enger als die linke, beide reagieren gut. Sämtliche Reflexe sind in normaler Weise auslösbar. Im Urin etwas Eiweiß ohne wesentlichen Sedimentbefund. Temperatur: 36,8. Früh nüchtern wird aus dem Magen eine rötlichbraune, kaffeesatzartige Flüssigkeit ausgehebert.

Auf Grund dieses Befundes wurde klinisch zunächst die Diagnose auf rechtseitiges pleuritisches Exsudat und Karcinom des Magens mit Pylorusstenose gestellt, zumal da die Blutprobe im Stuhl bei fleischloser Kost stark positiv ausfiel. Eine vorgenommene Punktion der Pleura ergab jedoch keine Flüssigkeit.

Die am 7. 11. 16. vorgenommene Röntgendurchleuchtung des Thorax und des Magens ergab folgenden Befund: Das Zwerchfell steht links in normaler Höhe und ist mit der Atmung gut beweglich. Die Lungenzeichnung ist links überall normal. Rechts steht das Zwerchfell bedeutend höher und ist bei der Atmung nicht beweglich. Das Zwerchfell selbst erscheint wesentlich dicker als normal. Oberhalb des Zwerchfells ist ein schmaler, schräg nach oben außen ziehender, mäßig intensiver Schatten sichtbar. Unterhalb des rechten Zwerchfells ist eine helle, halbmondförmige, nach unten horizontal begrenzte Partie sichtbar. Bei Bewegungen des Patienten zeigt diese horizontale Linie deutliche Wellenbewegungen. Die Interkostalräume erscheinen auf der rechten Seite enger als links. Der Magen reicht mit seinem unteren Pol etwa 3 Querfinger unterhalb des Beckenkammes und zeigt halbmondförmige Form mit horizontalem Flüssigkeitsspiegel. Die Pylorusgegend zeigt zackige Begrenzung. Es ist deutliche Antiperistaltik vorhanden. Nach 6 Stunden ist im Magen ein nicht unbeträchtliches Residuum mit horizontalem

Digitized by Google

Flüssigkeitsspiegel. Darüber — etwa in Pylorusgegend — befinden sich einige unregelmäßig begrenzte Wismutschatten. Auf Grund dieses Befundes wurde röntgenologisch folgende Diagnose gestellt: Kleines rechtseitiges Pleuraexsudat, subphrenischer Abszeß mit Gasbildung, Pylorustenose.

Gegen diese röntgenologische Diagnose wurden folgende klinische Bedenken geltend gemacht: Einmal mußte es für unwahrscheinlich gehalten werden, daß ein so ausgedehnter Abszeß, der die ganze Oberfläche der Leber einnahm, absolut keine Temperatursteigerung machte. Außerdem sprach aus der Anamnese nichts für eine Perforation vom Magendarmtraktus aus, die doch mit außerordentlich stürmischen Erscheinungen einherzugehen pflegen und unter dem Bilde einer Peritonitis verlaufen, während in unserm Falle nur gelegentliches Erbrechen aufgetreten war. Es wurde deshalb vielmehr die Frage erörtert, ob das Magenkarcinom — denn nach dem klinischen Befunde schien hieran kein Zweifel zu sein — nicht vielleicht zu einer Metastasenbildung in der Lunge resp. auf der Pleura geführt hatte, die ihrerseits einen abgesackten Pneumothorax mit Exsudat hervorgerufen hatte. Das Röntgenbild wäre dann so zu deuten, daß das Zwerchfell unter dem Flüssigkeitsspiegel verborgen sei, während der als Zwerchfell angesprochene bandförmige Schatten von einer Pleuraverdickung herrühre. Außerdem sei anzunehmen, daß bei einem subphrenischen Abszeß von solcher Größe mehr die Leber abwärts gedrängt, als das Zwerchfell hochgedrückt würde. Um über die Natur des Exsudats Klarheit zu gewinnen, wurde etwas unter dem mit einer Bleimarke auf der Bauchwand markierten Flüssigkeitsspiegel eine Probepunktion gemacht: Es wurde sehr übelriechender Eiter gewonnen, in dem sich verschiedene Kokken und Stäbchen nachweisen ließen. Mit dem Eiter angelegte Kulturen zeigten Gärung in Traubenzuckeragar und Säurebildung auf Lakmus, machten also die Anwesenheit vom Bacterium Coli wahrscheinlich.

Vom weiteren Verlaufe der Krankheit ist noch folgendes zu erwähnen. Es traten nie Fieber auf und keine Lungenerscheinungen, außer den oben beschriebenen. Bei entsprechender Kost war Patient vollkommen schmerzfrei, auch bei Palpation bestand keine sehr erhebliche Druckempfindlichkeit des Epigastriums. Nie traten für Ulcus perforans typische Schmerzen auf. Wiederholte Röntgendurchleuchtungen ließen stets denselben Befund erkennen. Da in erster Linie an ein inoperables Magenkarcinom mit Durchbruch in die Pleura und Bildung eines Pyopneumothoraxes, sei er supra-, sei er subphrenisch, gedacht wurde, so kam eine Operation bei dem schlechten Allgemeinzustand, der mit hochgradiger Anämie und Kachexie einherging, nicht in Frage. Unter zunehmender Kachexie und schnell wachsenden Ödemen verfiel Patient außerordentlich rasch, so daß am 5. 12. der Exitus eintrat. Die Sektion ergab folgendes: Hochstehendes rechtseitiges Zwerchfell mit kleinem serösen Exsudat, großem subphrenischen Abszeß, der mit einer sehr dicken Abszeßwand umgeben war, und großes perforiertes Magen- und Duodenalulcus. Eine Kommunikation zwischen dem Abszeß und einem der Ulcera ließ sich nicht mehr nachweisen.

Was diesen Fall besonders interessant macht, und ihn von den bisher publizierten Fällen unterscheidet, ist folgendes: Einmal in klinischer Hinsicht das Fehlen jedes anamnestischen Anhaltspunktes für die erfolgte Perforation und der völlig fieberfreie Verlauf unter dem Bilde einer fortschreitenden Kachexie. Das Fehlen des Fiebers dürfte seinen Grund wohl in der Dicke der vollkommen geschlossenen Abszeßwandung haben, die wegen ihrer Gefäßarmut eine Resorption von toxischen Stoffen nicht zuließ. In röntgenologischer Hinsicht verdient das außerordentlich hochgedrängte Zwerchfell hervorgehoben zu werden, das durch die Überdehnung und auch wohl wegen der Toxinwirkung keine Beweglichkeit erkennen ließ. Auch dieser Fall beweist von neuem die erhebliche Überlegenheit des Röntgenverfahrens über die übrigen klinischen Untersuchungsmethoden bei der Diagnose des subphrenischen Abszesses.

(Aus der medizinischen Universitätsklinik in Graz [Vorstand: Prof. Dr. Heinrich Lorenz]).

Das Pneumopyoperikardium.

Von

Dr. **Otto Alfred Rösler,** Assistent an der medizinischen Klinik in Graz.

(Hierzu Tafel XXIV, Fig. 3 und 4.)

Zu den seltenen Krankheitsbildern, die häufiger beschrieben, als beobachtet wurden, gehört das Pneumopyoperikardium. Selbst so erfahrene Autoren wie von Schrötter und Skoda haben keines gesehen. Übrigens ist die Beschreibung dieser Krankheit, obwohl schon eine ganze Reihe diesbezüglicher Beobachtungen vorliegt, noch lange nicht eine derartige, daß man

Digitized by Google

ein vollständig typisches Krankheitsbild aufstellen könnte. Es ist in diesen Krankengeschichten eine große Verschiedenheit der Symptomatologie zu bemerken, die trotz Versuchen noch nicht geklärt ist. Auch in der mir zugänglichen Röntgenliteratur fand ich weder ein Röntgenogramm noch eine Beschreibung eines so schönen und sicheren Pneumopyoperikardiums.

Am 14. 1. d. J. gelangte ein 14jähriges Mädchen Andrianne P. zur Aufnahme. Vor ungefähr einem Jahr bekam Pat. eine Schwellung und Schmerzhaftigkeit der linken Ellbogengegend, die zu der heute noch eiternden Fistel führte. Anamnestisch wurde Skrophulose angegeben. Seit Weihnachten 1916 klagt Pat. über Mattigkeit, Brustschmerzen, Husten mit mäßigem Auswurf und über Fieber, kein Schüttelfrost. In die Klinik wurde sie erst gebracht, nachdem sie am 11. Jänner d. J. plötzlich ca. 500 ccm einer stark stinkenden, eiterigen Flüssigkeit ausgehustet habe. Auf diese Angabe hin wurde vorerst an Durchbruch eines Pleuraempyems gedacht. Der Eiter, den Pat. auch auf der Klinik noch, besonders bei flacher Rückenlage ausspuckte, war schleimig, dünnflüssig und stark putrid.

Die Kranke ist schwächlich, sitzt im Bett mit den Händen an den Knien gestützt. Der Gesichtsausdruck sehr leidend, müde, intensive Blässe und Zyanose. Fieber: Continua remittens bis 38,8 C., Pupillen eng, beiderseits gleich, prompt reagierend. Lippen und Zunge trocken, letztere belegt. Hals schlank, keine vergrößerten Drüsen tastbar. Thorax mäßig lang, schmal, wenig tief, symmetrisch; beide Thoraxhälften beteiligen sich gleichmäßig an der Atmung. Starke In-, wie exspiratorische Dyspnoe. Der Perkussionsschall ist vorne, wie rückwärts über den Spitzen mäßig laut, unter der rechten Klavikula geringe Dämpfung mit tympanitischem Beiklang; hinten rechts unten intensive Dämpfung mit Bronchialatmen und -rasseln, sonst über der ganzen Lunge rauhes Vesikuläratmen, links unten starkes pleurales Reiben.

Über dem Manubrium sterni sowie zu beiden Seiten, besonders links neben dem Sternum abnorm lauter Schall mit deutlichem Tympanismus, derselbe erstreckt sich über die ganze Herzgegend in der Form des sonstigen perikardialen Dämpfungsdreiecks. Die Stäbchen-Plessimeter-Perkussion ergibt in diesem Bereich deutlichen Metallklang. Die Herzgegend jedoch nicht vorgewölbt. Der Herzspitzenstoß weder sichtbar, noch tastbar. Die Herztöne sehr dumpf, aber rein, absolut nicht metallisch klingend, auch nicht verstärkt; dagegen ist zwischendurch über der ganzen Herzgegend, am stärksten am unteren Sternum ein eigentümlich klingendes, plätscherndes Geräusch zu hören, das anscheinend weder mit der Herzaktion noch mit der Atmung zusammenhängt. Dieses eigentümlich klingende Geräusch ist kontinuierlich, jedoch nur bei gewöhnlicher Auskultation, bestimmt nicht aus Entfernung zu hören.

Radialis gerade, weich, ziemlich weit, Welle niedrig, Füllung und Spannung gering, Puls rhythmisch und äqual, stark beschleunigt, 144.

Abdomen im Thoraxniveau, leicht gespannt; Leber überragt den Rippenbogen um zwei Querfinger, Milz nicht palpabel.

Bei der Röntgenoskopie bot sich mir ein sehr interessantes und seltsames Schauspiel: Das kleine, normalkonfigurierte Herz befand sich in einer so lebhaften Pulsation, wie ich es sonst niemals gesehen habe; man sieht in raschester Folge die Kontraktionen der Vorhöfe und der Ventrikel isoliert ablaufen, wobei das ganze Herz viel größere Exkursionen macht, als man es sonst zu sehen gewohnt ist. Die Spitze des linken Ventrikels ist von wenig Flüssigkeit umgeben, die bei jeder Herzbewegung hoch aufspritzte. Das kleine Herz war nach links wie rechts von einem in ca. 2—3 cm Entfernung, dem Herzkontur parallel verlaufenden verdichteten Streifen umgeben. Zwischen dem Herzen und diesem Streifen sah man einen breiten, auffallend hellen Spalt ohne Lungenzeichnung. Der verdichtete Streifen entspricht dem vom Herzen bis hoch hinauf abgehobenen Perikard und zeigt keine merkliche Bewegung; am Boden des Perikards ist (1. Untersuchung) zwischen diesem und dem Herzen rechts wie links eine nach oben konkav begrenzte geringe Schattenmasse: Flüssigkeit sichtbar, die sich, wie bereits erwähnt, durch die Herzkontraktionen in dauernder Bewegung befindet. Bei seitlicher Durchleuchtung erscheint auch das retrokardiale Feld auffallend hell. Bei ventrodorsaler Durchleuchtung ist der ganze Befund noch klarer. (Tafel XXIV, Fig. 3.)

Das linke Lungenfeld erscheint hell, das linke Zwerchfell frei beweglich, hingegen ist das rechte Lungenfeld, besonders unten diffus verdunkelt, kein Flüssigkeitsspiegel; das rechte Zwerchfell nicht sichtbar.

Tags darauf zeigte sich klinisch derselbe Befund wie früher, nur war im Sitzen der tympanitische Schall nach unten durch eine, besonders zu beiden Seiten des Sternums deutliche Dämpfung begrenzt, welche Dämpfung im Liegen verschwand und dem frei beweglichen Flüssigkeitserguß im Perikard entsprach. Der Flüssigkeitserguß hat sich über Nacht wesentlich vermehrt, was auch röntgenologisch an dem höheren Flüssigkeitsstand deutlich nachweisbar ist (Tafel XXIV, Fig. 4). Über Nacht stieg die Temperatur auf 40,2 C., die Dyspnoe und Zyanose hat noch zugenommen. Pat. sehr schwach und matt Puls sehr klein, fliegend, kaum zählbar. Exitus.

Unsere Diagnose war: Pneumopyoperikardium, Pleuritis sicca sin., Infiltratio pulm. dextr.

Digitized by Google

Die Obduktion (Prof. Albrecht) bestätigte unsere Diagnose und brachte die Erklärung für die Eiterentleerung per os. Es fand sich am Osophagus ein Traktionsdivertikel, welches mit dem Perikard kommunizierte, die Öffnung war für eine dickere Sonde durchgängig.

Uns interessiert vorwiegend das Zustandekommen und die Erscheinungen des Pneumopyoperikardiums. Die Symptomatologie unseres Falles stimmte, wenn auch an der Diagnose nicht gezweifelt werden konnte, mit dem sonst beschriebenen Symptomen nicht völlig überein. Vor allem fanden wir die Herzgegend, nicht wie in der Regel angegeben wird, vorgewölbt, der Spitzenstoß bzw. eine Herzpulsation war auch bei der sitzenden Pat. nicht nachweisbar. Unzweideutig und äußerst charakteristisch war der perkutorische Befund: Sehr lauter, tympanitischer Schall fand sich in einer Ausdehnung, wie es der bekannten dreieckigen perikardialen Dämpfungsform entspricht, was ja auch das Röntgenbild sehr klar illustriert. Das in unserem Falle hörbare, eigentümlich klingende Plätschergeräusch ist wohl identisch mit dem von anderen Autoren als Bruit de roue hydraulique, Bruit de moulin usw. bezeichneten Geräusch und stellt nichts anderes dar als eine kontinuierliche hippokratische Sukkussion, die durch die Herzkontraktionen in der Exsudatflüssigkeit erzeugt wird.

Hingegen vermißten wir in meinem Falle die besonders charakteristischen überaus lauten, metallisch klingenden Herztöne, die Friedreich mit einem Glockenspiel und Romberg mit dem Klang verschieden hoch gestimmter silberner Glocken verglich. Wieso nun die Herztöne, die sonst nicht nur vom Kranken, sondern auch von der Umgebung, selbst in Nebenräumlichkeiten gehört wurden, in diesem Falle nicht vorhanden waren, trotzdem sie nicht übertönt waren, ist nicht so schwer zu erklären. Schon Stokes wunderte sich, daß dieses Symptom in manchen Fällen, wie zum Beispiel bei Graves und Mac Dowel gefehlt hat und meinte, daß die Ursache offenbar in verminderter Luftspannung im Herzbeutel gelegen sein dürfte. Die verminderte Luftspannung erklärte er durch die Größe oder ventilartige Beschaffenheit der Fistelöffnung, die eine stärkere Zunahme der Spannung zuläßt. Jedoch müssen hierbei sicherlich auch andere Faktoren mit in Betracht kommen, wie z. B. die Größe des Herzens, Verwachsungen des Perikards mit der vorderen Brustwand, Menge und Beschaffenheit des Exsudates. Denn sonst wäre es absolut nicht möglich, daß die Herztöne im Wyssschen Falle in exquisiter Weise in größerer Entfernung vom Kranken gehört werden konnten, trotzdem eine ziemlich große äußere Perikardialfistel vorhanden war und auch ein ventilartiger Verschluß fehlte, wie das bei jedem Herzschlage beobachtete Hervorstürzen des perikardialen Exsudates beweist. In meinem Falle war ja die Fistelöffnung unter Federkieldicke und schien der Druck der Luft im Herzbeutel nicht besonders erhöht gewesen zu sein, obwohl das Perikard am zweiten Tage (siehe Röntgenogramm Nr. 2) stärker ausgedehnt war als am ersten Tage. Das Herz war in diesem Falle nicht vergrößert, sondern klein und schlaff; der Blutdruck bestimmt nicht erhöht, so daß auch von dieser Seite her ein Klingen der Töne nicht zustande kommen konnte. Diese zwei Momente dürften das Fehlen der Verstärkung der Herztöne am ehesten erklären. Es ist ja sehr wahrscheinlich, daß man unter Berücksichtigung der übrigen Momente zwei Formen des Pneumoperikardiums unterscheiden müßte und zwar eine solche mit erhöhter Spannung und eine solche mit geringerer Spannung der Luft im Herzbeutel, wodurch die Verschiedenartigkeit dieses Symptomes erklärt werden könnte. Der Spannungszustand der Luft im Herzbeutel wird abhängig sein erstens von der Menge der eingedrungenen Luft (geschlossenes Pneumoperikardium), zweitens von einem ventilartigem Verschluß, wobei unter gewissen Umständen noch Luft ins Perikard eindringen könnte: erhöhte Spannung (Ventil-Pneumoperikardium) und drittens offene Fistel: geringster Druck (offenes Perikardium).

Mein Fall wäre ein offenes Pneumoperikardium mit geringer Luftspannung.

Ljungdahl hörte in seinem Falle weder eine Verstärkung der Herztöne noch das charakteristische Plätschergeräusch, was nach dem früher Auseinandergesetzten leicht zu erklären ist. Die Herztöne wurden nicht verstärkt, weil die Spannung zu gering war und das Plätschergeräusch konnte nicht entstehen, weil der Flüssigkeitserguß fehlte.

Digitized by Google

Pathogenese: Ein Pneumoperikardium wird immer entstehen, wenn auf irgendeinem Wege Luft ins Perikard eindringt oder eventuell in demselben selbst sich bildet. Mit Ausnahme der letzteren Möglichkeit kann Luft nur durch Eröffnung des Perikards in dasselbe eindringen. Die Eröffnung des Perikards kann nun auf traumatischem Wege erfolgen oder aber durch Perforation des Herzbeutels von außen oder von innen durch entzündliche oder tumoröse Prozesse. Die Luft wird in diesen Fällen entweder direkt von außen stammen oder aber aus einem luftführenden Organ. Die Traumen und die zur Pneumoperikardie führenden pathologischen Prozesse sind außerordentlich mannigfaltig. Traumatische Pneumoperikardie wurde beobachtet nach Messerstichwunden (Krause, Feine, Grüttner, Richet, Dolbeau, Müller u. a.), nach Schußwunde (Bodenheimer), nach Parazentese des Herzbeutels (Aran, Moore, Danlos), durch verschlucktes Messer vom Ösophagus aus (Thompson und Walshe), durch verschlucktes künstliches Gebiß (Buist), nach Rippenbrüchen (Morell-Lavallée), und nach Kontusionen durch Berstung der Lunge ohne Rippenbrüche (Morell-Lavallée und Steiger).

Groß ist auch die Zahl derjenigen Fälle, in welchen die Perforation des Herzbeutels durch einen pathologischen Prozeß erfolgte: Perforation von Ösophagusgeschwüren und Karzinomen (Chambers, Tüttel, Beckers und Begbie), Perforation eines Magengeschwürs durch das Zwerchfell ins Perikard (Soexinger und Guttmann), Durchbruch eines Pneumothorax bzw. Pyopneumothorax (Eisenlohr), Durchbruch einer Kaverne (Mac Dowel), Durchbruch einer Lungengangrän ins Perikard (Sievers). In einem Falle kommunizierte ein Leberabszeß mit dem Magen und mit dem Herzbeutel (Graves). Es sind auch Fälle bekannt, wo die Perforation des Herzbeutels durch ein eiteriges Perikardial-Exsudat von innen nach außen erfolgte und zwar in den Fällen von Wyss, sowie Sabatier und Fabricius durch die vordere Brustwand, in einem Falle von Müller brach das Exsudat in die Lunge durch.

Schließlich wird auch von vielen Autoren angenommen, daß putride Herzbeutelprozesse spontan Gas bilden können und so auch ohne Eröffnung des Herzbeutels zur Bildung eines Pneumoperikards führen können. Solche Fälle wurden beobachtet von Stokes, Friedrich, Laennec, Bricheteau (Bouillaud), Sorauer, Fetzer, Duchek u. a., neuere Fälle dieser Art sind nicht bekannt worden.

Mein Fall ist auch pathogenetisch eigenartig. Seine Genese dürfte zweifellos folgende sein: Eine Drüse machte am Ösophagus ein Traktionsdivertikel, welches vom Ösophagus aus sekundär vereiterte und dann ins Perikard durchbrach. Die Kommunikation zwischen Ösophagus und Perikard bestand ja auch bei der Obduktion.

Die Röntgenogramme sind besonders instruktiv über jeden Zweifel erhaben und lassen eine anderweitige Deutung des Falles nicht zu. Ich fand in der mir jetzt zugänglichen Literatur kein einziges, diesbezügliches Röntgenogramm, nur von Ljungdahl eine Beschreibung, wo er mit größter Wahrscheinlichkeit aus dem röntgenoskopischen Befunde diese Diagnose gestellt hat, wobei er sich allerdings nicht wagte, die Möglichkeit einer extraperikardialen Lage der Luft sicher abzulehnen. Die außerordentliche Lebhaftigkeit der Bewegungen des Herzens, wie sie sonst niemals zu sehen ist, kann man wohl durch die Abhebung des äußeren Perikardialblattes vom Herzen und in diesem Falle vielleicht auch durch die geringe Luftspannung im offenen Pneumoperikardium erklären; aus demselben Grunde würde sich auch erklären, daß das äußere Perikardialblatt trotz der großen Lebhaftigkeit der Herzaktion sich absolut nicht bewegte. Stark erhöhte Spannung der Luft im Herzbeutel dürfte ja wahrscheinlich den Befund in mancher Richtung ändern.

Benutzte Literatur.

Aran zit. Bauer. — Bauer: v. Ziemssen's Handbuch der spez. Pathol. u. Therapie. — Bodenheimer: Berl. klin. W. 1865. — Bricheteau zit. bei Bauer. — Buist zit. Laub. — v. Ebstein: D. Arch. f. klin. Med., Bd. XXII, 113. — Eisenlohr: Berl. klin. W. 1873, S. 473. — Feine: zit. Bauer. — Fetzer: Würtem. med. Korresp., Bl. 1874, Nr. 40. — Friedreich: Virchows Handbuch der spez. Path. und Therapie, Hand-

Digitized by Google

buch von Virchow. — Graves zit. bei Stokes. — Grüttner: D. Klinik 1865. — Laub: W. klin. W. 1899, Nr. 7. — Ljungdahl, M.: Deutsch. Arch. f. klin. Medizin, Bd. 111, S. 19, 1913. — Mac Dowel: zit. bei Stokes. — Müller: D. Arch. f. klin. Med., Bd. XXIV, S. 158, 1879. — Petersen: Berl. klin. W. 1884, S. 699. — Riess: Berl. klin. W. 1878, 1879. — Romberg: Die Krankheiten des Herzens, 1906, S. 397. — Soexinger: Prag. med. W. 1865. — Schotten: Berl. klin. W. 1886. — Schrötter: Spez. Path. u. Therapie, herausg. v. Nothnagel 1894. — Sievers: Berl. klin. W. 1900, Nr. 12. — Sorauer: zit. Laub. — Stokes: Die Krankheiten des Herzens und der Aorta. Aus dem Englischen von Lindwurm, 1855. — Wyss: zit. Bauer.

Über die technische Bezeichnung der Rumpfaufnahmen.

Von

Professor **R. Kienböck**, Wien.

Je nach der Art des Falles sind in Veröffentlichungen mehr oder weniger genaue technische Angaben über eine Untersuchung, die zu einem bemerkenswerten Befund geführt hat, wünschenswert, insbesondere, wenn kein Radiogramm mit veröffentlicht wird. Besonders ist dies bei lokalisatorischen Untersuchungen wichtig. Es ist hier zunächst an die Mitteilungen über die Lage und Beschaffenheit von abnormen Herden oder Fremdkörpern in der Tiefe des Brust- oder Bauchraumes gedacht, wo zufolge der großen Beweglichkeit der Eingeweide bei verschiedenen technischen Maßnahmen andere Befunde erhoben werden und daher oft vollständige Angaben notwendig sind, wenn der Leser von der Richtigkeit und Genauigkeit der abgegebenen Befunde überzeugt sein soll. Man hat dann nicht etwa nur anzugeben, ob der Fall radioskopisch oder radiographisch untersucht wurde, welche Durchleuchtungsrichtungen angewendet wurden, sondern auch, ob ein bei postero-anteriorer Durchleuchtung erhobener Befund bei Normalstellung der Röhre erhoben wurde (für den Thorax „zentriert") oder bei exzentrischer Röhrenstellung und zwar in welchem Niveau (Höhe) in bezug auf die Längsachse des Körperteils und in welcher Seitendistanz von der Medianebene, ferner bei welcher Fokus-Empfangsebenendistanz; weiters in welcher Stellung sich der Kranke befand; endlich ist bei Beschreibung des Befundes an einer radiographischen Aufnahme auch noch anzugeben, ob diese bei vor sich gehender Atmung gemacht wurde (gewöhnliche Zeit- oder Daueraufnahme) oder bei angehaltenem Atem und in welcher Atmungsphase (Schnellaufnahme, kurzzeitige Aufnahmen, Momentaufnahme im weiteren Sinne und zwar Atemstillstandaufnahme, z. B. bei tiefstem Inspirium) oder ob es eine Momentaufnahme im engeren Sinne (Einzelschlagaufnahme) war, bei der nicht nur die Atmungsverschiebungen, sondern auch die herzpulsatorischen Bewegungen in einer einzigen Phase festgehalten sind; auch bei Beschreibung von Schirmbildern und Schirmbildpausen sind derartige Angaben notwendig, insbesondere über die Körperstellung und den Atmungsstand.

Hier soll über die Bezeichnung der Brust- und Bauchuntersuchungen nach der **Durchleuchtungsrichtung** im allgemeinen gesprochen werden, wobei meist große Übersichtsbilder gemeint sind. Gute Vorschriften für die Bezeichnung der Brustuntersuchungen bestehen schon lange (Weinberger, Holzknecht 1901); für die Bauchuntersuchungen wurden nebenbeibemerkt später dieselben Worte gebraucht. Man nennt dabei die verwendete Strahlenrichtung im Verhältnis zum Körperteil, und zwar mit zwei Worten: woher die Strahlen kommend und wohin ziehend, man spricht darnach von postero-anteriorer, dorso-ventraler Untersuchung oder umgekehrt. (Von Holzknecht werden derzeit im Zentralröntgeninstitut auch die deutschen Ausdrücke „Hint-vorn-Untersuchung", „Vorn-hint-Untersuchung" gebraucht, weil die lateinischen Ausdrücke für das Hilfspersonal nicht ohne weiteres verständlich sind.)

Lange Zeit wurden fast nur diese guten und eindeutigen Bezeichnungen gebraucht. In der letzten Zeit wurden aber statt dessen neue Termini eingeführt, und zwar solche, die

Digitized by Google

zweideutig sind und daher leicht irreführen, so daß der Leser aus der vorgefundenen Angabe manchmal das Entgegengesetzte von Beabsichtigten entnimmt. Es gilt dies speziell von den Ausdrücken „**Sagittal**untersuchung", „Sagittalaufnahme", „Sagittalbild" und „**Frontal**untersuchung", „Frontalaufnahme", „Frontalbild", Ausdrücke, die anscheinend von Groedel herrühren und dann von vielen (z. B. Zehbe, E. Schlesinger, Lilienfeld) verwendet wurden. Der Leser könnte nämlich mit den Präfixen „Sagittal" und „Frontal" die Körperstellung des Individuums angegeben glauben, also bei „Sagittal" die Profilstellung, bei „Frontal" die Frontstellung des Patienten; mit den Worten ist dagegen von den Autoren die Strahlenrichtung gemeint, daher mit „Sagittaluntersuchung" die Verwendung der Strahlenrichtung in einer Sagittalebene bzw. Sagittalachse (von hinten nach vorne oder umgekehrt), mit „Frontaluntersuchung" die Verwendung der Strahlenrichtung in einer Frontalebene bzw. Frontalachse (von der einen zur anderen Seite). Daß es sich um die Strahlenrichtung handelt, ist aber nicht ersichtlich, es fehlen die Worte „Strahlen" und „Durchleuchtung", noch dazu ist die Strahlenrichtung nur mit einem Wort angegeben — nur bei Ausdrücken mit zwei Worten (woher dun wohin: postero-anterior) kann man nicht im Zweifel sein, daß damit die Strahlenrichtung gemeint ist. Man sollte daher bei jenen Bezeichnungen meines Erachtens noch das Wort „**Strahlen**" einfügen, demnach die Präfixe „**Sagittalstrahlen**" und „**Frontalstrahlen**" verwenden und von „Sagittalstrahlenuntersuchung", „Sagittalstrahlenaufnahme", „Sagittalstrahlenbild", „Frontalstrahlenuntersuchung", „Frontalstrahlenaufnahme", „Frontalstrahlenbild" sprechen. (Bei dem Grundwort „Durchleuchtung" ist dies dagegen nicht notwendig, „Sagittal"- und „Frontaldurchleuchtung" sind nicht mißverständlich.) Die Ausdrücke sind übrigens außerdem auch in der korrigierten Fassung sprachlich ungenau, da die Untersuchung meist mit begrenzter Fokusempfangsebenendistanz ausgeführt wird („Zentralprojektion"), also mit einem divergierenden Strahlenbündel; nur der zentrale Strahl, Hauptstrahl verläuft genau in einer Sagittal- oder Frontalachse des Körperteils; doch ist dies kein nennenswerter Fehler, denn man ist sich dieser einschränkenden Tatsache — wenn es sich um kleine Fokusdistanzen handelt — wohl stets bewußt. (Für Fernuntersuchung mit sehr großer Fokusdistanz gilt natürlich die Einschränkung nicht.) Um den Fehler zu vermeiden, könnte man andere Ausdrücke suchen, z. B. für „Sagittalstrahlenuntersuchung" „Technisch-Normal-Untersuchung" sagen, für „Frontaluntersuchung" „seitliche" oder „latero-laterale Untersuchung" (Verfasser). Die öfters gebrauchten Termini „longitudinale und „transversale Untersuchung" sind zwar ebenfalls verwendbar, aber doch minder leicht verständlich.

Die Lage der Lampe „Röhre" ist wie gesagt zunächst für Gesamtuntersuchung des Körperteils (Übersichtsbild) gedacht, d. h. für den Körperteil beiläufig zentriert, in „Normallage", der Fokus etwa senkrecht über der Mitte der Empfangsebene, also in der Medianebene und in mittlerem Niveau, der Zentralstrahl zieht also bei Brustuntersuchung durch die Medianebene etwa im Niveau des vorderen Ansatzes des 3. Rippenpaares, bei Bauchuntersuchung etwa im Niveau des Nabels, wenigstens bei straffen Bauchdecken (nicht bei Hängebauch!). Bei spezieller Untersuchung gewisser höher oder tiefer, rechts oder links gelegener Regionen wird auch die Röhre (samt der Blende) entsprechend verschoben, mit Benützung von exzentrischen Röhrenstellungen („rechtsexzentrisch", „linksexzentrisch", „kranialexzentrisch", „kaudalexzentrisch" nach „Groedel"); auch eigentümliche schräge Strahlenrichtungen werden manchmal verwendet, z. B. von hinten oben nach vorne unten „kraniodorso-kaudoventral". Ist ein wichtiger Befund mit Ortsbestimmung bei einer solchen Strahlenrichtung erhoben, so soll dies in der Veröffentlichung eigens bemerkt werden.

Die Bezeichnung der Art der Untersuchung kann ferner auch nach der Lage der Empfangsebene (Schirm, Platte) zum Körperteil, also nach dem Entstehungsort des radioskopischen und radiographischen Bildes (der Bildfläche) stattfinden: „Vorderbild", „Hinterbild", „Seitenbild" — Termini, die schon längst von Béclère und vielen anderen ver-

Digitized by Google

I. Lampen-(Röhren)-Stand	II. Untersuchung	III. Durchleuchtung	IV. Aufnahme	V. Bild	VI. Ansicht	VII. Stellung (für aufrechten Rumpf)
median	Technisch-Normal-U. (technisch normale U.) (Longitudinal-U.) (longitudinale U.) Sagittalstrahlen-U. (U. mit sagittalen Strahlen) (*Sagittal-U.*) (*sagittale U.*)	Technisch-Normal-D. (technisch normale D.) (Longitudinal-D.) (longitudinale D.) Sagittalstrahlen-D. (D. mit sagittalen Strahlen) (Sagittal-D.) (sagittale D.)	Technisch-Normal-A. (technisch normale A.) (Longitudinal-A.) (longitudinale A.) Sagittalstrahlen-A. (A. mit sagittalen Strahlen) (*Sagittal-A.*) (*sagittale A.*)	Technisch-Normalbild (technisch normales B.) Sagittal-strahlen-B. (*Sagittalbild*) (*sagittales Bild*)	Normalansicht (normale Ansicht)	Normalstellung (normale Stellung)
hinten	Hint — vorn — U. postero-anteriore U. dorso-ventrale U. (*vordere U.*)	Hint — vorn — D. postero-anteriore D. dorso-ventrale D. D. von hinten	Hint — vorn — A. postero-anteriore A. dorso-ventrale A. (*A. von hinten*)	Vorderbild (Frontbild)	Vorderansicht (Frontansicht) (1. Normalansicht)	Frontstellung (Vorderstellung) (Bruststellung) (1. Normalstellung)
vorne	Vorn — hint — U. antero-posteriore U. ventro-dorsale U. (*hintere U.*)	Vorn — hint — D. antero-posteriore D. dorso-ventrale D. D. von vorne	Vorn — hint — A. antero-posteriore A. dorso-ventrale A. (*A. von vorne*)	Hinterbild (Rückenbild) (Kehrbild)	Hinteransicht (Rückenansicht) (Kehransicht) (2. Normalansicht)	Kehrstellung (Hinterstellung) (Rückenstellung) (2. Normalstellung)
seitlich	Seiten-U. (seitliche U.) latero-laterale U. (quere U.) (Transversal-U.) (transversale U.) Frontalstrahlen-U. (U. mit frontalen Strahlen) (*Frontal-U.*) (*frontale U.*)	Seiten-D. (seitliche D.) latero-laterale D. (quere D.) Transversal-D. (transversale D.) Frontalstrahlen-D. (D. mit frontalen Strahlen) (Frontal-D.) (frontale D.)	Seiten-A. (seitliche A.) latero-laterale A. (quere A.) Transversal-A. (transversale A.) Frontalstrahlen-A. (A. mit frontalen Strahlen) (*Frontal-A.*) (*frontale A.*)	Seitenbild (Profilbild) Frontal-strahlen-B. (*Frontalbild*) (*frontales Bild*)	Seitenansicht (Profilansicht)	Seitenstellung (Profilstellung) (Kantenstellung)
links	Links — rechts — U. sinistro-dextrale U.	Links — rechts — D. sinistro-dextrale D.	Links — rechts — A. sinistro-dextrale A.	Rechtes Seitenbild	Rechte Seitenansicht	Rechte Seitenstellung
rechts	Rechts — links — U. dextro-sinistrale U.	Rechts — links — D. dextro-sinistrale D.	Rechts — links — A. dextro-sinistrale A.	Linkes Seitenbild	Linke Seitenansicht	Linke Seitenstellung
schräg	(Schräg-U.) (schräge U.) Schrägstrahlen-U.	(Schräg-D.) (schräge D.) Schrägstrahlen-D.	(Schräg-A.) (schräge A.) Schrägstrahlen-A.	Schrägbild	Schrägansicht	Schrägstellung (Drehstellung)
links hinten	links hinten — rechts vorne — U. (dorso-ventral im 1. Schräg-durchmesser)	links hinten — rechts vorne — D. (dorso-ventral im 1. Schräg-durchmesser)	links hinten — rechts vorne — A. (dorso-ventral im 1. Schräg-durchmesser)	rechtes vorderes Schrägbild	rechte vordere Schrägansicht	rechte vordere Schrägstellung
rechts hinten	rechts hinten — links vorne — U.) (dorso-ventral im 2. Schräg-durchmesser)	rechts hinten — links vorne — D (dorso-ventral im 2. Schräg-durchmesser.	rechts hinten — links vorne — A. (dorso-ventral im 2. Schräg-durchmesser)	linkes vorderes Schrägbild	linke vordere Schrägansicht	linke vordere Schrägstellung
links vorne	links vorne — rechts hinten — U.) (ventro-dorsal im 2. Schräg-durchmesser)	links vorne — rechts hinten — D. (ventro-dorsal im 2. Schräg-durchmesser)	links vorne — rechts hinten — A. (ventro-dorsal im 2. Schräg-durchmesser)	rechtes hinteres Schrägbild	rechte hintere Schrägansicht	rechte hintere Schrägstellung
rechts vorne	rechts vorne — links hinten — U. (ventro-dorsal im 1. Schräg-durchmesser)	rechts vorne — links hinten — D. (ventro-dorsal im 1. Schräg-durchmesser)	rechts vorne — links hinten — A. (ventro-dorsal im 1. Schräg-durchmesser)	linkes hinteres Schrägbild	linke hintere Schrägansicht	linke hintere Schrägstellung

Digitized by Google

wendet wurden und die Art der Untersuchung aufs einfachste und anschaulichste ausdrücken, ohne Zweideutigkeit und ohne eine zu enge Fassung.

Auch das Wort Aufnahme wird oft gebraucht und zwar entweder 1. für die Vornahme (den Akt) der radiographischen Belichtung oder 2. für das Ergebnis derselben, das entwickelte Bild, was zwar stets zusammengehört und daher natürlich im allgemeinen nicht getrennt zu werden braucht, aber doch bei Zufügung von Beiworten zu berücksichtigen ist.

Für die Untersuchung des Individuums in aufrechter Körper- speziell Rumpfstellung, also beim Stehen oder Sitzen werden vom Verfasser und anderen seit langer Zeit die Worte „Frontstellung", „Kehrstellung", „Seitenstellung" („Kantenstellung"), „Schrägstellungen" („Drehstellungen") gebraucht; für die vordere rechte Schrägstellung besteht der gute Ausdruck „Fechterstellung" (von Criegern); die 4 typischen Schrägstellungen wurden bekanntlich von Holzknecht angegeben und benannt.

Andere Stellungen sind: Liegen, und zwar Bauchlage, Rückenlage, rechte und linke Seitenlage, 4 typische Schräglagen (Drehlagen), wobei sich die Röhre oberhalb oder unterhalb des Untersuchungstisches befindet (oberhalb für Aufnahmen, unterhalb besonders für Durchleuchtung). Außerdem gibt es schräge Stellungen des Rumpfes durch Drehung um eine frontale Achse, z. B. Stehen mit stark nach vorne oder hinten geneigtem Oberkörper, oder Liegen auf einer Tischfläche mit starker Hebung entweder des Kopfendes (Brusthochlagerung) oder des Fußendes (Beckenhochlagerung), sei es mit Bauchlage oder mit Rückenlage.

Es sollen hier die Bezeichnungen für die gewöhnlichen Durchleuchtungsrichtungen bei Übersichtsuntersuchung des Körperteils (Brust oder Bauch) tabellarisch angegeben werden; zu jedem Stand der Röhre (zu jeder Strahlenrichtung) gehört eine entsprechende Lage der Empfangsebene und Stellung des Individuums, die drei Momente stehen in einem engen gegenseitigen Abhängigkeitsverhältnis, daher bezeichnet man mit Nennung eines Wortes die verwendete Technik im allgemeinen genügend. In Spalte I ist der Stand der Lampe genannt, in II das Wort Untersuchung, III Durchleuchtung, IV Aufnahme, V Bild, VI Ansicht als Grundwort gewählt, in VII ist die Körperstellung genannt. Das Wort „Röntgen" ist als hier selbstverständlich und daher unnötig überall ausgelassen.

Die minder wichtigen und minder guten Ausdrücke sind eingeklammert, die noch dazu zweideutigen und daher zu vermeidenden Ausdrücke sind auch mit schrägen Lettern gedruckt.

Aus der inneren Station (Oberarzt Prof. Bittorf) des Reservelazaretts I Leipzig.

Über Interkostalneuritis infolge Mißbildung einer Rippe.

Von

Frommhold, F. U. A.

(Hierzu Tafel XXXII, Fig. 3.)

Folgender kürzlich auf der Station beobachtete Fall scheint der Mitteilung wert:

Feldwebelleutnant E. klagt seit vier Wochen über heftige Schmerzen in der linken Seite in Höhe des Rippenbogens, nachdem schon seit Jahren hier dumpfer Druck bestanden hatte. Die Schmerzen treten besonders nach längerem Stehen auf und werden dann immer heftiger. Eine kleinere Erleichterung verschaffte ihm dann das Stützen der linken Seite, bez. Einlegen des linken Armes in dieselbe. Beim Hinlegen lassen die Schmerzen langsam nach.

Die Untersuchung des 43jährigen, sonst ganz gesunden Mannes ergab eine Druckempfindlichkeit in der Gegend der zwölften Rippe links neben der Wirbelsäule, Hyperästhesie und Hyperalgesie im Bereich des 11. (—12.) Thorakalnerven, eine sehr deutliche Abschwächung bez. fast völlige Aufhebung des linken Bauchdeckenreflexes und beim Stehen eine leichte Haltungsanomalie, indem die linke untere Brust- und Bauchseite vorgedrängt gehalten wurden,

Digitized by Google

In der Röntgenaufnahme (vgl. Abb.) zeigt sich die 11. linke Rippe etwas breiter, unregelmäßiger und schräger abwärts gestellt als die entsprechende rechte. Die 12. linke Rippe stellt nur einen ganz kurzen, dünnen, fast horizontal verlaufenden Spieß dar, der ziemlich dicht — die Aufnahme ist im Liegen hergestellt, dadurch ist die Entfernung vergrößert — an die 11. Rippe herantritt. Die rechte 12. Rippe ist normal gebildet.

Es handelt sich hier demnach um eine Neuritis des 11. (—12.) Interkostalnerven links (Gefühls-, Reflexstörungen), die durch den Druck einer mißbildeten 12. Rippe auf die 11. Rippe bedingt ist.

Eine vorhergegangene Erkältung hatte die stärkeren Störungen ausgelöst, während der Druck das eigentliche ursächliche Moment darstellt. So werden die Angaben des Kranken über Besserung durch Bettruhe, Unterstützung und Entlastung der linken Seite verständlich.

Es handelt sich jedenfalls um ein seltenes Ereignis, das seine recht häufigen Analogien in den Interkostalschmerzen der Kyphoskoliotiker hat. Auch diese sind durch den Druck der sich gegenseitig überkreuzenden, verlagerten Rippen, oder durch Druck des Hüftbeinkammes auf die untersten Rippen bedingt und werden ebenfalls durch Unterstützung (Korsett), Hinlegen usw. gebessert.

Eine andere Gruppe ganz verwandter Störungen sind die Neuritiden bei (akzessorischen) Halsrippen. Auch bei dieser angeborenen Mißbildung kommt es, wie hier, erst im späteren Leben zu Störungen.

Herrn Oberarzt Prof. Bittorf danke ich verbindlichst für die Überlassung dieser Beobachtung zur Veröffentlichung.

Internationale Fachliteratur.

Journalliteratur.

Münch. med. Wochenschr. 1916. Nr. 41.

Friedrich und Krönig: **Die Strahlenbehandlung des Brustkrebses.** Die Strahlenbehandlung ist dem operativen Verfahren vorzuziehen. Es war durchschnittlich möglich, den Tumor bei einer einmaligen Bestrahlung, deren Dosis = 40 Entladungen des Elektrometersystems betrug, zu weitgehender Rückbildung bis zum vollkommenen Verschwinden zu bringen. Sind die Geschwülste groß oder liegen sie tief im Drüsengewebe, dann konnte mit Radium und Mesothorium, das im übrigen gleichwertig den Röntgenstrahlen war, kein Erfolg mehr erzielt werden. Besteht schon Kachexie oder Metastasenbildung, dann ist auch von der Strahlentherapie nichts mehr zu erhoffen.

Freud: **Aufgaben und Schwierigkeiten der Röntgenuntersuchung Gastroenterostomierter. Lösung durch Verwendung der Duodenalsonde.** Die Prüfung der Durchgängigkeit einer Gastroenterostomie sowie die gleichzeitig am Pylorus bestehenden Verhältnisse sind wiederholt zum Gegenstand röntgenologischer Untersuchung gemacht worden. Allein die einfache Durchleuchtung mit Kontrastmahlzeit genügt nicht, da sie die Funktion nicht mit Sicherheit erkennen läßt. Vielmehr ist es notwendig, gleichzeitig die Duodenalsonde einzuführen und dann systematisch vor dem Schirm nach folgendem Schema zu prüfen: 1. Einführung der Sonde bis Strich 45. 2. Nachschluckenlassen in aufrechter Körperhaltung unter Schirmkontrolle. 3. Wandernlassen der Sonde bis zum tiefsten Punkt in der Anastomosenschlinge. 4. Versuch der Einführung in die andere Schlinge. 5. Anfüllung der Anastomosenschlinge mit Kontrastmahlzeit durch die Sonde. Nach der Entleerung genaue Kontrolle auf zurückbleibende Flecke (Ulcus jejuni?). 6. Untersuchung des Fistelrings auf Druckschmerzhaftigkeit. 7. Untersuchung des Fistelrings auf Nischenbildung. 8. Bei nicht funktionierender Anastomose Untersuchung des Verhältnisses am Pylorus.

Nr. 46. Schäfer: **Die Weskische Geschoßharpunierung. Leitsätze zu einer schulgemäßen Operationstechnik der Geschoßentfernung auf Grund praktischer Erfahrungen.** Folgende Leitsätze werden aufgestellt: Die Feststellung des anatomischen Ortes des Steckschusses ist in schwierigen Fällen für die chirurgische Indikationsstellung unerläßlich. Sie allein genügt nicht als Unterlage für den operativen Eingriff; dem Chirurgen müssen außerdem eindeutige Beziehungen eines oder mehrerer Hauptpunkte zum Steckschuß an die Hand gegeben werden. Die Steckschußentfernung unter röntgenoskopischer Leitung durch die Untertischröhre wird nur in großen Speziallazaretten in der Hand vereinzelter

Digitized by Google

Spezialisten gute Resultate liefern. Als schulgemäße, überall andwendbare und bequeme Methode steht an erster Stelle die Weskische Geschoßharpunierung mit Lokalisationskanüle und Leitdraht. Sie ist die Methode der Wahl für alle Fälle, in denen die Punktion durchführbar ist.

Nr. 43. Amann: **Ein steriler Durchleuchtungsschirm zum Gebrauche bei der operativen Entfernung von Fremdkörpern.** Der Schirm wird mit einem sterilen Überzug versehen, der an seiner Vorderseite ein rundes Glasfenster trägt.

Nr. 47. Baath: **Zur röntgenologischen Lagebestimmung von Fremdkörpern.** Kleine Abweichung von der Originalmethode Fürstenaus: Verschiebung der Röhre um 8 cm. An Stelle des Meßzirkels kommt eine besondere Kurve zur Anwendung, auf der sofort alle notwendigen Werte abgelesen werden können.

Berl. klin. Wochenschr. 1916. Nr. 42.

Nolting: **Geschoßharpunierung nach Weski.** Das Verfahren hat sich sehr gut bewährt, jedoch muß der Kranke bei der Operation genau die gleiche Lage einnehmen, die er bei der Operation gehabt hat.

Nr. 52. Schmidt: **Das moderne Verfahren bei Steckschüssen.** Zunächst wird der Verletzte durchleuchtet und das Geschoß durch zwei Punkte auf der Haut fixiert. Dann findet eine Lokalisation mit einer der üblichen Methoden statt. Die Kugel wird unter Zuhilfenahme der unter dem Operationstisch befindlichen Röntgenröhre entfernt, wobei das Geschoß zunächst durch eine Fremdkörperzange fixiert wird, unter deren Führung dann die Extraktion stattfindet. Für schwierige Fälle ist die Überweisung an besondere Stationen zu fordern.

Deutsche med. Wochenschr. 1916. Nr. 40.

Eisenlohr: **Fremdkörperlokalisation oder Tiefenbestimmung?** Eine Zusammenstellung der gebräuchlichen Methoden. Dem Hasselwanderschen Verfahren, das wohl von anderen Methoden an Einfachheit, aber nicht an Sicherheit übertroffen werden kann, ist der Vorzug zu geben.

Zentralblatt f. Chir. 1917. Nr. 8.

Selberg: **Schrapnellkugel in der Cauda equina. Wandern der Kugel im Duralsack.** Ein durch eine Schrapnellkugel in der linken Flanke Verwundeter hatte heftige Schmerzen im linken Bein. Eine Röntgenaufnahme der linken Hüfte ergab kein Resultat. Später gesellten sich Schmerzen in der rechten Kniekehle hinzu. Jetzt wurde eine Schrapnellkugel in der Mitte des V. Lendenwirbels nachgewiesen, doch konnte das Geschoß an dieser Stelle nicht gefunden werden. Zunächst waren die Schmerzen verschwunden, traten jedoch bei jedem Lagewechsel wieder auf. Ein neues Bild zeigte das Geschoß jetzt in Höhe des III. Lendenwirbels. Operative Entfernung. Heilung.

Nr. 11. Fieber: **Zur Frage der Behandlung von Röntgenschädigungen der Haut mit Radium.** Verfasser beschreibt seine eigene Krankengeschichte: 1903—05 Beschäftigung mit Röntgenstrahlen. 1908 erste Zeichen der Schädigung, zu der bald Teleangiektasien und Hyperkeratose mit Blutungen traten, 1913 Behandlung der Teleangiektasien mit Radium. Die entschiedene Besserung wurde durch die Mobilmachung unterbrochen, so daß später doch noch das Röntgenulkus an der Hand operativ angegangen werden mußte. Verf. rät auf Grund dieser Erfahrung dringend von der Radiumbehandlung ab.

Nr. 19. Schäfer: **Die Vertikalpunktion von Knochensteckschüssen.** Auch Knochensteckschüsse lassen sich sehr gut vertikal punktieren mit Hilfe eines kleinen, dünnen Knochenbohrers. Man geht dann aber nicht direkt am Knochenbohrer entlang, um ihn nicht zu lockern, sondern geht in einem spitzen Winkel auf das Ende des Bohrers zu.

Nr. 27. A. Borchard: **Geschoßentfernung nach der Methode der Vertikalpunktion von Weski.** B. ist mit dem Verfahren sehr zufrieden, denn es gibt auch dann noch richtige Werte, wenn sich während der Operation eine Umlagerung des Kranken als notwendig erweist. Hayward.

Wiener klinische Wochenschrift. 1916, Nr. 33.

Ehrmann-Wien: **Demonstration radiotherapeutischer Erfolge bei entzündlichen und hereditären Hauterkrankungen.** Bei der Dermatitis herpetiformis Dühring als auch bei der Erythrodermie exfoliativa handelt es sich darum, daß die Widerstandsfähigkeit der Epidermis durch die Bestrahlung gesteigert wird, so daß sie den in den Gefäßen des Papillarkörpers sich abspielenden Prozessen eine stärkere Resistenz darbieten. Während aber bei der sekundären Erythrodermie hiermit allen Anforderungen entsprochen ist, muß man sich doch sagen, daß bei der Dermatitis die innen wirkenden Ursachen wohl kaum durch die Bestrahlung aufgehoben werden. Skleroderma pigmentosum und Keratoma palmare hereditarium wurden durch Radium günstig beeinflußt resp. geheilt.

Nr. 38, 39. K. Ullmann: **Über Enuresis militarium.** In fast 70% der Fälle fanden sich leichte Anomalien, Assymetrien oder Spaltungen der Wirbeldornfortsätze, ein tieferes Hinabreichen des Hiatus superior oder ein höheres Hinaufreichen des inferior gegenüber den normalen Röntgenbildern dieser Partie. (Ref hat große Reihenuntersuchungen durchgeführt, kann sich aber keineswegs zu der Überzeugung bekennen, daß bei Bettnässern ein besonders typischer Kreuzbeinbefund zu erheben sei.)

Digitized by Google

Nr. 41. W. Hausmann-Wien: **Über Hämolyse durch Radiumstrahlen.** In Agarplatten suspendierte rote Blutkörperchen werden durch Radiumstrahlung hämolysiert. Diese Wirkung auf die Erythrocyten ist der β-Strahlung zuzuschreiben.

Nr. 46. Josef Freud-Wien: **Zur radiologischen Diagnose der Dissemination des primären Schleimhautsarkoms des oberen Dünndarms auf den Dünndarm.** Schlußsätze: Das typische primäre Sarkom des oberen Dünndarms kann radiologisch erkannt werden. Die Metastasen des typischen primären Sarkoms des oberen Dünndarms auf den Dünndarm können radiologisch erkannt werden.

Nr. 49. Gottwald Schwarz-Wien: **Über die Erkennbarkeit einer bestimmten Form von chronischer Gastritis im Röntgenbilde und deren Bedeutung für die Ulcusdiagnose.** Die interessante Arbeit kommt zu folgenden Schlüssen: Eine bestimmte Form von chronischer Gastritis ist im Röntgenbilde daran erkennbar, daß der ausgiebig mit Kontrastbrei belastete, im Stehen untersuchte Magen eine unverstreichbare „Kerbung", „Lappung", „Zackung", „Zerfransung" des Schattens an der großen Kurvatur zeigt. Die Röntgensichtbarkeit dieser Gastritis beruht auf gesteigerter Faltenbildung der entzündlich geschwollenen Schleimhaut unter Mitwirkung der Muscularis mucosa („Gastritis rugosa"). Der Befund einer Gastritis rugosa spricht für das Bestehen eines Ulcus ventriculi oder duodeni und ist zumindest als keine gleichgültige Erscheinung anzusehen.

1917. Nr. 6. Fonyó-Budapest: Ein **Acardiacus acephalus.** Kasuistische Mitteilung mit Röntgenbild. Keine Andeutung von Schädelknochen, Fehlen des Sternums. Rumpfknochen vollständig. Das Gliedmaßenskelett besteht gemäß seiner Entwicklung aus 1—3 cm langen und mehreren kleinen Knochen. Im Karpus und Tarsus sind ein bis zwei Knochenpunkte, es sind sogar Spuren von Metakarpal- und Metatarsalknochen zu sehen.

Nr. 7. Deutsch-Wien: **Tiefenbestrahlung der Milz bei Malaria.** Auf Grund der in der Literatur niedergelegten biologischen und Laboratoriumserfahrungen müßte die Summe einer idealen Wirkung in einer elektiven Wirkung auf die Parasiten, in einer Anregung der spezifischen Reaktion der Milzgegend gegen die Parasiten, in einer Steigerung der Erythropoiese und in einem vermehrten Anreiz der Phagocytose zum Ausdruck kommen. Behandelt wurden 27 Fälle, davon 10 mit Tertiana- und 17 mit Tropikaplasmodien. Harte Röhren, 3 mm Aluminiumfilter, 20 cm Fokushautdistanz. Drei bis vier Felderbestrahlung der Milz je nach ihrer Größe. Einzeldosis zwischen 9 und 20 x. Ein bis drei Serien mit 0—8 Tagen Intervallen. Gesamtdosis bis 200 x, wobei ein Milzquadrant bis 50 x innerhalb 3—4 Wochen erhielt. 7 Tertianafälle wurden geheilt, bei den chronischen Tropikafällen waren die Erfahrungen nicht so gute. 9 Fälle blieben refraktär, 4 hatten Anfallspausen bis zu 4 Wochen, bei 4 anderen gelang es, eine durch eine mehrmonatige Beobachtung sichergestellte Fieber- und Plasmodienfreiheit zu erzielen. Im ganzen entsprechen die Resultate nicht den theoretischen Voraussetzungen, aber ebenso gewiß ist es nach Ansicht des Verf., daß es durch die Milzbestrahlung gelingen kann, chronische Malariakranke zu heilen.

Nr. 11. v. Eiselsberg: **Über Geschoßlokalisierung und Entfernung unter Röntgenlicht.** v. E. empfiehlt die Methode der Operation unter Röntgenkontrolle aufs wärmste. Dieselbe hat sich ihm stets als brauchbar bewährt und entspricht allen chirurgischen Forderungen bezüglich Operation und Asepsis. Trotz der ausgezeichneten Leistungsfähigkeit der Methode fühlt sich v. E. aber nicht veranlaßt, die Indikation zur Entfernung von Geschossen weiter zu stecken.

Nr. 15. Riehl: **Zur Radium-Emanationstherapie.** Die Verhältnisse in manchen Emanatorien bedürfen noch der Kontrolle. Emanation in Form von Umschlägen, Spülungen u. dgl. sind anzuraten.

Nr. 18. A. Kapelusch und P. Orel-Wien: **Ein Beitrag zur Röntgentherapie der chirurgischen Tuberkulose, besonders der Gelenks- und Knochenerkrankungen.** Auf Grund eines Materials von 300 Fällen kommen die Autoren zu der Überzeugung, daß durch energische Röntgenbehandlung ein großer Teil der chirurgischen Tuberkulosen geheilt oder bis zur Arbeitsfähigkeit gebessert werden kann. Die Behandlung soll möglichst frühzeitig beginnen.

H. Wachtel: **Über die therapeutische Beeinflussung der Erfrierungen durch Röntgenbestrahlungen.** Tiefentherapiestrahlen mit 2 mm Aluminiumfilter, pro Feld 6 H = $^2/_3$ der Erythemdose am vorhandenen Instrumentarium. Mehrfelderbestrahlung. Bei keinem Falle Verschlimmerung, einige Fälle blieben stationär. Die meisten wurden bedeutend gebessert. W. kommt zu folgenden Schlußsätzen: Entsprechende Röntgenbestrahlung bessert in der überwiegenden Mehrzahl der Fälle den Krankheitsverlauf der Erfrierungen. Bei frischen, oberflächlichen Erfrierungen trat das Wiedererwachen der Sensibilität an den bestrahlten Füßen um vier bis fünf Tage früher auf, wie an den unbestrahlten. Bei tiefen Erfrierungen verkürzte die Bestrahlung die Dauer der Demarkation und Abstoßung der nekrotischen Teile um zwei bis drei Wochen. Die eventuell vorhandene feuchte Gangrän besserte sich auffallend. Einige ganz frische Fälle mit bedenklichen ersten Erfrierungssymptomen gingen so zurück, daß an ein Aufhalten des Krankheitsprozesses zu denken ist. Als therapeutisches Agens ist die Hyperämie anzusehen, welche sich im bestrahlten Bezirke und seiner Umgebung innerhalb 24 Stunden nach der Bestrahlung einstellt.

Haenisch (Hamburg.)

Druck von Hesse & Becker in Leipzig

Digitized by Google

Digitized by Google

Digitized by Google

Fig. 1.

Fig. 2.

Fig. 3.

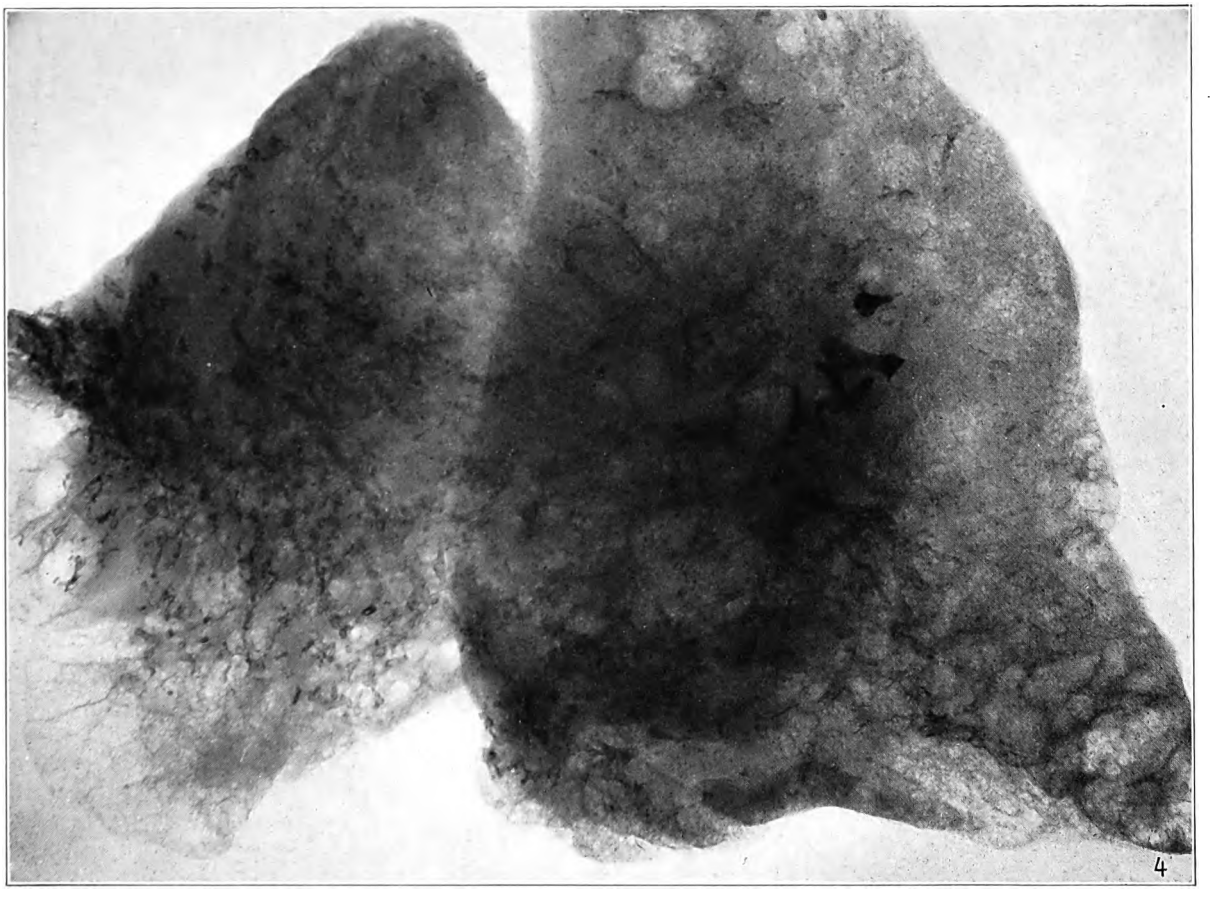

Fig. 4.

Digitized by Google

Digitized by Google



Fig. a. Sekt. 2500/1913. 22j. ♂



Fig. b. Sekt. 1269/1914. 32j. ♂



Fig. c. Sekt. 1269/1914. 32j. ♂



Fig. d. Sekt. 1269/1914. 32j. ♂



Fig. e. Sekt. 1269/1914. 32j. ♂



Fig. f. Sekt. 1269/1914. 32j. ♂

Digitized by Google

Digitized by Google

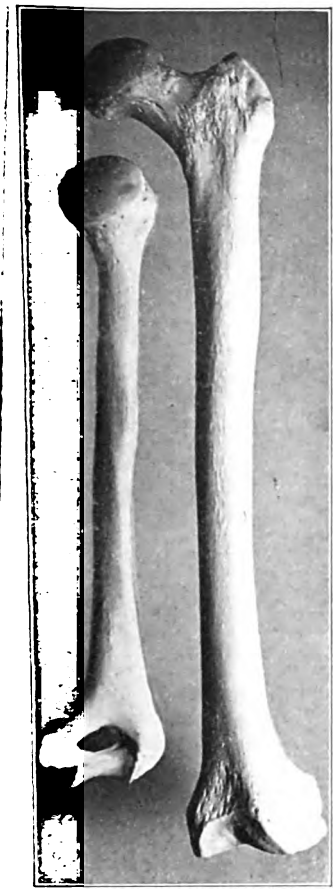

Fig. g.
Sek. 1342/1914. 47 j. ♂

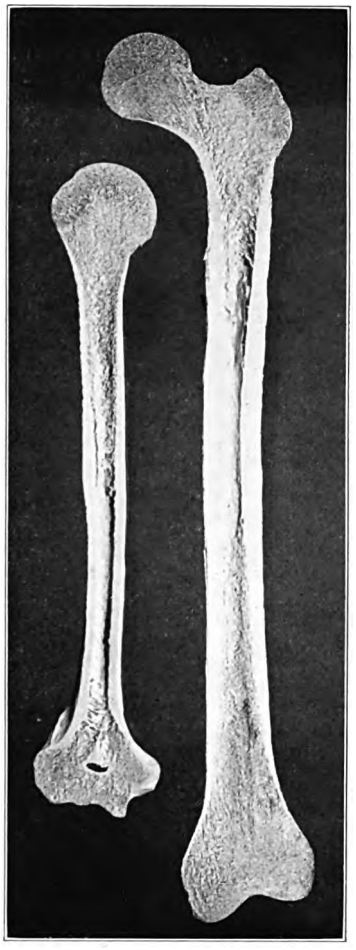

L

Fig. h.
Sekt. 278/1914
21 j. ♂



R

Fig. i.
Sekt. 278/1914
21 j. ♂

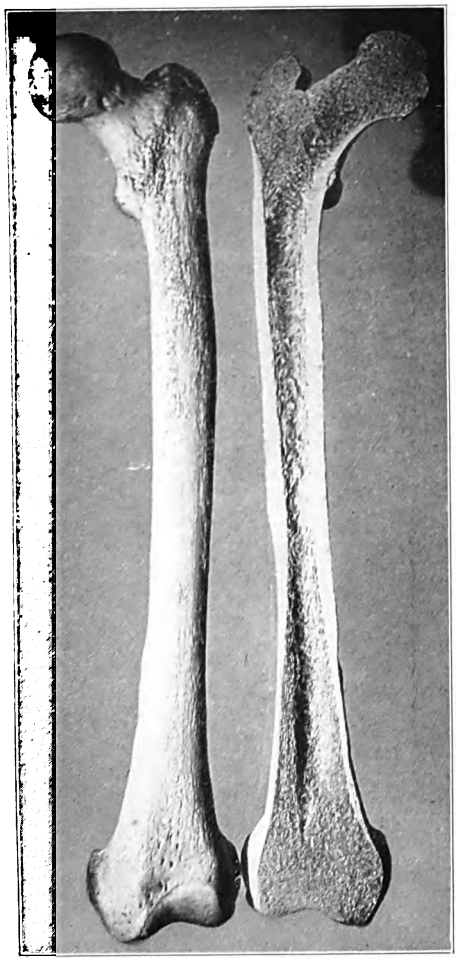

L *R*

Fig. k.
Sekt. 1828/1914





L *R*

Fig. l.
Sekt. 1828/1914. 36 j. ♀

Digitized by Google

Digitized by Google

Fig. m.
Sekt. 1161/1915
22j. ♂

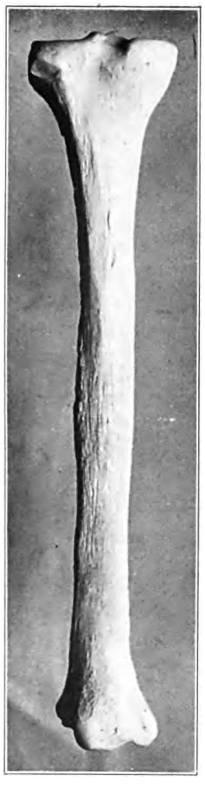

Fig. n.
Sekt. 1161/1915
22j. ♂

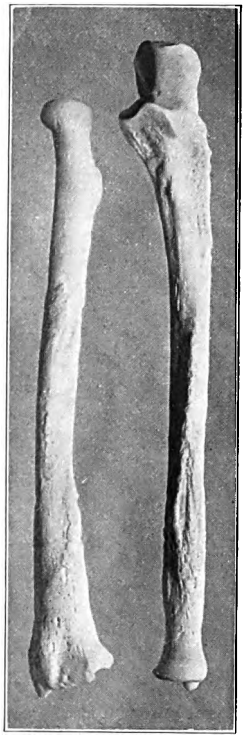

Fig. o.
Sekt. 1161/1915
22j. ♂

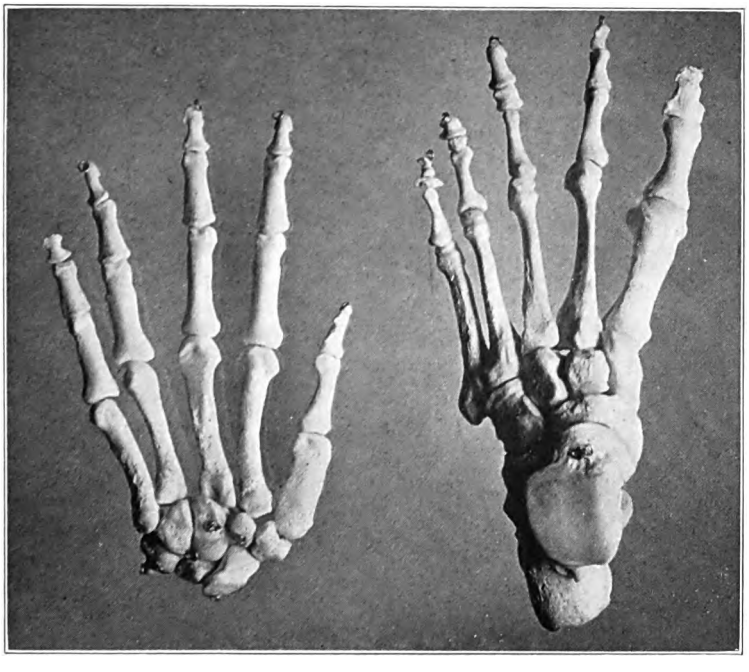

Fig. p.
Sekt. 1161/1915
22j. ♂



Fig. o'.
Sekt. 1269/1914
32j. ♂

Digitized by Google

Digitized by Google



Fig. 1.
S. 2500/1913
22j. ♂ l.

Fig. 2.
S. 2500/1913
22j. ♂

Fig. 5.
Pioch 57/1913

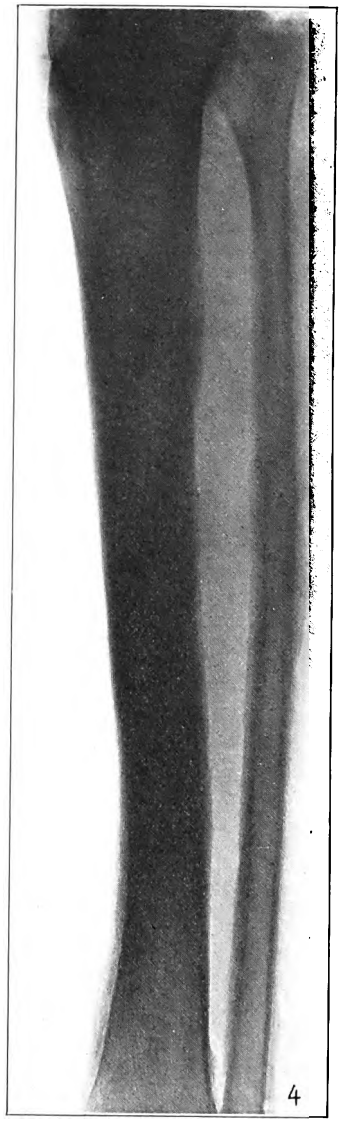

Fig. 4.
S. 2500/1913

Fig. 3. S. 2500/1913

Fig. 6.
Pioch 57/1915

Digitized by Google

Digitized by Google

Fig. 7.
S. 1269/1914
32j. ♂



Fig. 9.
S. 1269/1914
32j. ♂

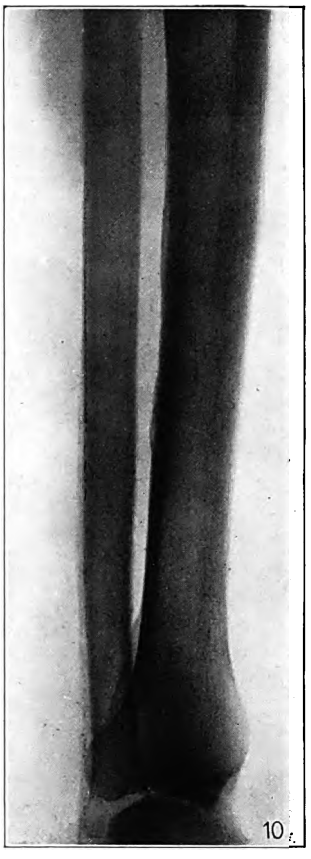

Fig. 10.
S. 1269/1914
32j. ♂

Fig. 8.
S. 1269/1914
32j. ♂

Fig. 11.
S. 1269/1914
32j. l.

Fig. 12.
S. 2500
22j. ♂ r.

Digitized by Google

Digitized by Google

Fig. 13. S. 278/1914. 21j. ♂ l. Oberarm



Fig. 14.
S. 1161/1915
l. Oberarm

Fig. 18.
S. 1161/1915
22j. ♂ links

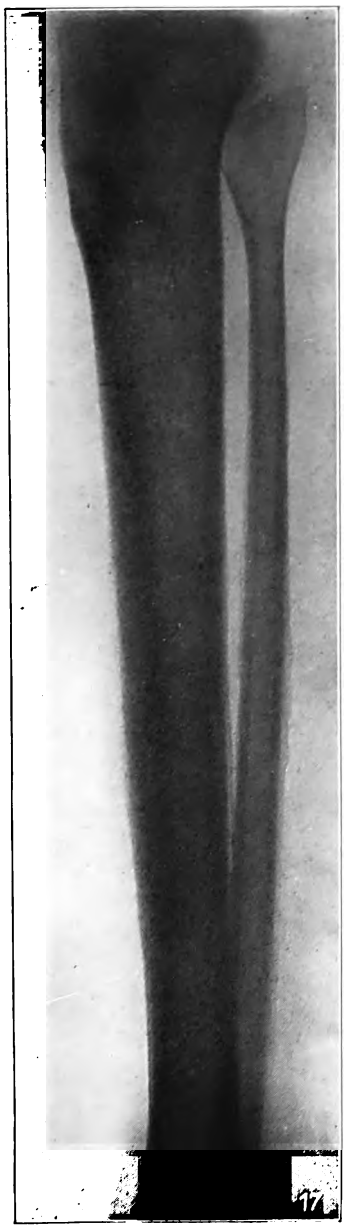

Fig. 17. S. 1161/1915. 22j. ♂ l. Unterschenkel

Fig. 15.
S. 1161/1915
22j. ♂ links

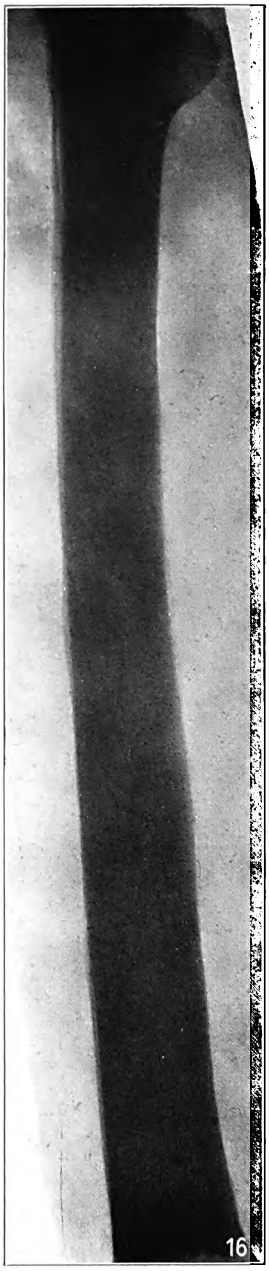

Fig. 16.
S. 1161/1915
l. Oberschenkel

Digitized by Google

Digitized by Google

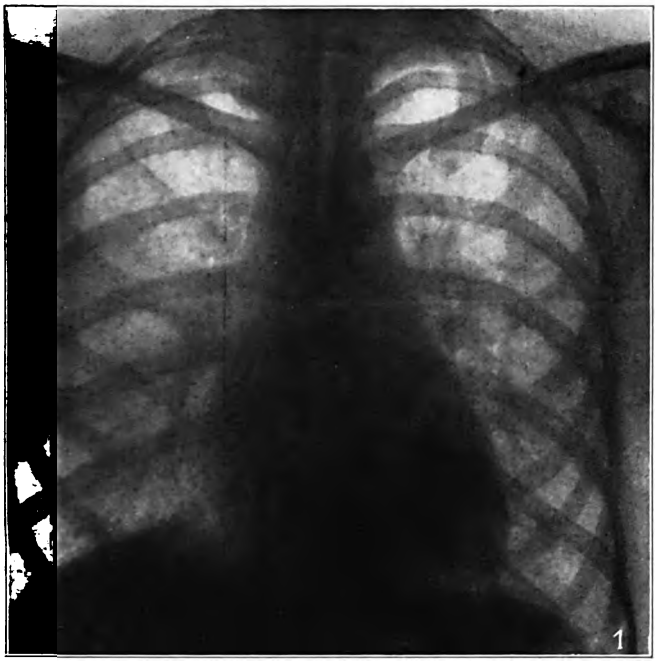

Fig. 1.

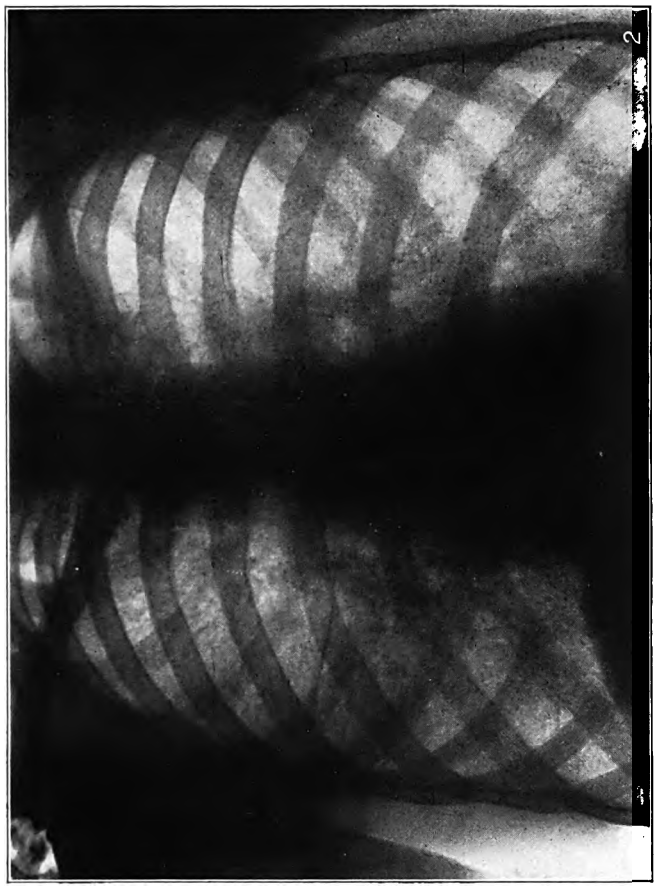

Fig. 2.

Fig. 3.

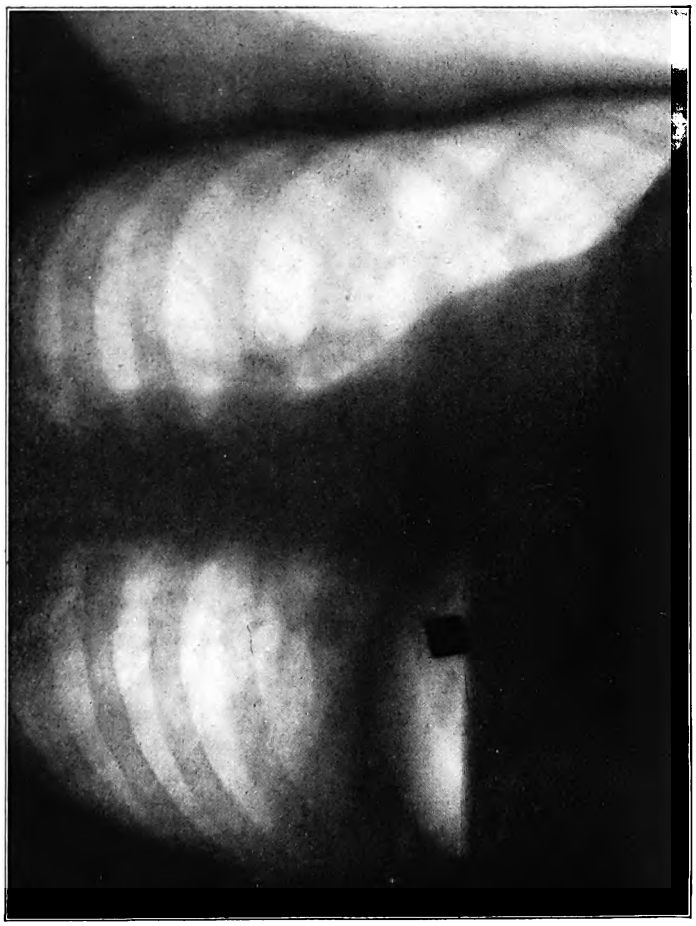

Fig. 4.

Digitized by Google

Digitized by Google

Aus der Röntgenabteilung der Unterrichtsanstalt für Staatsarzneikunde der Universität Berlin: Direktor Geheimrat Professor Dr. Straßmann.

Über gasfreie Röntgenröhren.

(Nach einem in der Berliner Röntgenvereinigung am 20. I. 18 gehaltenen Vortrag.)

Von

Dr. **Bucky**, Vorstand der Abteilung.

Über die neuen gasfreien Röntgenröhren besteht bereits eine verhältnismäßig große Literatur, so daß es bei dem heutigen Stande dieses Gebietes fast überflüssig erscheinen muß, mehr oder weniger bekannte Dinge nochmals auseinanderzusetzen. Wenn wir aber die dem Arzt zugänglichen Veröffentlichungen durchblättern, so fällt es auf, daß die Mehrzahl der einzelnen Autoren immer nur die eine Art der bisher im Handel käuflichen Röntgenröhrensysteme, also entweder die Lilienfeld- oder die Coolidgeröhre wirklich von Grund auf studiert hat oder auch immer nur mit einer der beiden Röhrensysteme gearbeitet hat. Verhältnismäßig wenige Ärzte hatten Gelegenheit, vergleichsweise und nebeneinander mit beiden zu arbeiten. Die einzige ausführliche und vom Standpunkt des Arztes kritisch durchgearbeitete Veröffentlichung über beide Systeme stammt von Albers-Schönberg (d. Zeitschrift, Band XXIV, Heft 5), aber auch diese noch aus einer Zeit, wo Albers-Schönberg keine genügenden Erfahrungen, namentlich bezüglich der Coolidgeröhre für Tiefentherapie (wie er selbst angibt), zur Verfügung standen. Dasselbe gilt für die Publikationen von Holzknecht. Der Grund hierfür bei diesen beiden Forschern liegt darin, daß sich nicht allein beide Systeme noch mehr oder weniger in der Entwicklung befinden, sondern daß auch die Verhältnisse, wie sie der Krieg mit sich bringt, auf diese Arbeit hemmend eingewirkt haben. Das ist recht mißlich für den Arzt, der sich eines der beiden Systeme anzuschaffen gedenkt. Nur kritische Vergleiche, die nicht den Eindruck der Einseitigkeit erwecken können, sind für ihn brauchbar, um sich für eines der beiden Systeme zu entscheiden. Nach dem Kriege wird aber für viele Kollegen die Frage der Neuanschaffung aktuell, und es wäre aus diesem Grunde durchaus zu begrüßen, wenn sich so manche der noch schwebenden Fragen mit oder ohne Hilfe der beteiligten Firmen lösen ließen.

Wir waren nicht in der glücklichen Lage, beide Systeme selbst praktisch nebeneinander erproben zu können, da uns die Mittel nicht zur Verfügung standen. Aus diesem Grunde soll ausdrücklich hervorgehoben werden, daß sich diese Ausführungen zunächst auf die theoretischen Grundlagen auf Grund der Publikationen der Autoren der Röhren und der beteiligten Firmen beziehen. Es sollte versucht werden, diese nicht ganz unkomplizierten und oft speziell physikalischen Fragen dem Verständnis des Arztes nahezubringen, um es ihm zu ermöglichen, sich darüber ein eigenes Urteil zu bilden. Da wir über eine ausreichende praktische Erfahrung bezüglich der Coolidgeröhre verfügen, haben wir keinen Anstand genommen, darüber auch in diesen Ausführungen zu berichten; jedoch verwahren wir uns durchaus dagegen, daß damit etwa ein Urteil über den Wert des einen Systems gegenüber dem anderen gefällt werden sollte.

I. Gashaltige Röhren.

Ganz gleich, auf welchem Wege wir bisher Röntgenstrahlen erzeugten, stets handelt es sich dabei um die Umsetzung einer Energieform in eine andere. Um Röntgenstrahlen hervor-

Digitized by Google

zubringen, steht uns bisher der einzige Weg zur Verfügung, enorm schnell bewegte Teilchen abzubremsen[1]). Bei dieser Bremsung entstehen dann im sogenannten überall vorhandenen, also auch im Röhreninneren befindlichen Weltenäther Röntgenstrahlen. Ein Beispiel möge die dabei auftretenden Erscheinungen näherbringen. Ein Stein, der ins Wasser fällt, erzeugt auf der Wasseroberfläche Wellenbewegungen. Die Bewegungsenergie des fallenden Steines, die ihre Quelle in der Anziehungskraft der Erde besitzt, setzt sich dabei in Wellenbewegungen des Wassers um. Der Stein bleibt schließlich auf dem Grunde des Gewässers liegen, er hat seine freie Energie an das Wasser abgegeben; dieses bleibt eine Zeitlang in Bewegung. Weder der Stein noch das Wasser werden dabei in ihrer Zusammensetzung verändert. Die Materie bleibt als solche in ihrer charakteristischen Form erhalten und allein die Bewegungsenergie zeigt sich in neuer Gestalt. Der geradlinige Fall hat sich in Wellenbewegung umgesetzt, Form und Richtung der Bewegung haben sich verändert und die Bewegung ist von der einen Materie auf die andere übertragen worden. So kindlich dieses „Experiment" erscheint, so enthält es doch alle diejenigen charakteristischen Erscheinungen, die wir zum Verständnis der Röntgenstrahlenerzeugung brauchen. An die Stelle des Steins treten hierbei die sogenannten Elektronen, die wir uns als kleinste elektrische Masseteilchen vorstellen, das Wasser entspricht dem Weltenäther. Für gewöhnlich werden zur Erklärung dieser Vorgänge die sogenannten Kathodenstrahlen herangezogen. Es heißt dann, daß beim Durchtritt eines hochgespannten Stromes durch eine relativ luftleere Röhre am negativen Pol (Kathode) Kathodenstrahlen entstehen, die beim Aufprall auf die Antikathode Röntgenstrahlen erzeugen. In der Tat bestehen aber die Kathodenstrahlen nur aus kleinsten elektrischen Masseteilchen (Elektronen), die zwar an und für sich unsichtbar sind, deren Weg jedoch unter gewissen Umständen als bläulicher Streifen in Erscheinung treten kann. Es fallen also die Elektronen zur Antikathode etwa wie der Stein zur Erde. Aber erst der Aufprall der Elektronen auf die Antikathode erzeugt Röntgenstrahlen im Äther. Wir brauchen also zur Erzeugung von Röntgenstrahlen: 1. Elektronen, die auf irgendeine Weise freigemacht werden müssen, 2. eine Kraft, die die Elektronen in schnelle Bewegung setzt und 3. eine Äther enthaltende Vorrichtung, in der die Elektronen abgebremst werden.

Alle unsere Röntgenröhren, ob gashaltige oder gasfreie, gehen von diesem Vorgange aus. Nur durch die Art des Ursprunges der Elektronen unterscheiden sie sich voneinander.

Unsere alten gashaltigen Röhren enthalten, wie schon der Name sagt, einen gewissen Gasrest, der nicht unter ein bestimmtes Minimum sinken darf. Wie jeder Körper, besteht auch das Gas aus kleinsten Teilchen (Atomen), die weder durch physikalische noch durch chemische Maßnahmen ohne Zerstörung ihrer charakteristischen Zusammensetzung weiter verkleinert werden können. Diese Unteilbarkeit verhalf ihnen ja zu ihrem Namen (Atom). Die neueren Forschungen des letzten Jahrhunderts haben nun gezeigt, daß diese Atome im elektrischen Sinne nicht als unteilbar gelten können, d. h. das Atom enthält doch noch Bestandteile, die unter elektrischen Einflüssen ihre Wesensart erkennen lassen und sich sogar voneinander trennen. Diese Trennung geht nach dem elektrischen Gesetz, daß: gleichnamige elektrische Ladungen sich abstoßen und ungleichnamige sich anziehen, vor sich. Es haben nämlich die elektrischen Bestandteile des Atoms verschiedenartige elektrische Ladungen, und zwar gruppieren sich um einen elektrisch-positiven Atomkern elektrisch-negative Teilchen, die wir bereits als Elektronen kennen gelernt haben. Der für sich allein bestehende Atomkern, von dem also alle Elektronen abgestreift sind, heißt dann Ion. Haften aber noch eine Minderzahl von Elektronen am Atomkerne, so wird dieses ganze Gebilde Atomrest genannt. Für gewöhnlich sind gerade so viele Elektronen um den Atomkern vorhanden, daß sich ihre verschiedenartigen Ladungen die Wage halten, dann wird das Atom nach außen keine Ladung aufweisen, da sich die Wirkungen der Ladungen von Atomkern und Elektronen neutralisieren; dagegen wird der

[1]) Abgesehen von den Gammastrahlen des Radiums (natürlicher Vorgang).

Digitized by Google

Atomrest nach außen hin positiv-elektrisch geladen erscheinen, da er ja zu wenig Elektronen besitzt, ebenso wird das Ion elektrisch-positiv reagieren. So ist also der Gasrest in der gashaltigen Röhre beschaffen, d. h. es befinden sich in ihm Atome, deren Bestandteile (Kerne und Elektronen) auf elektrische Einflüsse reagieren. Die Trennung der Elektronen von den Atomkernen kann aber auch unter anderen Einwirkungen vor sich gehen, z. B. schon durch Lichteinwirkung. Dann kommt es dazu, daß im Gase vereinzelte freie Ionen vorhanden sind. Wir nennen diese Trennung Ionisation. Legen wir nun an eine derartige Röhre, die freie positive Ionen, wenn auch in geringer Zahl enthält, den Hochspannungsstrom an, so werden die Ionen entsprechend dem oben angeführten Ladungsgesetz angezogen. Sie fliegen mit zunehmender Geschwindigkeit zum negativen Pol (Kathode). Bei dem Aufprall lösen sich nun weiterhin von der metallischen Elektrode (Kathode) Elektronen, die in jedem Metall vorhanden sein müssen, ab, die nun ihrerseits von der negativen Kathode entsprechend dem obigen Ladungsgesetz abgestoßen werden und auf die Antikathode zufliegen. Diese Elektronen bilden die bekannten Kathodenstrahlen. Es sind also die freien Ionen, die die Elektronen auf der Kathode auslösen. Je mehr Ionen vorhanden sind, um so mehr Strom wird durch die Röhre fließen, denn die Elektronen und Ionen sind allein die Transportmittel für den elektrischen Strom. Auf ihrem Wege zur Kathode stoßen die Ionen mit den überall im Gas verteilten Atomen zusammen. Der Anprall ist dabei, wenn die Ionen größere Geschwindigkeiten erlangt haben, so heftig, daß die Atome allein schon durch den heftigen Stoß in ihre Bestandteile (Ionen und Elektronen) zersplittern. Es werden also durch den Stoß neue Ionen frei (Stoßjonisation), die sich nun den ursprünglich vorhandenen Ionen auf ihrem Fluge zur Kathode anschließen, ebenso wie die aus den zertrümmerten Atomen freiwerdenden Elektronen mit den von der Kathode herstammenden Elektronen zur Antikathode fliegen. Damit kommt es zu einer beträchtlichen Vermehrung der Elektronen (Kathodenstrahlen), die noch weiter ihrer Zahl nach erhöht werden, dadurch, daß die aus Atomen bei der Zersplitterung freiwerdenden Ionen bei ihren Aufprall auf die Kathode auch ihrerseits neue Elektronen von dieser auslösen[1]). Es kommen demnach die die Kathodenstrahlen bildenden Elektronen zum Teil aus der Kathode, zum andern Teil aus zertrümmerten Atomen. Auf diese Weise werden also in der gashaltigen Röntgenröhre Elektronen freigemacht. Wie bereits oben erwähnt, erhalten die Elektronen dabei ihre Bewegungsrichtung von der Kathode, die ja zu ihnen gleichnamig (negativ) geladen ist. Dabei hängt die Beschleunigung, die die Elektronen erfahren, von der Höhe der angelegten Spannung ab, d. h. je höher die Spannung ist, um so größere Geschwindigkeiten werden die Elektronen erreichen. Das ist wichtig. Denn allein die Geschwindigkeit, mit der die Elektronen auf der Antikathode aufprallen, ist ausschlaggebend für die Härte der Röntgenstrahlen, die beim Aufprall in dem Äther entstehen. Röntgenstrahlen sind nach den klassischen Versuchen von v. Laue, Friedrich und Knipping Ätherwellen. Wir brauchen uns nur an das Beispiel des ins Wasser fallenden Steines zu erinnern, um uns den Vorgang verständlich zu machen. Die Bewegung des Steines setzt sich in Wellenbewegung des Wassers um; die Bewegung der Elektronen setzt sich in Ätherwellen (Röntgenstrahlen) um. Wie Wasserwellen verschieden lang sein können, so können es auch Ätherwellen (z. B. Röntgenstrahlen) sein. Langwellige Röntgenstrahlen nennen wir weich, kurzwellige hart. Je schneller die Elektronen in der Röntgenröhre fliegen, um so kürzer sind die Ätherwellen, d. h. um so härter sind die Röntgenstrahlen. Es ist also die Strahlenhärte durchaus abhängig von der Elektronen-(Kathodenstrahlen-)Geschwindigkeit. Oben haben wir gesehen, daß sich die Elektronengeschwindigkeit nach der angelegten Hochspannung richtet. Demnach ist letzten Endes die Härte der Röntgenstrahlen abhängig von der angelegten Hochspannung.

---

[1]) Eine ausführlichere gemeinverständliche Darstellung dieser Vorgänge findet sich in Bucky: Die Röntgenstrahlen und ihre Anwendungen; Sammlung aus Natur- und Geisteswelt, Verlag Teubner, Leipzig, Band 556.

Digitized by Google

Dieser einfache Satz wird allen, die praktische Erfahrungen haben, nicht zutreffend erscheinen. Nehmen wir z. B. an, daß wir den Widerstand des Röntgenapparates bei ein und derselben Einstellung belassen, dann werden wir annehmen müssen, daß der Apparat einen Strom von einer bestimmten Spannung liefert. Legen wir nun an diese Spannung eine Röhre an, so werden wir je nach dem Zustand der Röhre harte oder weiche Strahlen erhalten. Das widerspricht den Voraussetzungen, die wir eben gemacht haben. Entweder ist demnach die Härte der Strahlung allein eine Funktion des Röhrenzustandes oder es ändert sich die Spannung des Apparates bei verschieden harten Röhren, auch wenn an der Einstellung des Apparates nichts geändert würde. In der Tat trifft das letztere zu. Wiederholen wir das Experiment und beobachten wir dabei das Milliamperemeter, so werden wir sehen, daß bei gleicher Apparateinstellung durch die weiche Röhre mehr Strom hindurchgeht als durch die harte. Wir wollen ein zweites Experiment anstellen. In Fig. 1 stellt N ein beliebiges Stromnetz von z. B. 120 Volt Spannung dar, A ist ein Amperemeter, V ein Voltmeter, W ein Schiebewiderstand und L eine Kohlenfadenglühlampe. Diese kleine Vorrichtung kann man sich ohne große Kosten zusammenstellen; es lohnt sich für jeden, der die Verhältnisse sinnfällig vor Augen haben will. Ist nun der Strom eingeschaltet und stellen wir den Widerstand auf einen bestimmten Wert ein, so werden wir am Ampere- und Voltmeter bestimmte Zahlen ablesen können, und zwar werden wir konstatieren können, daß die Spannung nicht 120 Volt beträgt, wie es beim Netz N der Fall ist. Das wird uns nicht wunderlich erscheinen, wenn wir bedenken, daß der eingeschaltete Widerstand W die Netzspannung erniedrigt. Jetzt wollen wir die Lampe L austauschen gegen eine größere Kohlenfadenglühlampe von höherer Kerzenstärke, im übrigen aber nichts an der Versuchsanordnung ändern. Schalten wir jetzt den Strom ein, so werden wir sehen, daß das Amperemeter eine größere Stromstärke anzeigt als beim ersten Versuch entsprechend dem großen Stromverbrauch der höher-kerzigen Lampe. Aber auch das Voltmeter schlägt anders aus, als beim ersten Versuch. Wir sehen nämlich, daß die Spannung bei diesem Versuch weit geringer ist als beim ersten, daß also ein größerer Spannungsabfall im Verhältnis zur Netzspannung eingetreten ist. Bei dieser Versuchsanordnung wächst also der Spannungsabfall mit dem Stromverbrauch. Nach dieser einfachen Erkenntnis, die im Ohmschen Gesetz enthalten ist, wollen wir die Verhältnisse am Röntgenapparat ins Auge fassen. Wir hatten hier eine analoge Anordnung wie bei unseren eben angestellten Versuchen, denn auch hier befindet sich ein Widerstand (am Schalttisch) in Serie geschaltet mit der stromaufnehmenden Röntgenröhre. Wir sahen auch bereits, daß die weiche Röntgenröhre mehr Strom aufnahm als die harte, denn durch die weiche Röhre ging ein Strom von größerer Milliamperezahl als durch die harte. Es verhalten sich also etwa weiche und harte Röntgenröhren ähnlich wie Glühlampen von großem und kleinem Stromverbrauch. Nun haben wir aber eben gesehen, daß bei größerem Stromverbrauch der Spannungsabfall größer wird. Das gleiche tritt bei Röntgenapparaten ein. Bei gleicher Widerstandseinstellung ist der Spannungsabfall bei weichen Röhren größer als bei harten Röhren. Die Hochspannung wird also bei weichen Röhren erniedrigt, und zwar infolge der großen Stromaufnahme. Da aber, wie oben gesagt wurde, die Elektronengeschwindigkeit und damit die Strahlenqualität letzten Endes abhängig ist von der angelegten Hochspannung, so erkennen wir, daß schließlich die Qualität der Strahlen der Röntgenröhre abhängig ist von der Stromaufnahme der Röhre, denn diese bedingt ja den Spannungsabfall. Die weiche Röhre sendet also nicht wegen ihrer sonstigen Beschaffenheit weiche Strahlen aus, sondern weil ihre Stromaufnahme und dadurch der Spannungsabfall im Apparat groß ist. Nun brauchen wir uns nur noch klar zu machen, warum die weiche Röhre eine starke Stromaufnahme hat, um das letzte Glied in unsere Gedankenkette einzufügen.

Wir hatten bereits oben gesehen, daß die Stromaufnahme der gashaltigen Röhre von ihrem Gehalt an Atomen abhängt, denn die elektrischen Bestandteile der Atome (Ionen und Elektronen) vermitteln den Stromübergang, d. h. je größer die Anzahl dieser Teile, um so größer der Elektrizitätstransport und um so größer die Stromaufnahme, oder mit anderen Worten:

Digitized by Google

um so kleiner ihr innerer Widerstand. Die weiche Röhre enthält immer aber einen relativ großen Gasrest, also auch verhältnismäßig viel Atome (Ionen, Elektronen); daher ist bei ihr die Stromaufnahme groß. Härtere Röhren, deren Gasinhalt mehr oder weniger verbraucht ist, sind dagegen gasarm, ihre Stromaufnahme ist geringer, und der Spannungsabfall im Apparat ist beim Betriebe dieser Röhre verhältnismäßig gering.

Mit Hilfe dieser Überlegungen fällt es nicht schwer, sich alle auftretenden Erscheinungen klar zu machen. Alle bisherigen Apparaturen hatten Widerstände, die sich in Serienschaltung zur Röhre befanden. Damit ist aber die Abhängigkeit von innerem Röhrenwiderstand (Gasgehalt) und Strahlenhärte gegeben. Jede Änderung der Widerstandsstellung ergab die Variation der Stromstärke und der Strahlenhärte gleichzeitig. Damit wird es auch erklärlich, daß ein höher belastetes Rohr härtere Strahlen gibt.

II. Gasfreie Röhren.

A. Lilienfeldröhre.

20 Jahre haben wir nach den eben auseinandergesetzten Prinzipien gearbeitet. Stets war es ein unerfüllter Wunsch geblieben, eine Röhre zu haben, deren Härtegrad nicht von dem schwer zu variierenden Gasinhalt abhängig war. Viele Arbeit ist geleistet worden und lang war der Weg. Aber erst die Erkenntnisse der neueren Elektronentheorie haben dazu geführt, dem Ideal näher zu kommen. Nicht der Praktiker, sondern der Theoretiker hat den Weg gewiesen.

Die komplizierten Vorgänge der Stoßionisation mit ihren unberechenbaren Einzelheiten weckten in den Physikern den Wunsch, diesen Weg ganz zu verlassen. Daß stark beschleunigte Elektronen allein Röntgenstrahlen auslösen konnten, war klar; mit kühnem Ruck wurde all die mühselige Arbeit von fast 20 Jahren beiseite geschoben und ein neuer Weg von Grund auf erforscht Die Devise hieß: Fort vom Gasinhalt! Wenn es möglich war, Elektronen aus anderen Quellen als aus dem schwerfälligen Gasinhalt zu schöpfen, wurden die Verhältnisse mit einem Schlage klar und sauber. Derartige Elektronen entsprechend beschleunigt fanden in der gasfreien Röhre fast ideale Wegverhältnisse vor. Allerdings müssen wir den Begriff „gasfrei" nicht absolut auffassen. Unsere technischen Hilfsmittel gestatten uns nur, das Vakuum noch weiter zu erniedrigen, aber bis zur absoluten Gasfreiheit hat es noch gute Wege, ja es erscheint schon theoretisch unmöglich, diese wirklich zu erzielen. Praktisch können wir aber von Gasfreiheit sprechen, wenn die Stoßionisation so gut wie vollkommen ausgeschaltet ist.

Woher kommen nun die unbedingt erforderlichen Elektronen? Wehnelt hatte bereits gefunden, daß gewisse chemische Körper, in Glut versetzt, Elektronen abgeben. Später sah man den gleichen Vorgang bei glühenden Metalldrähten, insbesondere beim Wolframdraht In der Tat benutzte Lilienfeld diese Eigentümlichkeit zur Konstruktion seiner Röhre.

Es würde hier zu weit führen, auf alle Konstruktionen und die damit verknüpften Theorien einzugehen, die Lilienfeld in unermüdlicher Arbeit gefunden hat. Ein neues Gebiet stellt neue Aufgaben, deren Zusammenhänge erst im Laufe der Zeit klar werden. Es ist eine häufig zu beobachtende Tatsache, daß die Forschung vom Komplizierten ausgeht und erst nach und nach zur einfachsten Gestaltung gelangt, da ja erst die Erforschung der Einzelheiten dazu führt, das Überflüssige der Erscheinungen auszuschalten. Es liegt weder im Interesse des Arztes, noch auch würde es das Verständnis fördern, wollten wir die verschlungenen Wege gehen, die Lilienfeld gehen mußte, um zur jetzigen Gestalt seiner Röhre zu kommen. Wir beschränken uns auf die Arbeiten Lilienfelds und Kochs in Band 18, Heft 4 und Band 23, Heft 1 dieser Zeitschrift und auf die Ausführungen Lilienfelds in der Broschüre von Küpferle und Lilienfeld: Grundlagen therapeutischer Anwendungen von Röntgenstrahlen (Freiburg 1917). Wer sich weiterhin für das Thema interessiert, dem seien vor allem auch die Patentbeschreibungen Lilienfelds zum Studium empfohlen.

Digitized by Google

Lilienfeld hat ursprünglich den Elektrizitätsausgleich im Vakuum studiert und dachte wohl zunächst gar nicht daran, sich mit der Erzeugung von Röntgenstrahlen zu befassen. Erst als die theoretischen Untersuchungen zu neuen und überraschenden Ergebnissen führten, machte Lilienfeld diese für die Praxis zugänglich. Es ging ihm ähnlich wie dem Österreicher v. Lieben, der ähnliche Versuche anstellte, die zur Konstruktion seiner Liebenröhre geführt haben und für die Funkentelegraphie und Telephonie ganz ungeahnte Konsequenzen gehabt haben.

Bisher hatte man gefunden, daß die Luft ein schlechter Leiter ist. Verdünnt man jedoch den Luftinhalt einer allseitig geschlossenen Glasröhre, so nimmt der elektrische Widerstand der Luft ab, d. h. das verdünnte Gas leitet den Strom besser. Setzt man die Verdünnung fort, so nimmt der Widerstand des Gases wieder zu, um schließlich bei einer gewissen Verdünnung so groß zu werden, daß er den der atmosphärischen Luft erreicht und übertrifft. In diesem Falle wird es unmöglich sein, selbst bei den höchsten angelegten Spannungen, Strom durch das Gas zu leiten, da ja der Strom die Möglichkeit hat, außerhalb des Glasgefäßes in der Luft sich auszugleichen, d. h. es bilden sich Funken, die außerhalb des Glases in der Luft überschlagen. Für den Röntgenpraktiker sind das bekannte Erscheinungen. Weiche Röhren arbeiten ruhig und mit verhältnismäßig großer Stromstärke, da ihr innerer Widerstand gering ist und die notwendige Hochspannung verhältnismäßig niedrig. Harte Röhren haben einen bedeutend größeren Widerstand bei geringerem Gasgehalt und erfordern höhere Betriebsspannungen, trotzdem ist die durchtretende Stromstärke begrenzt und jedenfalls in maximo erheblich geringer als bei weichen Röhren. Sehr harte (also sehr gasarme) Röhren sind unbrauchbar, da bei ihnen Funken außen um das Glas herumschlagen und so gut wie kein Strom hindurchgeht. Erinnern wir uns an die Notwendigkeit des Vorhandenseins von Gasatomen zur Einleitung der oben auseinandergesetzten Ionisationserscheinungen, so werden uns die Vorgänge erklärlich erscheinen. Bei sehr starker Gasverdünnung (hohes Vakuum) wird eben die Zahl der noch vorhandenen Gasatome so gering sein, daß es zu keiner nennenswerten Ionisation kommen kann, d. h. der Elektrizitätsausgleich beim Mangel an Elektronen und Ionen kann nicht stattfinden. Wären wir imstande, alle Gasatome zu beseitigen, so ist es selbstverständlich, daß überhaupt keine Ionisation und damit kein Elektrizitätsdurchgang stattfinden kann. Praktisch tritt dieser Fall aber bereits bei starker Gasverdünnung ein, obwohl im Vakuum noch eine erhebliche Anzahl Atome vorhanden sind.

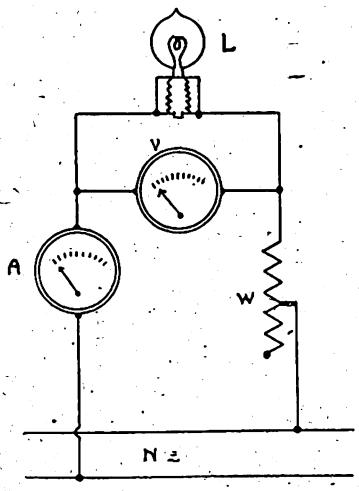

Fig. 1.

In ein derartig stark luftverdünntes Glasgefäß fügte nun Lilienfeld die in Fig. 2 skizzierte Vorrichtung ein. Wir erkennen äußerlich die alte Form der Röntgenröhre wieder, die bei *K* die Kathode und bei *A* die Antikathode besitzt; neu ist allein die Vorrichtung, die an der Stelle der ehemaligen Anode sitzt. Das Innere der Röhre ist soweit evakuiert, wie es nur unsere technischen Mittel erlauben. Also auch bei den höchsten Spannungen würde sich das Rohr, wenn wir in gewohnter Weise *A* und *K* mit der Hochspannungsquelle (III) verbinden, dann so verhalten, wie eine sehr harte unbrauchbar gewordene Röhre. Es würde kein Strom hindurchfließen, dagegen ein starker Funkenüberschlag in der Luft auftreten. Wir sahen nun aber bei *GK* eine sogenannte Glühkathode, die aus einem Wolframdraht besteht. Die Erhitzung dieses Drahtes kann durch eine besondere Stromquelle niedriger Spannung I geschehen. Die dem Heizstrom zuführenden Drähte sehen wir bei 1 und 2. Es befindet sich weiter im Anodenansatz der Röhre ein Metallzylinder *ZA*, der durch den Draht 3 nach außen eine elektrische Verbindung aufweist. Zwischen diesem Zylinder *ZA* und der Glühkathode *GK* leitet nun Lilienfeld eine elektrische Entladung ein, derart, daß *GK* mit Hilfe der

Digitized by Google

Stromquelle I dauernd im Glühen gehalten wird, während GK mit dem negativen Pol und ZA mit dem positiven Pol einer verhältnismäßig niedrig gespannten Stromquelle II verbunden ist. Solange dann GK in Glut bleibt, kommt es tatsächlich zum Stromdurchtritt durch das hohe Vakuum von GK zu ZA, d. h. trotz des enormen Widerstandes, den sonst das Vakuum dem Strome bietet, kann jetzt selbst verhältnismäßig niedriggespannter Strom fließen, wenn GK glüht. Zuerst benutzte Lilienfeld für die Stromquelle II Spannungen von einigen 100 Volt, später griff er zu höheren Spannungen. Den Strom, der von GK zu ZA fließt, nennt Lilienfeld Primärstrom oder Zündstrom. Dieser Primärstrom kann aber nur fließen, wenn GK sich in Glut befindet. Das ist eine Tatsache, deren Bedeutung richtig einzuschätzen ist, haben wir es doch hierbei mit einer Entladung im Vakuum ohne Ionisation von Gasen zu tun.

Eine weitere merkwürdige Tatsache ergibt sich nun, wenn wir jetzt, wo der Zündstrom im Gange ist, die Antikathode A und die Kathode K mit einem Induktor oder sonstigem Hochspannungskreis III verbinden. Während vorher die Röhre für den Hochspannungsstrom undurchgängig war, sehen wir jetzt plötzlich, daß nunmehr eine Entladung zwischen K und A eintritt, wie wir sie in den gashaltigen Röhren zu sehen gewohnt sind; d. h. es werden dabei auch auf der Antikathode Röntgenstrahlen ausgelöst. Nicht allein, daß wir also in der hochevakuierten Röhre nunmehr Stromdurchtritt und Röntgenstrahlen erhalten, können wir auch noch die Qualität der Röntgenstrahlen beeinflussen. Lilienfeld hat nämlich gefunden: „Je größer der Primärstrom (Zündstrom II), desto größer die Leitfähigkeit, desto geringer also die zur Stromerzeugung an K erforderliche Spannung, desto langsamer der hier ansetzende Kathodenstrahl, deste weicher der erzeugte Röntgenstrahl und umgekehrt.“ Mit anderen Worten, je stärker der Zündstrom, um so weicher die entstehenden Röntgenstrahlen und umgekehrt. Damit haben wir es aber in der Hand, jederzeit beliebig einstellbare Röntgenstrahlenhärten zu erzeugen, denn den Zündstrom II können wir auf einfache Weise mit Hilfe eines veränderlichen Widerstandes regulieren.

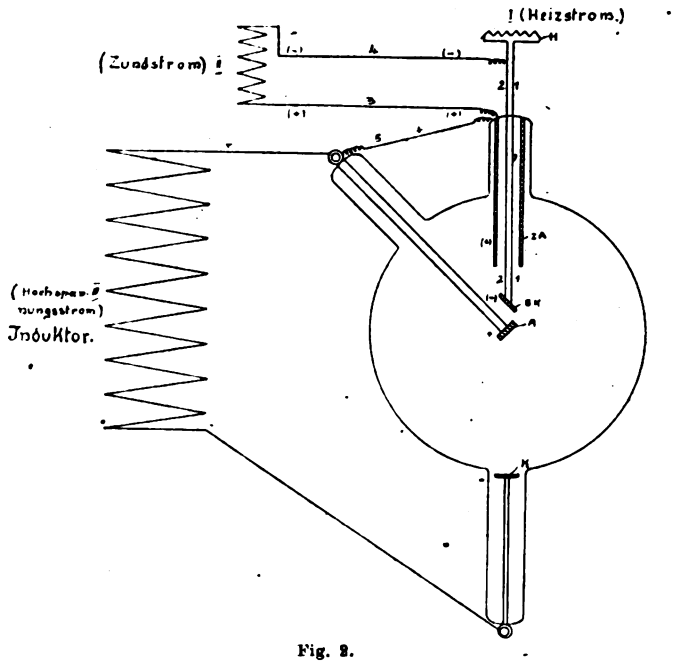

Fig. 2.

Für die Erklärung dieses Vorganges hat Lilienfeld folgende Theorie aufgestellt. Von der Glühkathode GK werden beim Glühvorgang Elektronen frei, wie dies Wehnelt bereits früher bei glühenden Drähten, die mit Erdalkalioxyden überzogen sind, nachgewiesen hat. Diese Elektronen stehen unter dem elektrischen Einfluß des Zündstromkreises II, d. h. sie werden von der Kathode GK abgestoßen und von der Zylinderanode ZA' angezogen. Es kommt also zu einem Elektronenstrom von KG zu ZA. Dieser bildet den Zündstrom. Weiterhin nimmt nun Lilienfeld an, daß dabei auch positiv-elektrische Teilchen freiwerden, gewissermaßen „positive Elektronen“, deren Natur noch nicht weiter bekannt ist. Ist nun zwischen der Kathode K und der Antikathode A Hochspannung vorhanden (ausgehend von dem Induktor III), so werden diese hypothetischen „positiven Elektronen“ entsprechend ihrem Vorzeichen von der Kathode K angezogen und bewegen sich in beschleunigter Bewegung zur Kathode, ganz ähnlich wie bei der Stoßionisation in Gasen die freien Ionen zur Kathode wandern. Auch diese „positiven Teilchen“ lösen nun bei ihrem Aufprall auf die Kathode Elektronen aus, die

Digitized by Google

nun wie bei der Stoßionisationsröhre negativ geladen sind und zur Antikathode fliegen. Ihre Abbremsung auf der Antikathode erzeugt dann Röntgenstrahlen. Es wäre das ein der Ionisation ähnlicher Vorgang, der sich aber nicht in den Gasatomen abspielt. Lilienfeld sagt selbst, daß dabei noch mancherlei Vorstellungen des experimentellen Nachweises bedürfen. Der Vorgang ist an und für sich hochinteressant; es wäre zu wünschen, daß seine restlose Erklärung nicht allzu lange auf sich warten läßt.

Etwas näher muß noch die einstellbare Härte der Röntgenstrahlen ins Auge gefaßt werden. Wir können uns dabei kurz fassen, da wir dieselben Ursachen dabei wieder vorfinden, die wir bereits bei den gashaltigen Röhren kennen gelernt haben. Wir hatten oben den Satz aufgestellt, daß allein die Geschwindigkeit der Elektronen (also mithin die Voltzahl der angelegten Hochspannung) ausschlaggebend sei für die Härte der entstehenden Röntgenstrahlen. Hier sehen wir aber, daß die Stärke des Zündstromes einer bestimmten Strahlenhärte entspricht. Der Widerspruch ist aber ein scheinbarer. Bereits Lilienfeld sagt in seinem oben zitierten Satze, daß: „Je größer der Primär-(Zünd-)Strom, desto größer die Leitfähigkeit (der Röhre)". Das entspricht vollkommen den Verhältnissen der weichen gashaltigen Röhre, deren Widerstand gleichfalls niedrig und deren Stromaufnahme verhältnismäßig groß ist. Nun spricht aber Lilienfeld stets nur von Röntgenapparaturen, die einen Regulierungswiderstand am Schalttisch besitzen. Erinnern wir uns daran, daß dieser Widerstand bei größerem Stromverbrauch einen erhöhten Spannungsabfall (Glühlampenversuch!) bewirkt, dann wird es klar sein, daß die größere Leitfähigkeit der Lilienfeldröhre bei stärkerem Zündstrom eine größere Stromaufnahme besitzt, und daß mithin im gebräuchlichen Röntgenapparat ein erheblicherer Spannungsabfall auftreten muß. Damit wird aber die Geschwindigkeit der von der Kathode zur Antikathode fliegenden Elektronen (die ja allein von dem Grade der Hochspannung abhängt) entsprechend erniedrigt und damit werden die erzeugten Röntgenstrahlen weicher. Der Zündstrom verändert also die Leitfähigkeit der Röhre und der davon abhängige Spannungsabfall ist maßgebend für die Röntgenstrahlenhärte.

Es wäre nur noch darauf hinzuweisen, daß Lilienfeld den Heizstrom I stets unverändert läßt, und daß er dabei immer mit einem Überschuß von Elektronen und „positiven Teilchen" arbeitet. Das ist wichtig, weil die Stromstärke des Hochspannungsstromes (Milliamperezahl) dabei allein durch den Widerstand des Röntgenapparates reguliert wird. Natürlich besteht hierfür dieselbe Abhängigkeit von Strahlenhärte und Stromstärke, die wir bereits bei den gashaltigen Röhren kennen gelernt haben.

So sehen wir, daß es mit Hilfe dieser geistreichen Vorrichtung möglich ist, beliebige Strahlenqualitäten exakt einzustellen und zu erzeugen.

Auf Grund von zahlreichen Versuchen ist Lilienfeld dazu übergegangen, die Form seiner ursprünglichen Röhre zu ändern. Es würde zu weit führen, die Gründe hierfür (auch soweit sie in der Literatur niedergelegt sind) anzuführen. Wir beschränken uns auf eine kurze Beschreibung der jetzigen Röhre und Apparatur.

In Fig. 3 und 4 sehen wir die Röhre in ihrer jetzigen Gestalt. Es fällt dabei auf, daß die Glühkathode G sich nicht mehr hinter der Antikathode befindet, sondern in einer der Röhre angeschmolzenen Kugel hinter der Kathode K; außerdem trägt die Kathode K eine Durchbohrung, die das Innere der eigentlichen Röntgenröhre mit dem der Glaskugel verbindet. Im übrigen finden wir unsere drei Stromkreise H (Heizstrom), Z (Zündstrom) und T (Hochspannungsstrom) wieder. In T und Z finden wir Regulierungswiderstände eingezeichnet, die zur Einstellung des Zündstromes und des Hochspannungsstromes dienen. Nach den Vorstellungen von Lilienfeld sendet G wiederum Elektronen aus, denen „positive Teilchen" entsprechen. Während die Elektronen das Fließen des Zündstromes von G zur Hinterfläche der Kathode K ermöglichen, lösen die „positiven Teilchen" in der Durchbohrung der Kathode neue Elektronen aus, die unter der beschleunigenden Wirkung des Hochspannungsstromes T zur Antikathode fliegen und hier Röntgenstrahlen erzeugen. Endlich ist eine weitere Verein-

Digitized by Google

fachung getroffen worden, die eine besondere Zündstromquelle überflüssig machte. In Fig. 5 sehen wir zwar Stromquelle *T* (Hochspannung) und *H* (Heizstrom) als alte Bekannte wieder. Der Zündstrom wird aber von *T* mit Hilfe eines Hochspannungswiderstandes *R* abgezweigt. *R* dient gleichzeitig zur Regulierung des Zündstromes. An und für sich wird mit dieser Vorrichtung an den ursprünglichen Verhältnissen nichts geändert, neu ist dabei allerdings daß die Glühkathode *G* in direkte Verbindung mit dem Hochspannungsbetriebsstrom und zwar mit dessen negativen Pol gebracht wird. (Damit gewinnt die Anordnung eine große Ähnlichkeit mit der sogenannten Liebenröhre, was nicht allein zu gewissen Analogieschlüssen verführt,

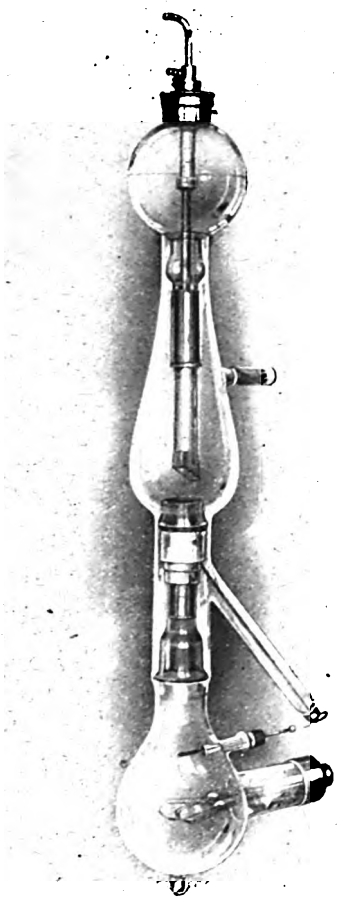

Fig. 3.

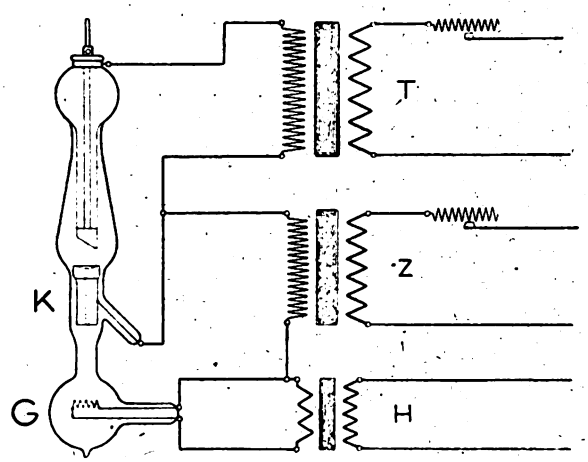

Fig. 4.

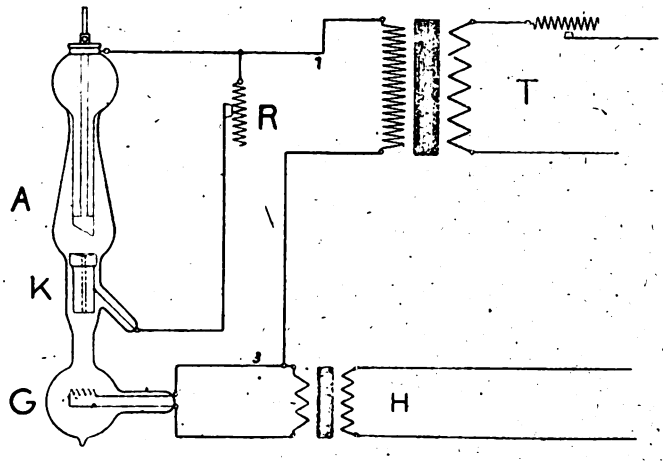

Fig. 5.

sondern vielleicht sogar fördernd auf die Theorie und weitere Ausgestaltung wirken könnte trotz des verschiedenen Verwendungszweckes.)

Im übrigen sei hier auf die ausführliche Arbeit von Koch (diese Zeitschrift, Band 23, Heft 1) verwiesen, der auch die Abbildungen 3—5 entnommen sind.

Endlich muß noch einer Vorrichtung gedacht werden, die Lilienfeld zur Homogenisierung der Strahlenhärte benutzt, was namentlich für die Therapie von Wichtigkeit ist. Wir haben gesehen, daß sich trotz allem der Satz als richtig erwiesen hat, daß die Härte der Strahlen abhängt von der angelegten Hochspannung. Würde also die Spannung stets den gleichen Wert haben, so müßten wir (abgesehen von einigen anderen Faktoren) stets den gleichen Härtegrad der Strahlung erzeugen. Nun liefern aber die gebräuchlichen Röntgenapparate keinen hochgespannten Gleichstrom, wobei stets die Spannung den gleichen Wert be-

Digitized by Google

sitzt, sondern infolge der Erzeugung der Hochspannungsströme verändert sich die Spannung in der Weise, daß sie von Null bis zu einem Maximum ansteigt und wieder abfällt. Damit ist es klar, daß wir nacheinander Röntgenstrahlen von den weichsten bis zu den jemalig härtesten erhalten müssen. Es kommt also zu einem Strahlengemisch, dessen Bestandteile zu verschiedenen Zeiten erzeugt werden. Theoretisch kann man annehmen, daß in der Zeiteinheit wirklich homogene Strahlen ausgesendet werden (wenn auch diese Annahme aus anderen Gründen in praxi nicht unbedingt zutrifft). Das Strahlengemisch ist also abhängig von der Spannungskurve. Bei der Lilienfeldröhre werden nun aber nur Röntgenstrahlen erzeugt, wenn der Zündstrom fließt. Dieser Zündstrom hat nun auch eine Spannungskurve, die bewirkt, daß zu verschiedenen Zeiteinheiten die Leitfähigkeit der Röhre different ist. Entsprechend der differenten Leitfähigkeit wird also auch der Spannungsabfall in der Röntgenapparatur verschieden sein und damit auch die Strahlenhärte. Lilienfeld hat nun zwischen dem Heizstromkreis und dem Hochspannungskreis einerseits und dem Hochspannungsstromkreis und einer Hilfselektrode (Sondenelektrode) andererseits sogenannte Homogenisierungswiderstände eingeschaltet, die nur möglicherweise von dem Spannungsmaximum des Zündstromes überwunden werden können. Der Zündstrom kann demnach nicht fließen, wenn er nicht sein Maximum an Spannung besitzt. Es bleibt also die Röhre außer Funktion, solange nicht dieses Spannungsmaximum erreicht ist. Erst im Moment, wo dieses der Fall ist, wird die Röhre leitfähig, und zwar besitzt sie nun eine ganz bestimmte und nicht wechselnde Leitfähigkeit, der auch ein bestimmter Spannungsabfall im Röntgenapparat entspricht. Dadurch ist gewährleistet, daß gewissermaßen nur eine Strahlenhärte entsteht. Das Strahlengemisch ist mehr oder weniger homogenisiert.

Aus der Literatur geht hervor, daß tatsächlich die Homogenität der Lilienfeldröhre hierdurch sehr günstig beeinflußt wird.

B. Coolidgeröhre.

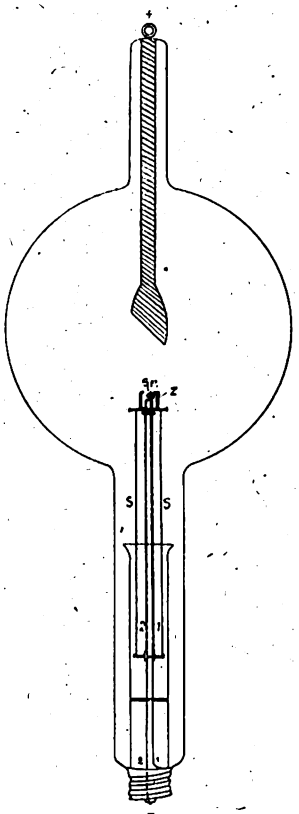

Fig. 6.

Vielleicht erscheinen zunächst die Vorgänge in der Lilienfeldröhre etwas verwickelt; jedenfalls bedarf es einiger Überlegung, bevor man einigen Aufschluß über ihre Betriebsart erhält. In der Praxis genügen natürlich wenige Handgriffe, um sie gebrauchsfertig zu machen. Recht wohltuend einfach ist dagegen die Theorie der Coolidgeröhre. Auch Coolidge benutzt die aus glühenden Wolframdrähten freiwerdenden Elektronen für den Durchtritt des Hochspannungsstromes durch die hoch evakuierte Röhre. Während aber Lilienfeld den glühenden Draht in einem Hilfsraum unterbringt, verlegt Coolidge den Glühdraht direkt in die Hochspannungskathode; er benutzt also eine wirkliche Glühkathode. Die Anordnung ist in Fig. 6 skizziert. Eine Drahtspirale *Sp* kann mit Hilfe der Leitungsdrähte 1 und 2 von einer niedriggespannten Stromquelle zum Glühen gebracht werden. Die Spirale befindet sich in einem Metallzylinder *Z*, der von den Metallstützen *SS* gehalten wird. Dem Zylinder gegenüber befindet sich die Antikathode *A*, die aus einem soliden Wolframklotz besteht. Einer der zuführenden Drähte 1, 2 wird mit dem negativen Pol, die Antikathode mit dem positiven Pol der Hochspannungsleitung verbunden.

Glüht nun die Spirale *Sp*, so sendet sie Elektronen aus, die sofort von der angelegten Hochspannung zur Antikathode geschleudert, hier abgebremst werden und infolgedessen Röntgenstrahlen erzeugen. Der Zylinder *Z* hat nur den Zweck, richtend auf die Elektronen einzuwirken. Da er gleichfalls unter negativer Hochspannung steht, erzeugt er ein elektrisches Feld, das die Elektronen zwingt, zur

Digitized by Google

Antikathode zu wandern und sich dort in dem Brennpunkt zu vereinigen. Je stärker die Drahtspirale glüht, um so mehr Elektronen werden frei, um so größer also die Stromstärke (Milliamperezahl). Das Glühen des Drahtes wird durch einen Widerstand reguliert, der in den Heizstromkreis eingeschaltet ist. Die Härte der erzeugten Strahlung hängt allein von der Höhe der angelegten Spannung (Geschwindigkeit der Elektronen) ab. Selbstverständlich ist auch diese Röhre mit nur allen erdenklichen Mitteln so weit ausgepumpt, als wir zurzeit imstande sind, damit eine Stoßionisation nicht auftreten kann. Damit ist die Theorie dieser Röhre in großen Umrissen erschöpft.

Es ist ein nicht zu unterschätzendes Verdienst des Oberingenieurs Lasser der Firma Siemens & Halske, für diese Röhre eine Apparatur geschaffen zu haben, die zum ersten Male eine unabhängige Regulierung von Stromstärke und Strahlenhärte gestattet. Wir haben an dem Glühlampenversuch gesehen, daß mit größerer Stromaufnahme automatisch ein Spannungsabfall auftritt, wenn sich ein Widerstand im Stromkreis befindet. Wir wollen diesen Versuch etwas abändern und zwar in der Weise, wie sie in Fig. 7 skizziert ist. Dabei haben wir nur das Amperemeter A, das Voltmeter V und die Glühlampe L in einem Stromkreise. Der Widerstand fällt dabei fort. Schalten wir jetzt vom Netz N aus den Strom ein, so glüht die Lampe hell auf; gleichzeitig zeigt das Amperemeter A eine bestimmte Stromstärke an, und das Voltmeter V schlägt diesmal bis zu der Zahl aus, die der Netzspannung entspricht, d. h. beim Wegfall des Widerstandes erhalten wir keinen Abfall der Netzspannung. Wir können diesen Versuch mit beliebig hochkerzigen Glühlampen wiederholen. Die Stromaufnahme wird dabei größer sein, also auch die Amperezahl; die Spannung wird aber stets den gleichen Wert beibehalten, vorausgesetzt, daß das Netz genügend kräftig ist, was ja bei unseren Stadtnetzen der Fall ist. Dabei ist ferner vorausgesetzt, daß die Zuleitungen genügend dick gewählt sind, da diese sonst ihrerseits als Widerstände wirken können. Hierbei ist also Stromaufnahme und Spannung voneinander unabhängig. Es war demnach nur der Widerstand, der die Abhängigkeit bedingte.

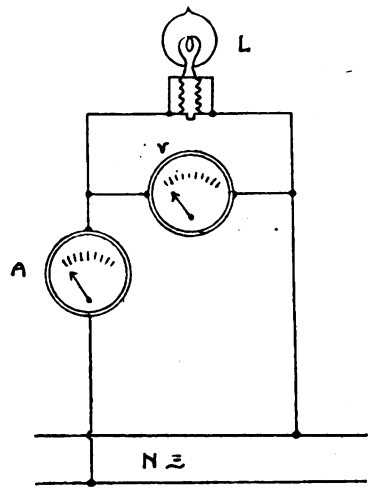

Fig. 7.

Was hinderte uns, die gleichen Verhältnisse beim Röntgenapparat anzuwenden? Wohl war es unmöglich, diese Erkenntnis bei den alten gashaltigen Röhren zur Anwendung zu bringen. Wir wollen uns überlegen, daß je nach der Härte, also dem Gasgehalte der Röhre eine bestimmte Menge von Atomen und Elektronen für den Stromdurchtritt zur Verfügung stand. Hätten wir nun eine derartige Röhre in einen Hochspannungskreis ohne Stromstärkenbeschränkung durch einen Widerstand eingeschaltet, so hätten wir jedesmal sämtliche in der Röhre zur Verfügung stehenden Elektronen mobil gemacht, d. h. jedesmal die maximal mögliche Stromstärke durch die Röhre gejagt. Das kann, wie der Praktiker weiß, eine Stromstärke von mehreren hundert Milliampere ergeben. Damit wäre es natürlich möglich, eine Röhre sofort zu zerstören. Gerade weil es nicht möglich ist, in der gashaltigen Röhre nur einen Teil der in Aktion tretenden Elektronen abzusondern, mußte man zu dem Hilfsmittel der Stromstärkenbeschränkung durch einen Widerstand greifen. Hierbei war es also nicht ohne besondere und kompliziertere Vorrichtungen möglich, eine Apparatur ohne derartige Widerstände zu bauen. Im übrigen wäre das auch eine müßige Forderung gewesen, da durch allerlei andere inneren Röhrenvorgänge die unabhängige Regulierung mit konstanter Spannung doch mehr oder weniger in Frage gestellt wird, ja sogar unmöglich erscheint.

Ganz anders bei den neuen gasfreien Röhren. Hierbei haben wir es mit einer Elektronenanzahl zu tun, die wir beliebig steigern und verringern können (bei Lilienfeld durch den Zündstrom, bei Coolidge durch den Heizstrom). Hier kann also der Strom beschränkende

Digitized by Google

und Spannungsabfall erzeugende Widerstand fortfallen. Auch technisch ist diese Forderung sehr einfach zu lösen. Es genügt nur die Spannung durch Hilfstransformatoren beliebig regulieren zu können, um eine ideale unabhängige Regulierung der Röhre zu erzielen. Der Röntgenapparat gibt also beliebige, aber jedesmal konstante Spannungen; die Stromstärke wird an der Röhre eingestellt (Heizstrom). Lilienfeld hat bisher (anscheinend aus äußeren Gründen) noch nicht von diesem idealen Prinzip Gebrauch gemacht. Siemens & Halske liefern zu ihren Röhren derartige Apparaturen. Damit ist es möglich, bei beliebiger Härte jedwede Stromstärke durch einen Griff einzustellen und umgekehrt, ohne daß man nötig hätte, einen der beiden Faktoren nachzuregulieren. In der Praxis ist das von eminenter Bedeutung; es vereinfacht und mechanisiert die Arbeit und ist bei Durchleuchtungen nach unseren praktischen Erfahrungen als conditio sine qua non zu betrachten. Des näheren auf die technische Gestaltung der Apparatur einzugehen, ist hier nicht der Ort. Es kann auch auf den Vortrag von Lasser (Berliner Klinische Wochenschrift 1916, Nr. 12 und 13) verwiesen werden.

III. Vergleich der Röhrensysteme.

Den Praktiker interessiert namentlich die Leistungsfähigkeit der Röhren bezüglich der Leistungen, die der tägliche Gebrauch erfordert. Sicher bedeuten die gasfreien Röhren einen epochalen Fortschritt. Ohne zu weit zu gehen, kann schon heute behauptet werden, daß in absehbarer Zeit die gasfreie Röhre die gashaltige vollkommen verdrängt haben wird. Das Handwerkszeug des Arztes muß so beschaffen sein, daß er nicht notwendig hat, erst eine Reihe von Handhabungen vorzunehmen, bis er das medizinisch verwertbare Resultat erhält. Schwierige Methoden lenken die Aufmerksamkeit vom Ziele mehr oder weniger ab nicht zum Nutzen für den Patientien. Deshalb ist eine Mechanisierung des medizinischen Röntgenverfahrens nur zu begrüßen. Die unausbleiblichen Fehlresultate der alten Röhren haben manchen Arzt von der Röntgenologie abgeschreckt. Oft wurde dann das Kind mit dem Bade ausgeschüttet. Da bei den gasfreien Röhren die Arbeit vereinfacht wird, wird für den Röntgenologen ein nicht zu unterschätzendes Maß von Energie frei, die bisher auf die Qualität der Resultate verwendet wurde. Auch die Kostenfrage spielt hierbei eine Rolle. Fehlresultate bedingen einen erhöhten Platten- und Röhrenkonsum. In der Tat haben wir in fast zweijähriger Arbeit die Erfahrung gemacht, daß unser Röhrenetat bei vermehrter Inanspruchnahme auf etwa die Hälfte vermindert würde. Und wie soll man den unausbleiblichen Ärger einschätzen, der nun fortfällt? So sehr ich persönlich bedauere, daß die Freude an der Kunstfertigkeit nunmehr ausbleibt, ebensosehr habe ich die eben angeführten Vorteile schätzen gelernt, besonders auch die größere Unabhängigkeit vom Hilfspersonal.

Rein medizinisch ist durch die neuen Systeme noch mancher Fortschritt zu erwarten. Abgesehen von den genügend bekannten und erörterten Vorteilen in der Therapie, setzen wir große Hoffnungen auf die „Homogen-Diagnostik", d. h. die Differenzierung besonderer Schatten, z. B. in der Lunge durch die homogene Strahlenqualität. Hervorragendes leistet in dieser Beziehung bereits die Durchleuchtung, worauf schon Albers-Schönberg hingewiesen hat. So feine Diffenzierungen auf dem Schirm, wie sie mit der Siemensschen Coolidgeapparatur möglich sind, waren bisher unmöglich.

Beim Vergleich der Lilienfeldröhre mit der Coolidgeröhre ist zu sagen, daß jedes Prinzip seine Vor- und Nachteile hat. Es ist heute mehr oder weniger Geschmacksache, welches der Systeme man wählt. Bei der Lilienfeldröhre ist nach den Darlegungen von Koch der Röhrenstrom direkt proportional der erzeugten Röntgenstrahlung. Dieser Punkt wird namentlich für die Therapie von Wichtigkeit sein, da er eine fast mathematisch exakte Dosierung gestatten dürfte. Immerhin werden wir wohl noch nicht ohne Messung der Strahlenmenge durch Dosimeter auskommen, so daß dieser Vorteil bisher noch keine allzu große praktische Bedeutung besitzt. Der Grund für die Proportionalität liegt darin, daß alle beschleunigten Elektronen

Digitized by Google

auf die Antikathode gelangen sollen, weil die kanalartige Durchbohrung der Kathode eine strenge Führung der Elektronen zur Antikathode gewährleistet. Es können also die Elektronen nicht streuen und an andere Orte der Röhre gelangen. Damit hängt die Schärfe des Brennpunkts innig zusammen. Der Lilienfeldröhre wird eine besondere Schärfe der Bilder nachgerühmt, die aber natürlich wohl kaum größer sein kann als bei den alten gut zentrierten Röhren, wenigstens haben wir bisher keine Bilder zu Gesicht bekommen, die das Gegenteil beweisen. Lilienfeld legt in der letzten Zeit der Kleinheit des Brennpunktes besonderen Wert für die Therapie bei, insbesondere für die Homogenität der Strahlung. Er stützt diese Forderung auf theoretisch-physikalische Beobachtungen, die vielleicht noch nicht allgemein anerkannt sind und auch wohl noch der eingehenderen Beweise bedürfen. Immerhin sprechen die Erfahrungen mit den alten gashaltigen Röhren für die Abhängigkeit der Strahlenausbeute von der Größe des Brennpunktes. Eine natürliche Grenze für die Verkleinerung des Brennpunktes bietet die Wärmeentwicklung auf der Antikathode, die bei kleinem Brennpunkt an dieser Stelle so groß wird, daß das Antikathodenmaterial nicht allein angestochen wird, sondern durch schnelles Schmelzen abtropft. Hier wird also das Metall mit dem höchsten Schmelzpunkt am geeignetsten sein. Die Anhänger der Lilienfeldröhre rühmen die Homogenität der Strahlung für die Zwecke der Therapie. Nach Urteilen in der Literatur scheint in der Tat die Lilienfeldröhre homogenere Strahlen auszusenden als die Coolidgeröhre. Allerdings wird von anderer Seite behauptet, daß beiden die alte gashaltige Röhre in der Form der Siederöhre überlegen sei. Die Akten darüber sind noch nicht geschlossen; es ist also unmöglich, ein abschließendes Urteil über diesen Punkt zu fällen. Jedenfalls ist es sicher, daß die Lilienfeldröhre wohl zur Therapie geeignet ist; es genügt, wenn eine Autorität wie Albers-Schönberg sich dafür verbürgt.

Die Momentaufnahmen sollen besonders schön mit der Lilienfeldröhre gelingen. Das ist wohl ohne weiteres anzunehmen. Überhaupt ist für Momentaufnahmen die Apparatur viel wichtiger als das Röhrensystem. Man verlange bei einer ungenügenden Apparatur keine guten kurzzeitigen Aufnahmen, auch selbst bei Anwendung der Lilienfeldröhre.

Für den Praktiker weniger erfreulich ist, die etwas unhandliche Form der Lilienfeldröhre, die vielleicht allzusehr von den bisher üblichen Röhrenformen abweicht. Alte Stative können nur benutzt werden, wenn sie einen neuen Schutzkasten erhalten, der das Gewicht erheblich vermehrt. Auch fürchten wir, daß die vielen Anschmelzstellen der Röhre eine leichte Verletzlichkeit bedingen könnten. Bei dem hohen Preis derartiger Röhren, sind dem Praktiker diese Punkte nicht gleichgültig.

Etwas unhandlich sind auch die Hochspannungswiderstände, die einen größeren Raumbedarf bedingen, da ja unter allen Umständen ein genügender Abstand von stromleitenden Teilen gefordert werden muß, um einen Funkenüberschlag zu vermeiden. Ähnliches gilt von der Kühlpumpe. Die Lilienfeldröhre wird mit zirkulierendem Kühlwasser betrieben. Die Nachteile dieses Betriebes sind bekannt. Immerhin sind die Konstruktionen der Firma Koch & Sterzel derartig kompendiös gehalten, daß sie sicher das Beste an Betriebssicherheit und Raumbedarf erreichen.

Endlich muß noch auf die abhängige Regulierung hingewiesen werden, die entschieden Nachteile gegenüber der unabhängigen Regulierung besitzt. Vielleicht entschließt sich die Firma Koch & Sterzel einmal dazu, ihre Apparatur entsprechend zu ändern. Es wäre das als Fortschritt zu begrüßen.

Wir haben mit Absicht alle diese Punkte etwas ausführlicher hervorgehoben, damit sich der Arzt von vornherein ein Bild von der Arbeitsweise des Prinzips machen kann. Natürlich tun diese Punkte der Güte der Röhre keinen Abbruch, was ja daraus hervorgeht, daß sie sich in der Praxis gut bewährt hat und eine zahlreiche Anhängerschaft gefunden hat.

Nachteile besitzt auch die Coolidgeröhre gegenüber der Lilienfeldröhre. Während bei der Lilienfeldröhre die aufgewendete Stromstärke proportional der erzeugten Röntgenstrahlenmenge

Digitized by Google

ist, dürfte das bei der Coolidgeröhre nicht der Fall sein. Der Grund hierfür ist darin zu suchen, daß der glühende Draht nach allen Seiten Elektronen aussendet, die durch das elektrische Feld zur Antikathode gerichtet werden. Das Feld muß aber sehr streng und fest sein, wenn dies in absoluter Weise der Fall sein soll. Bisher scheint dies bei den Coolidgeröhren nicht immer der Fall zu sein, so daß möglicherweise Elektronen auch noch an anderen Stellen der Röhren gelangen können. Damit hängt auch wieder die Schärfe der Zeichnung zusammen. Wenngleich unsere Bilder, die mit der Coolidgeröhre hergestellt worden sind, auch bei den verwöhntesten Röntgenologen das höchste Lob gefunden haben, so glauben wir doch der Firma Siemens & Halske anraten zu sollen, ihr Augenmerk auf den Brennpunkt zu richten. In besonderen Fällen konnten wir konstatieren, daß die Coolidgebilder bezüglich der Zeichnung Bildern, die mit sehr scharf zentrierten gashaltigen Röhren hergestellt waren, nachstanden. Wenngleich es sich dabei um extreme Verhältnisse handelt, muß doch von einer Röhre, die alles leisten soll, auch diese Eigenschaft gefordert werden. Die Firma ist außerdem in der glücklichen Lage, das sehr hochschmelzende Wolframmetall als Antikathodenmaterial benutzen zu können. Bezüglich der Homogenität der Strahlung soll die Coolidgeröhre den anderen Röhren unterlegen sein. Wir hatten bisher noch nicht Gelegenheit, darüber Untersuchungen anzustellen. Die größere Inhomogenität bedingt natürlich eine kräftigere Filterung. Aus Gründen, die später in dieser Zeitschrift dargelegt werden sollen, sind wir bisher vom 3 mm-Aluminiumfilter nicht abgegangen und werden dies voraussichtlich in absehbarer Zeit nicht tun. Bei diesem Filter haben wir Hautschädigungen trotz ausgezeichneter klinischer Tiefenwirkungen nicht gesehen. Wenn bei der relativen Dicke des Filters die Bestrahlungszeit verlängert wird, so nehmen wir das gern in Kauf, zumal es sich dabei um geringe Zeitdifferenzen handelt und die Coolidgeröhre jeden Dauerbetrieb und eine größere Belastung aushält. Immerhin ist unser Urteil darüber ein ganz eigenes, welches seine Begründung in einer späteren Arbeit finden wird. Wer aber die höchste Homogenität und Härte verlangt, der dürfte auch bei der Coolidgeröhre befriedigt werden können, die an der Spezialapparatur bei einer effektiven Spannung von mehr als 130000 Volt betrieben wird, sobald er ein genügend dickes Filter benutzt. Im übrigen sind wir der Überzeugung, daß wir namentlich bei dieser Röhre noch nicht über die Anfänge der Entwicklung hinausgekommen sind. Im übrigen spielt bei der Frage der Homogenität die Stromkurve eine große Rolle, so daß wir zu der Überzeugung gekommen sind, daß die Coolidgeröhre am besten am Hochspannungsgleichrichter oder an einem ähnlichen Apparat arbeitet. Am direkten Wechselstromapparat bekommen wir unverhältnismäßig hohe Milliamperezahlen, da ja die ganze Stromstärke auch derjenigen Kurvenanteile gemessen wird, die überweiche und unbrauchbare Röntgenstrahlen erzeugen. Daraus erklären sich die langen Expositionszeiten an diesem Apparatentyp.

Wenig befriedigend sind die Momentaufnahmen, da hier die Zeiten verhältnismäßig lang sind (gutes Magenbild bei 70 cm Entfernung mindestens 1 Sekunde). Es ist dies aber nicht auf die Röhre zu schieben, sondern ausschließlich eine Konstruktionsfrage der Apparatur. Zum Teil mit auf unsere Anregung hat die Firma Versuche angestellt, die diese Tatsache erkennen ließen. Hoffentlich bringt uns auch hier die Zukunft baldige Verbesserungen.

Die besonderen Vorzüge der Coolidgeröhre sind folgende: Zunächst ist die Form der Röhre sehr handlich und bedingt keinerlei Änderung der sonstigen Einrichtung des Stativs. Ihre glatte Oberfläche mit nur zwei Ansätzen vermindert die Gefahr der Verletzungen. Im Betrieb ist sie außerordentlich zuverlässig, sobald man sich einmal auf sie eingearbeitet hat. Im Anfang haften uns noch immer die alten Anschauungen an, die eben auf das neue Prinzip nicht zutreffen, und infolgedessen hemmend wirken. Aus diesem Grunde gewinnt der Anfänger in kürzerer Zeit eine größere Sicherheit als der erfahrene Fachmann. Dann aber wird ein Bild wie das andere und nur grobe Fehler verursachen Fehlresultate. Es ist geradezu erstaunlich, wie sich der Durchschnitt der Bildqualität und damit aber auch die Anforderungen heben. Die Röhre ist unermüdlich. Unserer gesamter diagnostischer Betrieb, der sich infolge der Kriegs-

Digitized by Google

verhältnisse auf wenige Stunden zusammendrängt, wird von einer Röhre bestritten, ohne daß sie aus dem Stativ herauskommt. In bunter Reihenfolge der Körperteile wird eins nach dem anderen erledigt. Dabei fällt kein Blick auf die Röhre, die ja keiner Beobachtung bedarf. Nur bei länger dauernder Arbeit nach mehreren Stunden wird die Temperatur des Kühlwassers kontrolliert, die nicht über 70 Grad steigen darf. Dann genügt Wasserwechsel, um die Röhre sofort wieder gebrauchsfertig zu machen.

Die Vorgänge der unabhängigen Regulierung sind so augenfällig, daß kein Wort darüber zu verlieren ist; besonders angenehm empfinden wir dabei, daß Härtemessungen überflüssig sind: ein Blick auf das Voltmeter gibt uns den gewünschten Aufschluß über den Härtegrad. Wir rechnen auch nicht mehr nach Härtegraden, sondern verständigen uns viel exakter und vor allem objektiv mittels der Spannungszahlen (Kilovolt).

Für die Therapie bedienen wir uns der besonderen Therapieröhre, die keine Kühlvorrichtung besitzt und die überflüssige Wärme durch Strahlung der weißglühenden Wolframantikathode abgibt. Diese Röhre bedarf überhaupt keiner Wartung und arbeitet stundenlang bei konstanten Stromverhältnissen und Strahlenqualität.

Wer an die alten Bedingungen gewohnt ist, wird einen derartigen Betrieb für undenkbar halten; es ist aber nichts leichter, als ihm durch Anschauung die Richtigkeit dieser Schilderungen zu erweisen.

Wir sehen also, daß wir dem Ideal durch die beiden neuen Röhrenarten ein gut Stück näher gekommen sind, und dies in einer Zeit, die so große Anforderungen an die Menschheit stellt. Ganz besonders ist es aber zu begrüßen, daß fast gleichzeitig zwei neue Röhren das Licht der Welt erblickt haben. Aus ihrem Konkurrenzkampf werden wir Ärzte ganz besondere Vorteile ziehen. Hoffen wir nun, daß dieser Kampf von allen Teilen objektiv und kritisch geführt wird, wie es sich für wissenschaftliche Fragen gebührt.

Aus dem Reserve-Lazarett II. Konzerthaus zu Stettin.

Das Knochenfragment, Bruchfragment und Nekrose nach Schußverletzung, Einheilung und Abstoßung, Indikationsstellung zur blutigen Reposition schief stehender eiternder Knochenbrüche mit Hebel an der Bruchstelle.

Von

Dr. **H. Plagemann**, Spezialarzt für Chirurgie, zurzeit Chirurg am Lazarett.

(Hierzu Tafel XXXIII.)

Die Schußverletzungen der Knochen sind die Verletzungen, welche am zahlreichsten im Heimatlazarett zur Behandlung kommen.

Ob diese mit Pflasterverband extendiert oder Nagelextension behandelt werden, ob mit Gipsverband oder Lagerung der Gelenke auf schiefer Ebene, bedarf keiner Erörterung; sicher ist, daß auf verschiedene Art die gleich guten funktionellen und kosmetischen Resultate erreicht werden können. Es handelt sich nur darum, jede der üblichen Behandlungsmethoden sinngemäß und unter Berücksichtigung der jeweiligen Verhältnisse der Verletzung anzuwenden.

Weit wichtiger und weit schwieriger ist die Frage zu entscheiden, wann heilt der Knochensplitter bei infiziertem und eiterndem Knochenschuß ein, wann ist die spontane Ausstoßung des Knochensequesters zu erwarten, wann erfolgt die spontane Ausstoßung ohne resp. mit Nekrose der Bruchenden. Gleichzeitig würde sich hiermit die Frage der konservativen und operativen Behandlung beantworten, die an mich als Chirurgen am Reservelazarett II häufig gerichtet wurde, und ebenso die Frage der blutigen und unblutigen Reposition disloziert heilender Knochenbrüche.

Täglich sehen wir Ärzte im Heimatlazarett, wie selbst bei schwersten Knochenzertrüm-

Digitized by Google

merungen die Knochensplitter einheilen können, wie zahlreiche kleine Splitter, oft wie große völlig losgelöste Fragmente einheilen, und daneben andere keine Neigung zum Einheilen zeigen. Verfolgt man kritisch diese Fälle, so findet man oft in beiden Fällen Temperatursteigerung, aber bei genauer Durchsicht der Kurven in der Regel nur dann häufiger wiederkehrende Fiebersteigerungen, wenn die Einheilung des Sequesters nicht erfolgt. Natürlich müssen alle Temperatursteigerungen ausgeschaltet werden bei der Verwertung der Fieberkurve, welche von interkurrenten Erkrankungen herrühren. Trotzdem führt die Fieberkurve oft irre; ich konnte besonders bei den garnisondienstfähig Entlassenen der hiesigen Krankenkompagnien häufig im Röntgenbild eingeheilte Sequester nachweisen, die früher lange Fieber gemacht, andere, die früher kaum Temperatursteigerungen verursacht, scheinbar eingeheilt waren, jetzt Beschwerden und neue Entzündungen hervorriefen, nachdem schon längere Zeit nach der Entlassung aus dem Lazarett fieberfrei verlaufen war.

Ich forschte nach der Ursache und suchte zunächst den Grund in der Verschiedenheit der Infektionserreger durch die Mithilfe der hiesigen Bakteriologen, denen ich durch ihr bereitwilliges Entgegenkommen zu Dank verpflichtet bin, kam aber zu keinem übereinstimmenden Resultat. Die Beobachtung des Allgemeinbefindens und der Beschwerden bei den Kranken war ebenfalls ergebnislos, ebenso die Temperaturkurve von unsicherem Wert, wenn auch die letztere — wie erwähnt — nicht immer wertlos zu nennen ist.

Ich bemühte mich daher, nach objektiv sicheren Kriterien zu suchen. Diese fand ich im Röntgenbild. Der Röntgenbefund ist da geeignet, ein Leitzeichen zu sein dem behandelnden Arzt im Lazarett und dem konsultierten Chirurgen für die Indikation zur Sequestrektomie und operative Behandlung disloziert stehender eiternder Knochenfrakturen. Ich machte in regelmäßigen vierzehntägigen Zwischenräumen Röntgenaufnahmen vom Anfang der Einlieferung an bei der frischen Verletzung bis zur geheilten Knochenfistel und zur dienstfähigen Entlassung des Kranken, resp. noch während seines Aufenthaltes in der Garnison.

Bei den Fällen, wo eine Einheilung des Knochensplitters zu erwarten ist, fand ich auf der Röntgenplatte ein klares, schönes, strukturreiches Knochenbild, schöne Weichteilzeichnung und scharf gezeichnete Knochenfragmente. Ähnlich bleiben die Verhältnisse bei jeder weiteren Aufnahme bis zur Entlassung des beschwerdefrei geheilten Patienten.

Anders ist es bei den Fällen, wo keine Neigung zur Einheilung der Fragmente besteht. Hier ähnelt die erste Röntgenaufnahme manchmal noch den vorbeschriebenen Bildern, aber gewöhnlich sogleich bei der ersten, sicher aber bei der 14 Tage später gemachten Röntgenplatte fällt die Unschärfe und Verschwommenheit des Sequesterbildes auf, ähnlich wie man fungöse Gelenkbilder zu sehen gewohnt ist.

Verfolgt man aber serienweise den Krankheitsverlauf, so sieht man nicht nur die Unschärfe des Sequesters, sondern man kann auch die beginnende Abgrenzung der Nekrose an den Bruchenden der Diaphyse langer Röhrenknochen, ja auch in zahlreichen Fällen in der Spongiose der Plattenknochen schon zwei Wochen nach der Verletzung erkennen, und bald genau die Größe der zu erwartenden Bruchendnekrose bestimmen. Später kann man bei der fortschreitenden Abgrenzung inmitten eines unregelmäßigen Knochenkallus leicht den Zeitpunkt der vollkommenen Lösung der Endnekrose sehen. Ganz charakteristische Unterschiede bestehen im Röntgenbild der Sequester: Scharf begrenzt sind die Knochensplitter, unregelmäßig, wie angefressen, sind die Kanten der Bruchendnekrosen.

Ist der Sequester zusammen mit der Nekrose der Bruchenden entfernt, so hellt sich das Röntgenbild nach kurzer Zeit auf, schon vor der beendeten Wundheilung findet man scharfe, klare Konturen der Bruchenden, scharfe Strukturzeichnung des Knochens und schöne klare Kallusbilder; wir haben dann einen Befund, der dem Röntgenbild einer aseptischen Fraktur ähnelt.

Ich fand aus der großen Zahl der Röntgenplatten (diese Zahl beläuft sich auf ca. 16500 seit August 1914) bei Diaphysenschüssen niemals allein den nicht eingeheilten Knochensplitter,

Digitized by Google

sondern stets außer dem beim Schuß abgesprengten, herauseiternden Fragment eine Nekrose der Bruchenden der Diaphyse. Dies ist natürlich von großer Wichtigkeit für die Entscheidung über die Art und den Zeitpunkt der operativen Sequestrektomie.

Ich habe versucht, die Eiterung bei fiebernd eingelieferten Knochenschüssen abzukürzen, indem ich alsbald nach der Aufnahme ins Lazarett frühzeitig alle ganz gelösten Knochensplitter entfernte, aber alle, die noch durch eine Periostbrücke mit dem Knochen in Verbindung stehen und gut ernährt aussehen, unberührt ließ. Niemals erreichte ich hiermit die Einheilung der zurückgelassenen Knochensplitter; stets wurden diese als Sequester abgestoßen und mit einer ausgedehnten Bruchendnekrose versehen.

Es ist also unnötig, den nicht zur Einheilung neigenden Knochensplitter durch Operation frühzeitig vor der Abstoßung der Bruchendnekrose operativ zu entfernen. Denn nach meinen Beobachtungen können wir damit die Bruchendnekrose nicht verhindern, im Gegenteil werden durch frühzeitige, selbst vorsichtigste Entfernung der ungelösten Knochensplitter und irgendwelche operativen Maßnahmen am Knochenbruchstumpf (auch noch mehrere Wochen nach der Operation) nur die Ausdehnung der Bruchendnekrose vergrößert. Allerdings müssen sekundäre Abszesse gespalten und drainiert werden. Gelöste und in Eiter schimmernde Sequester werden mit der Pinzette bei der Abszeßspaltung entfernt. Aber jede Operation zur Sequesterentfernung mit Meißel, Knochenzange oder Raspatorium und Hebel hat — wenn überhaupt ein operativer Eingriff nötig ist — erst dann zu geschehen, wenn Knochensplitter und Knochenbruchendstück sich als abgegrenzte nicht einheilende Nekrosenstücke im Röntgenbild deutlich erkennen lassen, aber dann können wir an der Hand des Röntgenbildes in einer Operationssitzung, oder wenn besondere Verhältnisse vorliegen, z. B. drohende Refraktur bei vollkommener Entfernung der Sequester, nach zwei Operationen radikal die Ursache der Knochenfistel beseitigen. Das Abwarten bis zur Abgrenzung des Bruchendsequesters bedeutet keine Verzögerung, sondern eine Beschleunigung der Heilung, weil durch jede unnötige, gewaltsame Manipulation direkt am eiternden Knochen neue Infektionsquellen geöffnet, durch Abhebung des Periost die Ernährung der Bruchenden gestört und neue, ausgedehnte Knochennekrosen hervorgerufen werden. Bei frühzeitiger, gewaltsamer Entfernung der Knochensplitter besteht die Gefahr, daß lebensfähige Knochenteile entfernt, unnötige Verkürzungen hervorgerufen und Verzögerungen der Konsolidierungen verursacht werden, da Röntgenbilder (vgl. Nr. 4) zeigen, daß der Knochensplitter eine Brücke über eine Pseudarthrose schlagen und sehr zur Konsolidierung des Bruches beitragen kann. In sehr vielen Fällen wird eine operative Behandlung überhaupt unnötig sein und spontan die Heilung erfolgen.

Ebenso ist es mit der blutigen Reposition der dislozierten Fragmente: Ich habe diese mehrmals vorgenommen, hatte aber den Eindruck, daß bei diesen gewaltsamen Maßnahmen — denn Gewalteinwirkungen bedarf es, wenn die Muskelkontrakturen überwunden werden sollen — die sekundären Nekrosen der Bruchenden ausgedehnter sind, als bei korrigierenden Operationen außerhalb der eitrigen Bruchstelle (Nagelextensionen). Auch Röntgenbilder anderer chirurgischer Lazarette haben mir dies bestätigt, z. B. bei Oberschenkelfrakturen, die durch Hebelwirkung reponiert waren, sah ich ausgedehnte Stumpfnekrosen. Blutige Repositionsmanöver an der Bruchstelle selber sind nur bei Frakturen angezeigt, wenn nach dem Röntgenbilde keine weitere oder nur geringfügige Bruchendnekrosen zu erwarten sind, dann ist bei vorsichtiger Hebelwirkung keine ausgedehntere Schädigung der Bruchenden zu befürchten und die Indikation zur blutigen Reposition mit Knochenhebel nach einem objektiven wissenschaftlichen Befund zu stellen. Zu erwarten ist bei derartiger Auswahl der Operationsfälle ein glatterer, schnellerer Heilungsverlauf mit geringeren Fiebersteigerungen.

Soll der Röntgenbefund bei der Beurteilung eiternder Schußfrakturen diagnostisch verwertet werden, so bedarf es scharfer, kontrastreicher Röntgenplatten, die serienweise mit sorgfältig ausgewählter Röntgenröhre hergestellt und serienweise nebeneinander auf großer, gleichmäßiger Lichtfläche des Plattenschaukastens studiert werden.

Digitized by Google

Röntgenplatten.

Nr. 1: Vier Bruchendnekrosen, zwei Knochensplitter.

Nr. 2: Oberarm-Schußfraktur, aufgenommen 4. X. 1915. Klares, scharfes Röntgenogramm der Knochensplitter. Knochensplitter werden einheilen.

Nr. 3: Derselbe, aufgenommen 31. XII. 1915. Knochensplitter sind eingeheilt trotz Fieber und vorübergehender Eiterung der Schußwunde.

Nr. 4: Knochenfragment (eingeheilt) bildet eine Brücke zwischen einer Pseudarthrose.

Nr. 5: Oberschenkelfraktur, aufgenommen am 21. X. 1915. Ausgedehnte Absprengung und Bruchendnekrose. Verschwommene Konturen der Bruchenden und des Knochensplitters: Sequester werden nicht einheilen?

Nr. 6: Derselbe, aufgenommen am 11. I. 1916. Ein Teil des abgesprengten Knochenstücks und zwar der obere und der untere Teil heilen ein inmitten festem Kallus, dagegen der mittlere Teil des abgesprengten Knochenstücks und ein kleiner Bruchsequester (Endnekrose des oberen Fragments) haben sich gelöst.

Nr. 7: Derselbe, aufgenommen am 20. III. 1916. Wundheilung beendet: Ein Teil des abgesprengten Knochenstücks ist eingeheilt in dichtem Knochenkallus. Klare, scharfe Knochenkonturen einem aseptisch heilenden Frakturbild ähnlich.

Über Absorption und Streuung der Röntgenstrahlen.

Von

Dr. R. Glocker.

II. Teil: Die Streuung.

Im ersten Teil dieser Arbeit[1]) war schon die Rede davon, daß die Intensität eines Röntgenstrahlenbündels beim Durchgang durch einen festen, flüssigen oder gasförmigen Stoff eine Abnahme erleidet und daß dieser Intensitätsverlust eine Folge von zwei verschiedenen Ursachen, 1. von Absorption, 2. von Streuung sei. Genau in der gleichen Weise wie der Absorptionskoeffizient $\bar{\mu}$ einer Strahlung definiert wird, wird auch der Zerstreuungskoeffizient s definiert: Fallen die Röntgenstrahlen senkrecht auf eine Schicht irgendeines Stoffes (Dicke D) auf, so wird der Bruchteil e^{-sD} der auffallenden Intensität J_0 zerstreut. Wenn in der Schicht des betreffenden Stoffes keine Absorption stattfinden würde, so hätten die Röntgenstrahlen nach dem Durchgang die Intensität $J_0 e^{-sD}$. Da aber in jedem Stoff eine Absorption stattfindet, so ist der eben gefundene Ausdruck noch mit $e^{-\bar{\mu}D}$ ($\bar{\mu}$ Absorptionskoeffizient) zu multiplizieren. Die Intensität J der Röntgenstrahlen nach dem Durchgang ist daher

$$J = J_0 e^{-sD} \cdot e^{-\bar{\mu}D} = J_0 e^{-(s+\bar{\mu})D}. \tag{15}$$

Da bei den Absorptionsmessungen immer $s + \bar{\mu}$ und nie $\bar{\mu}$ allein gefunden wird, so wurde im ersten Teil dieser Arbeit für die Größe $\bar{\mu} + s$ eine besondere Bezeichnung „Schwächungskoeffizient" μ vorgeschlagen und nachdrücklich darauf hingewiesen, wie notwendig auch für den Praktiker eine Unterscheidung zwischen Absorptionskoeffizient $\bar{\mu}$ und Schwächungskoeffizient μ ist. Wie die Gl. 15 zeigt, kann man aus dem experimentell erhaltenen Koeffizienten μ sofort den Absorptionskoeffizienten $\bar{\mu}$ berechnen, sobald die Werte des Zerstreuungskoeffizienten s für den betreffenden Stoff zahlenmäßig bekannt sind.

Aus den zahlreichen physikalischen Untersuchungen, die sich mit der Natur der zerstreuten Strahlung und der Ermittlung der Zahlenwerte des Streuungskoeffizienten s befassen, lassen sich folgende Hauptresultate hervorheben:

1. Die zerstreute Strahlung ist in bezug auf die Härte identisch mit der ursprünglichen Strahlung; ist die letztere ein Strahlengemisch, so ist auch die erstere ein Strahlengemisch von genau der gleichen Zusammensetzung. Dieses Resultat führt zu der An-

[1]) Diese Zeitschrift XXV, Heft 5, 1918.

Digitized by Google

schauung, den Vorgang der Zerstreuung aufzufassen als eine einfache Richtungsänderung der ursprünglichen Strahlungsenergie[1]).

2. Die Stärke der Streuwirkung ist unter sonst gleichen Verhältnissen nicht in allen Richtungen gleichgroß; die näheren Einzelheiten dieser Richtungsabhängigkeit des Koeffizienten s, insbesondere bei verschiedener Härte der Röntgenstrahlen, sind noch nicht völlig geklärt[2]). Soviel darf jedoch als sicher gelten, daß der Streuungskoeffizient s in der Fortpflanzungsrichtung der ursprünglichen Strahlung relativ am größten ist und daß er in den dazu symmetrischen Richtungen jeweils gleiche Werte annimmt.

3. Die Größe des Streuungskoeffizienten s ist für jeden Stoff verschieden und außerdem in geringem Grade von der Härte der Röntgenstrahlen abhängig. Den einfachsten Überblick über das experimentelle Material erhält man dadurch, daß s jedes Mal auf gleiche Massen bezogen wird, das heißt, daß $\frac{s}{\varrho}$ (ϱ Dichte) bei dem Vergleich verschiedener Stoffe ins Auge gefaßt wird. Nach den Untersuchungen von Barkla hat $\frac{s}{\varrho}$ für leichte Elemente (Atomgewicht kleiner als 32), unabhängig von der Härte der Röntgenstrahlen den universellen Wert 0,2. Bei dem Zusatz „unabhängig von der Härte" ist ausdrücklich hervorzuheben, daß auf Grund dieser Versuche, welche sich nicht genügend weit in das kurzwellige Strahlungsgebiet erstrecken, über die Streuung sehr harter Röntgen- und γ-Strahlen zunächst nichts Sicheres ausgesagt werden kann. Für die schwereren Elemente Cu, Ag usf. ist $\frac{s}{\varrho}$ größer als 0,2, und zwar zeigt $\frac{s}{\varrho}$ hier eine deutliche Tendenz mit wachsender Härte abzunehmen, so daß $\frac{s}{\varrho}$ bei den kurzwelligen Strahlen sich wieder dem universellen Wert der leichtatomigen Elemente nähert. Die folgende Tabelle ist einer Arbeit von Barkla[3]) entnommen.

Tabelle 4.

Wellenlänge λ in Å	Verhältnis der Streuungskoeffizienten $\left(\frac{s}{\varrho}\right)_{Cu}:\left(\frac{s}{\varrho}\right)_{Al}$	$\left(\frac{s}{\varrho}\right)_{Ag}:\left(\frac{s}{\varrho}\right)_{Al}$	$\left(\frac{s}{\varrho}\right)_{Sn}:\left(\frac{s}{\varrho}\right)_{Al}$
0,96	—	—	5,6
0,91	—	3,66	—
0,63	2,5	—	—
0,47	1,9	—	—
0,43	1,5	—	—
0,31	1,07	1,37	1,47
$0{,}30_6$	—	1,25	—

Auf indirekte Weise[4]) ergibt sich, daß $\frac{s}{\varrho}$ für leichte Elemente bei sehr harten Strahlen kleiner als 0,2 sein muß, und zwar wird es für Strahlen des Spektralbezirkes 0,2 bis 0,3 Å sehr wahrscheinlich den Wert 0,12 besitzen. Für die γ-Strahlen des Radiums $B+C$ hat Ishino[5]) die Zerstreuungskoeffizienten von Aluminium, Eisen und Blei bestimmt und folgende experimentelle Werte erhalten:

$$\left(\frac{s}{\varrho}\right)_{Al} = 0{,}04 \qquad \left(\frac{s}{\varrho}\right)_{Fe} = 0{,}037 \qquad \left(\frac{s}{\varrho}\right)_{Pb} = 0{,}08\,.$$

[1]) Von der Rolle, welche die Elektronen des betreffenden Stoffes als Übermittler der elektromagnetischen Energie bei dem Zerstreuungsvorgang spielen, wird der Einfachheit halber hier abgesehen.

[2]) Barkla-Ayres, Phil Mag 21. 270. 1911.
Owen, Proc Cambr. Soc. 16 161. 1911.
Crowther, Proc. Roy. Soc. 85. 29. 1911; 86. 478. 1912.

[3]) Barkla-Dunlop, Phil. Mag. 31. 222. 1916.

[4]) Glocker, Phys. Zeitschr. 19. 66. 1918.

[5]) Phil. Mag. 33. 129. 1917.

Digitized by Google

Wenn auch diese Zahlenwerte absolut genommen keine große Genauigkeit[1]) beanspruchen dürfen, so ist es jedenfalls bemerkenswert, daß für zwei im Atomgewicht so verschiedenen Elemente wie Aluminium und Blei $\frac{s}{\varrho}$ nahezu übereinstimmen. Dieses schon in Tabelle (4) angedeutete Resultat, daß $\frac{s}{\varrho}$ für ganz kurzwellige Strahlen einem universellen Wert zustrebt, steht in gutem Einklang mit der elektromagnetischen Theorie der Zerstreuung von Debye[2]), nach der bei kurzwelligen Strahlen $\frac{s}{\varrho}$ für alle Elemente gleich groß sein soll, während es für langwellige Strahlen für jedes Element proportional seinem Atomgewicht sein soll.

Im Anschluß an diese zusammenfassende Darstellung unserer gegenwärtigen physikalischen Kenntnisse über den Vorgang der Zerstreuung ist es unerläßlich, die in röntgenologischen Arbeiten häufig sich findende Behauptung, daß der Zerstreuungskoeffizient bei harten Strahlen größer werde, richtigzustellen. Wie man aus Tabelle (4) sieht, wird der Zerstreuungskoeffizient im Gegenteil kleiner, wenn die Härte der Strahlen zunimmt. Die Veranlassung zu der falschen Behauptung liegt vermutlich in einer Verwechslung der Begriffe „Streuungskoeffizient" und „Streustrahlung eines Körpers". Messen wir mit irgendeinem Meßinstrument die von einem Körper ausgesandte Streustrahlung, so finden wir diese um so größer, je größer die Härte der auffallenden Strahlung ist, und zwar aus folgendem Grunde: Von der im Körper entstehenden zerstreuten Strahlung tritt stets nur ein gewisser Bruchteil aus dem Körper aus, weil die Streustrahlen im Körper selbst eine Absorption erleiden. Da nun die zerstreute Strahlung dieselbe Härte besitzt wie die auffallende Strahlung, so wird von der entstehenden zerstreuten Strahlung um so weniger im Körper selbst absorbiert, je größer die Härte der auffallenden Strahlen ist. Bei großen Härtegraden nimmt zwar $\frac{s}{\varrho}$ ein wenig ab, so daß die Energie der gesamten entstehenden Streustrahlung mit wachsender Härte ein wenig kleiner wird; andererseits tritt aber von dieser entstehenden Streustrahlung bei sehr harten Strahlen wegen der verminderten Absorption ein viel größerer Bruchteil aus. Man muß daher die Begriffe „Streuungskoeffizient", welches ein Maß für die „entstehende" Streustrahlung ist, und „Streuung eines Körpers", welcher ein Maß für die austretende Streustrahlung ist, streng auseinanderhalten. Der wechselnde Sprachgebrauch des Wortes „Streuung" einmal im Sinne von Streuungskoeffizient, ein andermal im Sinne von austretender Streustrahlungsenergie hat die Verbreitung dieser Mißverständnisse zweifellos befördert.

Die Beantwortung der Frage, „welcher Bruchteil der in einem Körper entstehenden zerstreuten Strahlung tritt in einer bestimmten Richtung aus dem Körper aus?" bereitet erhebliche mathematische Schwierigkeiten. Je nach der Gestalt des betreffenden Körpers und der Lage der betrachteten Emissionsrichtung ist die mathematische Methode verschieden zu wählen. Der einfachste und wichtigste Fall ist der, wo der bestrahlte Körper die Form einer ebenen Platte mit dem Radius b und der Dicke D hat. Eine vollständige mathematische Behandlung dieses Falles hat der Verfasser kürzlich an anderer Stelle[3]) veröffentlicht. Dort war die Aufgabe ganz allgemein so formuliert: Auf eine Platte von der Dicke D cm trifft ein paralleles Röntgenstrahlenbündel mit der Flächenenergie E_0 senkrecht auf; wie groß ist die Energie

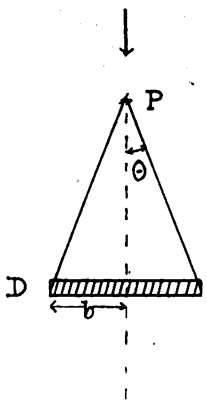

Fig. 5.

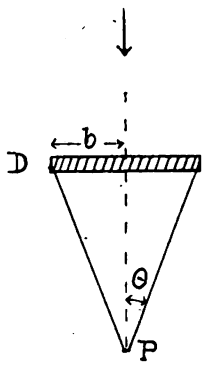

Fig. 6.

[1]) Vgl. den Einwand von Keetmann, Annal. der Phys. 52. 735. 1917.
[2]) Phys. Zeitschr. 18. 292. 1917.
[3]) Phys. Zeitschr. 19. 249. 1918.

Digitized by Google

der nach P (Fig. 5 bzw. 6) gelangenden Sekundärstrahlen, wenn von P aus die Platte unter einem Kegelwinkel 2Θ gesehen wird und wenn P erstens der Vorderseite (Fig. 5), zweitens der Rückseite der Platte (Fig. 6) gegenüberliegt. Unter Sekundärstrahlung wird sowohl die charakteristische Eigenstrahlung des Plattenmaterials als auch die zerstreute Strahlung verstanden. Im letzteren Falle, welcher hier zunächst von Interesse ist, vereinfachen sich die erhaltenen Formeln dadurch, daß direkte Strahlung und Streustrahlung gleiche Absorptionskoeffizienten besitzen.

Ist Z die Energie der nach P gelangenden Streustrahlung, wobei wir uns P als eine sehr kleine Fläche von der Größe 1 denken wollen, s der Zerstreuungskoeffizient und $\bar{\mu}$ der Absorptionskoeffizient des Plattenmaterials, somit $\mu = \bar{\mu} + s$ (Schwächungskoeffizient), ferner Θ der halbe Öffnungswinkel des Streukegels, so lautet das Resultat der Berechnung:

(16) vorderseitige Streustrahlung $Z = \frac{1}{2}\frac{s}{\mu} E_0 F$,

(17) rückseitige Streustrahlung $Z = \frac{1}{2}\frac{s}{\mu} E_0 e^{-\mu D} \cdot f$.

F und f sind Funktionen von Θ und μD, welche mittels der im mathematischen Anhang angegebenen Formeln leicht berechnet werden können, sobald Θ und μD gegeben ist. Die mathematische Ableitung dieser Formeln ist für den Röntgenologen nicht von Interesse; dagegen dürfte dies in hohem Grade der Fall sein bei den folgenden Anwendungen der Formeln auf drei praktisch wichtige Probleme, nämlich:

1. Die Ermittlung des Streufehlers bei Absorptionsmessungen.
2. Die Berechnung der Sekundärstrahlung von Filtern.
3. Die Bestimmung der Streuzusatzdosis in der Tiefentherapie.

1. Der Streufehler bei Absorptionsmessungen.

Denken wir uns in P (Fig. 7) unser Meßgerät angebracht (z. B. eine Ionisationskammer oder eine kleine photographische Platte) und setzen wir voraus, daß die seitliche Ausdehnung des Meßgerätes so klein ist, daß für alle Punkte der Oberfläche der Winkel Θ nahezu gleich groß ist. Zur Bestimmung der Absorption messen wir in P die Energie der direkten Strahlung, E' bei weggenommener Platte und E bei eingeschalteter Platte. Tritt keine nennenswerte Zerstreuung der Röntgenstrahlen auf, so berechnet sich der gesuchte Absorptionskoeffizient $\bar{\mu}$ aus der bekannten Gleichung

(18) $E = E' e^{-\bar{\mu} D}$ (D Dicke der Platte).

Wird die Zerstreuung so groß, daß sie nicht mehr vernachlässigt werden darf (harte Strahlen und leichte Stoffe), so hat ihre Berücksichtigung in zweifacher Weise zu erfolgen:

1. Zu dem Energieverlust der direkten Strahlen beim Durchgang durch die Platte infolge Absorption tritt noch hinzu ein Energieverlust infolge Zerstreuung, so daß die Gl. 18 lautet

(19) $E = E' e^{-(\bar{\mu}+s) D} = E' e^{-\mu D}$ (μ Schwächungskoeffizient).

2. Nach dem Einschalten der Platte wird in P nicht mehr E gemessen, sondern $E + Z$, wenn Z die gesamte in das Meßgerät gelangende Streustrahlungsenergie bedeutet.

Ist die Versuchsanordnung so beschaffen (sehr enge Strahlenbündel), daß die 2. Wirkung der entstehenden Streustrahlung praktisch unmerklich ist, so erhalten wir aus unseren beiden Energiemessungen (mit und ohne Platte) nach Gl. 18 einen Schwächungskoeffizienten μ und hieraus nach Abzug des bekannten Wertes von s einen Absorptionskoeffizienten $\bar{\mu}$. Bei allen praktisch angewandten Maßanordnungen wird jedoch immer ein mehr oder weniger großer Bruchteil der entstehenden Streustrahlung auf das Meßgerät fallen können, so daß aus der Energiemessung (mit und ohne Platte) $E + Z$ bzw. E sich ein zu kleiner Wert des Schwächungskoeffizienten und infolgedessen auch ein zu kleiner Wert des Absorptionskoeffizienten ergibt. Die Differenz

Digitized by Google

zwischen dem richtigen Wert von $\bar{\mu}$ und dem experimentell gefundenen zu kleinen Wert, welcher $\bar{\mu}^*$ bezeichnet sei, heißt „Streufehler" $\triangle$

(20) $$\triangle = \bar{\mu} - \bar{\mu}^*.$$

Der Streufehler ist ersichtlich um so größer, je größer das Verhältnis $\frac{Z}{E}$ ist, das von der Härte der auffallenden Strahlen und von der Art der Versuchsanordnung abhängt. Eine direkte experimentelle Bestimmung des Streufehlers wäre daher eine sehr umständliche und zeitraubende Arbeit, welche in jedem einzelnen Falle stets wieder von neuem vorgenommen werden müßte. Es ist daher einfacher, die Größe des Streufehlers theoretisch zu berechnen unter Benützung der für Versuchsanordnung und Strahlenhärte charakteristischen Größen Θ, μ, r, A (Fig. 7). Zu diesem Zweck werden wir eine Formel angeben, welche alle diese Größen miteinander verbindet.

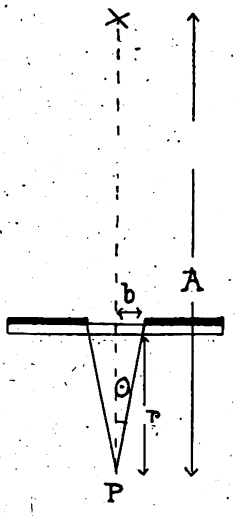

Fig. 7.

Unter der Voraussetzung, daß die Öffnung des Streukegels nicht allzu groß ist (Θ kleiner als etwa 25°), besitzt die in Gl. 17 auftretende Funktion f eine besonders einfache Form[1]) (Formel IIa des mathematischen Anhangs), nämlich

(21) $$f = (1 - \cos\Theta)\,\mu D.$$

Dann lautet Gl. 17

(22) $$\frac{Z}{E_0} = \frac{1}{2}\, s D (1 - \cos\Theta)\, e^{-\mu D}.$$

Bezogen auf gleiche Energie der auf die Vorderseite der Platte auffallenden Strahlung der Röntgenröhre, wird also Z mit zunehmendem Härtegrad größer, da bei steigender Härte die geringe Abnahme von s die wesentlich stärkere Zunahme von $e^{-\mu D}$ keinesfalls überwiegt. Es ist bemerkenswert, daß die Ausbeute $\frac{Z}{E_0}$ an Streustrahlung ein Maximum erreicht, wenn die Dicke der absorbierenden Schicht und der Schwächungskoeffizient der Strahlung in folgender Beziehung zueinander stehen

(23) $$D = \frac{1}{\mu}.$$

Auf den ersten Blick möchte man vielleicht vermuten, daß $\frac{Z}{E_0}$ um so größer wird bei einer gegebenen Schichtdicke, je größer die Härte der auffallenden Röntgenstrahlen ist.

Betrachtet man dagegen das Verhältnis $\frac{Z}{E}$ (E Energie der direkten Strahlung nach dem Durchgang durch die Schicht, gemessen in P), so ergibt sich

(24) $$\frac{Z}{E} = \frac{1}{2}\, q s D (1 - \cos\Theta),$$

(25) wobei $$q = \frac{A^2}{(A-r)^2} \text{ (Fig. 7) ist.}$$

Jetzt ist $\frac{Z}{E}$ nahezu konstant für Strahlen aller Härtegrade, da s bei leichten Stoffen kaum merklich, bei schweren Stoffen nur wenig mit der Härte veränderlich ist. Aus diesen Gleichungen ergibt sich für die Größe des Streufehlers Δ folgender Ausdruck

(26) $$\Delta = \frac{1}{D} \lg\text{nat}\,(1 + 0{,}5\, q s D (1 - \cos\Theta)).$$

Es ist zu beachten, daß der Streufehler um so größer ist, je größer q ist, d. h. also je größer r gegenüber von A ist. Es ist also ungünstig, die absorbierende Schicht (Filter),

[1]) Gl. 21 ist auch dann noch gültig, wenn die auffallende Primärstrahlung nicht mehr aus lauter parallelen Strahlen besteht, sondern eine gewisse Divergenz besitzt, sofern die Öffnung des Primärstrahlenkegels nicht allzu groß ist. Die letztere Voraussetzung ist praktisch sehr leicht zu erfüllen. Vgl. Phys. Zeitschr. 19. 255. 1918.

Digitized by Google

wie es häufig empfohlen wird, möglichst nahe an der Röhre und weit entfernt vom Meßgerät anzubringen.

Welches ist nun die günstigste Stellung der absorbierenden Schicht, damit der Streufehler möglichst klein wird? Nehmen wir an (Fig. 7), daß auf der zur Absorptionsmessung benützten Schicht irgendeines Stoffes eine Bleiblende von dem Radius b aufgelegt sei. Wird nun das Filter samt der Blende zwischen Antikathode und Meßgerät, deren Abstand A konstant gehalten wird, hin und her geschoben, so läßt sich mathematisch[1]) beweisen, daß der Streufehler dann relativ am kleinsten wird, wenn das Filter von der Antikathode und vom Meßgerät nahezu gleich weit entfernt ist.

Gehen wir nun zu dem allgemeineren Fall über, daß die Öffnung Θ des Streustrahlenkegels beliebig groß werden kann, so wollen wir voraussetzen, daß die Primärstrahlen alle nahezu senkrecht auf die Vorderseite der absorbierenden Platte auftreffen, eine Voraussetzung, welche durch genügend große Fokusdistanz der Platte leicht zu erfüllen ist und zwar muß diese umso größer sein, je größer b ist. Die Gl. 24 und 26 lauten dann

$$\frac{Z}{E} = \frac{1}{2}\frac{qs}{\mu} f; \tag{27}$$

$$\Delta = \frac{1}{D} lg \left(1 + \frac{0{,}5\, qs}{\mu} f\right), \tag{28}$$

wobei f nach Formel II des mathematischen Anhangs zu berechnen ist. Wie die Berechnung ergibt, ist der Ausdruck $\frac{s}{\mu} f$ für eine bestimmte Versuchsanordnung von der Härte nur in geringem Grade abhängig; dasselbe gilt also auch für den Streufehler Δ. Da nach Gl. 20 $\Delta = \bar{\mu} - \bar{\mu}^*$ ist, so ist der prozentuale Fehler bei der experimentellen Bestimmung des Schwächungskoeffizienten μ und des Absorptionskoeffizienten $\bar{\mu}$ um so größer, je härter die einfallende Röntgenstrahlung ist. Die ungünstigsten Verhältnisse in dieser Hinsicht bieten Absorptionsmessungen sehr harter Strahlen in leichten Stoffen (z. B. Aluminium).

Beispiel:

$D = 0{,}5$ cm Aluminium $\quad s = 0{,}5 \quad \Theta = 60^0$

$\mu = 1{,}0$ also Halbwertschicht in Aluminium 7 mm

(entspricht etwa der mittleren Härte der zur Zeit üblichen filtrierten Therapiestrahlungen).

$r = \frac{A}{10}$ (betreffs r und A siehe Fig. 7).

Dann ist $\Delta = 0{,}13$; der experimentell gefundene Wert μ^* ist somit 0,87 statt 1,0. Der Fehler beträgt also 13 %.

Im Fall von divergenten Primärstrahlen, wo nicht mehr alle Strahlen senkrecht auf die Platte auftreffen, gestaltet sich die mathematische Seite des Problems recht schwierig. Die Diskussion einzelner Fälle, bei denen relativ einfache Lösungen der Integrale möglich sind, wurden vom Verfasser an anderer Stelle veröffentlicht[2]). Das Resultat läßt sich dahin zusammenfassen, daß die Randpartien der Platte bei divergenten Primärstrahlen weniger Energie erhalten als die zentral gelegenen Teile, und zwar um so weniger, je größer ihre Tiefenlage ist. Die aus der Rückseite der Platte austretende Streustrahlung ist daher immer kleiner als die unter Voraussetzung eines parallelen, senkrecht auftreffenden Primärstrahlenbündels berechnete Streustrahlung.

Handelt es sich darum, die Schwächungskoeffizienten μ_1 und μ_2 für zwei leichte Stoffe zu bestimmen, so können wir, falls die Öffnung des Streukegels nicht zu groß ist ($2\,\Theta$ etwa kleiner als 50^0), durch einen Kunstgriff den Streufehler Δ in beiden Fällen gleichgroß machen, so daß die Differenz der experimentell gefundenen Werte von μ_1 und μ_2 direkt gleich dem der Differenz der wahren Werte von μ_1 und μ_2 ist. Dieser Kunstgriff besteht darin, daß die

[1]) Phys. Zeitschr. 19. 256. 1918.
[2]) Phys. Zeitschr. 19. 254. 1918.

Digitized by Google

Dicke D_1 und D_2 der beiden absorbierenden Schichten so bemessen wird, daß die durchstrahlten Massen in beiden Fällen gleichgroß sind, d. h.

$$\frac{D_1}{D_2} = \frac{\varrho_1}{\varrho_2} \qquad (\varrho_1 \text{ und } \varrho_2 \text{ Dichte}). \tag{29}$$

Für leichte Stoffe ist bekanntlich $\frac{s_1}{s_2} = \frac{\varrho_2}{\varrho_1}$; dann ist $D_1 s_1 = D_2 s_2$ und somit $\Delta_1 = \Delta_2$.

Wie äußert sich der Einfluß der Streustrahlung bei einer Änderung der Dicke der absorbierenden Schicht? Messen wir z. B. den Koeffizienten μ einer homogenen Strahlung von der Halbwertschicht 7 mm Aluminium einmal unter Benützung einer Aluminiumplatte von 1 mm und dann von 10 mm Dicke, so müßte sich für μ in beiden Fällen die Zahl 1,0 ergeben. Ist unser Meßgerät so aufgestellt, daß es von der Röntgenröhre zehnmal so weit entfernt ist wie von der Aluminiumplatte und besitzt der Streukegel eine Öffnung von $\Theta = 60^0$, so ergibt sich experimentell bei der Aluminiumplatte von 1 mm Dicke $\mu = 0{,}85$
" " " " 10 " " $\mu = 0{,}89$.
Die Strahlung erscheint also härter und außerdem inhomogen. Dieses Resultat ist praktisch von großer Bedeutung. Wenn schon bei einer homogenen Strahlung der Einfluß dsr Streuung einen anderen Charakter vortäuscht, so ist es leicht verständlich, daß bei heterogenen Strahlungen das durch solche Messungen gewonnene Bild von der Zusammensetzung des Strahlengemisches unter Umständen völlig verzerrt sein kann.

Eine besonders einfache Korrektion des Streufehlers bei einem Absorptionsvergleich verschiedener Stoffe läßt sich durch Anwendung äquivalenter Dicken erzielen. Nach der im ersten Teil dieser Arbeit gegebenen Definition der äquivalenten Filterdicke sind die Dicken ($D_1, D_2, D_3 \ldots$) der absorbierenden Schichten der verschiedenen Stoffe so zu bemessen, daß die Energieschwächung der Primärstrahlung bei allen diesen Stoffen gleich groß ist. Dies der Fall, wenn die Beziehung

$$\mu_1 D_1 = \mu_2 D_2 = \mu_3 D_3 \tag{30}$$

für jede homogene Komponente des Strahlengemisches gilt. Bei einer Beschränkung auf kleine Öffnungswinkel des Streukegels ergibt sich dann aus Gl. 22 für die in das Meßgerät gelangenden Streustrahlungsenergien

$$Z_1 : Z_2 : Z_3 : \ldots = s_1 D_1 : s_2 D_2 : s_3 D_3 : \ldots \tag{31}$$

Bei beliebig großer Öffnung des Streukegels folgt aus Gl. 20, daß $f_1 = f_2 = f_3 \ldots$ ist, die Gl. 27 liefert dann

$$Z_1 : Z_2 : Z_3 \ldots = \frac{s_1}{\mu_1} : \frac{s_2}{\mu_2} : \frac{s_3}{\mu_3} \ldots = s_1 D_1 : s_2 D_2 : s_3 D_3 .$$

Das Verhältnis der Streustrahlungen ist also unabhängig von der Öffnungsweite des Streukegels.

Mißt man in derselben Weise die durch die Vorderseite der verschiedenen absorbierenden Platten austretende Streustrahlung (Fig. 4), so erhält man aus Formel I des mathematischen Anhangs und aus Gl. 27 wieder genau dieselbe Beziehung wie die Gl. 31. Die relativen Werte der in P (Fig. 5) gemessenen vorderseitigen Streustrahlungen verschiedener Stoffe von äquivalenter Dicke sind somit genau dieselben wie die der rückseitigen Streustrahlungen, wenn im letzteren Falle das Meßgerät P in bezug auf das Filter symmetrisch zu seiner ersten Lage aufgestellt ist.

Beispiel: Die äquivalenten Filterdicken von Zink und Aluminium sind $D_1 : D_2 = 1 : 25$. Da Zink und Kupfer im periodischen System benachbarter Elemente sind, so gelten die in Tabelle 4 für Kupfer angegebenen Werte des Massenstreuungskoeffizienten auch für Zink. Es ist also

$$\frac{s_{Zn}}{s_{Al}} = \begin{Bmatrix} 6{,}5 \\ 3{,}9 \\ 2{,}6 \end{Bmatrix} \begin{matrix} \text{weiche Strahlen} \\ \text{mittelharte} \quad " \\ \text{harte} \quad " \end{matrix} \quad \text{und} \quad \frac{Z_{Zn}}{Z_{Al}} = \begin{Bmatrix} 0{,}26 \\ 0{,}16 \\ 0{,}10 \end{Bmatrix} \tag{32}$$

Digitized by Google

Wird ein Meßggerät hinter dem Filter angebracht, so streut also das Aluminiumfilter bei weichen Strahlen 4 mal, bei harten Strahlen 6 mal, und bei sehr harten Strahlen 10 mal stärker als das Zinkfilter von äquivalenter Dicke. Dieses Resultat gilt unabhängig von der Filterdicke und unabhängig von dem Abstand des Meßgerätes von der Platte, vorausgesetzt, daß dieser in den zu vergleichenden Fällen gleich groß ist. Ebenso muß natürlich in den Vergleichsfällen der Radius b der Filter stets gleich groß sein/ Bei der Ableitung der Formeln war vorausgesetzt, daß die Primärstrahlung überall senkrecht auf die Filter auftritt. Eine geringe Abweichung von dieser Vorraussetzung beeinflußt das in Gl. 32 enthaltene Resultat in kaum merklicher Weise, da es sich nicht um absolute Werte der Streuung, sondern nur um relative Werte handelt.

Dieses Beispiel führt uns auf die Frage, wie die entsprechenden Verhältnisse beschaffen sind, wenn die charakteristische Sekundärstrahlung (Eigenstrahlung) der Filtermaterialien erregt wird, eine Frage, deren Beantwortung das nächste Kapitel gewidmet sein soll.

2. Die Eigenstrahlung von Filtern.

Die mathematische Ermittlung der charakteristischen Eigenstrahlung von Filtern bildet schon den Gegenstand zweier Arbeiten von Grossmann[1]), welcher den praktisch wichtigsten Spezialfall des Problems behandelt hat: Berechnung der auf der Vorderseite bzw. Rückseite des Filters vorhandenen Sekundärstrahlungsintensität unter der vereinfachten Annahme, daß die für die Emission in Betracht kommenden Schichtdicken als unendlich dick betrachtet werden dürfen. Besitzt auf der Vorderseite des Filters die Primärstrahlung die Intensität J_{p_0} und die Sekundärstrahlung die Intensität Js_0, so ist

$$J_{s_0} = K.\Phi.J_{p_0}. \tag{33}$$

Für die rückseitige Sekundärstrahlung ergibt sich, wenn J_s und J_p die Intensität der Sekundärstrahlung bzw. der Primärstrahlung auf der Rückseite des Filters bedeutet

$$J_s = K.\Psi.J_p. \tag{34}$$

K ist der Bruchteil der absorbierten Energie, welcher in Sekundärstrahlungs-Energie umgesetzt wird; K ist für einige Stoffe von Bragg und Porter[2]) experimentell bestimmt worden. Bragg und Porter haben ferner auf dem mühevollen Weg der graphischen Auswertung zahlreicher als Beispiele berechneter Integrale die Funktion Φ in Abhängigkeit von $c = \frac{\mu}{r}$ berechnet (μ Schwächungskoeffizient der Primärstrahlung, r Schwächungskoeffizient der Sekundärstrahlung). Diese Funktion ist in der Grossmannschen Arbeit graphisch dargestellt[3]). Aus unsern allgemeinen Formeln[4]) ergibt sich sofort eine überraschend einfache Darstellung für Φ, nämlich

$$\Phi = \frac{1}{2} - \frac{1}{2c} \operatorname{lgnat}(1 + c). \tag{35}$$

Eine ähnlich einfache Formel ergibt sich für die rückseitige Sekundärstrahlung, wenn c kleiner als l ist, d. h. wenn μ kleiner als r ist; nämlich

$$\Psi = -\frac{1}{2} - \frac{1}{2c} \operatorname{lgnat}(1 - c). \tag{36}$$

Großmann hat sich der großen Mühe unterzogen, die Funktion Ψ durch Flächenausmessung

---

[1]) Fortschritte XXII. 427 ff. XXIII 182 ff. 1914/15. Auf S. 198 ist ein sinnenstellender Druckfehler zu berichtigen. Es muß heißen $J_{pu} = J_{p_0} e^{\frac{+ap u}{as}}$ usw. Das angegebene Resultat würde sonst die Sekundärstrahlung der Inzidenzfläche und nicht wie beabsichtigt die der Emergenzfläche darstellen.

[2]) Proc. Roy. Soc. 85. 340. 1911.

[3]) Fortschritte XXII. S. 450. Fig. 8. Man überzeugt sich leicht, daß diese Figur die von uns in Gl 35 angegebene Funktion Φ darstellt.

[4]) Phys. Zeitschr. 19. 252. 1918.

Digitized by Google

der Integrale zahlreicher Zahlenbeispiele zu ermitteln[1]). Ein Vergleich unserer Formeln zeigt eine gute Übereinstimmung mit seiner Kurve bis etwa $c = 0{,}5$; dann treten Abweichungen auf, welche vielleicht eine Folge der beschränkten Genauigkeit graphischer Integrationen sein mögen. Die Angaben der Grossmannschen Kurve für c größer als l unterliegen prinzipiellen Zweifeln, da man sich mit Hilfe unserer allgemeinen Formel leicht überzeugt, daß Ψ für $D = \infty$ und $c > 1$ keinem bestimmten Grenzwert zustrebt. Für sehr dicke Filter ergibt sich nämlich

$$\Psi = \frac{1}{2} \frac{e^{(\mu - r) D}}{(\mu - r) D} \qquad (D \text{ Dicke des Filters}). \tag{37}$$

Eine allgemeine Behandlung des Problems (Berechnung der Sekundärstrahlung von Filtern beliebiger Dicke, ferner Berechnung der Sekundärstrahlung, welche in einer bestimmten Richtung nach einem in beliebiger Entfernung vom Filter liegenden Punkt hin emittiert wird), wie sie mit Hilfe unserer allgemeinen Formel leicht durchgeführt werden kann, liegt nicht im Rahmen dieser Arbeit. Zudem sind nur für relativ wenige Stoffe die Zahlenwerte von K experimentell bekannt.

Wir haben oben gezeigt, daß bei harten Strahlen die Streustrahlung an der Rückseite des Filters bei einem Aluminiumfilter zehnmal so groß ist wie bei einem Zinkfilter von äquivalenter Dicke. Nun besitzen aber beide Filtermaterialien auch noch eine charakteristische Eigenstrahlung. Für Strahlen von der Wellenlänge

$$\lambda = 0{,}3 \text{ Å} \quad \text{(Halbwertschicht in Wasser etwa 3 cm)}$$

liefern Gl. 34 und 36.

$$\frac{J_s}{J_p} = 0{,}0014 \text{ für } {}^1/_2 \text{ mm Zinkfilter}, \quad \frac{J_s}{J_p} = 000001 \text{ für } 12\,{}^1/_2 \text{ mm Aluminiumfilter}.$$

Der für Aluminium erhaltene Wert ist wahrscheinlich noch zu groß, da $K = 0{,}1$ nach Grossmann angenommen wurde. Andererseits folgt aus Gl. 27 für die Streustrahlung

$$\frac{J_z}{J_p} = 0{,}01 \quad {}^1/_2 \text{ mm Zink}, \quad \frac{J_z}{J_p} = 0{,}10 \quad 12\,{}^1/_2 \text{ mm Aluminium}.$$

Wie man sieht, ist im Tiefentherapiebetrieb die Streustrahlung relativ zu der direkten Strahlung sehr viel intensiver als die charakteristische Sekundärstrahlung von Aluminium oder Zink bei äquivalenter Filterdicke. Um die Gefahr einer etwaigen Hautschädigung beurteilen zu können — die charakteristische Sekundärstrahlung von Zink und Aluminium ist nämlich sehr viel weicher, als die direkt durchgehenden Strahlen —, berechnen wir die Dosis für eine dicht an der Rückseite des Filters liegende Hautpartie. Es ergibt sich für das ${}^1/_2$ mm dicke Zinkfilter

$$\frac{D_s^*}{D_p^*} = 0{,}11 \quad \frac{D_z^*}{D_p^*} = 0{,}01 \quad \text{also} \quad \frac{\text{gesamte sekundäre Dosis}}{\text{direkter Dosis}} = 0{,}12,$$

für das $12\,{}^1/_2$ mm dicke Aluminiumfilter

$$\frac{D_s^*}{D_p^*} = 0{,}007 \quad \frac{D_z^*}{D_p^*} = 0{,}10 \quad \text{also} \quad \frac{\text{gesamte sekundäre Dosis}}{\text{direkter Dosis}} = 0{,}11.$$

Die Vermehrung der Hautdosis durch die sekundäre (charakteristische und zerstreute) Strahlung des Filters ist unerwünscht, da die Sekundärstrahlen infolge ihrer zumeist schiefen Austrittswinkel und ihrer großen Absorbierbarkeit hauptsächlich in den oberen Körperpartien absorbiert werden, so daß die therapeutisch erwünschte Tiefendosis dadurch keine Erhöhung erfährt. Man wird also in dem Bestreben, daß Verhältnis Tiefendosis zu Hautdosis möglichst groß zu machen, dem Filter den Vorzug geben, bei dem die Dosisvermehrung durch Sekundärstrahlung des Filters möglichst klein ist. Maßgebend für die Größe der sekundären Dosis ist beim Zinkfilter hauptsächlich die charakteristische Sekundärstrahlung, beim Aluminiumfilter die zerstreute Strahlung. Eine Kombination beider Materialien wird also ein noch

[1]) Fortschritte XXIII. S. 192. Fig. 2. (Graphische Darstellung von Ψ.)

Digitized by Google

günstigeres Filter liefern als Aluminium oder Zink allein. Wie der Verfasser schon früher[1]) vorgeschlagen hat, ist es zweckmäßig, das $^1/_2$ mm dicke Zinkfilter auf der dem Patienten zugekehrten Seite mit einer dünnen, etwa $^1/_2$—1 mm dicken Aluminiumschicht zu bekleiden und sodann zwischen Filter und Haut eine dünne Lederzwischenlage anzubringen. Der Zweck des Leders ist es, die außerordentlich weiche Eigenstrahlung des Aluminiums unschädlich zu machen. Man kann vielleicht einwenden, daß die Stärke dieser Eigenstrahlung gegenüber der direkten Strahlung verschwindend klein ist, so daß ernstliche Hautschädigungen nicht in Frage kommen könnten. Bedenkt man aber, daß diese Eigenstrahlung infolge ihrer hohen Absorbierkeit gerade in den obersten Hautpartien stecken bleibt, also höchstens schadet und nichts nützt, und daß andererseits die Ledereinlage keinerlei merkliche Verringerung der Stärke der harten Therapiestrahlung veranlaßt, so wird man trotzdem diese Maßregel vorsichtshalber anwenden. Natürlich kann diese Aluminium-Leder-Armatur jedem dünneren oder dickeren Zink- oder Kupferfilter ebenso angefügt werden.

Mit Rücksicht auf die Dispersion der aus dem Filter austretenden Sekundärstrahlen erscheint es wünschenswert, zwischen Haut und Rückseite des Filters einen einige Zentimeter betragenden Luftzwischenraum einzuschalten (eventuell unter Benützung eines Luffaschwammes, welcher die gleichzeitige Anwendung einer Ledereinlage entbehrlich macht).

3. Die Streuzusatzdosis.

Unsere Formeln zur Streustrahlenberechnung setzen uns instand, eine Frage zu beantworten, welche für die weitere Entwicklung der Tiefentherapie von grundlegender Bedeutung ist: „Sind die beobachteten guten klinischen Erfolge bei Bestrahlung mit sehr harten Röntgenstrahlen darauf zurückzuführen, daß die sehr harten Strahlen bei gleicher absorbierter Energie an und für sich biologisch wirksamer sind oder darauf, daß infolge der besonders großen Streuwirkung der sehr harten Strahlen die tatsächlich verabreichte Dosis eine sehr viel größere ist als die ohne Berücksichtigung der Streuung berechnete oder experimentell bestimmte (z. B. durch Auflegen einer Sabouraudtablette auf die Haut)?“ Um die Entscheidung zwischen diesen beiden Möglichkeiten treffen zu können, ist es erforderlich, die Größe der Streuzusatzdosis quantitativ genau kennen zu lernen.

Denken wir uns den Fall der Großfelderbestrahlung, so daß das ganze Abdomen gleichzeitig von Röntgenstrahlen getroffen wird, und fassen wir irgendein beliebiges kleines Körperelement ins Auge, das z. B. die Form eines kleinen Würfels haben kann. In diesen Würfel gelangt nun nicht nur erstens die direkte, auf die Abdominalhaut auftreffende Strahlung, nachdem sie beim Durchgang durch die dazwischenliegenden Körperschichten eine gewisse Schwächung erlitten hat, sondern auch zweitens zahlreiche aus den verschiedensten Richtungen herkommende Streustrahlen. Wir können uns den bestrahlten Körper zusammengesetzt denken aus lauter sehr kleinen Würfeln. Die Entstehung der Streustrahlen können wir uns dann anschaulich so vorstellen, als ob in jedem dieser Würfel ein Teil der Röntgenstrahlen diffus (d. h. nach allen Richtungen) reflektiert wird. Infolgedessen können Strahlen, die auf direktem Wege niemals in unser betrachtetes Körperelement gelangen könnten, auf dem Umweg über andere Körperpartien doch noch in dasselbe eindringen. Bei der Berechnung der Dosis, d. h. der in unserem Körperelement von dem Volumen 1 absorbierten Energie, wurde bisher diese „Umwegsstrahlung“ (zerstreute Strahlung) vernachlässigt. Diese Vernachlässigung ist bei den modernen Tiefentherapiestrahlungen nicht mehr gestattet, weil diese im Körper eine relativ geringe Absorption erleiden, so daß auch noch weitentfernte Körperpartien zu der in das betrachtete Körperelement gelangenden Streustrahlung einen merklichen Beitrag liefern. Die Dosis, die unserem Körperelement tatsächlich appliziert wird, setzt sich also zusammen aus der

[1]) Fortschritte XXIV. S. 531. 1917.

Digitized by Google

Dosis infolge der direkten Strahlung und aus der Dosis infolge der Umwegsstrahlung. Nennen wir die erstere „direkte Dosis“ und die letztere „Streuzusatzdosis“, so ergibt sich die Beziehung

(38) Gesamtdosis = direkte Dosis + Streuzusatzdosis.

Eine direkte experimentelle Bestimmung der Streuzusatzdosis ist äußerst schwierig und, soviel bekannt noch nie versucht worden. Eine rechnerische Bestimmung der Streuzusatzdosis ist erst jetzt mit Hilfe unserer Formeln möglich geworden. Notwendig ist hierbei die Kenntnis folgender zwei Faktoren, nämlich 1. des Zerstreuungskoeffizienten und 2. der Energieverluste, welche alle die vielen Streustrahlen auf dem Weg vom Ort ihrer Entstehung bis zu dem betrachteten Körperelement erleiden.

1. Um die Größe des Zerstreuungskoeffizienten des menschlichen Gewebes für sehr harte Röntgenstrahlen zu ermitteln, erinnern wir uns des Barklaschen Resultates, daß die auf gleiche Massen bezogenen Streuungskoeffizienten leichter Stoffe gleichgroß sind und daß der Massenstreuungskoeffizient für Aluminium in dem Spektralbezirk 0,2 bis 0,3 Å ungefähr 0,12 beträgt. In diesen Wellenlängenbereich gehören etwa die harten filtrierten Strahlungen, wie sie im modernen Tiefentherapiebetrieb angewandt werden. Setzen wir die Dichte des menschlichen Gewebes im Mittel = 1 (Dichte des Wassers), so ergibt sich als mutmaßlicher Zerstreuungskoeffizient des menschlichen Gewebes für sehr harte Röntgenstrahlen der Wert $s = 0{,}12$.

2. Die Berücksichtigung der Absorptionsverluste der aus verschiedenen Richtungen und aus verschiedenen Entfernungen eintreffenden Streustrahlung ist ohne Hilfe der höheren Mathematik nicht möglich. Aus den an anderer Stelle[1]) abgeleiteten Formeln zur Berechnung der aus einer Platte austretenden Sekundärstrahlung läßt sich die Berechnung der Streuzusatzdosis als Spezialfall ableiten, sobald man sich den menschlichen Körper seitlich als unendlich ausgedehnt denkt. Was bedeutet nun diese idealisierte Annahme für die Praxis? Ist der Transversal-Halbmesser des Körpers etwa so groß wie die vierfache Halbwertschicht, so wird die

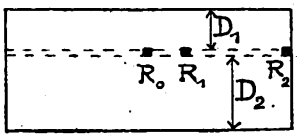

Fig. 8.

aus dem Raumelement R_2 (Fig. 8) kommende Streustrahlung auf dem Wege nach R_0 eine 8 mal so große Schwächung erleiden wie die von R_1 herkommende Streustrahlung, wenn der Abstand R_0R_1 ein Viertel von dem R_0R_2 ist. Wenn der Transversal-Halbmesser des Körpers einen gewissen Wert überschreitet, so wird die in R_0 ankommende gesamte Streustrahlung nicht mehr merklich zunehmen, falls die Breite des Körpers nach beiden Seiten immer weiter wächst, weil die Randpartien mit Rücksicht auf die Absorption keine nennenswerten Beiträge an Streustrahlung nach R_0 schicken können. Die unter Annahme eines unendlich ausgedehnten Körpers berechnete Streuzusatzdosis stellt also den größten Wert dar, den die Streuzusatzdosis bei der Tiefentherapie überhaupt erreichen kann. Der Unterschied zwischen maximaler Dosis und tatsächlicher Dosis ist um so kleiner, je größer die Felder sind, auf die bestrahlt wird, und je kleiner der mittlere Absorptionskoeffizient der benützten Strahlung ist.

Unter der Annahme, daß die von der Röntgenröhre ausgesandten Strahlen alle senkrecht auf die Oberfläche des Körpers auftreffen, ist die gesamte Energie Z der in das kleine Raumelement R_0 gelangenden Streustrahlung bezogen auf die Energie E der nach R_0 gelangenden direkten Strahlung

(39) $$\frac{Z}{E} = \frac{1}{2}\frac{s}{\mu}\left[f + F\right]$$ μ Schwächungskoeffizient, s Zerstreuungskoeffizient.

Die Berechnung von f und F aus μ und D ist aus den Formeln Ia und IIa des mathematischen Anhangs zu entnehmen. Einige Zahlenwerte sind in folgender Tabelle zusammengestellt.

[1]) Phys. Zeitschr. 19. 249. 1918.

Digitized by Google

Tabelle 5.

μD_1 bzw. μD_2	f	F
0,2	0,16	$0{,}13_5$
0,4	0,29	$0{,}20_6$
0,6	0,40	$0{,}24_6$
0,8	0,49	0,27
1,2	0,65	0,29
1,6	0,79	0,30
2,0	0,91	$0{,}30_5$
2,4	1,01	„
2,8	1,11	„
3,2	1,20	„
3,6	1,27	„
4,0	1,34	„

f bzw. F bezieht sich auf die Streustrahlung der vor bzw. hinter R_0 liegenden Körperpartie; D_1 und D_2 bedeuten die Dicke der streuenden Schichten (Fig. 8). Da die Streustrahlung dieselbe Härte besitzt (bei heterogenen Strahlungen die gleiche Zusammensetzung des Strahlengemisches), wie die auffallende direkte Strahlung, so verhält sich

$$\frac{\text{direkte Dosis}}{\text{Streuzusatzdosis}} = \frac{Z}{E}. \tag{40}$$

Wie die Tabelle 5 zeigt, nähert sich F rasch dem Wert 0,30, d. h. eine relativ dünne Schicht D_2 wirkt schon in bezug auf den betrachteten Streuungsvorgang wie eine unendlich dicke Schicht. Aus der Sprache der Mathematik übersetzt bedeutet dieses Resultat folgendes: Vergleichen wir die nach R_0 gelangende, aus den hinter R_0 liegenden Schichten herkommende Streustrahlung Z_2 mit der Energie E der direkten Strahlung in R_0 und lassen wir die Schichtdicke D_2 immer mehr zunehmen, so wird $\frac{Z_2}{E_2}$ keine Zunahme mehr zeigen, sobald D_2 einen gewissen Wert überschreitet. Für eine Strahlung von der Halbwertschicht 2 cm Wasser (also $\mu = 0{,}35$) wird zum Beispiel $\frac{Z_2}{E}$ nicht mehr merklich größer, wenn D_2 größer als 4 cm ist. Der Grund für diese Erscheinung liegt darin, daß infolge der Absorption Körperpartien mit einer größeren Entfernung als 4 cm keinen merklichen Streustrahlungsbeitrag nach R_0 liefern können. Anders liegen die Verhältnisse bei der aus der „Überschicht D_1" herkommenden Streustrahlung; hier wird bei einer gegebenen Strahlenhärte $\frac{Z_1}{E}$ um so größer, je größer die Dicke der Überschicht ist, d. h. je tiefer R_0 liegt.

Benützen wir nun die eben gewonnenen Erkenntnisse, um zu untersuchen, in welcher Weise die Streuzusatzdosis von der Tiefenlage abhängt. Für eine Strahlung von $3^1/_2$ cm Halbwerschicht in Wasser sind die Werte $\frac{Z_1}{E}$ (Streuung der „Überschicht"), $\frac{Z_2}{E}$ (Streuung der „Unterschicht"), sowie die Summe beider $\frac{Z}{E}$, welche ein Maß für das Verhältnis Streuzusatzdosis zu direkter Dosis liefert, in Tabelle 6 zusammengestellt. Die Erhöhung der direkten Dosis durch die Streuzusatzdosis ist dann am größten, wenn das betrachtete Raumelement R_0 nahe an der Hinterseite des Körpers liegt. Die Voraussetzung der Rechnung, daß der Körper seitlich unendlich ausgedehnt ist, ist praktisch bei sehr harten Strahlen nicht ganz erfüllt. Die tatsächliche Erhöhung der direkten Dosis infolge der Streuung ist bei Großfelderbestrahlung also etwas kleiner als die hier berechneten Werte. Das Verhältnis der relativen Werte von $\frac{Z}{E}$ für verschiedene Tiefenlagen wird jedoch hievon nicht wesentlich beeinflußt. Vernachlässigt man bei der Dosierung die Streustrahlung, so ist der Fehler demnach um so größer, je tiefer der radiotherapeutisch zu beeinflussende Prozeß liegt.

Digitized by Google

Tabelle 6.

D_1	$\frac{Z_1}{E}$ in %	$\frac{Z_2}{E}$ in %	$\frac{Z}{E}$ in %
1	4,8	9,3	14,1
2	8,7	„	18,0
3	11,9	„	21,2
4	14,8	„	24,1
5	17,4	„	26,7
6	19,6	„	28,9
7	21,7	„	31,0
8	23,7	„	33,0
9	25,5	„	34,8
10	27,3	9,1	36,4
12	30,5	9,0	39,5
14	33,3	8,8	42,1
16	35,8	8,1	43,9
18	38,2	6,2	44,3
20	40,3	0%	40,3

Unsere bisherige Berechnungsmethode lieferte uns den Maximalwert, den die Streuzusatzdosis erreichen kann. Die Fig. 9 soll dazu dienen, eine Verbesserung dieser Methode zu erläutern: Ist R unser betrachtetes Raumelement, auf das der Zentralstrahl eingestellt sei und das von den beiden seitlichen Begrenzungen des Körpers gleich weit entfernt sein möge, so haben wir bei unserer Berechnung (Formel Ia und IIa des mathematischen Anhangs) den Öffnungswinkel Θ des Streukegels $= 90^0$ gesetzt, und infolgedessen für die Streuzusatzdosis einen zu großen Wert erhalten. Nehmen wir die Öffnung des Streukegels so groß, daß seine

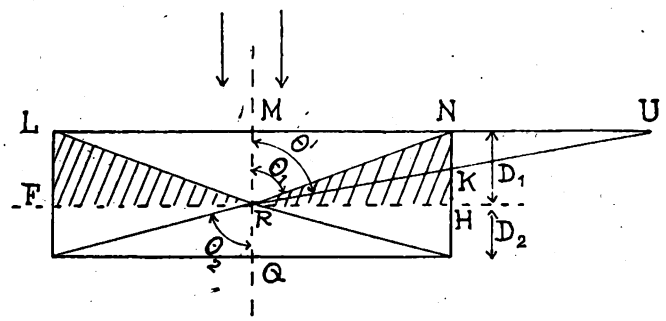

Fig. 9.

Mantellinien durch die Randpunkte L und N der bestrahlten Oberfläche gehen, so ist das nach Formeln I und II des mathematischen Anhangs erhaltene Resultat kleiner als die wirkliche Streuzusatzdosis, da wir bei der Berechnung die Streuwirkung der in Fig. 9 schraffierten Körperpartieen ($R\,L\,F$ und $R\,N\,H$) vernachlässigt haben. Wir können somit angeben, daß die Streuzusatzdosis für eine bestimmte Tiefenlage und eine bestimmte Strahlenhärte nicht größer sein kann als eine berechenbare Zahl und nicht kleiner als eine zweite ebenfalls berechenbare Zahl. Für eine Strahlung von $3^1/_2$ cm Halbwertschicht im Wasser berechnet sich der Spielraum zwischen dem größtmöglichen und kleinstmöglichen Wert der Streuzusatzdosis für eine Tiefenlage von 7 cm (Tiefenlage der Ovarien) zu etwa $20^0/_0$. Dieses Verfahren, die Streuzusatzdosis rechnerisch zwischen zwei Grenzen einzuschließen, führt also zu recht brauchbaren praktischen Resultaten.

Durch eine geometrische Überlegung wird man auf eine noch genauere Berechnungsmethode geführt. Es handelt sich im wesentlichen darum, das bei der obigen Berechnung vernachlässigte Flächenstück[1]) $R\,L\,F$ und $R\,H\,N$ durch andersgelegene gleich große Flächenstücke zu ersetzen, so daß die Be-

[1]) In Wirklichkeit hat man sich die Fig. 9 um die Achse $M\,Q$ rotiert zu denken.

Digitized by Google

rechnung mittels Integration über eine Kegelöffnung erfolgen kann. Wird MN verdoppelt bis U, so ist die Fläche $NKU = KHR$. Der Randstrahl RU bestimmt eine Kegelöffnung Θ'; Θ' ist sodann die Formel I einzusetzen. Bei der Bestimmung der Streustrahlung der Unterschicht mittels Formel II ist in analoger Weise zu verfahren. Die Berechtigung der Methode kann man sich in folgender Weise klar machen: Die Punkte des Flächenstückes KNU erhalten zwar eine größere Energie der Primärstrahlung als die Punkte von RKH. Dagegen wird die von KNU herkommende Streustrahlung auf dem Wege nach R stärker geschwächt als die von RKH stammende Streustrahlung.

Bei der Berechnung der Streuzusatzdosis in Tabelle 6 war angenommen worden, daß in allen Raumelementen, die nach R (Fig. 9) hinstreuen, nur die direkte Strahlungsenergie E vorhanden wäre, deren Größe von der Tiefenlage abhängt. Da aber jedes Raumelement wieder Streustrahlung von allen übrigen Raumelementen zugesandt erhält, hat man sich die in jedes Raumelement X gelangende direkte Energie E_X vermehrt zu denken, um die nach X gelangende Streustrahlungsenergie Z_X. Dieser Korrektionsfaktor Z_X hängt von der Lage von X ab. Wie leicht einzusehen ist, kann man aber, ohne einen großen Fehler zu begehen, annehmen, daß in allen nach R (Fig. 9) hinstreuenden Raumelementen im Mittel die eintreffende Streustrahlung ebenso groß ist wie in R. Dann hat man einfach im Resultat $\frac{Z}{E}$ (Gl. 39) zu multiplizieren mit dem Faktor $1 + \frac{Z}{E}$. Bei dieser Berechnungsweise wird der Beitrag der tertiären Streustrahlung eher etwas zu groß veranschlagt. Die Werte für die Streuzusatzdosis in Tabelle 6 sind in folgender Weise abzuändern:

$D = 2$ cm statt 18% nunmehr $18 \,.\, 1{,}18\% = 21\%$
$D = 4$ cm „ 24% „ $24 \,.\, 1{,}24\% = 30\%$
$D = 6$ cm „ 29% „ $29 \,.\, 1{,}29\% = 37\%$ usf.

Die früher aus Tabelle 6 gezogenen Schlüsse (Änderung der Streuzusatzdosis mit der Tiefe) bleiben trotz dieser Abänderungen in vollem Umfang bestehen.

Wie ändert sich nun die Dosis in einer bestimmten Tiefenlage, wenn mit Strahlen verschiedener Härte bestrahlt wird und wenn jeweils der Einfluß der Streustrahlung mit berücksichtigt wird? Die Antwort liefert Tabelle 7, welche für die Tiefenlage 7 bzw. 14 cm angibt, wie groß die Streuzusatzdosis in Prozenten der direkten Dosis bei verschieden harten Therapiestrahlungen ist.

Tabelle 7.

Härte der Strahlung		Streuzusatzdosis in % für die Tiefe	
μ	H.W.S. in cm H_2O	7 cm	14 cm
0,15	$4^2/_3$	43	67
0,20	$3^1/_2$	36	55
0,25	$2^3/_4$	31	48
0,30	$2^1/_3$	29	41
0,40	$1^3/_4$	25	34

μ ist der Schwächungskoeffizient der Strahlung; die beigesetzte Halbwertschicht im Wasser ist die „Halbwertschicht der Schwächung" (von Christen „kombinierte Halbwertschicht" genannt). Als Zerstreuungskoeffizient wurde überall $s = 0{,}12$ der Rechnung zugrunde gelegt. In der angegebenen Streuzusatzdosis ist der Beitrag der tertiären Streustrahlung bereits enthalten. Wie die Tabelle 7 lehrt, ist eine Vernachlässigung der Streuzusatzdosis bei der Tiefentherapie um so weniger gestattet, je härter die Strahlung ist und je größer die Tiefenlagen des bestrahlten Körperteiles ist.

Im Anschluß hieran erhebt sich die Frage, ob die Christensche Halbwertregel, wonach die Dosis für eine bestimmte Tiefenlage D dann am größten ist, wenn die Halbwertschicht der Strahlung $= 0{,}7\,D$ ist, fernerhin bei Berücksichtigung der Streustrah-

Digitized by Google

lung gültig bleibt. Zur Vermeidung von Mißverständnissen sei darauf hingewiesen, daß in der Christenschen Regel unter Halbwertschicht die Halbwertschicht reiner Absorption zu verstehen ist. Für eine Tiefe von 14 cm würde sich als optimale Härte nach Christen eine Halbwertschicht von 10 cm Wasser ergeben ($\bar{\mu} = 0{,}07$). Der Schwächungskoeffizient ist dann $\mu = 0{,}19$ und die Halbwertschicht der Schwächung $3^2/_3$ cm Wasser. Eine Berechnung der Gesamtdosis (direkte Dosis + Streuzusatzdosis) für verschieden harte Strahlungen ergibt

$$\begin{aligned} &0{,}006 \text{ für } \mu = 0{,}15 \\ &0{,}0072 \text{ „ } \mu = 0{,}17 \\ &0{,}0074 \text{ „ } \mu = 0{,}20 \\ &0{,}0058 \text{ „ } \mu = 0{,}25 . \end{aligned}$$

Die Dosis wird am größten, wenn die Härte der Strahlung zwischen $\mu = 0{,}17$ und $\mu = 0{,}20$ liegt. Die optimale Härte nach Christen ist $\mu = 0{,}19$.

Berechnen wir in der gleichen Weise die Gesamtdosis für eine Tiefenlage von 7 cm, so ist diese

$$\begin{aligned} &0{,}0268 \text{ für } \mu = 0{,}20 \\ &0{,}0295 \text{ „ } \mu = 0{,}25 \\ &0{,}0276 \text{ „ } \mu = 0{,}30 , \end{aligned}$$

während die optimale Härte nach Christen $\mu = 0{,}26$ sich ergibt.

Man sieht an diesen zwei Beispielen, daß die Abweichungen von der Christenschen Regel bei Berücksichtigung der Streustrahlung so klein sind, daß sie praktisch vernachlässigt werden können. Der Grund hierfür liegt darin, daß die direkte Dosis in stärkerem Maße von der Härte abhängt als die Streuzusatzdosis. Die theoretisch[1]) erforderliche Modifikation der Christenschen Regel hat in dem Sinne zu erfolgen, daß die optimale Härte tatsächlich ein klein wenig größer ist als die nach der Halbwertregel berechnete Härte. Bei der Anwendung der härtesten zurzeit vorhandenen Tiefentherapiestrahlungen bleibt also die Christensche Halbwertregel auch bei Berücksichtigung der Streuzusatzdosis praktisch gültig.

Ehe wir zu dem Ausgangspunkt unserer Betrachtungen zurückkehren, ob die sehr harten Strahlen infolge der Streuung oder infolge einer größeren spezifischen biologischen Wirksamkeit besonders gute Heilresultate gezeitigt haben, wollen wir noch das Gültigkeitsgebiet unserer Berechnungen in folgender Weise erweitern: Die Voraussetzung unserer Rechnung, daß alle Primärstrahlen auf die Oberfläche des Körpers nahezu senkrecht auftreffen, ist in der Tiefentherapie neben der sehr geringen Hautfokusdistanz nicht erfüllt. Nehmen wir also an, daß die Oberfläche des Körpers von dem Fokus einen Abstand R habe und daß die Dicke der vor dem betrachteten Raumelement R_0 (Fig. 8) liegenden Schichten D_1, die der dahinter liegenden Schichten D_2 sei. Wegen der Dispersion der Primärstrahlen ist die rechte Seite der Gl. 39 mit

---

[1]) Christen hat, Fortschritte XXV, S. 69, 1917, seine Halbwertregel unter Berücksichtigung der Streustrahlung folgendermaßen modifiziert:

$$a = a_0 \left(1 + \frac{\partial\sigma}{\partial\alpha} - \frac{0{,}7}{1+\tau} \cdot \frac{\partial\tau}{\partial\alpha}\right)$$

a_0 Halbwertschicht optimaler Härte ohne Berücksichtigung der Streuung,
a „ „ „ „ mit „ „ „ „
σ Zerstreuungskoeffizient, α Absorptionskoeffizient,
τ Verhältnis der direkten Dosis zur Streuzusatzdosis.

Die von ihm zur Diskussion gestellte Frage, ob $a - a_0$ positiv oder negativ sei, ist dahin zu beantworten, daß $\frac{\partial\sigma}{\partial\alpha}$ positiv und $\frac{\partial\tau}{\partial\alpha}$ negativ ist; $a - a_0$ ist also immer positiv, d. h. die Halbwertschicht optimaler Härte mit Berücksichtigung der Streuung ist immer größer als die ohne Berücksichtigung der Streuung.

Berechnet man nach unseren Formeln die Streuzusatzdosis in % der direkten Dosis für verschiedene Härten (vgl. Tab. 7), so kann man hieraus eine funktionale Beziehung zwischen τ und α gewinnen und sodann $\frac{\partial\tau}{\partial\alpha}$ zahlenmäßig berechnen.

Digitized by Google

$\left(\frac{R+D_1}{R+\frac{2}{3}D_1}\right)^2$ (Streustrahlung der Überschicht) bzw. mit $\left(\frac{R+D_1}{D_1+R+\frac{1}{3}D_2}\right)^2$ (Streustrahlung der Unterschicht) zu multiplizieren[1]). Im Endresultat macht sch die Dispersion in dem Sinne bemerkbar, daß der Quotient Streuzusatzdosis zu direkter Dosis größer wird als bei der Berechnung unter der Voraussetzung paralleler Primärstrahlen (d. h. sehr großer Fokusdistanz). Der Unterschied beträgt für die Tiefenlage der Ovarien und die übliche Fokushautdistanz von 25 cm nur etwa 15 %. Andererseits ist aber zu bedenken, daß die Schwächung der Primärstrahlen im Körper nicht mehr proportional $e^{-\mu x}$, sondern $e^{-\frac{\mu x}{\cos \chi}}$ erfolgt, wenn χ den Winkel zwischen dem Normalstrahl und dem nach R_0 hinzielenden Röntgenstrahl bedeutet. Die Randpartien erhalten also jetzt eine kleinere Primärenergie als die zentral gelegenen Partien, und zwar sind die Unterschiede um so größer, je größer die Tiefenlage ist. Die Folge davon ist, daß das Verhältnis Streuzusatzdosis zu direkter Dosis kleiner ist als bei der früheren Berechnungsweise. Eine genaue mathematische Behandlung dieses Falles ist sehr schwierig. Aus einer überschlägigen Rechnung darf geschlossen werden, daß im allgemeinen dieser letztere Einfluß den ersteren (Disperionswirkung) eher überwiegt, so daß die früher angegebenen Werte für die Streuzusatzdosis in der Praxis keinesfalls überschritten werden.

Diese Feststellung ist von großer Tragweite. Wir haben an dem Tabellenmaterial gesehen, daß bei den härtesten zurzeit technisch herstellbaren Therapiestrahlungen[2]) die Erhöhung der direkten Dosis infolge Zerstreuung in der Ovarialtiefenlage maximal 40 % beträgt und daß in einer Tiefe von 14 cm ein Ansteigen bis zu 67 % stattfindet. Die Erhöhung der Dosis infolge der Streuung ist also so beträchtlich, daß sie bei der Therapie fernerhin nicht mehr vernachlässigt werden darf. Andererseits ist sie aber nicht groß genug, um die besonders großen klinischen Erfolge bei der Verwendung sehr harter Strahlungen hinreichend zu erklären. Man ist demnach unbedingt zu dem Schluß gezwungen, den Röntgenstrahlen großer Härte eine besonders große spezifische biologische Wirksamkeit zuzuerkennen. Diese Schlußfolgerung ist auch aus einem zweiten Grunde sehr einleuchtend: Die Wirkung der Röntgenstrahlen auf die Zellen wird erklärt, als eine Wirkung der von den Röntgenstrahlen im Gewebe ausgelösten Elektronen. Die moderne physikalische Forschung hat gezeigt, daß die Geschwindigkeit dieser Elektronen unabhängig ist von dem Stoff, in dem sie entstehen und nur abhängig von der Härte der sie erzeugenden Röntgenstrahlen. Bestrahlen wir also einen Körper einmal mit harten und dann mit sehr harten Röntgenstrahlen, so besitzen die Elektronen im zweiten Fall eine sehr viel größere Geschwindigkeit als im ersten Fall. Wie die Wirkung eines Geschosses beim Aufschlag um so größer ist, je größer seine Geschwindigkeit ist, so ist auch wohl die Wirkung eines Elektrons auf die Zelle eine um so größere, je größer die kinetische Energie des Elektrons ist. Dazu kommt noch, daß der Wirkungsbereich der schnell fliegenden Elektronen ein sehr viel größerer ist, so daß also eine wesentlich größere Zahl von Zellen von einem Elektron bombardiert werden als im Falle langsam fliegender Elektronen.

Mathematischer Anhang.

$$\text{(I)} \qquad F = 1 - \cos\Theta + \lg\text{nat}\,\frac{1+\cos\Theta}{2} - e^{-2\mu D} + \cos\Theta\, e^{-\mu D - \frac{\mu D}{\cos\Theta}} + Ei\left\{-2\mu D\right\}$$
$$+ (1+\mu D)\, e^{-\mu D}\left[Ei\left\{-\frac{\mu D}{\cos\Theta}\right\} - Ei\left\{-\mu D\right\}\right] - Ei\left\{-\left(1+\frac{1}{\cos\Theta}\right)\mu D\right\}.$$

[1]) Betr. des Faktors $^1/_3$ und $^2/_3$ siehe Phys. Zeitschr. 19. 254. 1918.

[2]) Strahlen von 5 cm Halbwertschicht in Wasser kommen in den stark filtrierten modernen Tiefentherapiestrahlungen nur noch in sehr geringer Intensität vor (eigene Versuche des Verfassers mit dem Analysator).

Digitized by Google

1. Spezialfall: Θ ein kleiner Winkel. $\cos\Theta$ nahezu 1.

(Ia) $$F = \frac{1-\cos\Theta}{2}\left(1-e^{-2\mu D}\right).$$

2. Spezialfall: $\Theta = 90^0$. $\cos\Theta = 0$.

(Ib) $$F = 1 - \lg\text{nat}\,2 - e^{-2\mu D} - (1+\mu D)e^{-\mu D}\,Ei\left\{-\mu D\right\} + Ei\left\{-2\mu D\right\}.$$

(II) $$f = 0{,}5772 + \cos\Theta + \lg\text{nat}\,\mu D(1-\cos\Theta) - \cos\Theta\, e^{-\frac{\mu D}{\cos\Theta}+\mu D} - Ei\left\{-\left(\frac{1}{\cos\Theta}-1\right)\mu D\right\}$$
$$+ (\mu D - 1)e^{\mu D}\left[Ei\left\{-\mu D\right\} - Ei\left\{-\frac{\mu D}{\cos\Theta}\right\}\right].$$

1. Spezialfall: Θ ein kleiner Winkel. $\cos\Theta$ nahezu 1.

(IIa) $$f = (1-\cos\Theta)\mu D.$$

2. Spezialfall: $\Theta = 90^0$. $\cos\Theta = 0$.

(IIb) $$f = 0{,}5772 + \lg\text{nat}\,\mu D + (\mu D - 1)e^{\mu D}\,Ei\left\{-\mu D\right\}.$$

Die Abkürzung $Ei\left\{-\mu D\right\}$, $Ei\left\{-2\mu D\right\}$ u. s. f. bedeutet das Exponentialintegral; Zahlenwerte für die Ausdrücke $Ei\left\{-\mu D\right\}$ u. s. f. finden sich in Jahnke und Emde, Funktionentafeln (bei Teubner 1909).

Zusammenfassung.

I. Teil: Unterscheidung zwischen „Schwächungskoeffizient" und „Absorptionskoeffizient".

Diskussion des Einflusses der Streustrahlung bei Absorptionsmessungen.

Angabe von Formeln zur Berechnung der Absorption beliebiger chemischer Stoffe gegenüber von Röntgenstrahlen beliebiger Härte (Absorptionsgesetze).

Erläuterung der Filterwirkung; Definition der Begriffe „äquivalente Filterdicke" und „günstigstes Tiefentherapiefilter".

Richtlinien für die Filterwahl auf Grund der Absorptionsgesetze; Verurteilung der Schwerfiltertherapie mit Blei usw.

II. Teil: Angabe von Formeln zur Berechnung des „Streufehlers" bei Absorptionsmessungen.

Rechnerische Bestimmung der Eigenstrahlung von Filtern.

Ermittlung der Streuzusatzdosis in der Tiefentherapie; Erklärung, warum die biologische Wirkung einer Strahlung mit wachsender Härte zunimmt.

Keine wesentliche Änderung der Christenschen Halbwertregel infolge der Streuung.

Digitized by Google

Aus der inneren Abteilung der städtischen Krankenanstalten zu Elberfeld
(Chefarzt: Geh.-Rat. Dr. Kleinschmidt).

Technik der Aufnahme innerer Organe mit enger Blende.

Zugleich ein Beitrag zur Röntgenologie der Speiseröhre.

Von
Sekundärarzt Dr. **H. Bergmann.**

(Hierzu Tafel XXXIV.)

Es war ein lange gefühltes Bedürfnis, von inneren Organen oder Teilen davon Aufnahmen mit enger Blende herzustellen. Besonders wenn die Lage dieser Organe nicht ohne weiteres von außen feststellbar ist, war man meist gezwungen, Aufnahmen der ganzen Umgegend mitzumachen und dementsprechend nicht nur viel mehr Plattenmaterial zu verbrauchen, sondern auch auf die von den Durchleuchtungen her genügend bekannten Vorteile der Blendentechnik zu verzichten. Manche dafür angegebenen Hilfsmittel scheinen uns nicht ausreichend oder zu kompliziert zu sein, so z. B. die Einstellung des Kranken nach Winkelmaß usw. Bei Speiseröhrenaufnahmen etwa genügt eine kleine anatomische Abweichung, so die häufige Kyphoskoliose, um den Erfolg der Bemühungen sehr zweifelhaft zu machen. Infolgedessen hat man den einzig richtigen Weg beschritten, die Einstellung am Leuchtschirm vorzunehmen und die Aufnahme daran anzuschließen. Solche Angaben stammen u. a. von Dessauer (Klinoskop)[1]), Wenckebach[2]), Klieneberger[3]) und Henselmann[4]). Auch hat Béclère[5]) eine Abart seines Gestells angegeben, bei dem der Leuchtschirm heruntergeklappt und durch eine Kassette ersetzt werden kann. Es ist jedoch bisher eben notwendig, sich diese Apparate anzuschaffen.

Unser Bestreben ging dahin, für die Mittel, die jeder Röntgenologe besitzt, eine Technik auszuarbeiten, die erlaubt, von jedem Körperteil auch bei der schwierigsten Einstellung Aufnahmen mit engster Blende zu machen, und wir glauben, eine hinreichend einfache Arbeitsweise gefunden zu haben. Wir brauchen weiter nichts als einen nach allen Richtungen verschieblichen Röhrenhalter mit Schlitzblende und einen Kassettenträger, der gleichfalls eine Verschiebung der Kassette nach allen Richtungen (hoch und seitlich) ermöglicht. Diese beiden Apparate fehlen wohl in keinem Röntgenzimmer, und unter entsprechender geringfügiger Umänderung der Technik kann mit ihnen jeder die oben geforderten Aufnahmen machen. Wir besitzen das Béclère-Gestell und wollen an ihm unsere Arbeitsweise beschreiben; es dürfte danach wohl niemandem schwer fallen, für seine Apparatur die entsprechenden Einrichtungen zu treffen.

Das Béclère-Stativ besteht aus zwei Teilen, einem Röhrenkasten, der in einem Rahmen nach allen Richtungen innerhalb seines Gestells beweglich und in jeder Stellung feststellbar ist. Der Kasten, in den die Röhren mit Hilfe von Röhrenhaltern, die dauernd an den betreffenden Röhren angeschraubt bleiben, eingesetzt wird, trägt die erwähnte Schlitzblende. Außerdem ist ein ähnliches Gestell vorhanden, das einen nach oben und unten verschieblichen Rahmen trägt, in den die Kassette, hoch oder quer oder mehr rechts oder mehr links, eingesetzt werden kann. Ferner besitzt es auf jeder Seite eine Führung, in die sich Körperstützen, ähnlich wie beim Groedelschen Orthodiagraphen, einfügen lassen. Diese Stützen bestehen aus einer gepolsterten Platte, die an die Seitenwände des Kranken angelehnt werden

---

[1]) Münch. med. Wochenschr. 1909, 39.
[2]) Fortschritte a. d. Gebiete der Röntgenstrahlen, Bd. XV.
[3]) „ „ „ „ „ Bd. XIX u. XX.
[4]) Berl. klin. Wochenschr. 1914, 32.
[5]) Fortschritte a. d. Gebiete der Röntgenstrahlen, Bd. XXI, S. 265.

Digitized by Google

und mit Hilfe einer Querstange in beliebiger Höhe und seitlicher Verschiebung festgeschraubt werden können. Ist eine entsprechende Einrichtung nicht an dem Kassettenhalter vorhanden, so genügen ein paar Gurte oder dergl., um den Kranken vor unbeabsichtigten Schwankungen und Bewegungen zu schützen.

Die Aufnahme geschieht nun folgendermaßen: der Patient wird vor den Kassettenhalter wie zu einer gewöhnlichen Aufnahme gestellt, die Körperstützen in etwa richtiger Höhe angelehnt. In den Kassettenrahmen kommt jedoch statt der Kassette der Leuchtschirm. Nun wird die Durchleuchtung vorgenommen, der Kranke in die günstigste Stellung gebracht und durch Verschieben und Festschrauben der Körperstützen darin festgehalten. Ferner wird die Blende so eng als möglich gestellt, so daß nur das gewünschte Organ im Bilde erscheint,

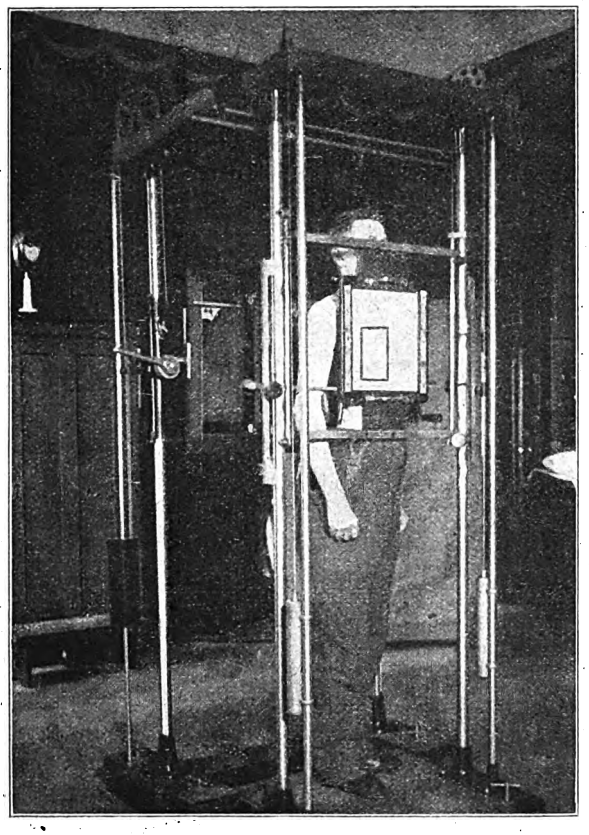

Fig. 1.
Leuchtschirm im Rahmen, auf diesem die Grenzmarken des Durchleuchtungsbildes.

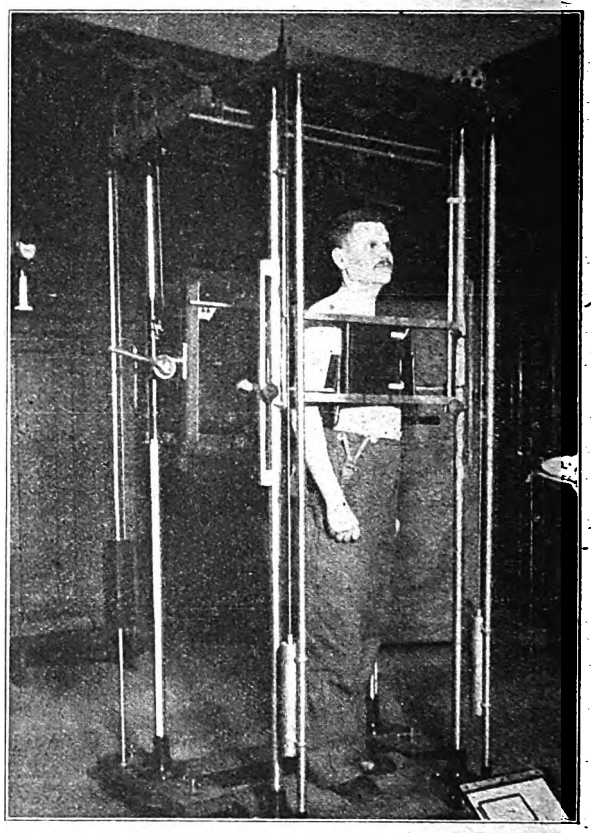

Fig. 2.
Kassette an Stelle des Leuchtschirms, reicht über die Grenzmarken hinaus.

darauf die rechteckige Begrenzung dieses Bildes mit Fettstift umfahren. Jetzt wird hell gemacht, der Röhrenkasten festgeschraubt und die Röhre gewechselt. Ferner muß der Ort des Bildes festgelegt werden. Zu diesem Zwecke macht man in Höhe der oberen und unteren Begrenzung an dem feststehenden Gestell eine Marke und ferner entsprechend der rechten und linken Grenzlinie an dem beweglichen Rahmen oben oder unten (Figur 1). Nun wird der Leuchtschirm herausgenommen und an seine Stelle die Kassette gesetzt, wobei nur darauf zu achten ist, daß die Platte so liegt, daß die Verlängerungen sowohl der oberen und unteren als auch der rechten und linken Marke sie schneiden (Figur 2). Dann muß das entstehende Bild natürlich auf die Platte fallen.

Einige kleine Bemerkungen müssen noch nachgetragen werden. Wenn man die Marken mit Fettstift auf dem Metallgestell macht, so hat das den großen Nachteil, daß die Farbe nur

Digitized by Google

schwierig sich wieder entfernen läßt; meist ist Sandpapier dazu notwendig. Infolgedessen haben wir uns aus Draht Klammern gebogen, die an den betreffenden Stellen des Kassettenhalters festgeklemmt werden. Jeder Schlosser kann natürlich derartige Vorrichtungen noch besser herstellen; schließlich kann man auch Reagensglasklammern, Plattenhalter oder dergl. benutzen. Herr Reiser von Reiniger, Gebbert & Schall, dem wir unser Verfahren zeigten, gab uns einen noch besseren Rat. Man kann an das Gestell hoch und quer ein Bandmaß mit Zentimetereinteilung kleben und braucht dann nur abzulesen, wo die Marken sich befinden.

Dann muß noch auf eine mögliche Fehlerquelle hingewiesen werden. Es dürfte wohl stets notwendig sein, für die Aufnahme eine andere Röhre als zur einstellenden Durchleuchtung zu benutzen. Wenn man sich auch Mühe gibt, durch Zentrierung den Fokus aller Röhren möglichst an denselben Punkt zu legen, so lassen sich doch Abweichungen von einigen Millimetern nicht vermeiden. Diese können aber schon eine Verschiebung des Bildes um einige Zentimeter bewirken. Um nun nichts von dem Bilde zu verlieren, ist es empfehlenswert, die Blende doch nicht ganz so eng zu stellen und ferner ein etwas größeres Plattenformat zu wählen, als es unbedingt notwendig ist, so daß auch Verlagerungen des Bildes sicher die Platte treffen. Wer freilich mit einer gasfreien Röhre arbeitet, ist dieser Sorge enthoben. Er braucht nur den Härtegrad der Röhre entsprechend umzuschalten und die Belastung zu vermehren, ohne an der Stellung der Röhre das geringste zu ändern, und kann sicher sein, daß das Bild auch wirklich an genau derselben Stelle entsteht, wo er es bei der Durchleuchtung gesehen hat.

Fragen wir nach den Vorteilen, die uns unsere Aufnahmetechnik gewährt, so sind es vor allem die, die die Anwendung von Blenden überhaupt gestatten: wesentlich schärfere Zeichnung bei mehr Einzelheiten. Dann die Möglichkeit, jedes Organ in jeder Stellung zu photographieren, wie sie gerade am günstigsten für den betreffenden Gegenstand ist, in jeder Richtung, in leichter oder stärkerer Schrägstellung, wie es sich nie im voraus berechnen läßt. Und dann kommt als sehr gewichtiger Grund die Kostenfrage hinzu. Wenn man mit einer 13×18 oder 18×24 Platte auskommt, wo man sonst gezwungen war, eine 30×40 oder gar 40×50 Platte zu benutzen, wie es z. B. bei den Aufnahmen kleinerer Lungenbezirke oder Darmteile der Fall ist, so ist die Ersparnis bei jeder Aufnahme eine recht bedeutende. Die Einstellung selbst ist dagegen gar nicht schwierig, viel sicherer als sonst und nimmt auch nicht mehr Zeit weg als die Einstellung nach anatomischen Punkten. Wenigstens ziehen wir die neue Technik schon aus Gründen der Bequemlichkeit vor und sind uns gar nicht mehr bewußt, mit welchen Schwierigkeiten man früher zu kämpfen hatte. Denn wir machen jetzt z. B. eine Speiseröhrenaufnahme mit derselben Sicherheit und Selbstverständlichkeit, wie man sonst etwa ein Handgelenk photographiert.

Auch auf einen weiteren Vorteil sei noch aufmerksam gemacht. Man kann nämlich mit der oben beschriebenen Technik eine Aufnahme unter genau denselben Umständen wiederholen, d. h. also, dieselbe Stelle zu verschiedenen Zeiten in genau derselben Weise photographieren und dadurch auch feinste Veränderungen feststellen. Um ein Beispiel zu bringen: der Zufall gab uns vor einiger Zeit zwei Fälle von Lungenabszeß nach Pneumonie, die beide durch Pneumothoraxbehandlung zur völligen Heilung gebracht wurden[1]). Auf den ersten Aufnahmen, die natürlich z. T. mit der Blendentechnik hergestellt waren, stellten sich diese Abszesse als eigroße, teilweise mit Flüssigkeit gefüllte Höhlen dar, während nach der Heilung nicht mehr das geringste davon zu erkennen war. Wir gingen also so vor, daß wir eine Skizze der ersten Aufnahme auf irgendeine beliebige Stelle des Leuchtschirms übertrugen, in diesem Falle also außer der Umgrenzungslinie noch den Rand des Aortenbogens sowie die Ränder einiger bestimmter Rippen. (Nötigenfalls kann man mit Hilfe einer Pause und eines Blaupapiers die Übertragung ganz genau vornehmen.) Dann wurde, wie oben beschrieben, eine Durchleuchtung vorgenommen, dabei zuerst die Blende so groß eingestellt, daß sie einen Raum von

[1]) Über diese Fälle wird noch ausführlich berichtet werden.

Digitized by Google

der Größe der Skizze umfaßte. Darauf wurden Röhre und Schirm so verschoben, daß das Bild der betreffenden Stelle etwa auf die Skizze fiel und nun durch entsprechendes Verschieben von Röhre, Kranken und Schirm das Bild mit der Skizze möglichst genau zur Deckung gebracht. Dies ist im Anfang nicht ganz leicht, da bei geringem Ortswechsel auch nur eines dieser drei Faktoren die beiden andern meist in der Stellung geändert werden müssen. Nachdem die Bilder zur Deckung gebracht waren, wurden, wie üblich, die Koordinaten des Bildes festgelegt und die Aufnahme angeschlossen. Das nun erhaltene Bild deckte sich tatsächlich nur in Kleinigkeiten nicht mit dem früheren.

Nachdem nun die Technik ausführlich geschildert worden ist, möge ihre Leistungsfähigkeit an einigen Aufnahmen gezeigt werden. Wir wählen dazu solche, deren Schwierigkeiten außer Zweifel stehen, nämlich Speiseröhrenbilder. Sie sind sämtlich mit Verstärkungsschirm gemacht, die Belichtungszeit betrug meist $^3/_4$—1 Sekunde. Die Schattenspeise wurde mit Zitobaryum hergestellt. Wegen des Papiermangels sollen jedoch nur einige der ursprünglich ausgewählten Fälle hier gebracht werden.

1. C. G., Fabrikarbeiter, 58 Jahre. Seit 2 Monaten salziges Aufstoßen, schleimiger Auswurf, 15 kg Abnahme. Hat zuweilen das Gefühl, als ob die Speisen stecken blieben. — Befund: Kachektischer Mann. Außer etwas Eiweiß nichts Besonderes. Durchleuchtung am 16. VIII. 16: Ba staut sich in Höhe des rechten Vorhofs; dort enge Stelle mit zackigen Rändern. Aufnahme am 18. VIII. 16 (Bild 1; Plattengröße 18×24 cm, Bildgröße 11,5×24 cm): oberer Teil der Speiseröhre gefüllt, etwa fingerdick mit ziemlich glatten Rändern; darunter 8 cm lange engere Stelle mit ganz unregelmäßig gezackten Rändern, umgeben von einem schwächeren Schatten, der sich jedoch deutlich gegen das helle Retrokardialfeld abhebt. — 24. X. 16: Pat. schluckt wieder viel besser. 8. XI. 16: Exitus. Sektion: ausgedehntes Ösophaguskarzinom.

2. F. R., Maschinenmeister, 73 Jahre. Seit einigen Monaten zunehmende Schmerzen in Hals und Brust; konnte nur noch flüssige Nahrung zu sich nehmen. Wurde wegen Tuberkulose behandelt. — Befund: Schwächlicher Mann. Innere Organe, besonders Lunge o. B. Im Auswurf keine Tuberkelbazillen. Aufnahme am 5. IX. 16 (Bild 2; Plattengröße 18×24 cm, Bildgröße 8,5×22 cm): oberer Teil der Speiseröhre etwa 2,5 cm breit. Von der Höhe des linken Vorhofs ab etwa 11 cm lange Verengerung mit ganz unregelmäßig gezackten Rändern. Darum ein an seiner breitesten Stelle 4,5 cm messender, weniger starker Schatten. — Allmähliche Verschlechterung des Befindens, Zunahme der Schwellungen und Auftreten von Ödemen. 2. Aufnahme am 29. XI. 16 (Bild 3; Plattengröße 18×24 cm, Bildgröße 11×18 cm): der obere Teil ist nur wenig weiter, die Stenose jedoch mindestens 14 cm lang, der sie umgebende Schatten bis zu 5,5 cm breit. 22. I. 17 Exitus. Keine Sektion.

3. J. G., Tischler, 62 Jahre. Seit etwa 1 Jahr Schluckbeschwerden und 10 kg Abnahme. Befund: mittelkräftiger Mann ohne Besonderheiten. Der Magenschlauch kommt nicht bis in den Magen. Durchleuchtung und Aufnahme (Bild 4; Plattengröße 18×24 cm, Bildgröße 8,5×20 cm) zeigen in Höhe des Herzens zackig begrenzte Verengerung, die im übrigen der Abbildung 4 (aufgenommen am 25. XI. 16 nach Einspritzung von 0,001 Atropin sulf.; Plattengröße 18×24 cm, Bildgröße 13,5×19 cm) genau entspricht. Die enge Stelle ist hier etwa 9,5 cm lang und wieder deutlich von einem schwächeren Schatten umschlossen. Der Teil darüber ist etwa zwei Finger breit. — Exitus am 2. I. 17. Keine Sektion.

6. Frau A. B., 55 Jahre. Auswärtige Patientin. Seit einiger Zeit Schluckbeschwerden ohne wesentliche Abnahme. Die Durchleuchtung am 18. V. 17 zeigt ein mäßig vergrößertes Herz und eine Stauung der Schattenspeise etwas unterhalb des Aortenbogens, doch keine deutliche Stenose. Die Aufnahme wird angeschlossen, ohne daß die Kranke nochmals Barium erhält. . . .

Das Bemerkenswerte an diesen Aufnahmen ist nun nicht ihr pathologisch-anatomischer Befund; dieser ist auch von früheren Aufnahmen und Durchleuchtungen her bekannt; sondern es ist die Tatsache, daß sie mit völliger Sicherheit gemacht sind und sich in der ganzen Reihe auch nicht eine einzige Fehlaufnahme findet. Daß die Blendentechnik selbst eine bedeutende Verbesserung darstellt, dafür dient folgendes als Beweis. Bisher gibt es unseres Wissens nur zwei Fälle in der Literatur, wo ein Speiseröhrenkrebs sich selbst auf der Platte abgebildet hat, nämlich den von Perussia[1]) und den von Eisenstein[2]), dem wir die letzte größere Arbeit über die Röntgenologie des Ösophagus verdanken, auf die in bezug auf alles übrige verwiesen

[1]) Fortschritte a. d. Gebiete der Röntgenstrahlen, Bd. XVII.
[2]) „ „ „ „ „ Bd. XXI.

Digitized by Google

sei. Auch auf Bild 32 der „Röntgendiagnostik des Verdauungskanals“ von Stierlin[1]) ist ein tumorähnlicher Schatten zu sehen. Auf unsern Bildern ist dagegen, abgesehen von Fall 4, sämtlich ganz deutlich der Tumor zu erkennen! Damit ist doch wohl der Beweis geliefert, daß nicht die Eigentümlichkeit der Geschwulst es verschuldet, daß sie auf der Platte nicht zu erkennen war, sondern die noch nicht vollkommene Technik. Und es wäre ja auch eigentlich sonderbar, wenn der Tumor sich hier nicht abbilden ließe, wo die Bedingungen dafür viel günstiger sind (Lage im hellen Retrokardialfeld) als bei Tumoren der Bauchhöhle, die doch nicht allzu selten auf der Platte sichtbar sind.

Auf das von pathologisch-anatomischer Seite hingewiesene häufige Vorkommen von Exostosen der Wirbelsäule in Höhe des Tumors haben wir zwar geachtet, haben aber bisher den röntgenologischen Nachweis dafür nicht erbringen können.

Schließlich sei nochmals auf die im Falle 6 nachgewiesene Fehlerquelle aufmerksam gemacht. Die Patientin hatte die Schattenspeise vor der Durchleuchtung bekommen, versehentlich nicht mehr vor der Aufnahme. Die kurze Zeit dazwischen genügte aber, daß ein Teil des Ba, das sich über der von außen zusammengedrückten Stelle der Speiseröhre gestaut hatte, herunterbefördert wurde, während der Rest sich teilweise zwischen die Schleimhautfalten legte und dadurch einen „Füllungsdefekt“ vortäuschte, wie es ja auch vom Magen her bekannt ist[2]). Man muß also stets vor der Aufnahme noch einen Bissen schlucken lassen, um einem solchen Irrtum zu entgehen.

Aus der Heilstätte Beelitz der Landes-Versicherungs-Anstalt Berlin (Stellvertr. ärztl. Direktor: Dr. Frischbier).

Zur Frage der Dauererfolge bei Knochentransplantationen.

Von

Dr. **Paul Weill.**

(Hierzu Tafel XXXV, Fig. 1, 2 und 3.)

Es besteht kein Zweifel, daß gerade jetzt die Transplantation bei Kriegsverstümmelungen gute Erfolge gezeitigt hat. Ihre Bedeutung auch für die Zukunft ist bei der Fülle der einschlägigen Operationen, die in Betracht kommen, keine geringe. Es ist deshalb die Beschaffung geeigneten Transplantationsmaterials eine der wichtigsten Fragen für die Vornahme und den günstigen Ausgang solcher Eingriffe. Autotransplantation kommt meistens aus verschiedenen Gründen nicht in Betracht; auch die Homoiotransplantation wird für die Mehrzahl der Fälle nicht anzuwenden sein, weil geeignetes Material nicht zu beschaffen ist: Amputierte Extremitäten und Leichenmaterial sind gewöhnlich nicht in dem Zustande, als daß ihre Einpflanzung dauernde Erfolge versprächen. Es bleibt also nur die Heterotransplantation. Erst kürzlich hat Küttner darauf hingewiesen, daß Affen zu Transplantationszwecken, speziell Macacus rhesus, leicht zu beschaffen und auch gut zu verwerten sind. Er teilt zwei Dauerresultate mit, bei denen Affenfibula und -Radius zur Deckung von Defekten verwandt worden sind. Im ersten Falle ist $5^3/_4$ Jahre nach der Operation die Fibula noch vollständig intakt, nur die Epiphysenlinie hat sich, anscheinend durch den Zug der wachsenden Tibia gelöst; im andern Falle handelt es sich um eine Nachuntersuchung nach $4^1/_4$ Jahren, wo das Röntgenbild das Vorhandensein des vollständig unveränderten Radius ergab.

Solche Erfolge bilden gewiß einen einwandfreien Beleg für die Brauchbarkeit der Heterotransplantation aus Affen, soweit Knochen in Betracht kommen. Durch Zufall hatten wir Ge-

---

[1]) Wiesbaden 1916.

[2]) Levy-Dorn und Ziegler: Zur Kritik . . . des radiol. Magenbildes. Volkmannsche Vorträge 240/242 (Innere Medizin).

Digitized by Google

legenheit, hier einen Fall von Transplantation mit Kalbsknochen 8 Jahre nach der Operation zu untersuchen. Es dürfte von Interesse sein, in Kürze auf diesen „Dauererfolg" einzugehen.

M. H., 20 Jahre alt, wurde hier wegen leichter Lungentuberkulose aufgenommen. Der linke Unterarm erscheint wesentlich kürzer als der rechte. In der ganzen Länge der Volarseite verläuft eine gut verheilte Operationsnarbe. Die Ulna ist in ihrer ganzen Länge abzutasten, der Radius fehlt bis auf ein kleines distales Ende. Die linke Hand ist viel schmäler als die rechte, links besteht Radialislähmung. Die linke Hand ist bläulich verfärbt, fühlt sich kalt an, die Haut erscheint hart und glänzend. Anamnestisch ergibt sich folgendes:

Pat. zog sich im Alter von 11 Jahren angeblich als Folge von Überanstrengung beim Hanteln eine Erkrankung des linken Unterarms zu. Bei der Aufnahme im . . . Krankenhaus am 28. 8. 1908 bestand hohes Fieber (40°). Das linke Handgelenk und der Vorderarm bis zur Ellenbogengegend waren geschwollen, prall gespannt, sehr druckempfindlich, besonders der Radius in der Gegend der unteren Epiphyse. Zunächst wurde die Vorderarmphlegmone operativ gespalten; es stellte sich jedoch heraus, daß es sich um eine akute infektiöse Osteomyelitis des linken Radius handelte. Der lokale Befund und der Allgemeinzustand machten die Entfernung des Radius notwendig. Es wurde zunächst versucht, einen Elfenbeinstift zur Einheilung zu bringen. Derselbe eiterte aber wieder heraus. Nach 8 Wochen wurde sterilisierter Kalbsknochen implantiert, welcher einheilte. Patient wurde am 1. 4. 1909 geheilt entlassen. Zeichen von Tuberkulose, auch der Lungen, waren damals nicht vorhanden.

Seit der Vornahme der plastischen Operation sind also fast 9 Jahre verflossen. Der Röntgenbefund ergibt folgende Verhältnisse:

An Stelle des Radius sieht man einen langgestreckten, in seiner Kontinuität unterbrochenen, strukturlosen Schatten (Fig. 1). Capitulum radii und das obere Viertel des Radius fehlen vollständig (Fig. 2), nur ganz vereinzelte, ungleich große Schatten liegen in der Verlaufsrichtung dieses Knochens. Der Schaft des Radius ist als zusammenhängender, aber nicht gleichmäßig breiter Schatten erhalten. Distalwärts, im unteren Drittel, kommen nach einer größeren Lücke zwei unregelmäßig konturierte Schatten, dann das distale Ende des Radius, welches bei der Knochenresektion noch belassen wurde. Ein Vergleich mit der entsprechenden Stelle des rechten Unterarms ergibt neben der durch das Sistieren im Wachstum bedingten zierlicheren Gestalt einen viel weniger deutlich ausgeprägten Processus styloideus, im ganzen eine zartere, verwaschene Struktur, welche keinerlei regelmäßige Anordnung der Knochenbälkchen erkennen läßt. Genau denselben Befund bieten die Handwurzelknochen (Fig. 3). Sie erscheinen zusammengeschoben, die unter normalen Verhältnissen deutlichen Lücken in den Gelenkspalten sind wenig ausgeprägt. Die Knochenstruktur ist verwaschen, doch sind die einzelnen Knochenbälkchen deutlich sichtbar. Die regelmäßige Netzstruktur ist jedoch verloren gegangen. Die Mittelhandknochen, vor allem aber die Phalangen zeigen an ihren Gelenkenden eine beträchtliche Aufhellung. Besonders gut zu sehen ist sie am Mittelfinger. Der Aufbau der Spongiosa ist zwar ganz gut erhalten, doch treten infolge der allgemeinen Aufhellung der Gelenkenden die einzelnen Knochenbälkchen viel deutlicher hervor, als dies sonst der Fall ist.

Die Erklärung dieses Röntgenbefundes ist nicht schwierig. Das Implantat ist anscheinend der Resorption verfallen, welche an verschiedenen Stellen verschieden stark in Erscheinung getreten ist. Der eingeheilte Knochen wurde arrodiert, wie es das Röntgenbild zeigt, ohne daß eine Regeneration von Knochensubstanz stattfand, warum, ist schwer zu sagen. Der Befund an dem noch verbliebenen, eigenen Radiusstück, sowie an den einzelnen Handknochen ergibt eine chronische Knochenatrophie. Ob dieselbe als reflektorisch entstanden aufzufassen ist, wie sie für akute Fälle von Sudeck, in letzter Zeit von Köhler, Ohlmann, mir beschrieben wurde, spielt für die vorliegende Beobachtung keine Rolle. Wahrscheinlich ist, daß wir hier eine Erkrankung vor uns haben, welche der Inaktivität, hauptsächlich der Störung in der Blut- und nervösen Versorgung ihre Entstehung verdankt.

Die vorliegende Beobachtung hat nicht den Zweck, die glänzenden Erfolge der modernen Chirurgie in der Transplantation herabzumindern oder auch nur die Berechtigung der Heterotransplantation, für gewisse Fälle wenigstens, anzuzweifeln. Letztere wird, wie Küttner hervorhebt, auf Grund von Tierversuchen allgemein abgelehnt. Daß aber z. B. mit Affenmaterial

Digitized by Google

gute Dauerresultate erzielt werden können, zeigt der oben erwähnte Artikel dieses Autors. Die Literatur sollte auch in diesem wie noch in anderen Gebieten der Medizin aus Gründen der Objektivität mit Berichten über „Dauererfolge" bereichert werden, wenn auch das Resultat eher nach der negativen als nach der positiven Seite hin zutage tritt. Aus diesem Gesichtspunkte heraus haben wir uns entschlossen, den vorliegenden Befund der Öffentlichkeit zu unterbreiten.

Literatur.

Küttner, M. M. W. 1917, Nr. 45.
Sudeck, Arch. f. Klin. Chirurg. 62.
Derselbe, Fortschr. a. d. Geb. d. Röntgenstr., 3. Bd.
Köhler, Umschau 1917.
Ohlmann, Fortschr. a. d. Geb. d. Röntgenstr. 1917.
Weill, M. M. W. 1917, Nr. 26.

Aus der Röntgenabteilung des Hospitals zum Heiligen Geist. (Vorstand: Dr. Groedel.)

Die Zähnelung der großen Kurvatur des Magens im Röntgenbild, eine funktionelle Erscheinung.

Von

Dr. **Franz M. Groedel**, Frankfurt a. M. — Bad Nauheim.

In Nr. 3 des XXV. Bandes der „Fortschritte auf dem Gebiete der Röntgenstrahlen" berichtet J. Schütze über die „Zähnelung der großen Kurvatur", ein Symptom, über das der Autor bei Durchsicht der vorhandenen Literatur nichts aufgefunden hat.

„Es handelt sich nach der Schilderung Schützes bei der Zähnelung um ein in verschieden starkem Grade auftretendes, mehr oder weniger tief einschneidendes, nicht ganz regelmäßig in seiner Aufeinanderfolge sich darstellendes, aus zahlreichen kleinen Zackenbildungen bestehendes Aussehen der Seitenkontur der großen Kurvatur." (Für Kurvatur ist wohl Magensilhouette zu setzen.)

Diese Schilderung und die Abbildung eines Falles zeigt, daß sich die „Zähnelung der großen Kurvatur" mehr oder weniger mit den von mir in meiner Monographie über die Magenbewegungen (S. 69) (Ergänzungsband 27 der „Fortschritte auf dem Gebiete der Röntgenstrahlen") 1912 beschriebenen arhythmischen oder oberflächlichen und feinschlägigen Wellen deckt.

Auch in der zweiten Auflage des „Atlas und Grundriß der Röntgendiagnostik in der inneren Medizin" habe ich diese arhythmischen Wellen besprochen. — Auf Seite 347 habe ich dort ausgeführt, daß diese seichten Einziehungen den rhythmischen großen peristaltischen Wellen aufgesetzt sind, an beiden Schattenrändern des Magens vorkommen, vorwiegend aber an der großen Kurvatur, daß sie nur wenige Millimeter tief sind, am Antrum und Magensack nicht zu sehen sind und sehr langsam wandern.

„Sehr oft haben wir den Eindruck, als ob die arhythmischen Wellen an einer Stelle lange Zeit stillstehen. Schon hieraus läßt sich schließen, daß sie unmöglich durch die Herzpulsation mechanisch hervorgerufen werden können, wie Dietlen vermutet. Dagegen kann ich mich der Ansicht Forssells nicht verschließen, daß die von mir geschilderten arhythmischen Bewegungen möglicherweise auch durch Schleimhautbewegungen hervorgerufen werden können. Auch muß ich Strauß beipflichten, wenn er meint, daß die Unschärfe der großen Kurvatur von Anfängern gelegentlich als ein Karzinomsymptom gedeutet werden kann. Andererseits glaube ich aber nicht, daß in jenen Fällen, wo wir diese peristaltischen Einkerbungen sehen, eine Täuschung durch die manchmal zu beobachtenden ähnlichen Eindrücke der haustralen Ausstülpungen des Kolons in das Magenbild möglich ist oder gar immer vorliegt."

Die Zähnelung, resp. Unschärfe der großen Kurvatur ist also durchaus nicht unbekannt.

Digitized by Google

Auch Schütze hat die Erscheinung, wie er sagt, zuerst für eine kleinschlägige Peristaltik gehalten. „Doch ist dies," wie er meint, „nicht die richtige Erklärung, denn, wenn es eine Peristaltik wäre, müßte sie fortschreiten; das tut die Zähnelung aber unabhängig von der großen Peristaltik nicht. Sie bleibt vielmehr konstant oder verschwindet ab und zu ganz, um dann eventuell plötzlich wieder mit einem Schlage an der ganzen Kurvatur oder zu $^1/_3$, $^1/_2$—$^2/_3$ ihrer Länge aufzutreten."

Wenn ich auch nicht auf dem Standpunkt stehe, daß als Peristaltik nur regelmäßig fortschreitende Bewegungsvorgänge zu bezeichnen sind, so habe ich doch auch seinerzeit etwas gezögert, diese langsam fortschreitenden, oft lange stillstehenden, möglicherweise auch wieder zurückflutenden Einziehungen als Peristaltik anzusprechen, sie daher meist nur kurz als Wellen bezeichnet. Ich glaube aber, daß prinzipiell gegen die Benennung als Peristaltik nichts einzuwenden ist. Rechnen wir doch auch die Pendel-, Misch-, Knet-Zerteilungs-Auswalzbewegungen, die wogenden Bewegungen des Darms zur Darmperistaltik.

Bezüglich ihrer Funktion habe ich von der arhythmischen Korpusperistaltik gesagt, daß sie „ausschließlich digestive Bedeutung besitzt, indem sie durch Bildung kleinerer Nischen den der Magenwand anliegenden Chymus in innigen Konnex mit der Schleimhaut bringt". Und das klingt uns heute, nachdem wir die Pendelbewegungen des Darmes näher kennen gelernt haben, gewiß plausibel.

Die Deutung Schützes, daß es sich „um kleine spastische resp. hypertonische Einziehungen entlang dem Verlauf der großen Kurvatur handelt, durch welche die in der Längsrichtung des Magens laufenden Schleimhautfalten teilweise in geringer Ausdehnung quer gestellt werden", würde funktionell auf meine Erklärung hinauslaufen, mechanisch ist sie jedoch nicht leicht durchzudenken. Auch handelt es sich wohl um eine Begriffsverwechslung, wenn in diesem Zusammenhange von der großen Kurvatur die Rede ist. Wir sehen diese Bewegungen zwar nur am lateralen Schattenrand, der etwa der großen Kurvatur entspricht, daß sie aber auf diese Linie beschränkt seien, ist nicht anzunehmen.

Auch der weiteren Schlußfolgerung Schützes, daß nach seiner Annahme die Zähnelung der großen Kurvatur als Zeichen eines hypertonischen Zustandes aufzufassen sei, muß widersprochen werden, um so mehr, als sich dies aus den vorausgehenden Ausführungen des Autors gar nicht ergibt.

„Kleine spastische Einziehungen" sprechen doch wohl nicht ohne weiteres für einen „hypertonischen Zustand", so wenig wie die bekannten großen spastischen Einziehungen der großen Kurvatur beim Magengeschwür, die zum Vergleiche herangezogen werden.

Dieser Vergleich ist um so mehr naheliegend, als Schütze die Zähnelung der großen Kurvatur auf „einen am Magen sich findenden Reizzustand" zurückführt und in diesem Sinne ein Symptom für ulzeröse Magenprozesse gefunden zu haben glaubt.

Zur Bekräftigung dieser Annahme wird G. Schwarz zitiert, der (Wiener med. W. 1916, Nr. 47) bei Geschwüren des Magens und Duodenums lappige (!) Einkerbungen beobachtet hat, die er auf Hypertonus der Muskulatur zurückführt.

Es entzieht sich meinem Urteil, ob das, was Schwarz beobachtet hat, den Befunden Schützes entspricht.

An und für sich will ich durchaus nicht bestreiten, daß die Zähnelung der großen Kurvatur des Magens bei ulzerösen Prozessen vorkommen kann, obgleich mir ein gehäuftes Auftreten unter meinem nicht geringen Material nicht aufgefallen ist. Es wäre dann auch die Deutung zulässig, daß die Zähnelung durch stehende kleine Wellen (multiple geringe Spasmen) entsteht, ähnlich dem tief einschnürenden Spasmus der großen Kurvatur. Aber viel Wahrscheinlichkeit hat diese ganze Hypothese nicht für sich.

Vor allem ist zu sagen, daß die Zähnelung der großen Kurvatur weder ein eindeutiges pathologisches, noch überhaupt ein pathologisches Symptom ist.

Wenn ich ohne Durchsicht meines Plattenmaterials nur nach dem Gedächtnis ein Urteil

Digitized by Google

fällen darf, so erinnere ich mich, die Zähnelung der großen Kurvatur besonders oft gesehen zu haben: bei gastroenterostomierten Patienten, bei perikolitischen und periduodenitischen Prozessen, bei Gastritis, aber auch bei fast allen anderen Magenerkrankungen.

Andererseits fand ich die Zähnelung resp. die kleinen arhythmischen Wellen am häufigsten am gesunden Magen (auch bei Lageveränderungen, wie Ptose usw.), aber, soweit mir erinnerlich, nur am absteigenden Magenschenkel, also nur am Corpus ventriculi, einschließlich Fundus, nicht am Magensack und Antrum.

Daß auch andere Autoren sich über die Frage der Entstehung der Unschärfe der großen Kurvatur geäußert haben, geht aus meinen obigen Ausführungen hervor. Daß auch beim Kinde die gleiche Beobachtung zu machen ist, berichten Alwens und Husler („Fortschritte", Bd. XIX. H. 3) wie folgt:

„Es lassen sich Wellen erkennen, welche, mehr oder weniger tief in die Magenwand einschneidend, in gleichmäßigen größeren Abständen entlang der großen Kurvatur verlaufen. Neben diesem Typus der Bewegung kann man das ‚Vorhandensein von feinschlägigen kurzen Wellen konstatieren'."

Ich muß die Frage, wie die von mir zuerst beschriebenen arhythmischen kleinen Wellen der großen Kurvatur zu deuten sind, vorläufig noch offen lassen. Am meisten Wahrscheinlichkeit hat wohl meine Hypothese für sich, daß es sich um eine peristaltische Tätigkeit des Magens handelt, die funktionell und mechanisch mit den kleinen Darmbewegungen verglichen werden darf, und vermutlich den Zweck hat, die Kontaktfläche zwischen Magen und Chymus zu vergrößern, was von besonderer Bedeutung ist, da, wie wir wissen, nur die äußeren Schichten des Mageninhalts vom Magensaft angedaut werden. Ob sie von der Muskelschicht oder von der Muscularis mucosae ausgeführt werden, oder ob zwei verschiedene Arten der Bewegung — kleine Muskel- und Schleimhautbewegungen — anzunehmen sind, bleibe dahingestellt. Ob schließlich unter gewissen Umständen die kleinen Bewegungen durch multiple Spasmen bestimmter Muskelfasern erstarren können, und dann — aber nur in diesem Sinne — ein Krankheitssymptom darstellen, müßte erst bewiesen werden.

Jedenfalls scheint es vorläufig noch nicht angängig zu sein, die Zähnelung der großen Kurvatur als ein „Symptom" zu bezeichnen. Weitere Beobachtungen an gesunden und kranken Menschen werden uns aber mit der Zeit auch hier endgültig Aufschluß bringen.

Frankfurt a. M., den 7. Febr. 1918.

Beugungsähnliche Lichtstreifen an den Schattenrändern einfacher Röntgenaufnahmen. — Zum Nachweis optischer Täuschungen.

II.

Von

Prof. Dr. **Alban Köhler**, Wiesbaden.

(Mit 4 Abbildungen im Text.)

In einer äußerst lehrreichen, umfänglichen, auf zahlreiche Versuche sich stützenden Arbeit: „Über scheinbare Helligkeitsmaxima und -minima in einfachen Röntgenbildern", Band 25, Seite 88, dieser Zeitschrift hat uns B. Walter mit einer von dem bekannten Physiker Ernst Mach 1865 entdeckten — auch für Röntgenstrahlen gültigen — Erscheinung bekannt gemacht, die letzterer so formulierte: „Überall wo die Lichtintensitätskurve einer beleuchteten Fläche (deren Intensität nur nach einer Richtung variiert) einen gegen die Abszissenachse konkaven oder konvexen Knick hat, erscheint die betreffende Stelle heller beziehungsweise dunkler als die Umgebung." Den Anlaß zu seiner Arbeit gab B. Walter meine unter obiger Überschrift gebrachte Arbeit im Band 24, Seite 236 dieser Zeitschrift. Walter deutet nun die

Digitized by Google

von mir beschriebenen und abgebildeten hellen Randstreifen (s. auch Abb. 2 hier) als solche „Machsche optische Täuschung", die sich durch den Windschen Abdeckungsversuch leicht als optische Täuschung nachweisen lasse. Ich kannte dieses Machsche Phänomen allerdings nicht.

(Ganz nebenbei sei nur bemerkt, daß Mach sein Phänomen keinesfalls als „optische Täuschung" hätte bezeichnet wissen wollen [... „die gröbste Sinnestäuschung ist keine ‚Täuschung', sondern eine Bewußtseinstatsache, deren Entstehung psychologisch ebenso kausal und wichtig ist, wie alles andere." — „Die Sinne täuschen nie und zeigen nie richtig." Mach]; daß übrigens auch Kant solche Bezeichnung ablehnt. Dennoch soll der Einfachheit halber, und weil wohl jeder Leser dieser Zeitschrift genau weiß, was damit gemeint ist, der Ausdruck „optische Täuschung" hier weiter beibehalten werden.)

Es handelt sich aber bei den von mir beschriebenen Streifen nicht um solche optische Täuschung; es sind reelle Streifen, wie von erster physikalischer Seite inzwischen einwandfrei bewiesen ist. Über ihr Verhältnis zum Machschen Phänomen bzw. Komplikationen mit demselben seien später einige Ausführungen angeschlossen.

Ob es sich bei der von mir beobachteten Erscheinung um Beugungserscheinungen handelt, läßt sich noch nicht übersehen; ich hatte mich auch äußerst vorsichtig ausgedrückt (s. meinen diesbezüglichen Satz); aber Walter machte darauf aufmerksam, daß ähnliche Lichtstreifen schon bald nach der Entdeckung der Röntgenstrahlen von mehreren Physikern bei ihren Versuchen, eine Beugung dieser Strahlen durch röntgenographische Abbildung mehr oder weniger enger Spalte nachzuweisen, beobachtet und damals auch tatsächlich vielfach als Beugungserscheinung gedeutet wurden. Walter und Voller hätten damals gegen solche Deutung Einspruch erhoben, ihre Argumente s. Seite 89, Band 25 dieser Zeitschrift. — Aber ein großes Rätsel bleibt dabei doch bestehen: v. Laue sagt dazu[1]), daß „Walters Ansicht über die Entstehung der Streifen auf den Haga- und Windschen Beugungsaufnahmen keineswegs allgemein geteilt wird, auch stehe es fest, daß man aus diesen Aufnahmen einen recht guten Mittelwert für die Wellenlänge im kontinuierlichen Spektrum einer Röntgenröhre ableiten kann, nämlich 4.10^{-9} cm. Wären es Machsche Streifen, so wäre das doch ein höchst merkwürdiger Zufall". Das muß auch Walter zugeben, indem er an anderer Stelle in der betreffenden Frage von dem „Zufall" einer „Übereinstimmung von Theorie und Beobachtung" spricht. Solche Zufälle bei wissenschaftlichen Forschungen erwecken aber doch zum mindesten argen Verdacht, nicht reine Zufälle zu sein, sondern durch Komplikationen verdeckte Gesetzmäßigkeiten.

Walters Deutung meiner Streifen an Vorderarm- und Fußschatten als Machsches Phänomen wird durch die Streifen am Schatten der Drahtschlinge meiner Fig. 1 und 8 (Tafel 14, Bad 24) gestört. Bei letzteren gelingt ihm, wie er selbst sagt, der Abdeckungsversuch nicht, er deutet letztere darum als Sekundärstrahlung. Auch ich habe in meiner ersten Arbeit nicht die Identität beider Streifenarten (derjenigen am Draht und derjenigen am Unterarmschatten) für selbstverständlich gehalten (s. Seite 238 unten); höchst auffallend bleibt es aber immerhin, daß der Drahtschlingenschatten diese kräftigen Streifen gerade auf Aufnahmen zeigt, wo auch der Unterarm die fraglichen Streifen so ungemein deutlich aufweist. Die weitere physikalische Untersuchung (s. später) hat nun gezeigt, daß die Streifen am Draht doch identisch mit den Streifen an der Unterarmaufnahme anzunehmen sind.

Es wollte mir bei den besten meiner Aufnahmen, z. B. bei Fig. 1, 2 und 4 (Tafel 14, Band 24) nicht gelingen, durch den Windschen Abdeckungsversuch nach Walters Vorschrift die Streifen zum sicheren Verschwinden zu bringen. Ebensowenig gelang dies v. Laue. Letzterer schlug daher vor, die Originalplatten, resp. Teile derselben, an Röntgens Physikalisches Institut München zur mikrophotometrischen Prüfung zu senden. Das geschah, und die mikrophotometrische Untersuchung mit dem Hartmannschen Mikrophotometer, ausgeführt von Prof. Wagner, ergab, daß die fraglichen Streifen wirkliche Streifen sind. Eingesandt wurden zur Prüfung ein schmaler Streifen des Randes der Originalplatten von Fig. 2 (oben und rechts) und Fig. 4 (unten) der Tafel 14, Band 24 dieser Zeitschrift.

[1]) laut Privatmitteilung.

Digitized by Google

Prof. Wagner-München bemerkt zu der Kurve, Fig. 1, die mit Hartmannschen Mikrophotometer erhalten worden ist: „Abszisse sind die Orte auf der Originalplatte, 1 mm Zeichnung entspricht 0,01 mm auf der Platte, also 100fache Vergrößerung. Jeder Plattenpunkt ist dreimal eingestellt, d. h. sein Schwärzungswert (Ordinate) auf dem Vergleichs-Schwärzungs-‚keil' ist dreimal neu gesucht. Diese unterscheiden sich, wie gewöhnlich, um ca. 1 mm der Keillänge, daher ist jeder Punkt genauer als ein Kreis, wie ich ihn links gezeichnet habe, einzutragen. ‚Direkte Strahlung' heißt der Plattenort, wo die direkte X-Strahlung eingefallen ist. Der Streifen (Fig. 2 rechts oben, Tafel 14, Band 24) markiert sich deutlich als recht schwacher Buckel. An einer anderen Platte gemessen (Fig. 4 derselben Tafel und Fig. 2 dieses Textes links unten) ist der Buckel 7 mm höher und mindestens über 7 cm breiter, er verläuft da in den Objektschatten sehr allmählich.

Fig. 1.

Die objektive Darstellung zeigt hier, wie so oft, die Erscheinung erheblich schwächer als die subjektive Auffassung meinen möchte. Die Höhe des Buckels ist nur etwa die doppelte der Fehlerbreite. Die Messungen können aber als bündiger Beweis für die Realität der Streifen angesehen werden. Auch der subjektiv so auffallend schwarze Saum auf der Drahtschlingenaufnahme erweist sich nach dem Photometer als sehr gering (nicht meßbar wegen zu großer absoluter Schwärzung der Originalplatte)." Wagner.

Zur Kurve selbst sei noch bemerkt, daß die dem Streifen entsprechende Erhöhung jedenfalls noch größer sein würde, wenn die allerdeutlichsten Stellen der Streifen, die natürlich in den mittleren Bezirken der Platten liegen, ausgemessen worden wären. Solange aber das Phänomen optimal nicht absichtlich hervorgebracht werden kann, mag ich die besten Platten nicht in der Mitte zerschneiden. Das wäre aber zur mikrophotometrischen Ausmessung nicht zu umgehen.

Nachdem so die Streifen als reell bewiesen sind, bleibt ja immerhin der Einwand, daß es sich um ein photographisches Phänomen, also ein Entwicklungs-, Irradiations- oder anderes Phänomen, oder einen der vielen photographischen Effekte handle. Die Anzahl solcher ist tatsächlich eine sehr große, und Seite 237 und 239 meiner Arbeit, Band 24, bin ich ja schon darauf eingegangen. Da aber, solange sich mein Streifenphänomen nicht absichtlich optimal hervorbringen läßt, immer der Einwand erhoben werden kann, es handle sich höchstwahrscheinlich um eine photographische Erscheinung, vielleicht eine solche seltener Art, so habe ich mich an erste Autoritäten der wissenschaftlichen Photographie gewandt: Schaum, Lüppo-Cramer und Eberhard. Letzterer schreibt in längeren Ausführungen, auch er wisse für das sehr interessante Phänomen keine Erklärung. Lüppo-Cramer sagt in längeren Ausführungen, daß es gewiß nicht eine der bekannteren photographischen Irradiationen sei, besonders da es sich ja hier um gar keine großen Kontraste handle. Der photographischen Phänomene gäbe es ja so viele und immer noch neue, daß man gar zu leicht daran denke, wenn derartige interessante Erscheinungen auftauchen; die fragliche Erscheinung sei ja so auffallend, daß sie sicher aus der gewöhnlichen Photographie bekannt wäre, wenn es sich um ein gewöhnliches photographisches Phänomen handeln würde; er halte es für immerhin nicht unwahrscheinlich, daß es sich um etwas Neues handelt. — K. Schaum führt unter anderem

Digitized by Google

aus: daß es sich nicht um Machsche Streifen handle, sei klar. Er glaube vielmehr an Interferenzerscheinungen, etwa wie sie Laub und Imhof an Metallrändern beobachtet haben. . . . Die neueren Versuche von Debye und Scherrer ständen möglicherweise in Zusammenhang mit solchen Randphänomenen. Um Kühlsche Umrißzeichnung handele es sich nicht (das lehnte auch Lüppo-Cramer ab. Verf.). Auch Umkehrungserscheinungen (Villard, Volmer-Schaum) dürften kaum in Frage kommen." — Auch Walter möchte ich als Autorität in photographischen Fragen anführen; er zeigt seine große diesbezügliche Erfahrung in seinen Arbeiten über Blitzphotographien und in seinen Kritiken über die Haga- und Windschen Beugungsversuche 1901, deren Resultat er zuerst auch für ein photographisches Entwicklungsphänomen hielt (s. Fortschritte-Röntgenstrahlen, Band 2, Seite 236). — Da nun Walter bei Kritik meines Phänomens die Möglichkeit einer photographischen Ursache mit keinem Worte streift, fällt dies entsprechend ins Gewicht. Kurz: aus den Urteilen erster Kompetenzen geht hervor, daß eine photographische Ursache für das Entstehen meines Phänomens äußerst unwahrscheinlich ist.

Wenn bei dem Phänomen eine optische Täuschung mit im Spiele ist, so ist das nur insofern der Fall, als Wagner (s. oben) sagt: „Die objektive Darstellung zeigt hier, wie so oft, die Erscheinung erheblich schwächer als die subjektive Auffassung meinen möchte." Wenn das Machsche Phänomen dabei vorhanden sein muß — ich habe keinen Grund an der Richtigkeit der Walterschen Experimente zu zweifeln, soweit ich das als Nichtphysiker übersehen kann — so stellt es jedenfalls nicht das Wesentliche des von mir gefundenen Phänomens dar, denn letzteres hat eine objektive, das Machsche Phänomen hingegen eine sinnesphysiologische Ursache.

In meiner ersten Mitteilung (Seite 239, Punkt 1) heißt es: „Die fragliche Erscheinung ist auf vielen, wahrscheinlich auf allen Röntgenaufnahmen menschlicher Körperteile vorhanden, meist allerdings so minimal, daß sie nur beim sorgfältigen, darauf hingerichteten Betrachten der Platten oder überkopierten Abdrücke gefunden wird." Ähnlich sagt Walter (3. Zeile seiner Arbeit): „Dieselbe Erscheinung kann man übrigens nunmehr, nachdem einmal die Aufmerksamkeit darauf gelenkt worden ist, — wenn auch weniger deutlich — auch an vielen ähnlichen Aufnahmen anderen Ursprungs beobachten . . ." Es ist nun jetzt schwer zu sagen, welche Art der beiden Erscheinungen bei den ähnlichen anderen Aufnahmen vorliegt, ob die von mir beschriebene und photometrisch als objektiv bestätigte oder die Machsche optische Täuschung. Das könnten nur ganz ausgedehnte mikrophotometrische Ausmessungen entscheiden, von denen die Mehrzahl aber wahrscheinlich sich in Fehlergrenzwerten bewegen dürfte. Denn wenn bei dem sinnfälligen Hervortreten der von mir beschriebenen Streifen die mikrophotometrische Ausmessung so geringe — wenn auch sichere — Kurvenerhöhungen ergibt, so werden Ausmessungen von Aufnahmen mit nur schwachem Hervortreten der Randstreifen meist unentschiedene Resultate geben. Eine vermittelnde Erklärung derart, daß wohl bei allen diesen Bildern mein Streifenphänomen vom Machschen Phänomen überdeckt ist, ist logischerweise nicht gut möglich, denn wo objektive Streifen vorhanden, fehlen eben die Vorraussetzungen zum Zustandekommen des Machschen Phänomens.

Bei denjenigen meiner Fälle, in denen das Phänomen optimal hervortritt, ist wahrscheinlich ein neuer wichtiger Faktor im Spiele, der zunächst ein Rätsel bleibt; und zwar scheint dieser in einem besonderen Zustand der Röhre zu liegen, wie ich aus meinen ganzen Erfahrungen anzunehmen geneigt bin. Ich muß immer wieder betonen, daß neue Röntgenröhren in sehr hartem Zustande die Streifen am deutlichsten hervorbrachten. Wenn aber dann solche Röhre mit Absicht hart gemacht oder die Strahlung durch dicke Aluminiumfilter gehärtet wurde, blieb die Erscheinung aus. Solange diese Frage nicht gelöst wird, ist natürlich an ein systematisches Untersuchen und Erklären der Erscheinung nicht zu denken. — Die erhaltenen photographischen Negative sind ganz flau, aber die Schicht ist gleichmäßig im Guß, sauber und ohne erkennbare Fehler. Der Schatten der Drahtschlinge ist kein absoluter, sondern die Schicht ist auch unter dem Draht bis zu einem gewissen Grade geschwärzt (was natürlich aus den überkopierten Platten der Tafel 14, Band 24 dieser Zeitschrift nicht zu erkennen ist). Legt man die (mit Glyzin entwickelten) Platten, Fig. 1, 2 und 4 dieser Tafel, mit der Schichtseite auf weißes Papier und betrachtet sie von der Rückseite, so sehen also die Knochen- und Drahtschlingenschatten nicht durchscheinend weiß oder blaßgrau, sondern tiefschwarz aus, mit einem Stich ins Braune, die Weichteilschatten etwas weniger tiefschwarz, die von den Röntgenstrahlen direkt getroffenen Stellen (der „Hintergrund") schiefergrau aus; auch die Randstreifen sind gerade zu erkennen und zwar sehen letztere noch grauer (grauweißer) aus. In der Durchsicht ist übrigens an manchen Stellen die Schwärzung der Platte unter den Weichteilen praktisch die gleiche, wie an den Stellen, wo die Röntgenstrahlen die Platte ungehindert getroffen haben. Auch daraus erhellt die große Härte der Strahlen.

Digitized by Google

Wegen dieses für äußerst harte Strahlung charakterischen Aussehens der Röntgenplatten möchte ich eine von Prof. Debye gefallene Äußerung hier nicht unerwähnt lassen. Er hält es für nicht ganz ausgeschlossen, daß es sich um einen Interferenzeffekt des kurzwelligen (und bekanntlich monochromatischen) Teils der Fluorescenzstrahlung der Antikathode handelt, der nur bei zufällig sehr hohen Spannungen erregt wird, (während unter gewöhnlichen Betriebsbedingungen nur die „weiße" [dem weißen Licht vergleichbare] Bremsstrahlung die Röhre verläßt, die wegen der vielen Wellenlängen kein deutliches Interferenzbild aufkommen läßt).

Bei weiteren Besprechungen mit Physikern frug Debye noch an, ob bei der Drahtschlinge nicht auch am inneren Rande des Schattenkonturs Streifen oder dergleichen zu sehen seien. Daraufhin habe ich den Drahtschlingenschatten geprüft und fand beim genauen Zusehen, daß tatsächlich Einzelheiten in dem Schatten zu sehen sind und zwar drei zu den Schattenrändern und zueinander parallele, etwa gleichbreite Zonen, von denen die beiden seitlichen Zonen dunkler (auf der Platte) sind als die mittlere. Die seitlichen Zonen sind also möglicherweise je ein Teil des Phänomens, also ein Teil des besonders außerhalb des Schattengrenzkonturs auf Platte und Kopie so ungemein deutlichen Streifens; und zwar scheint jedesmal der innere Teil des Streifenphänomens breiter als der äußere. Das deckt sich auch mit meinen Beobachtungen am Rande der Weichteilschatten, denn gleich im Anfang meiner ersten Mitteilung S. 236 (Band 24) sagte ich: „Und zwar verlaufen diese Lichtstreifen anscheinend nicht außen, sondern innen entlang der Schattengrenze, also innerhalb des geometrischen Schattenbezirks." Ich hatte also und habe noch den Eindruck, daß der Hauptanteil der Erscheinung in den Objektschatten fällt, ähnlich wie bei Beugung optischer Lichtstrahlen am Rande eines undurchsichtigen Körpers. Darum wurden die Lichtstreifen seinerzeit auch als beugungsähnlich von mir bezeichnet.

Aus diesem Moment ist übrigens die Identität der Randstreifen am Drahtschlingenrande und der an den Weichteilaufnahmen der Extremitäten zu schließen.

Auch spricht dies Vorhandensein der geschwärzten Randzonen innerhalb der Drahtschattengrenzkonturen und die zweifellose Zusammengehörigkeit dieser Zonen zu den markanten Streifen außerhalb der Grenzkonturen noch mehr als die anderen oben angeführten Gründe gegen ein photographisches Phänomen.

Bei der mikroskopischen Betrachtung der Figuren der Tafel von Walters Arbeit — seine Abbildungen sind in Autotypie wiedergegeben — kam mir der Gedanke, ob es nicht mit Hilfe des Autotypieverfahrens möglich wäre, zweifelhafte Helligkeitsunterschiede als wirkliche oder als Sinnestäuschung zu beweisen. — Aus Gründen der Wohlfeilheit wird bekanntlich bei Druckwiedergabe von Photographien, Ölgemälden, Aquarellen, Tuschzeichnungen, kontrastreichen Röntgenbildern, bei denen es nicht auf größte Feinheiten ankommt, ein Verfahren angewandt, das die echten Halbtöne des Bildes durch Zerlegung in größere und kleinere Punkte in falsche Halbtöne verwandelt. Die Erfindung der Autotypie hat bekanntlich erst den heutigen Aufschwung der Reproduktionstechnik zustandegebracht. So wird eine gleichmäßig graue Fläche (wie z. B. der Himmel auf einer Photographie) so durch kleinste einzelstehende, schwarze Punkte auf rein weißem Papier ersetzt, daß dem unbewaffneten Auge aus einiger Entfernung keine Tüpfelung auffällt. Und die einzelnen Schattenabstufungen eines Bildes werden also nicht durch hellgraue bis tiefschwarze Töne wiedergegeben, sondern durch feinere bis gröbere, bis fast zusammenfließende gleich-tiefschwarze Punkte. Zur Anfertigung solchen Druckblockes bringt der Techniker der graphischen Anstalt in bestimmte Entfernung vor die Aufnahmeplatte ein feines Netz, einen feinmaschigen Stoff oder ein Drahtnetz oder einen sogenannten Kreuz-

Fig. 2.

Digitized by Google

raster (Netz auf Glasplatte geritzt). Der Raster liegt nicht direkt auf der Platte, kann also auch auf ihr keine scharfe Kopie geben, sondern seine Maschen wirken wie eine Unzahl feiner Lochkameras, deren jede einzelne ein Bild der Objektivblende liefert. Die Vorgänge im einzelnen können hier nicht ausgeführt werden, die Theorie der Autotypie ist recht kompliziert. Kurz, das Resultat ist ein Negativ, auf dem die hellen Bildstellen aus dicht aneinanderstoßenden, schwarzen Blendenbildern bestehen, zwischen denen nur da, wo je vier zusammenstoßen, eine kleine unbelichtete Stelle bleibt. Die tiefsten Schatten hingegen liefern nur ganz feine Lichtpunkte auf der Platte, und alle dazwischen liegenden Schattentöne des Originals schaffen ihrer Helligkeit entsprechend verschieden große. (Das Positiv, der fertige Druck, zeigt natürlich diese Verhältnisse umgekehrt.) Mit Lupe oder mit normalsichtigem oder kurzsichtigem Auge genau betrachtet, zeigt also jeder fertige Autotypiedruck ein Netz von feinsten bis gröberen gleichtiefschwarzen Punkten mit feinen und gröberen weißen Zwischenräumen, wie man sich an jeder Textillustration (ausgenommen rein strichförmigen Zinkotypien, Holzschnitten) überzeugen kann.



Fig. 3.

Ich meine nun, die Natur von schwarzen oder weißen dunkleren oder helleren Streifen, deren Realität ungewiß ist und die in Verdacht optischer Täuschung stehen, müßte man bei geeigneter Wiedergabe in Autotypie beweisend feststellen können, vorausgesetzt — und daran ist wohl nicht zu zweifeln —, daß Wiedergabe durch Autotypieraster und Entstehung eines Bildes auf der Netzhaut des menschlichen Auges in dieser Beziehung nichts Gemeinsames haben. Stellen also, die heller oder dunkler gesehen werden, trotzdem sie mit ihrer nächsten Umgebung von gleicher Intensität sind, können meiner Ansicht nach im Autotypiebild unmöglich kleinere oder größere Punkte ergeben als die Punkte dieser Umgebung, müssen dagegen kleinere oder größere Punkte aufweisen, wenn sie tatsächlich, objektiv, heller oder dunkler sind, als die Umgebung.

Und die hellen fraglichen Streifen meiner Bilder zeigen so deutlich als es nur gefordert werden kann, kleinere Punkte als die nächste Umgebung, wo die direkte X-Strahlung eingefallen ist. Die Streifen sind damit als reell bewiesen.

(Wahrscheinlich würde der Erfolg — obwohl deutlich genug — ein noch besserer sein, wenn bei Anfertigung der Autotypien die Linien des Kreuzrasters annähernd 45 Grad zum zu untersuchenden Streifen gestanden hätten.)

Digitized by Google

Das läßt sich mit Lupe leidlich erkennen, am besten ist aber eine schwache Mikroskopvergrößerung, s. Abb. 3; 30fache Vergrößerung (wie man sie am medizin. Leitz-Mikroskop durch Abschrauben der objektnahen Linse des Objektivs erhält).

Bei den Autotypien, die Walter bei Beschreibung seiner Experimente gibt, läßt sich mit dem Mikroskop kein absolut sicherer Unterschied an den in Betracht kommenden Streifen sehen; da es optische Täuschungen sind, ist ein solcher auch nicht zu erwarten.

Es sei alles Wesentliche zum besseren Verständnis kurz wiederholt: Ich behauptete, daß die hellen Randstreifen am Schattenrand des Röntgen-Unterarm-Handbildes (hier absichtlich sehr dunkel überkopiert) objektiv heller sind als der sogenannte Hintergrund des Bildes, wo die direkte X-Strahlung ungehindert aufgefallen ist. Da eine Betrachtung der Originalplatte durch das Mikroskop bei schwachen Vergrößerungen denselben Sinnestäuschungen unterworfen ist wie ohne Vergrößerung, und da eine starke Vergrößerung der betreffenden photographischen Plattenschicht eine sicheres Urteil über die Größe der durcheinanderliegenden unregelmäßig gelagerten ungleichgroßen Silberpartikelchen der Emulsion nicht zuläßt, so habe ich von dem besten Bild, das meine Streifen zeigt, eine kontrastreiche Verkleinerung in Autotypie herstellen lassen (s. Fig. 2). Diese habe ich mir auf besten glatten Karton drucken lassen und den Streifen bei 30facher Vergrößerung unter dem Mikroskop betrachtet (was der Leser auch an beigegebener Fig. 2 tun kann). Zur Vereinfachung für den Leser habe ich mir an der Figur



Fig. 4.

die beste Stelle 30fach photographisch vergrößern lassen ohne Nachhilfe bzw. Retouche, und gebe sie hier wieder (Fig. 3). Es ist eine Stelle am rechten Randstreifen der Fig. 2, etwa in mittlerer Höhe, 2—3 Millimeter unter dem stumpfen Winkel vor dem Übergang des Vorderarmkonturs in den Handkontur. A und darüber entspricht Schattenpartien des Vorderarms; B und darüber, etwas nach links, dem zu untersuchenden Streifen; C und darüber der von der direkten X-Strahlung getroffenen Stelle. Während nun bei C und darüber die schwarzen Felder gerade so groß sind wie die weißen und sich an den Ecken noch berühren, sind sie bei B und links darüber kleiner, sie berühren sich nicht an den Ecken und die weißen Flächen um sie herum sind größer. Es ist klar, daß dies nichts mit der bekannten optischen Täuschung zu tun hat, wonach „bei Mustern, die aus schwarzen und weißen Quadraten zusammengesetzt sind, . . . durch die Irradiation die weißen Felder an den Ecken zusammenfließen und die schwarzen trennen". (Helmholtz: Handbuch der physiologischen Optik, 2. Band, 3. Aufl. S. 156.) — Bei 60facher Vergrößerung tritt der Unterschied natürlich noch deutlicher hervor, aber die Übersicht ist schlechter und die Unregelmäßigkeiten des Rasters treten sehr störend in die Erscheinung (s. Bild 4). — Also, der fragliche helle Streifen ist reell. Selbstverständlich beweist dieses Verfahren nichts über die Ursache und Art der Erscheinung.

Wiesbaden, 15. März 1918.

Digitized by Google

Aus dem Fischbach-Krankenhaus.

Über die Fremdkörperuntersuchung und Durchleuchtungsoperation am Damm und Becken in Steißrückenlage, Steißbauchlage und Beckenhochlagerung.

Von

Oberstabsarzt **Drüner**, Quierschied.

Geschosse im Beckenboden haben ihr Besonderes.

Die Darstellung bei gewöhnlicher Rückenlage hat zwar keine Schwierigkeiten, die Beurteilung ihrer Lage aber um so mehr, weil die Weichteile bei Rückenlage mit geschlossenen Beinen ganz anders liegen, wie bei Steißlage oder Knieellenbogenlage, und weil man die Entfernbarkeit der Geschosse und überhaupt den Untersuchungsbefund nur in diesen beiden Lagen zu beurteilen gewohnt ist, und nur in ihnen das Röntgenogramm mit der rektalen Untersuchung vergleichen kann.

Für die stereoskopische Aufnahme habe ich daher bei Fremdkörpern der Dammgegend, schon vor dem Kriege, die Steißrückenlage und Sitzstellung des Beckens angewandt. Ich halte sie, nach den zahlreichen Erfahrungen mit Geschossen in den letzten vier Jahren, für einen großen Vorteil, ja in vielen Fällen, namentlich bei der Beckenmessung, für notwendig.

Für stereoskopische Plattenaufnahmen sind beide Lagen, mit einer dafür geeigneten einfachen Vorrichtung, leicht herzustellen.

Schwieriger ist die Durchleuchtung. Sie ist aber um so wichtiger, als sich durch die rektale Betastung und den Katheterismus, unter Leitung der Röntgenstrahlen, große Vorteile bieten, welche auf andere Weise nicht ausgenützt werden können. Die röntgenoskopische Operation ist in vielen Fällen erst in dieser Lage möglich.

Die Schwierigkeiten ergeben sich aus der Strahlenrichtung und aus der Dicke der Weichteile in ihr.

Die Richtung der Strahlen muß so gewählt werden, daß die von ihnen durchdrungene Körperstrecke möglichst kurz ist, bis sie den Damm erreichen.

I. Die Durchleuchtung in Steißrückenlage (Fig. 1 und 2).

An dem Durchleuchtungstisch befinden sich seitlich Schienen zum Ansetzen der Beinhalter, deren Stangen so gebogen sind, daß sie je nach den Anforderungen eine Steißlage genau in der Mitte der vorderen Tischkante oder mehr seitlich von ihr gestatten und auch eine seitliche Verschiebung während der Durchleuchtung selbst zulassen.

Der Röhrenkasten kann in der Achse der Röhre um 45° gependelt werden. Auf ihm erhebt sich eine zentrierbare Schornsteinblende. Er ist mit zwei Fußhebeln in der Richtung der Körperachse und senkrecht dazu auf einem Kreuztisch zu verschieben (Fig. 2). Als Blendenweite ist 1 : 5 ausreichend[1]).

Für die Durchsuchung des kleinen Beckens nach Fremdkörpern ist eine sehr sorgfältige, vorherige Gewöhnung der Augen notwendig, denn in dem Durchleuchtungskegel liegt das Kreuzbein und eine dicke Weichteilschicht. Ja, in dem nach der Symphyse zu gelegenen Teile des Bildes ist die Zeichnung so undeutlich, daß selbst große Geschosse verschwinden oder nur bei sehr enger Blende, in der Nähe des Blendenrandes, am besten im Winkel des Vierecks,

[1]) Meßvorrichtung wurde Deutsche med. Wochenschr. 1917, Nr. 51 und diese Zeitschr. 1918, Heft 436 beschrieben.

Digitized by Google

erkennbar werden, z. B. eine Schrapnellkugel vor dem 2. Kreuzbeinwirbel. Oberflächlicher gelegene Geschosse im Damm und Marken an der Haut treten besser hervor.

Fig. 1.



Fig. 2.

Ohne besondere Hilfsmittel eignet sich diese Anordnung für den hinteren Teil des Dammes und für die Steißbeingegend und die unteren Kreuzbeinwirbel bei größeren Geschossen, etwa von $^1/_2$ cm kleinstem Durchmesser an.

Aufblähung des Enddarms.

Das wichtigste Hilfsmittel ist ebenso wie für die Plattenaufnahme, die Füllung des kleinen Beckens mit Luft, durch Aufblähung des Rektums.

Nun ist dies zwar durch die einfache Einblasung der Luft in den Anus, nach vorheriger, gründlicher Ausspülung und Stillstellung des Darms durch Opium wohl möglich, aber doch für die Durchleuchtung unsicher, weil sich die Luft oft da sammelt, wo dies ohne Wirkung ist. Viel besser kommt man zum Ziel, wenn man eine Gummiblase in den Teil des Enddarmes einlegt, welchen man mit Luft füllen will und diese aufbläht. Die Luft kann dann nicht entweichen, sondern bleibt da liegen, wo man sie haben will. Der Erfolg ist ein sehr günstiger. Im Bereiche der Luftblase hat man ein sehr helles Bild, in dem man bei genügend harter Röhre auch kleine Geschosse von 2—3 mm Durchmesser, ja noch kleinere, ohne alle Schwierigkeiten erkennt, mögen sie nun vor oder hinter der Luftblase liegen. Auch die Gegend der Symphyse und des Blasengrundes tritt so besser hervor. Durch Verschiebung des Fokus ist es, bei gelungener Aufblähung, leicht, so alle Teile des Dammes klar zu Gesicht zu bringen und zu durchsuchen.

Auch die Kreuzbeingegend tritt deutlicher hervor, namentlich in den unteren Teilen, vom 3. Kreuzbeinwirbel an.

Verwendung des Rektoskops als Vorderblende (Fig. 3).

Unvergleichlich viel schönere Bilder bekommt man aber mit Hilfe des Rektoskops. Man kann dieses in verschiedener Weise anwenden.

Ohne weiteres kann man in Steißlage ein 15 cm langes, gewöhnliches Rohr einführen.

Digitized by Google

Bei der Durchleuchtung ist der wesentliche Punkt, daß die Achse des Rektoskops genau auf den Brennfleck gerichtet ist und daß es sich im Bereiche des Strahlenkegels befindet, welcher durch die Blende fällt. Sind diese beiden Bedingungen erfüllt, so erblickt man im Rektoskop das bekannte kleine runde Bild, nur daß man statt der von dem auffallenden Licht beleuchteten Schleimhaut das Durchleuchtungsbild sieht, und zwar ist dieses von einer geradezu wunderbaren Helle und Klarheit. Man sieht selbst die kleinsten überhaupt auf dem Schirm erkennbaren Metallsplitter, ja bei weicher Röhre auch die Knochenstrukturen mit unvergleichlicher Deutlichkeit. Dies wird dadurch bedingt, 1. daß eine bis 15 cm dicke Weichteilschicht fortfällt und 2. daß das Rektoskop als Vorderblende wirkt und bei seiner Länge fast alle Sekundärstrahlen beseitigt. (Bucky-Effekt.)

Die Einstellung ist bis hierher sehr einfach, ja selbstverständlich. Schwieriger wird erst die für die einzelne Aufgabe notwendige Ausnutzung, denn der zu übersehende Kreis ist so klein, 2 cm Durchmesser, daß es reiner Zufall ist, wenn man in ihm von vornherein die gewünschte Stelle sieht. Gewöhnlich wird man sorgfältig nach ihr suchen müssen.

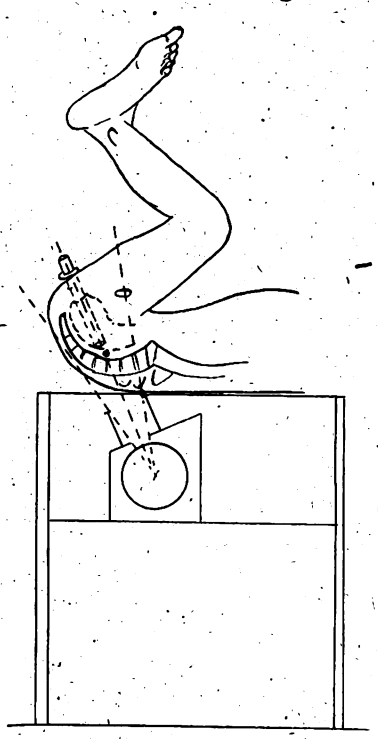

Fig. 3.

Hierfür gelten folgende Regeln:

Man muß das Rektoskop nacheinander auf die erreichbaren Teile einstellen, mit ihm, wie bei der Schleimhautuntersuchung das Gebiet absuchen. Die möglichen Einstellungen liegen innerhalb eines Kegelmantels, von dem gleichen Spitzenwinkel, wie ihn der Strahlenkegel der Blende am Brennfleck hat. Der Kegel wird also um so breiter, je größer die Blende ist. Da nun eine enge Blende bei der rektoskopischen Untersuchung nur geringen Vorteil bringt, so wählt man am besten Blende 1 : 2,5. Bei gleicher Körperlage und gleichem Winkel des Richtstrahls bedeutet das bei Verschiebung des Brennfleckes längs und quer und bei 15 cm Länge des Rektoskops einen Durchmesser des einstellbaren Untersuchungsfeldes von 6 cm, d. h. etwa 3 Kreuzbeinwirbel von den Außenrändern der Foramina sacralia der linken bis zu denen der rechten Seite.

Braucht man ein noch weiteres Untersuchungsfeld, so muß man den Körper anders stellen, den Winkel der Beckenachse verändern, das Becken auch seitlich drehen und den Richtstrahl pendeln. Der Bereich der einzustellenden Felder läßt sich dadurch wesentlich vergrößern, bis die Nachgiebigkeit des Gewebes ihm Grenzen setzt. Diese ist natürlich sehr verschieden, je nach Alter, Geschlecht, örtlicher oder allgemeiner Betäubung usw. Den Bereich des 1.—3. Kreuzbeinwirbels kann man aber immer erreichen.

Wer die wunderbaren Durchleuchtungsbilder einmal gesehen hat, wird aus ihnen von selbst den Antrieb entnehmen, sich das geringe Maß von Übung anzueignen, welches für die richtige Einstellung von Rohr und Brennfleck auch für den in der Schleimhautuntersuchung Bewanderten notwendig ist, um dieses Gebiet für die Diagnosenstellung zu erwerben.

Ob und in welchen Fällen das Verfahren praktische Bedeutung erlangen wird, läßt sich natürlich noch nicht sagen.

Die Durchleuchtung in Steißlage mit oder ohne Aufblähung des Rektums wird sich unabhängig davon ihren Platz erwerben. Sie war mir für die röntgenoskopische Operation der Geschosse in der Dammgegend von großem Wert.

II. Die Durchleuchtung in Steißbauchlage (Fig. 4).

Unter Steißbauchlage verstehe ich die in der beistehenden Skizze dargestellte.

Die Oberschenkel stehen gespreizt in Kniehaltern, welche sich auf einer Schiene bewegen

Digitized by Google

und feststellen lassen. Die Schiene an der Vorderseite des Durchleuchtungs- und Operationstisches kann an ihr gerade oder schräg gehoben oder gesenkt werden. Sie hängt an den seitlichen Schienen für die Beinhalter (Fig. 1 und 2). Dadurch kann der Steiß verschieden hochgestellt und die gewollte Stellung bei allen Körpergrößen erzielt werden. Natürlich kann man das gleiche behelfsmäßig durch verschieden dick mit Kissen gepolsterte Stühle erreichen. Über das obere Ende der Lendenwirbelsäule ist ein an beiden Seiten des Tisches befestigter Gurt gespannt, um die Durchbiegung des Kreuzes zu erreichen.

Diese ist notwendig, um die Achse des Beckens in die Strahlenrichtung zu bringen, ebenso wie die Sitzlage bei der stereoskopischen Aufnahme des Beckens mit dem Brennfleck von oben. Aus der Skizze geht hervor, daß die Güte des Schirmbildes in der Kreuzbein- oder der Symphysengegend eine sehr verschiedene sein muß.

Zwischen hinterer Dammgegend und Brennfleck liegt eine dicke Lage von Weichteilen. Je weiter man nach vorne kommt, um so dünner wird diese und um so besser wird das Bild.

Die Knielage verhält sich darin umgekehrt wie die Steißlage und ist eine wichtige Ergänzung derselben.

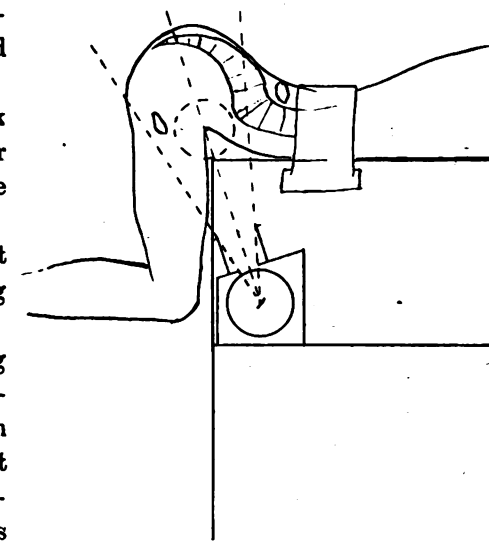

Fig. 4.

Nach meinen Erfahrungen mit der Verwendung von Gummibällen bei der stereoskopischen Plattenaufnahme kann es nicht zweifelhaft sein, daß ein aufblähbarer Gummiball an der, in der Skizze 4, mit punktierter Linie bezeichneten Stelle, von sehr günstiger Wirkung, auch für die hinteren Teile des Dammes, sein müßte. Derartige Bälle sind zurzeit nicht zu haben. Ich habe mir, allerdings wenig vollkommen, mit einem Roßhaarkissen geholfen. Auch in dieser Stellung ist außerdem die Aufblähung des Enddarms von wesentlichem Vorteil. Natürlich ist die Füllung der Blase mit Luft ebenfalls günstig. Das Rektoskop kommt, wegen der Richtung des Enddarms, kaum in Frage. Um so wichtiger ist die rektale Abtastung des Blasengrundes und der Katheterismus für die Beobachtung im Schirmbilde.

Für röntgenoskopische Operationen am Damm ist die Knielage ebenfalls von großem Vorteil.

III. Die Durchleuchtung in Beckenhochlagerung.

Sie ist für die röntgenoskopische Operation einer Gruppe von Fremdkörpern notwendig, nämlich dann, wenn diese sich an Orten befinden, welche auch sonst ohne Beckenhochlagerung nicht genügend freigelegt werden können, mag dazu nun die Eröffnung der Bauchhöhle erforderlich sein oder mag es gelingen, extraperitoneal an sie heranzukommen. Hierher gehören die Geschosse in der Nähe der hinteren Hälfte der Linea terminalis, an der Innenseite des großen Beckens und im kleinen Becken oberhalb des M. lerator ani, besonders an der Vorderseite des Sakrums. Will man an diese Gegend heran, ohne im Dunkeln zu arbeiten, so muß der Darm aus der unteren Bauchhälfte entfernt werden, innerhalb oder außerhalb der Bauchhöhle kopfwärts sinken. Ich habe sie daher bisher ohne Durchleuchtung nach dem Stereogramm[1]) auf dem großen Operationstisch vorgenommen. Wenn es auch so meist gelang, zum Ziele zu kommen, so bin ich mit zunehmender Übung in der Benutzung der Durchleuchtung während der Operation zu der Einsicht gekommen, daß die Röntgenstrahlen während der Hochlagerung von dem größten Werte wären.

[1]) Janssen (Beitr. z. klin. Chir. 112, I, S. 131) blieb es vorbehalten, diese bewährte (vergl. Martin, Deutsche med. Wochenschr. 1915, Nr. 34) Verfahren einen „Kunstfehler" zu nennen.

Digitized by Google

Ich habe mir dafür folgende Operationseinrichtung hergestellt:

Es wird der gleiche Operationstisch verwandt wie bei der Steiß- und Knielage.

An die seitlichen Schienen werden 2 Eisenträger a und b verhakt, welche sich auf den Tischrahmen stützen und an der Tischkante einen Schlitz haben.

In diesen greift ein Zapfen, welcher sich in der Mitte einer Trage befindet. Diese kann um ihn aus der horizontalen Lage in die Beckenhochlagerung gewippt werden. Von diesen Löchern führt eine schräge, gegabelte Schiene nach unten zum Fußboden als Stütze, auf ihr befindet sich eine Schraubensperre, durch welche ein Stab läuft. Auf diesem ruht der Kopfteil der Bahre. Diese kann mittelst des Stabes in jeder Winkelstellung festgeschraubt werden. So ist ein Kippen des Tisches unmöglich. Die Trage ist in jeder ihr gegebenen Stellung vollkommen fest.



Fig. 5.

An ihren Holmen befindet sich am Kopfende jederseits eine Schiene für die Schulterhalter. Oberhalb des Knies ein Gurthalter. Hiermit wird der Körper, wie auf dem Operationstisch, befestigt, bevor Beckenhochlagerung hergestellt wird.

Diese erste röntgenoskopische Operationseinrichtung für Beckenhochlagerung, Steiß- und Beckenlage erreicht sicher nicht das Ziel der Wünsche.

Man möchte von vornherein es für notwendig halten, daß der Röhrenkasten unter der Bahre längs und quer verschieblich hängt und mit ihr zu wippen ist, und daß die gleiche Bahre für Steiß-, Knie- und wagerechte Lage ohne weiteres zu brauchen ist. Das ist aber technisch den praktischen Forderungen in bezug auf Stromleitung, Stellung des Induktors usw. so schwer anzupassen, daß ich für selbstangefertigte Behelfseinrichtung — und vorläufig kommen wohl nur solche in Frage — die beschriebene Form noch für die einfachste und am leichtesten herstellbare halte.



Fig. 6.

Sie gehört zu der in der D.-m. W. 1917, Nr. 51 beschriebenen Einrichtung mit 3 Tischen, unter welchen der ganze Röntgenapparat untergebracht ist. Ich benutze also zwei Tische mit Röhrenkasten, einen für die gewöhnliche horizontale Lagerung — bei ihm steht der Richtstrahl senkrecht zur Tischebene — und den zweiten, hier näher beschriebenen für Steiß-, Knie- und Beckenhochlagerung —, bei ihm steht der Richtstrahl in veränderlichem Winkel zur Tischebene. Beide haben eine zentrierbare Schornsteinblende.

Der Röhrenkasten ist bei beiden durch Fußhebel zu verschieben.

Ob die Entfernung eines Geschosses angezeigt ist, hängt von dem Verhältnis vom voraussichtlichen Schaden (S.) und Nutzen (N.) ab. Der Nutzen soll möglichst groß, der Schaden möglichst klein sein. Der Bruch N/S muß jedenfalls größer als 1 bleiben. Die Abschätzung dieser beiden Größen ist Sache des Chirurgen. Jede wird durch eine Reihe von Unterfaktoren

Digitized by Google

gebildet. Die Operationsausrüstung und die Fähigkeit des Chirurgen für die besonderen Aufgaben der Geschoßoperation spielt hierin eine wesentliche Rolle. Bei der Durchleuchtungsoperation fehlte mir früher die Steiß-, Knie- und Beckenhochlagerung sehr. Ihre Einführung wird den Quotienten S. in vielen Fällen verkleinern und damit Fremdkörper entfernbar machen, welche man früher besser stecken ließ.

Eine neue Universalröntgenhängeblende.

Von

Dr. W. Daniels, Spezialarzt für Haut- und Harnkrankheiten, Bielefeld.

Die zurzeit im Gebrauch befindlichen Röntgenröhrenstative bzw. Blenden zeigen alle mehr oder weniger große Mängel, hauptsächlich in der Handlichkeit und Stabilität. Auch nehmen dieselben meistens viel Platz ein, ein Umstand, der bei großen Kliniken und Instituten, denen



Universalröntgenhängeblende nach Dr. Daniels.



Blendenkasten seitlich verschoben und um Achse gedreht.

eigene Röntgenzimmer zur Verfügung stehen, keine große Rolle spielt, bei den häufig sehr beschränkten Räumen der Privatärzte besonders in den Großstädten aber sicherlich ins Gewicht fällt. Diese eben angeführten Mängel veranlaßten mich zur Konstruktion einer einfachen und praktischen Hängeblende, welche nicht am Boden haftet, sondern ähnlich dem Holzknechtschen Schwebekästchen in der Luft hängt, jedoch im Gegensatz zu letzterem keiner Stütze zum Boden bedarf. Die Konstruktion ist aus den Abbildungen und einigen beigefügten Worten leicht verständlich.

An der Decke des Röntgenraumes sind zwei Schienen montiert, auf denen ein kleiner Wagen spielend leicht nach vorn und rückwärts bewegt, jedoch durch eine an der unteren Seite der einen Schiene angebrachte Bremsvorrichtung (*A*) in Gestalt eines Exzenters fest-

Digitized by Google

gestellt werden kann. An diesem Wagen sind zwei ca. 1,40 m lange nach unten laufende Holzstangen befestigt, welche beide an der Innenseite eine Nute haben. In diesen Nuten lassen sich nun zwei Holzleisten (*E*), welche durch mehrere Querstangen verbunden sind, auf und ab bewegen und gleichfalls durch einen Exzenter (*B*) in jeder Stellung arretieren. An der unteren Querleiste (*F*) ist ein nach beiden Seiten beweglicher, um die eigene Achse drehbarer und durch Schraubenmutter (*G*) festzustellender Holzrahmen montiert, dessen untere Enden den um seine horizontale Achse drehbaren und durch Schraubenmutter (*C*) zu fixierenden Blendenkasten tragen. Dieses ganze Gestänge einschließlich Rahmen und Blendenkasten läßt sich leicht hoch und niedrig stellen und bleibt durch ein über zwei Rollen laufendes ausbalanziertes Gewicht (*D*) in jeder Höhenlage stehen. Die ganze Blende läßt sich vermittelst des an der Decke laufenden Wagens durch den ganzen Röntgenraum der Länge nach bewegen; auch hat der Rahmen mit dem Blendenkasten nach beiden Seiten ausreichende Bewegungsfreiheit. Bei der Blende sind mit Rücksicht auf die hohe Spannung besonders bei Tiefentherapie Metallteile möglichst vermieden. Das Bewegen, Einstellen und Feststellen der Blende bzw. des Blendenkastens geht spielend leicht, was besonders bei Genital- und Mastdarmbestrahlungen äußerst angenehm empfunden wird, da der schwere Eisen- bzw. Holzfuß nebst Stativstange und Querstange, an welcher sonst der Blendenkasten befestigt ist, vollständig fortfällt. Bei Nichtgebrauch wird die Hängeblende einfach hoch und an die Wand geschoben, so daß das Zimmer dann für andere ärztliche Zwecke zu gebrauchen ist. Die Blende eignet sich sowohl für Therapie, Durchleuchtung und Aufnahme, ohne und mit Kompression und hat sich mir bei monatelangem täglichen Gebrauch auf das beste bewährt.

Die Hängeblende ist mehrfach geschützt und wird von der Elektrizitätsgesellschaft „Sanitas" m. b. H., Berlin, Friedrichstraße 131d hergestellt und vertrieben.

Zur Kenntnis des Röntgenbildes bei Anthrakosis pulmonum.

Von

Dr. **L. Edling** in Lund (Schweden).

(Hierzu Tafel XXXV, Fig. a und b.)

Es sei mir erlaubt, als Ergänzung der jüngst in diesen „Fortschritten" erschienenen Mitteilungen über Pneumokoniosen, in aller Kürze einen Fall von Anthrakosis pulmonum zu besprechen, der im vorigen Jahre in der Medizinischen Abteilung des Allgemeinen Krankenhauses Malmö zur Beobachtung kam. Die Krankengeschichte, deren Überlassung ich der Liebenswürdigkeit des Herrn Oberarzt Dr. Pfannenstiel verdanke, läßt sich folgendermaßen zusammenfassen.

N. B., 48 J., Gießer, Malmö. Hatte vor 10 Jahren eine Pneumonie, sonst immer gesund. Seit 14 Jahren hat er in einer Werkstatt gearbeitet, die mittels Petroleumlampen ohne Zylindern beleuchtet wurde. Da die Lüftung sehr mangelhaft war, pflegte sich das Zimmer bald von dichtem Lampenrauch zu füllen, so daß die Arbeiter einander nicht sehen konnten.

Im Beginn Dezember 1915 erkrankte Pat. an Lungenkatarrh, war aber am Weihnachten so verbessert, daß er seine Arbeit wieder aufnehmen konnte. Am 25. 12. wieder plötzlich krank mit Stechen in der rechten Seite, Fieber, Frösteln und Atembeschwerden; am folgenden Morgen schmerzhaften Husten mit Expektorat.

Pat. wurde am 27. 12. in die Medizinische Abteilung aufgenommen, wo eine rechtsseitige Pneumonie festgestellt wurde. Diese hatte einen typischen Verlauf mit Krisis nach 8 Tagen, aber trotzdem stellte sich 15 Tage später wieder Husten ein mit übelriechendem Expektorat. Allmählich entwickelte sich nun das Bild des Lungengangräns mit reichlichem, fötid stinkendem Auswurf von schwarzer Farbe, massenhaft elastische Fasern enthaltend. Der Auswurf nahm während den folgenden Monaten zu und erreichte im Beginn des Sommers eine Tagesmenge von 800 cm³; man konnte darin drei Schichten wahrnehmen, eine untere, dickflüssige, von kohlschwarzer Farbe, eine mittlere, dünnflüssige, und eine obere, eitrige.

Digitized by Google

Lungenstatus am 12. 6. 1916 ergab links Schachtelton, verschärftes Atemgeräusch, Ronchi und vereinzelt feines Rasseln, rechts h. o. Schachtelton, dann Dämpfung, abwärts zunehmend; Atemgeräusch verschärft, mittelgroßes Rasseln, gleichwie im Ohr hörbar; v. o. verschärftes Atmen und vereinzeltes Rasseln.

Unter der gewöhnlichen Therapie — Kreosot, Emuls. Terebinth. usw. — verringerte sich allmählich die Expektoratmenge und betrug bei der Entlassung Mitte November nur 20—30 cm³ pro die. Die Sputa waren jetzt gelblich gefärbt, geballt und nicht übelriechend Pat., der früher sehr heruntergekommen war, hatte sich jetzt wieder erholt und zeigte einen leidlich guten Allgemeinzustand.

Lungenstatus am 31. 10. 1916: Rechts h. o. Dämpfung, abwärts zunehmend. An der Basis Bronchialatmen, zahlreiche Ronchi. Rechts v. o. schwache Dämpfung, unten stärker. Atemgeräusch unten bronchial, oben verschärftes Vesikuläratmen.

Am 6. 6. 1916 wurde Pat. der Röntgenuntersuchung überwiesen. Es zeigte sich dann, daß das rechte Lungenfeld von der Basis an bis zum zweiten Interkostalraum von einem kompakten, obgleich etwas unebenen und grobfleckigen Schatten überdeckt war, der auch in ventrodorsaler Richtung den größten Teil der Lunge durchzusetzen schien und ersichtlich durch den gangränösen Prozeß hervorgerufen war.

Eine ganz unerwartete Veränderung aber zeigten die vom Gangrän unberührten Lungenpartien, d. h. der obere Teil der rechten und beinahe die ganze linke Lunge, Spitze und lateraler Randteil der Basis ausgenommen. Man findet hier eine gleichmäßig verbreitete Zeichnung von zahllosen, feinsten, fleckigen oder streifenähnlichen Schatten, die der Lunge ein marmoriertes Aussehen verleihen. Nirgends werden größere oder zusammenfließende Herde beobachtet. Der sichtbare linke Hilusschatten und seine Ausstrahlungen sind nur mäßig verdichtet.

Wiederholte Untersuchungen am 3. 8. und 24. 10. 1916 ergaben keinen wesentlichen Unterschied von diesem Bilde. Nur die kompakte, gangränöse Infiltration hatte sich ein wenig aufgehellt, bzw. schärfer abgegrenzt. Die feinmarmorierte Zeichnung aber war unverändert geblieben.

Da mir aus der Krankengeschichte nur die Pneumonie und der darauffolgende gangränöse Prozeß bekannt war, wurde jene feinfleckige Verdichtung als eine komplizierende Tuberkulose gedeutet, weil eben keine Anhaltpunkte für eine andere Diagnose zur Verfügung standen. Dies geschah doch nicht ohne Bedenken, denn zwar konnte man an der Marmorierung ziemlich große Ähnlichkeit mit Tuberkulose feststellen, andererseits aber mußte zugegeben werden, daß die ganze Anordnung der Zeichnung, das Freisein der linken Lungenspitze, die ungewöhnliche Gleichmäßigkeit der Fleckchen, ohne jedem Verschmelzen zu größeren Herden keine typische Übereinstimmung mit dieser Krankheit ergaben. Selbst die Miliartuberkulose der Lunge hat nicht dasselbe Aussehen; zwar finden wir auch hier zahllose kleine Herdchen, aber diese sind im allgemeinen von mehr regelmäßig rundlicher Form und sind in solchen Massen vorhanden, daß sie oft die normale Lungenzeichnung vollständig verdecken. Das Lungenfeld hat ein Aussehen wie Sagosuppe. — In diesem Falle dagegen imponiert die Marmorierung eher als eine Verstärkung der Lungenzeichnung, die ihr ein etwas unregelmäßiges Aussehen gibt. Rechts oben, wo der Übergang zur gangränösen Infiltration sehr unscharf ist, wird die Fleckigkeit diffus und das Bild ziemlich verwaschen.

Gegen Tuberkulose mußte aber auch der weitere Verlauf der Krankheit sowie das Vermissen jeglicher physikalisch nachweisbarer Veränderungen und schließlich auch das Ausbleiben einer röntgenologisch diagnostizierbaren Progression der Infiltrate nachdrücklich sprechen. Nur die Anamnese konnte inzwischen volle Klarheit über die Art der Lungenveränderung schaffen. Die durch viele Jahre fortwährende Einatmung von Ruß und das damit zusammengestellte Aufhusten kohlschwarzer Sputa lassen ohne weiteres auf eine Anthrakosis schließen, auf die sich auch das Röntgenbild unschwer zurückführen läßt.

Vom röntgenologischen Gesichtspunkt aus möchte ich anläßlich dieses Falles hervorheben, wie verschiedene Röntgenbilder die Pneumokoniosen geben können. Schon aus den Mitteilungen von Entin und Weil geht dies hervor: bald sehen wir die feine Marmorierung wie in meinem

Digitized by Google

Falle, bald wieder größere Infiltrate, die „10 centime- bis 2 francs-großen, unscharf begrenzten Schatten“ geben, wie bei Entin I. Auch in dem von Oddo beschriebenen Falle fand sich ein „ovalärer, hühnereigroßer Schatten“ an der Lungenbasis, der von Anthrakosis verursacht war. Zuweilen aber geben die Koniosen Röntgenbilder, die — wie auch selbst das klinische Bild — nur schwer von Tuberkulose zu scheiden sind, besonders weil die beiden Krankheiten gleichzeitig sich finden können. Nur selten dürfte die Intensität der Schatten (wie in Weils Siderosisfalle) für die Diagnose maßgebend sein; demgemäß zeigen denn auch die von Entin beschriebenen Siderosisfälle keine auffallend große Dichtigkeit der Infiltrate.

Ausreichende Mitteilungen von klinischer Seite aus, sorgfältiges Beachten sowohl des klinischen wie des röntgenologischen Bildes bzw. zuweilen mehrmals erneute Röntgenuntersuchungen sind für eine richtige Diagnose in diesen oft schwer zu ermittelnden Fällen vonnöten. Es wäre sehr erwünscht, auch durch vergleichende pathologisch-anatomische Untersuchungen noch größere Klarheit über diese, von röntgenologischer Seite her nur unvollständig gekannten Krankheiten zu bekommen.

Aus der Röntgenabteilung (Prof. Dr. Rieder) des Reservelazarettes München A (Chefarzt Generalarzt Dr. Patin).

Die röntgenologischen Methoden der Herzgrößenbestimmung (nebst Aufstellung von „Normalzahlen“ für das Orthodiagramm und die Fernaufnahme).

Von

Oberarzt d. R. Dr. **Gerhard Hammer.**

Die Frage der Größenbestimmung des menschlichen Herzens spielte von jeher in der Medizin eine große Rolle. Nicht nur für die Beurteilung und Erkennung eines klinischen Krankheitsbildes, sondern auch für die Prognose des Verlaufs einer Erkrankung, für die Therapie und das künftige Verhalten des Herzkranken ist die Frage einer Vergrößerung des Herzens bzw. einzelner Teile desselben von Wichtigkeit. Besonders jetzt im Kriege ist die Herzgröße oft ausschlaggebend für die Dienstfähigkeit eines Soldaten. Aber auch für systematische Untersuchungen über die Wirkungen von Arzneimitteln, Bädern, gymnastischen und sportlichen Übungen, zur Beobachtung des Heilverlaufs usw. ist eine genaue Herzmessung unerläßlich. Von altersher bediente man sich zur Feststellung der Herzgröße des Lebenden der Perkussion. Zahlreiche Methoden wurden zu diesem Zwecke angegeben und wieder verworfen; die erhaltenen Resultate waren oft sehr verschieden und unsicher. Die Möglichkeit der genauen Nachprüfung der einzelnen perkutorischen Methoden brachte aber erst die Einführung der Röntgenstrahlen in die Medizin und insbesondere die Moritzsche Erfindung des Orthodiagraphen. Jetzt wurde es möglich, die perkutorischen durch die röntgenologischen Methoden, speziell die orthodiagraphische, zu prüfen und Irrwege, die Bianchi, Hornung, Smith u. a. auf dem Gebiete der Perkussion eingeschlagen hatten, auszumerzen. Nach den eingehenden Untersuchungen hauptsächlich von de la Camp, Curschmann, Dietlen, Goldscheider, Moritz, Schlayer, Treupel u. a. konnten von allen Perkussionsmethoden nur

die Goldscheidersche Schwellenwertperkussion,
die Ebsteinsche Tastperkussion und
die Moritzsche Perkussionsmethode

die Prüfung durch die röntgenologischen Methoden bestehen. Sämtliche Autoren fanden, wenn auch nicht in allen, so doch in weitaus den meisten Fällen Übereinstimmung der mit den genannten Methoden erhaltenen Resultate, ein Beweis für die Brauchbarkeit der Perkussions- und röntgenologischen Methoden. In vielen Fällen versagt aber die Perkussion, so bei Emphysem, bei adipösen Personen, bei starker Wölbung des Thorax und bei stark vergrößerten

Digitized by Google

Herzen; denn im letztgenannten Falle entspricht das Perkussionsergebnis nicht der Wirklichkeit, da durch den radiär gerichteten Perkussionsschlag auch die seitlichen Herzpartien getroffen werden und mitschwingen. Hier sowohl als bei den anderen obengenannten krankhaften Zuständen kommt man nur mit den röntgenologischen Methoden zum Ziele.

Trotzdem es bei Anwendung der Röntgenstrahlen gelang, das lebende menschliche Herz gut sichtbar zu machen, boten sich seiner Größenbestimmung doch noch mannigfache Schwierigkeiten, die in der ungenügenden Darstellungsmöglichkeit des Herzens, in den physikalischen Verhältnissen der Röntgenstrahlung und in den physiologischen des Herzens begründet sind.

Zunächst ist es nicht möglich, im Röntgenbilde das Herz vollständig zur Darstellung zu bringen, bzw. es von den benachbarten Organen abzugrenzen. Das Herz hebt sich ja röntgenologisch leicht und genau, — wenigstens in normalen Fällen — von den angrenzenden hellen Lungenfeldern zu beiden Seiten ab; eine Durchstrahlung, ein „Wegleuchten" der dünnen Randpartien findet, wie die Moritzschen Versuche ergeben haben, nicht statt, die Herzränder kommen vollständig zur Darstellung. Aber gegen die anderen Teile des Mittelschattens, nach oben gegen die Gefäße und nach unten gegen den Zwerchfell-Leber-Schatten läßt sich das Herz nicht mit Sicherheit differenzieren; die Schatten gehen ohne deutliche Grenze ineinander über. Hier hat man sich diese durch entsprechende Verbindung der Herzbogen, — der beiden Vorhofbogen oben, des rechten Vorhof- und linken Ventrikelbogens unten — zu rekonstruieren versucht, ein Versuch, der wegen der Subjektivität der Linienführung zur genauen Größenbestimmung nicht statthaft ist, da er, wie Otten gezeigt hat und auch Groedel betont, nicht unbeträchtliche Fehler verursachen kann. Nach Otten können dabei Abweichungen von 5—10% des Gesamtflächeninhaltes vorkommen. In pathologischen Fällen (Exsudate, Schwarten, Infiltrationen, Skoliosen usw.) kann aber auch die seitliche Abgrenzung von der Lunge unmöglich gemacht werden. Eine Differenzierung des Herzschattens von dem häufig zu beobachtenden dreieckigen Schatten in den phreniko-kardialen Winkeln — meistens links —, die dem angespannten Perikard, nach Schwarz Fettansammlungen als typischem Befund bei Fettherzen entsprechen, wird in der Regel möglich sein.

Die größten Schwierigkeiten bei der Ermittlung der Herzgröße werden aber durch die physikalischen Verhältnisse der Röntgenstrahlung verursacht. Die röntgenologische Darstellung ist ja ein Projektionsverfahren, d. h. wir sehen den dreidimensionalen Körper auf einem zweidimensionalen Bilde und müssen aus dieser projizierten Fläche den Körper wieder entstehen lassen. Die Herzfläche, wie wir sie z. B. bei sagittalem Strahlengang auf dem Leuchtschirm oder der Platte sehen, ist ein Schattenbild des Herzens und entspricht nicht dem größten frontalen Herzdurchschnitte. Der Herzschatten ist vielmehr die Projektion der im Verlauf des Strahlenbündels liegenden gesamten Herzmasse, nicht ein Schnitt in irgendeiner bestimmten, größten Frontalebene, sondern die Summe aller durch das Herz gelegter Ebenen, wobei die Konturen des Schattens jeweils durch die am meisten nach der entsprechenden Seite vorragenden Ebenenkonturen gebildet werden; er ist also eine Summation vieler aufeinander projizierter Herzebenen.

Eine räumliche Vorstellung können wir bekommen, wenn wir das Herz in vielen Durchleuchtungsrichtungen bei Drehung des Patienten betrachten Zur volumetrischen Berechnung aus den projizierten Flächen hat Rohrer ein Verfahren vorgeschlagen, bei dem er aus einem sagittalen und einem frontalen Orthodiagramme das Herzvolumen nach Formeln berechnet, denen eine Kegelform des Herzens zugrunde liegt. Dabei muß man aber nach seinen eigenen Angaben mit einem Fehler von 10—15% rechnen, was für genaue Messungen, besonders bei beginnenden Stadien der Herzvergrößerung, etwas viel ist.

Die Versuche Köhlers und Wenckebachs, das Herz stereoskopisch zur Darstellung zu bringen und volumetrisch auszumessen, haben auch keine brauchbaren Resultate gezeitigt. Bei den Fortschritten, die jedoch die Stereoskopie in letzter Zeit gemacht hat, wäre die Mög-

Digitized by Google

lichkeit einer volumetrischen Größenbestimmung sehr wohl denkbar; besonders scheint die stereoskopische Durchleuchtung Aussicht zu haben, hier zum Ziele zu führen.

Eine exakte volumetrische Herzgrößenbestimmungsmethode existiert bis jetzt also noch nicht. Wir müssen uns deshalb eben damit begnügen, eine genaue und zuverlässige Projektionsfläche des Herzens zu erhalten und auszumessen. Daraus müssen wir auf das Herzvolumen schließen, unter der Voraussetzung, daß Größenänderungen des Herzens auch in der röntgenologisch darstellbaren Projektionsfläche zum Ausdruck kommen, also auch diese entsprechend vergrößern, zum mindesten aber in ihrer Form ändern. Wir können demnach also keine absoluten, sondern nur relative Herzgrößenwerte erhalten.

Da nun die Röntgenstrahlen kegelförmig divergierend nahezu von einem Punkte, dem Fokus, ausgehen, die Projektion also eine Zentralprojektion ist, muß das entstehende Bild notwendigerweise vergrößert sein; und zwar um so mehr, je weiter die Entfernung Objekt-auffangende Fläche (Schirm, Platte) und je näher die Entfernung Fokus-Objekt ist.

Diese Divergenz der Strahlung hat man in Parallelstrahlung umzuwandeln versucht, um die zeichnerische Vergrößerung auszuschalten. Durch Vergrößerung der Entfernung von Fokus-Platte und möglichste Verkleinerung der Entfernung Objekt-Platte hat man praktisch fast parallele Strahlen erhalten und die zeichnerische Vergrößerung, nach den vorliegenden mathematischen Berechnungen, nahezu ausgeschaltet. So entstand die Fernmethode, bei der die Fokus-Platten-Distanz 1—2 m beträgt und die perspektivische Vergrößerung nach Angaben und Berechnungen von Albers-Schönberg, Alwens, Gocht, Grashey, Groedel, Guttmann, Haenisch, Kästle, Köhler, Rieder u. a. nur wenige (2—3) mm beträgt.

Eine andere Methode, die Zentralprojektion in Parallelprojektion umzuwandeln, ist in der Moritzschen Orthodiagraphie entstanden, wobei die Herzkonturen mit dem Zentralstrahl, d. h. dem mittelsten, senkrechten Röntgenstrahl, umfahren und mit Hilfe einer Schreibvorrichtung aufgezeichnet werden. Wie man bei der Fernmethode Leuchtschirm und photographische Platte verwendet, also Ferndurchleuchtungen und Fernaufnahmen unterscheidet, so hat man auch bei der Orthodiagraphie das unvollkommene menschliche Auge durch die schärfer sehende Platte ersetzt. So entstand die Orthoröntgenographie nach Albers-Schönberg, Lepper-Immelmann, Rieder u. a.

Wir haben also an röntgenologischen Methoden zur Herzgrößenbestimmung:

I. Die Fernmethode:
   a) Die Ferndurchleuchtung;
   b) die Fernaufnahme.
II. Die Orthodiagraphie:
   a) Die Orthodiagraphie i. e. S.;
   b) die Orthoröntgenographie.

Da wir es nun bei dem Herzen nicht mit einem ruhenden, starren Organe zu tun haben, da das Herz ständig in mannigfacher Bewegung sich befindet, ist es natürlich sehr schwer, dieses Organ im Bilde festzuhalten und auszumessen. Wir haben am Herzen zweierlei Bewegungen zu unterscheiden: aktive und passive. Die aktiven entstehen durch die Pulsation des Herzens und seiner Abschnitte, durch die Systole und Diastole. Im kontrahierten Zustande, der Systole, ist das Herz natürlich kleiner als im erschlafften, der Diastole. Die Differenz ist, wie kinematographische, orthodiagraphische und telekardiographische Studien ergeben haben, allerdings sehr gering, kann aber in gewissen pathologischen Fällen beträchtlicher werden. So fand Moritz eine maximale Differenz bei Morbus Basedow von 6 mm, Huismans bei Herzhypertrophie eine solche von 7 bzw. 9 mm.

Außer diesen Eigenbewegungen des Herzens kommen noch die Bewegungen und Lageveränderungen, die dem Herzen durch die benachbarten Organe mitgeteilt werden, in Betracht. Das Herz liegt ja eingebettet zwischen den weichen Polstern der Lungen und dem Zwerchfell, bzw. den darunter liegenden Baucheingeweiden, sowie der vorderen Thoraxwand. Es ist eigent-

Digitized by Google

lich nur durch die Gefäße einigermaßen fixiert, an denen es aufgehängt erscheint und ruht auf dem Zwerchfell auf. Infolge der mangelnden Fixation und der Elastizität der umgebenden Organe muß es dem Gesetz der Schwere folgen, d. h. es muß bei Veränderungen der Körperlage wegen seines höheren Gewichtes auch seine Lage im Thorax wechseln. Dabei ändert aber auch, wie hauptsächlich Rumpf gezeigt hat, der knöcherne Thorax seine Form und Ausdehnung, wobei natürlich auch die Lage der in ihm eingeschlossenen labilen Organe verändert wird. Weiterhin wird das Herz leicht durch die Bewegungen der angrenzenden Organe beeinflußt und diese Organe — Lunge, Zwerchfell und Thorax — sind ja bei der Atmung ständig in Bewegung. Daraus resultieren die von der Respiration abhängigen Lageveränderungen des Herzens. Zusammen mit diesen Lageveränderungen bei Wechsel der Körperstellung und bei der Atmung geht auch eine Form- und Größenänderung der im Röntgenbilde sichtbaren Herzsilhouette einher. Und zwar ist der Herzschatten kleiner und schmaler bei vertikaler Körperstellung und bei der Inspiration, während er bei horizontaler Körperhaltung und Exspiration größer und breiter wird.

Denselben Einfluß auf das Herz hat auch der Stand des linken Zwerchfells, der von der mehr oder weniger starken Füllung der Baucheingeweide, zum großen Teil auch von der Größe der Magenblase abhängig ist.

Diese Form-, Lage- und Größenveränderungen sind eingehend von Dietlen, Groedel, Moritz, Otten, Rieder u. a. studiert und beschrieben worden. Eine Einigung über die Frage, ob es sich dabei um eine tatsächliche Verkleinerung (Moritz, Dietlen) des Herzvolumens handelt, oder ob die Verkleinerung der Herzsilhouette durch andere Projektion bei anderer Lage und gleichbleibender Größe (Groedel) bedingt wird, konnte bisher nicht erzielt werden. Jedenfalls steht soviel fest, daß die Herzsilhouette bei vertikaler Körperhaltung ebenso wie bei starker Inspiration kleiner ist als bei horizontaler Lage und bei starker Exspiration. Die Verkleinerung des Herzschattens beim Übergang aus der horizontalen in die vertikale Körperstellung konnte ich bei 40 herzgesunden Soldaten bestätigen, und zwar war der Transversaldurchmesser des im Liegen aufgenommenen Orthodiagramms durchschnittlich um 5 mm größer als derjenige des im Sitzen aufgenommenen; letzterer wiederum war durchschnittlich ebensoviel größer als der TR des im Stehen aufgenommenen Orthodiagramms. Die Tatsache der Größendifferenz zwischen der Untersuchung im Stehen und Sitzen, die auch Otten festgestellt hat, v. Teubern dagegen allerdings leugnet, scheint mir gegen Dietlens Annahme zu sprechen, daß die Verkleinerung des Herzens dadurch zustande kommt, daß das Blut, das im Stehen größtenteils — ca. $^2/_3$ des Gefäßsystems — unterhalb des Herzens sich befindet, diesem entzogen wird und die Schlagfrequenz als Folge der Muskelarbeit und eventuellen Sinkens des Vagustonus durch relative Hirnanämie erhöht wird. Denn im Sitzen findet sich dieselbe Blutmenge unterhalb des Herzens als im Stehen, wenn auch die Muskelarbeit im Sitzen geringer ist als im Stehen. Ich glaube, daß durch den veränderten Zwerchfellstand eine andere Lage und damit eine andere Projektion des Herzens zustande kommt.

Im Vergleich zu diesen Größenveränderungen der Herzsilhouette bei Lagewechsel des Körpers sind die Größenveränderungen bei ruhiger fortlaufender Atmung so gering, daß sie praktisch nicht von Belang sind (Moritz, Groedel). Bei forcierter Atmung können sie aber beträchlicher sein (bis 2 cm nach Groedel, Moritz, Rieder u. a.), ebenso wie beim Valsalva- und Müllerschen Versuch (Glottisschluß bei tiefster In- bzw. Exspiration).

Wir müssen also bei Herzmessungen diese Fehler auszuschalten versuchen. Die Größenänderungen bei ruhiger, fortlaufender Atmung und bei der Pulsation sind, wie schon erwähnt, gewöhnlich unbedeutend. Wir müssen aber jede tiefe In- und Exspiration vermeiden, besonders bei Unterbrechung der Atmung, da hier dann leicht die Bedingungen des Valsalva- oder Müllerschen Versuches gegeben sind. Daß die Röntgenbilder bei tiefster Inspiration infolge der Aufhellung der Lungenfelder kontrastreicher werden, kann nicht für die dadurch entstehenden Fehler als Entschuldigung dienen. Auch kann man nicht immer dieselbe Inspi-

Digitized by Google

rationsphase erreichen, abgesehen davon, daß die Größe der Veränderung individuell außerordentlich schwankt, so daß auf diese Art erhaltene Herzbilder zu Vergleichszwecken nicht benutzt werden können.

Wegen der Größenänderung des Herzschattens bei Lagewechsel des Körpers müssen wir immer in derselben Körperlage untersuchen und können die so erhaltenen Größenwerte nur mit solchen Normalzahlen vergleichen, die unter denselben Bedingungen gewonnen wurden. Die Frage, ob wir in horizontaler oder vertikaler Körperstellung untersuchen sollen, ist in der Literatur vielfach erörtert, ohne daß man zu einer Einigung gekommen wäre. Ich glaube, man soll die Wahl der Körperhaltung dem einzelnen Untersucher überlassen, zum Ziele kommt man auf dem einen Wege so gut wie auf dem anderen. Normalzahlen zum Vergleich existieren ja auch für beide Körperhaltungen. Am sichersten wird man natürlich aber gehen, wenn man in beiden Stellungen untersucht.

Die pulsatorischen Größenunterschiede kann man vermeiden, wenn man das Bild immer in derselben Phase festhält. Bei Röntgenaufnahmen wird dies allerdings ohne besondere Apparate, wie solche z. B. von Groedel, Huismans und Weber angegeben worden sind, nicht möglich sein.

Wenn wir schon mit unseren Methoden als Projektionsmethoden das Herz räumlich nicht darstellen und ausmessen können, so müssen wir doch wenigstens die Silhouette, die wir hierbei erhalten, möglichst exakt darzustellen versuchen, d. h. wir müssen bemüht sein, den Herzschatten möglichst vollständig, möglichst unvergrößert und möglichst objektiv festzuhalten. Dabei müssen wir auch versuchen, die physiologischen Fehlerquellen nach Möglichkeit auszuschalten. Die Frage, welcher der vier röntgenologischen Methoden bei der Erfüllung der aufgestellten Forderungen der Vorzug zu geben ist, habe ich nun auf experimentellem Wege zu behandeln versucht, indem ich eine größere Reihe herzgesunder Soldaten mit der Ferndurchleuchtung, Fernaufnahme und Orthodiagraphie anschließend unter denselben physiologischen Bedingungen (gleicher Zwerchfellstand, gleichgroße Magenblase) untersuchte. Eine Einrichtung zur Orthoröntgenographie stand mir in unserem Lazarett nicht zur Verfügung. Ich verweise deshalb auf die Arbeiten Albers-Schönbergs, Immelmanns und Rieders, nach denen eine genaue Übereinstimmung mit dem orthodiagraphischen Resultaten hierbei erzielt wurde.

Das zur Untersuchung verwandte Material bestand aus leichtkranken oder leichtverwundeten Soldaten, fast ausschließlich der chirurgischen Stationen, die zum größten Teile im Felde gestanden waren, sämtliche aber schon längere Zeit Militärdienst geleistet hatten. Es wurden nur herz- und lungengesunde Patienten herangezogen. Alle, bei denen Struma, Lungen- oder Kreislauferkrankungen festgestellt wurden oder verdächtige Anamnesen (Gelenkrheumatismus usw.) sich ergaben, wurden ausgeschaltet. Die Untersuchungen mußten meist aus äußeren Gründen während der Mittagspause ca. $2^1/_2$ Stunden nach dem Essen vorgenommen werden. Da die Mahlzeiten im Lazarett täglich zur selben Zeit eingenommen werden, glaube ich, daß bei den einzelnen Patienten nicht zu große Differenzen im Füllungszustande des Magens und im Stand der Magenblase vorhanden waren, so daß man auch berechtigt ist, die Resultate bei den einzelnen Patienten mit anderen zu vergleichen, was für die Aufstellung von Normalzahlen von Bedeutung ist. Für den Vergleich der einzelnen Methoden spielt dieser Umstand bei der Versuchsanordnung keine Rolle. Die Untersuchungen bei den einzelnen Patienten wurden immer anschließend mit allen drei Methoden (Orthodiagraphie, Fernaufnahme, Ferndurchleuchtung), vorgenommen.

Der Gang der Untersuchung war folgender: Dem Patienten wurden dicke Bleimarken auf beide Mamillen und je eine in der mit Blaustift markierten Medianlinie des Körpers ins Jugulum und auf den Processus xiphoideus geklebt. Dann wurde der Patient durchleuchtet in 1 und 2 m Fokusdistanz, und zwar im Stehen und im Sitzen. Die zentrierte Röhre wurde mittels Fadenkreuzes auf die Höhe des linken Vorhof-Ventrikel-Bogen-Winkels einge-

Digitized by Google

stellt, ca. 3 cm links der Wirbelsäule. Mit Blaustift wurden die Konturen des Herzens, der Zwerchfelle und der lateralen Lungenfelderbegrenzungen umfahren und die Bleimarken eingezeichnet. Die auf das Bleiglas des Schirms gezeichnete Figur wurde durchgepaust und nach Art des Orthodiagramms später ausgemessen.

Anschließend wurde eine Fernaufnahme in 2 m Fokusplattendistanz angefertigt, wobei der Fokus in die Höhe des linken Vorhof-Ventrikel-Bogen-Winkels, die mit Blaustift bei zentrierter Durchleuchtungsröhre auf dem Rücken markiert war, 3 cm links von der Wirbelsäule eingestellt wurde. Die Exposition betrug ca. $^1/_{10}''$ unter Verwendung von zwei Verstärkungsschirmen, während der Patient in mittlerer Atemstellung den Atem anhielt. Die Konturen waren hinreichend scharf. Die Messungen wurden hier direkt auf der Plattenschichtseite vorgenommen, um eventuelle Fehler beim Übertragen auf Pausen zu vermeiden.

Schließlich wurde der Patient in stehender und sitzender Stellung orthodiagraphiert. Wie bei der Ferndurchleuchtung wurde auch hier das Herz in der diastolischen Pause bei fortlaufender, ruhiger Atmung im Moment der Exspirationspause gezeichnet.

Wenn der Herzschatten zur Größenbestimmung verwendet werden soll, müssen wir die Möglichkeit haben, ihn zu messen und ihn mit anderen Maßen zu vergleichen. Nur so können wir Änderungen in der Größe ausdrücken und aus dem Vergleich mit Normalzahlen pathologische Vergrößerungen in ihrem Grad bestimmen. Das vollkommenste Maß wäre natürlich die genaue Bestimmung der Fläche des Herzschattens. Wie aber bereits oben erwähnt, ist es nicht möglich, diese Herzfläche von den anliegenden Schatten abzugrenzen; die dazu konstruierten Linien sind für genaue Messungen zu unsicher. Wir müssen uns also damit begnügen, einzelne bestimmbare Linien in der Fläche zu messen. Solche Meßlinien sind von Moritz angegeben und haben nach einigen geringen Abänderungen allgemeine Einführung gefunden.

Es sind dies der:

MR = Medianabstand rechts = die größte Entfernung der rechten Herzkontur von der Medianlinie,

ML = Medianabstand links = die entsprechende Entfernung der linken Herzkontur,

TR = Transversaldurchmesser = MR + ML,

L = Längsdurchmesser = größte Entfernung des Cava-Vorhof-Winkels rechts vom linken unteren Herzrande, d. i. meistens die Herzspitze.

Qu und Qo = querer Durchmesser unten und oben = größte Entfernung des unteren bzw. oberen Herzrandes vom Längsdurchmesser.

Br = Breitendurchmesser = Qu + Qo.

Die Bestimmung des Neigungswinkels γ, d. h. des Winkels, den der Längsdurchmesser L mit der Medianlinie bildet, ist für Größenmessungen nicht notwendig; dieser ist mehr ein Ausdruck für die — individuell verschiedene — mehr oder weniger starke Schrägstellung des Herzens.

Die Größenfeststellung wird natürlich um so vollkommener, je mehr dieser Linien feststellbar sind. Es gelten aber nur der MR, ML, TR und eventuell noch L als zuverlässige Maße, während der Qu, Qo und Br als unzuverlässig wegen der Unsicherheit ihrer Darstellung bezeichnet werden müssen.

Wie verhält es sich nun mit der Darstellungsmöglichkeit dieser „zuverlässigen Meßlinien" bei den Bildern, die die einzelnen Methoden ergeben?

Der MR und ML und damit auch der TR sind natürlich nicht zu erheben bei den schon erwähnten pathologischen Fällen (Exsudat, Schwarte, Infiltration usw.), wenn sich die Herzränder lateralwärts nicht abgrenzen lassen. Bei meinen normalen Fällen war der MR immer bei allen Methoden feststellbar. Nach Otten liegt der ML beim Orthodiagramm je nach der

Digitized by Google

Lage, in der untersucht wurde, in 22—32% der Fälle unter dem Zwerchfellbogen. Er ist also nur dann zu bestimmen, wenn die Konturen des Herzens bis unter das Zwerchfell gezeichnet werden können. Bei den Fernaufnahmen und -Durchleuchtungen fand ich ihn auch meist über dem Zwerchfell, so daß seiner Bestimmung nichts im Wege stand. Nur wenn er bei Fernaufnahmen unter dem Zwerchfell lag oder wenn man aus dem Verlauf des Konturbogens schließen mußte, daß die größte Entfernung von der Medianlinie erst in dem unter dem Zwerchfell liegenden Teile des Bogens erreicht wurde, konnte er meist nicht dargestellt werden wegen der ungenügenden Erkennbarkeit der Herzkontur im Zwerchfellschatten. Bei den Orthodiagrammen und den Fernzeichnungen ließ sich dagegen die Kontur immer so weit verfolgen, daß der ML. gezeichnet werden konnte. Daraus ergibt sich auch die Möglichkeit, den TR genau darzustellen.

Der Längsdurchmesser L ist von der Darstellungsmöglichkeit des lateralen unteren Herzrandes, der meistens der Herzspitze entspricht, auf Grund seiner Definition abhängig. Der Cava-Vorhof- bzw. Aorten-Vorhof-Winkel war bei allen Methoden fast immer feststellbar. Die Darstellung des linken unteren Herzrandes bzw. der Herzspitze gelingt indessen bei weitem nicht in allen Fällen. Bei der Nahdurchleuchtung ist sie ja meist sichtbar zu machen. Jedenfalls kann man sie nach Groedel bei kranial-exzentrischer Röhrenstellung wegen des Wegprojizierens des Zwerchfell-Leberschattens oft noch dann beobachten, wenn sie bei orthodiagraphischer Untersuchung nicht oder nur unsicher sichtbar war. Sie liegt ja in den meisten Fällen, wie Otten betont hat, beim Orthodiagramme unterhalb des Zwerchfells, oft in die Magenblase oder Magenfüllung hinein projiziert. Vom Magenchymus ist sie nur schwer zu differenzieren, da sie sich in ihrer Schattenintensität nicht gut von ihm abhebt, man kann sie häufig nur an ihrer Pulsation erkennen. Bei der Ferndurchleuchtung gelingt dies aber — wenigstens bei 2 m — fast nie; auch konnte ich sie bei den Fernaufnahmen nur in 10 von 92 Fällen sicher erkennen. Am häufigsten gelingt noch ihre Zeichnung bei der Orthodiagraphie. Auch bei großer Übung ist es aber nicht in jedem Falle möglich, sie zu erkennen. Otten sah sie am häufigsten bei der Orthodiagraphie im Liegen, ich konnte sie öfter im Sitzen beobachten.

Wegen der Wichtigkeit ihrer Darstellung — nach v. Romberg und Otten ist ein Orthodiagramm ohne Darstellung der Herzspitze zur Größenbestimmung unbrauchbar — hat man versucht, sie durch besondere Manipulationen besser sichtbar zu machen. Huismans dringt auf vollständige Entleerung des Magens, indem er die Patienten vor der Untersuchung fünf Stunden fasten läßt und eventuell den Magen durch Spülung vollständig entleert. Bei leerem Magen kommt die Herzspitze allerdings besser zur Darstellung, trotzdem konnte Huismans aber bei Männern in 24%, bei Frauen in 30% die Spitze bei der Fernaufnahme nicht sichtbar machen. In der Praxis dürfte dieses Verfahren wohl auch auf Schwierigkeiten stoßen.

Achelis vergrößert durch Verabreichung eines Brausepulvers die Magenblase. Er gibt zwar zu, daß sich dabei die Form und Lage des Herzens etwas verändert, er erhielt aber keine nennenswerte Vergrößerung des Herzschattens, insofern als der TR bei verändertem MR und ML gleich blieb. Einen besonderen Vorteil konnte ich bei diesem Verfahren nicht sehen. Es wird dabei durch die Hochdrängung des Zwerchfells das Herz gehoben und nach recht verlagert. Bei meinen daraufhin angestellten Untersuchungen war jedesmal der MR, meist auch der ML vergrößert. Wenn die Vergrößerungen auch nur einige mm ausmachen (bei meinen Versuchen nahm der TR um 0,1—0,8 cm zu), so müssen wir doch alle Momente, die unsere Methoden noch ungenauer machen könnten, als sie an sich schon sind, vermeiden; zumal, wenn, wie hierbei, der Zweck nur unvollkommen erreicht wird. Denn die Kontur der Herzspitze, die man innerhalb der großen Magenblase sieht, ist oft verwaschen und unscharf, offenbar infolge Sekundärstrahlenwirkung in der Luftblase des Magens (Groedel). Ja mitunter wird sogar die Herzspitze unsichtbar, wo sie früher ohne Bausepulver sichtbar gewesen war.

Digitized by Google

Allerdings gelingt es auch in manchen Fällen, sie deutlicher zur Darstellung zu bringen. Dies gilt für die Fernaufnahme sowohl wie für das Orthodiagramm.

Wir müssen uns eben in solchen Fällen, wo die Herzspitze nicht erkennbar ist, mit den übrigen Maßen begnügen, die ja meist festgestellt werden können, und dürfen dann eben nicht zu großen Wert auf diese Orthodiagramme oder Fernaufnahmen legen. Im Verein mit den übrigen klinischen Symptomen wird aber auch ein nicht ganz vollkommenes Röntgenbild willkommen sein.

Von den zuverlässigen Maßen waren also zu bestimmen:

MR: bei allen Methoden immer;

ML: nur bei einigen wenigen Fernaufnahmen nicht;

L: fast nie bei Fernaufnahmen und Durchleuchtungen, oft bei Orthodiagrammen.

Was die vollkommene Darstellbarkeit der Herzsilhouette betrifft, steht also das Orthodiagramm an erster Stelle.

Da der L-Durchmesser mit den Fernmethoden meist nicht erhältlich war, müssen wir uns beim Vergleich der Größe der mit den einzelnen Methoden erhaltenen Herzsilhouetten auf den TR und seine Komponenten (MR und ML) beschränken.

Die Tabellen I und II zeigen nun die Differenzen des TR-Durchmessers, des wichtigsten Maßes, jedesmal auf das Orthodiagramm desselben Patienten bezogen. Selbstverständlich sind die Untersuchungen im Stehen auf das im Stehen aufgenommene, die im Sitzen auf das im Sitzen aufgenommene Orthodiagramm bezogen. Die fortlaufenden Nummern bezeichnen die Zahl des untersuchten Falles. Die maximalen Abweichungen nach oben und unten sind fett gedruckt. Am Schluß der Tabellen sind die Differenzwerte addiert bzw. subtrahiert und das arithmetische Mittel als „durchschnittlicher Fehler" angegeben. Die Differenzen der maximalen Abweichungen nach oben und unten sind als „Fehlerbreiten" bezeichnet.

Aus diesen Vergleichstabellen geht nun hervor, daß der durchschnittliche Fehler bei den Ferndurchleuchtungen

bei 1 m stehend = + 1,0 cm,
„ 1 „ sitzend = + 0,6 „
„ 2 „ stehend = + 0,4 „
„ 2 „ sitzend = + 0,2 „

beträgt, daß das bei der Fernzeichnung gewonnene Herzbild durchschnittlich also größer ist als das Orthodiagramm. Diese Vergrößerung beträgt aber mit Ausnahme der Durchleuchtung bei 1 m stehend nicht mehr als man gemeinhin bei der Orthodiagraphie und Fernaufnahme als zulässige Fehlerbreite (0,5 cm) rechnet.

Von großer Wichtigkeit ist aber die Beachtung der Fehlerbreite; sie beträgt:

bei 1 m stehend: 2,3 cm,
„ 1 „ sitzend: 1,8 „
„ 2 „ stehend: 4,1 „
„ 2 „ sitzend: 2,0 „

Das bedeutet: man muß bei dieser Methode bei einmaliger Untersuchung und Zeichnung damit rechnen, daß man — entsprechend den maximalen Abweichungen — Fehler von 1,7—2,4 cm nach unten oder oben von den orthodiagraphischen Werten macht. Diese große Fehlerbreite charakterisiert das Verfahren als unsicher und unzuverlässig.

Von Bedeutung ist nun aber, daß die Fehlerbreite bei den Untersuchungen im Stehen bedeutend größer ist, als im Sitzen. (2,3 bzw. 4,1 gegen 1,8 bzw. 2,0). Das liegt wohl daran, daß der Patient im Sitzen sich viel ruhiger halten kann als im Stehen, so daß hier ein genaueres Nachzeichnen — und Orthodiagraphieren — möglich ist. Bei der Durchleuchtung in 1 m Entfernung ist die Fehlerbreite nicht so groß als bei 2 m, weil man eben bei 2 m

Digitized by Google

Fokusdistanz wegen der geringeren Helligkeit und Schärfe des Bildes nicht so genau nachzeichnen kann als bei 1 m. Bei Anwendung von 220 Volt wurden die Leuchtschirmbilder heller und kontrastreicher, die Röhre litt aber unter der hohen Belastung. Wie sich die Verhältnisse bei Anwendung der neuen Glühkathodenröhren ändern, konnte ich nicht nachprüfen. Dagegen ist der durchschnittliche Fehler bei 1 m größer als bei 2 m; das erklärt sich durch die stärkere Projektionsvergrößerung bei geringerer Fokusdistanz.

Wenn man also dieses Verfahren, das weniger wegen seiner durchschnittlichen Fehler als wegen seiner großen Fehlerbreite zu verwerfen ist, zur Herzgrößenbestimmung verwerten will, so muß man, um einigermaßen sicher zu gehen, bei 2 m Fokusdistanz in sitzender Stellung untersuchen (kleinster durchschnittlicher Fehler) und zwar wegen der auch hierbei großen Fehlerbreite von — 0,6 bis + 1,4 mehrere Male hintereinander Zeichnungen anfertigen und das Mittel der so gewonnenen Zahlen nehmen. Dieses Verfahren würde sich für kleinere Laboratorien, wie der Krieg ja viele hat entstehen lassen, empfehlen, wo ein Orthodiagraph nicht vorhanden ist und die Apparatur nicht ausreicht, um Momentfernaufnahmen des Herzens anzufertigen.

Wenn wir die Tabelle II betrachten, welche das Resultat der Fernaufnahme mit dem des Orthodiagramms vergleicht, fällt uns der große durchschnittliche Fehler und die große Fehlerbreite auf. Der TR bei der Fernaufnahme ist ohne Ausnahme größer als beim Orthogramm, und zwar beträgt die Vergrößerung bis 2,3 cm, durchschnittlich 1,2 cm; die geringste Differenz ist + 0,2 cm, so daß eine Fehlerbreite von 2,1 cm resultiert. Vergleichen wir diese Resultate mit den entsprechenden der Ferndurchleuchtung (2 m im Stehen), so haben wir hier einen durchschnittlichen Fehler von + 0,4 und eine Fehlerbreite von 4,1 cm; der durchschnittliche Fehler der Fernaufnahme ist also bedeutend größer, die Fehlerbreite geringer.

Eigentlich sollte man ja erwarten, daß die Resultate der Fernmethoden gleich sind und dementsprechend dieselben Abweichungen von den orthodiagraphischen Werten aufweisen. Wir müßten zwischen der Ferndurchleuchtung und Fernaufnahme eine ebenso genaue Übereinstimmung erwarten wie zwischen Orthodiagramm und Orthoröntgenographie. Das ist aber nicht der Fall. Der Grund liegt m. E. in der Entfernung, mit deren Zunahme das Auge an Leistungsfähigkeit ebenso wie der Leuchtschirm an Darstellungsfähigkeit der Kontraste abnimmt, während die photographische Platte für Schattendifferenzen auch bei großen Entfernungen viel empfindlicher bleibt. Dieser Unterschied in der Lichtempfindlichkeit zwischen Auge und Platte kommt um so mehr zur Geltung, je weiter die Fokusentfernung ist. Bei der Orthodiagraphie und Orthoröntgenographie ist die Empfindlichkeit — wenigstens für ein gesundes Auge — fast ebenso groß wie die der Platte. Die Folge davon ist: genaue Übereinstimmung zwischen Orthodiagraphie und Orthoröntgenographie. Bei der Fernmethode erweist sich die Platte dem Auge mit zunehmender Entfernung immer mehr überlegen: zunehmende Fehlerbreite bei wachsender Entfernung.

Bei der Fernaufnahme ist eine gewisse Konstanz insoweit vorhanden, als die Werte immer ohne Ausnahme größer sind als bei der Orthodiagraphie, während bei der Ferndurchleuchtung diese Werte oft kleiner sind, wohl eine Folge des ungenauen Nachzeichnens wegen ungenügender Bildschärfe.

Die Vergrößerungen der Werte bei der Fernaufnahme betragen nun 0,2—2,3 cm oder ca. 1,5—23 %. Nach den theoretischen mathematischen Ableitungen macht die Vergrößerung aber nur wenige Millimeter (2—3) aus, was einer prozentualen Vergrößerung von 2—3 % entsprechen würde. Auch mit praktischen Versuchen an Bleiphantomen konnten Rieder und Kästle einen Fehler von kaum über 2 mm nachweisen.

Diese praktisch gefundenen größeren Werte für die Fernaufnahme, die sich mit den berechneten nicht decken, wurden in der Praxis auch von anderen Untersuchern gefunden. Dietlen fand eine Differenz von einigen bis 15 mm. Auch Levy-Dorn und Heßmann

Digitized by Google

erhielten größere Werte für die Fernaufnahme als für das Orthodiagramm. Bei Huismans Telekardiographenbildern waren die Maße des linken Herzrandes durchschnittlich über 1 cm größer als die orthodiagraphischen Werte.

Den großen durchschnittlichen Fehler von 1,2 cm möchte ich gewissermaßen als eigentümlich für die Methode halten; die mit der Fernaufnahme erhaltene Herzsilhouette ist eben größer als die des Orthodiagramms, und zwar beträgt, wie gesagt, die Vergrößerung praktisch mehr, als rechnerisch gefunden worden ist. Eine Erklärung für diesen Widerspruch kann ich nicht geben. Vielleicht ist er doch in dem verschiedenen Strahlengang beider Methoden begründet. Es werden eben bei der Fernaufnahme andere — der Platte fernere — Herzabschnitte randbildend als beim Orthodiagramm. Aber wir müßten bei zwei theoretisch so exakten Methoden, wenn auch keine genaue Übereinstimmung, so doch wenigstens eine gewisse Gesetzmäßigkeit in den Differenzen finden. Es müßte doch die absolute Vergrößerung bei der Fernaufnahme um so mehr betragen, je größer das Herz bzw. der TR an sich ist. Das würde in der prozentualen Vergrößerung zum Ausdruck kommen, indem wir höchstens in engen Grenzen schwankende prozentuale Größendifferenzen erhalten dürften. Aber das ist nicht der Fall; die prozentuale Vergrößerung schwankt zwischen 1,5 und 23 %. Sie ist also ebenso bedeutend wie die Fehlerbreite; auch diese müßte, wenn es sich wirklich um exakte Methoden handelt, kleiner sein. Die Erklärung, glaube ich, liegt in den physiologischen Schwankungen. Wir zeichnen das Herz bei der Orthodiagraphie im Stadium der Exspirationspause bei ruhiger, fortlaufender Atmung und in Diastole, also so groß als es möglich ist, ohne durch forcierte Exspiration abnorme Verhältnisse herbeizuführen. Wenn wir jetzt jedesmal das Herz unter denselben Bedingungen, also in Exspirationsstellung und Diastole, bei der Fernaufnahme festhalten würden, würden wir eine geringere Fehlerbreite und eine konstantere — wenigstens relative — Vergrößerung erhalten. Apparate zum Festhalten einer bestimmten Phase standen mir nicht zur Verfügung, es ist also anzunehmen, daß im Moment der Aufnahme auch systolische Herzphasen in Inspiration getroffen worden sind. Und das war vielleicht gerade dort der Fall, wo die Vergrößerung nur gering ist. Trotzdem ist aber die Silhouette auch dann noch größer als das diastolisch aufgenommene Orthodiagramm. Dann würde die tatsächliche Differenz, d. h. bei Ausschaltung der verkleinernden Inspiration und Systole, größer sein und sich mehr dem ermittelten Durchschnittswerte nähern. Damit würde auch die Fehlerbreite kleiner werden, d. h. die Zuverlässigkeit der Methode würde größer sein, als es auf den ersten Blick scheint. Wenn die Resultate auch nicht identisch sind, so ist doch eine gewisse Gesetzmäßigkeit und Konstanz vorhanden, bei Ausschaltung der komplizierenden physiologischen Fehlerquellen, die bei der gewöhnlichen Fernaufnahme störend wirken.

Diese vergleichenden Untersuchungen zwischen Orthodiagramm und Fernaufnahme sind im Stehen vorgenommen. Wir haben beim Vergleich der Orthodiagraphie mit der Ferndurchleuchtung die genauere Übereinstimmung im Sitzen betont, und angenommen, daß die Fixation im Stehen ungenügend sei. Es lag nahe, dasselbe Argument auch beim Vergleich der Fernaufnahme mit der Orthodiagraphie vorzubringen. Man könnte annehmen, daß die Patienten beim Orthodiagraphieren nicht ruhig genug standen. Bei der Momentaufnahme kommt eine Bewegung des Patienten ja nicht in Betracht. Ich habe deswegen die Methoden auch in sitzender Stellung geprüft. Die Resultate zeigt Tabelle III. Der durchschnittliche Fehler ist nahezu gleich groß. Die minimalen und maximalen Abweichungen betragen 0,2 und 1,6 cm. So extreme Differenzen von 2,3 wie bei den Untersuchungen im Stehen fehlen hier. Ich möchte dafür die bessere Fixierung beim Orthodiagramm im Sitzen verantwortlich machen. Dementsprechend ist hier auch die Fehlerbreite geringer (1,4 gegen 2,1). Die immerhin noch beträchtlichen Schwankungen möchte ich den physiologischen Fehlerquellen zuschreiben. Unter Berücksichtigung dieser Fehlerquellen kann man wohl von einer gewissen Konstanz der Differenzen sprechen. In $66^2/_3$ % der Fälle beträgt die Differenz 1 cm oder

Digitized by Google

darüber, nur in $33^1/_3$ % ist die Differenz kleiner als 1, vielleicht eine Folge der physiologischen Fehlerquellen.

Wir kommen also zu dem Schluß, daß der TR der Herzsilhouette der Fernaufnahme durchschnittlich ca. 1 cm größer ist als der des Orthodiagramms und daß diese Vergrößerung bis zu einem gewissen Grade konstant ist. Geringere Differenzen sind bedingt durch Festhalten der Inspirationsstellung oder der systolischen Phase; größere Abweichungen durch Unruhe des Patienten beim Orthodiagraphieren im Stehen. Wenn wir als Nachteil der Fernaufnahme die Unmöglichkeit der Darstellung einer bestimmten Herz- und Respirationsphase bezeichnet haben, so müssen wir die schlechte Fixation bei der Untersuchung im Stehen als Nachteil des Orthodiagramms auffassen. Die Fixation kann man aber leicht vervollkommnen, während die Ausschaltung der physiologischen Fehlerquellen nur mit Hilfe komplizierter Apparate (Groedel, Huismans, Weber) möglich ist.

Ehe wir nun die Frage: „Mit welcher Methode sollen wir die Herzgröße bestimmen?" aufwerfen, müssen wir noch die Objektivität der Methoden untersuchen. Wie bei allen Untersuchungsmethoden ist jede Subjektivität nach Möglichkeit auszuschalten. Der Orthodiagraphie ist nun von vielen Seiten Subjektivität vorgeworfen worden, da sie vom Auge, der Geschicklichkeit, Übung und Auffassung des Untersuchers abhängig ist, während die photographische Platte schärfer sieht und das Bild vollständig objektiv wiedergibt. Dieser Nachteil der Orthodiagraphie wäre aber durch die Orthoröngtenographie ausgeschaltet. Dietlen hat nun behauptet, daß auch die Fernaufnahme nicht objektiv ist, und daß ihre Subjektivität in der Einstellung liege. Davon habe ich mich nicht überzeugen können. Fernaufnahmen, bei demselben Patienten hintereinander bei relativ extremer Röhreneinstellung (3 cm, 6 cm links, 3 cm rechts der Wirbelsäule) angefertigt, ergaben einen TR von 13,7 bzw. 13,8 bzw. 13,9 cm. Das sind Differenzen, die man unter Berücksichtigung der physiologischen Fehlerquellen als nicht bestehend ansehen kann. Nur eine ganz extreme Seitenverschiebung könnte stärkeren Einfluß auf diese Größe des Projektionsbildes haben und eine solche kommt praktisch nicht in Betracht.

Als sicherstes Maß für die Objektivität erscheint mir aber die Konstanz der Methoden. Wenn ein Untersuchungsverfahren bei wiederholten Untersuchungen ceteris paribus dieselben Resultate liefert, kann man es objektiv nennen. Hierbei fällt die Ferndurchleuchtung mit ihren inkonstanten Ergebnissen völlig weg.

Ich habe nun eine Reihe von Patienten zweimal hintereinander orthodiagraphiert und von ihnen hintereinander zwei Fernaufnahmen angefertigt. Zwerchfellstand und Magenblase waren dabei unverändert. Die Resultate sind in Tabelle IV und V wiedergegeben. Bei den 20 Kontroll-Orthodiagrammen ergab sich ein durchschnittlicher Fehler von 0,2 cm, als Maximum 0,4. Dieser Wert deckt sich mit den in der Literatur angeführten, wo er mit 0,3 bis 0,5 angegeben wird. Nur Guttmann fand größere Differenzen. Bei den 20 Kontroll-Fernaufnahmen fand sich eine durchschnittliche Differenz von 0,4 cm, als Maximum 1,3 cm. In diesem einen Falle geht aber aus den Aufnahmen und dem Zwerchfellstand zweifellos hervor, daß der Patient entgegen der Vorschrift einmal tief inspiriert hat, während die andere Aufnahme in Exspirationsstellung aufgenommen ist. Wenn man diesen Fall ausschaltet, ergibt sich eine durchschnittliche Differenz von 0,3 cm und eine maximale Abweichung von 0,8 cm. Dafür, daß die Differenzen hier etwas größer sind als bei der Orthodiagraphie, möchte ich die unkontrollierte Atem- und Kontraktionsphase des Herzens verantwortlich machen, ein Fehler, der bei der Orthodiagraphie wegfällt. Diese in der physiologischen Bewegung des Herzens bedingte Ungenauigkeit darf man aber nicht dem Verfahren an sich vorwerfen. Ich möchte behaupten, daß sich beide Verfahren in ihrer Objektivität, wenigstens was die Größenbestimmung anlangt, nichts nachgeben.

Ein anderes Resultat erhalten wir nun allerdings, wenn wir die Kontrolluntersuchungen nicht anschließend, sondern an verschiedenen Tagen und zu verschiedenen Stunden vornehmen;

Digitized by Google

d. h. bei verändertem Füllungszustand des Abdomens und veränderter Magenblase. Dies zeigt Tabelle VI und VII. Der durchschnittliche Fehler beträgt jetzt beim Orthodiagramm 0,3 (Maximum 1,1 cm), bei der Fernaufnahme 0,6 (Maximum 1,3 cm).

Der Grund liegt eben in den veränderten physiologischen Bedingungen. Zum Vergleich der Methoden sind diese Untersuchungen an verschiedenen Tagen also nicht zu verwerten, wohl aber zur Beurteilung für Herzgrößenbestimmungen überhaupt. Wir müssen freilich mit einer ziemlich großen physiologischen Schwankungsbreite rechnen. Deshalb müssen wir uns hüten, aus geringen Größenschwankungen bei wiederholter Untersuchung weittragende Schlüsse zu ziehen. Wir müssen uns immer bewußt sein, daß wir mit unvermeidlichen Differenzen rechnen müssen. Wir können die Herzgröße nicht auf Millimeter, sondern nur auf Zentimeter annähernd genau bestimmen. Das erschwert exakte Untersuchungen z. B. über die Wirkungen von Arzneimitteln, Bädern usw. sehr, oder macht sie fast ganz unmöglich, da es sich hierbei immer nur um geringe Veränderungen der Herzgröße handeln wird. Nur Konstanz der Resultate bei öfters wiederholten Untersuchungen kann dabei als beweisend angesehen werden. Vielleicht kann man diese physiologischen Schwankungen zum Teil ausschalten, wenn man z. B. immer bei vollständig leerem Magen untersucht.

Zusammenfassend kommen wir also zu dem Schluß, daß die Ferndurchleuchtung in sitzender Stellung bei 2 m Fokusdistanz unter den genannten Kautelen nur als approximative Methode einen bedingten Wert für die Herzgrößenbestimmung hat. Fernaufnahme und Orthodiagramm sind als gleich objektiv anzusehen, vorausgesetzt, daß der Untersucher in der orthodiagraphischen Untersuchungsmethode gut geschult ist. Dabei lassen sich die physiologischen Fehlerquellen bei der Orthodiagraphie leichter ausschalten; bei der Fernaufnahme ist dies nur mit besonderen Apparaten möglich. Letztere ist aber leichter und schneller anzufertigen als ein Orthodiagramm. Zu diesem gehört neben der Übung mehr Zeit und Mühe, die aber durch die vollkommenere Darstellungsmöglichkeit der Herzsilhouette reichlich belohnt wird. Dabei sind die Resultate der Fernaufnahme und des Orthodiagramms nicht identisch. Entsprechend den physikalisch verschiedenen Strahlungs- und Projektionsverhältnissen liefern die beiden Methoden verschiedene Ergebnisse, ohne daß man daraus für die eine oder andere Methode einen Nachteil ableiten könnte. Man darf nur nicht die Fernaufnahme nach den für das Orthodiagramm aufgestellten Normalwerten beurteilen, sondern muß in diesem Falle von den Ergebnissen der Fernaufnahmen ca. 1 cm subtrahieren.

Bei der ärztlichen Beurteilung des Herzens dürfen wir uns aber nicht auf die Darstellung und Bestimmung seiner Größe beschränken, sondern wir müssen auch seine Aktion und seine Form berücksichtigen. Erstere können wir am besten bei der gewöhnlichen Durchleuchtung beobachten oder durch Aufnahme in Systole und Diastole nach Huismans beurteilen. Auch über die Form des Herzens erhalten wir am Leuchtschirm, eventuell durch Drehung des Patienten, am besten Klarheit. Bei ihrer graphischen Wiedergabe ist aber eine scharfkonturierte, kontrastreiche Aufnahme dem Orthodiagramm vorzuziehen, da letzteres hier tatsächlich der subjektiven Auffassung des Untersuchers bei der Abgrenzung und Betonung der einzelnen Bogen großen Spielraum läßt.

Eine Größenänderung des Herzens ist dem Gesagten zufolge also nur durch zahlenmäßige Feststellung der genannten Meßlinien in der röntgenologisch dargestellten Herzsilhouette nachweisbar. Größenänderungen des einzelnen Herzens können wir also — unter Berücksichtigung der genannten Kautelen — durch wiederholte Bestimmung der einzelnen Meßlinien angeben und zahlenmäßig ausdrücken. Wie verhält es sich nun aber mit der Frage: „Ist die Größe der Herzsilhouette eines Patienten, ausgedrückt durch die Zahlenwerte der Meßlinien, als normal zu betrachten oder liegt eine Vergrößerung oder Verkleinerung des Herzens vor?“ Um diese wichtige Frage zu beantworten, müssen wir wissen, wie groß das normale Herz ist, bzw. welche Zahlenwerte der ermittelten Meßlinien der Herzsilhouette als normal zu bezeichnen sind. Zu diesem Zwecke hat man „Normalzahlen“ ermittelt, die

Digitized by Google

man dadurch erhielt, daß man eine große Reihe von gesunden Individuen untersuchte und das arithmetische Mittel der gefundenen Maße des Orthodiagramms — nur darauf beziehen sich die vorliegenden Untersuchungen — als „Normalmaße" annahm. Nach Groedel sind aber diese Zahlen nur „Durchschnittswerte" eines niemals einwandfreien und auch heute noch viel zu kleinen Materials. Vollkommen einwandfrei könnten die Maße nicht sein, da die klinische Entscheidung, ob ein Individuum herzgesund sei, besonders in höherem Alter keineswegs einfach sei, und sich die aus den mannigfachen Fehlerquellen ergebenden Fehler bei einer Statistik summieren.

Solche Durchschnittswerte sind nun zuerst von Dietlen ermittelt worden und zwar für das Horizontalorthodiagramm. Da die Körperlage aber von Einfluß auf die Größe der Herzsilhouette ist, ergab sich die Forderung, daß man im Sitzen aufgenommene Orthodiagramme nicht mit den für das Horizontalorthodiagramm ermittelten Normalzahlen vergleichen darf. Es mußten also für das Orthodiagramm im Sitzen andere Statistiken aufgestellt werden als für das Orthodiagramm im Liegen. Diesem Bedürfnis hat Groedel abgeholfen, indem er Durchschnittswerte für das Vertikalorthodiagramm im Sitzen ermittelt hat. Otten hat sein Material im Liegen, Sitzen und Stehen untersucht und Tabellen für alle drei Körperhaltungen aufgestellt. Veith, Reyher, Clopath, Visco haben Normalzahlen für die Herzgröße bei Kindern berechnet. Neuerdings hat v. Teubern an einer großen Reihe von Soldaten die Statistik des Vertikalorthodiagramms im Sitzen erweitert.

Das reiche Material herzgesunder Soldaten, das mir in unserem Lazarett zur Verfügung stand, habe auch ich benutzt, um die vorhandenen Statistiken, denen bisher eine zu geringe Zahl von Untersuchungen zugrunde lag, noch zu vervollständigen. Selbstverständlich wurden nur solche Leute zur Untersuchung herangezogen, bei denen kein Anhaltspunkt für eine Erkrankung des Herzens gegeben schien. Leute mit Kreislaufstörungen, Strumen usw. oder verdächtigen Anamnesen (Gelenkrheumatismus, Nephritis usw.) wurden ausgeschaltet. Von einiger Wichtigkeit scheint mir der Umstand zu sein, daß alle von mir Untersuchten den Militärdienst beschwerdelos ausgeführt haben, daß also ihre Herzen leistungsfähig waren. Zu diesen Patienten — 265 an der Zahl — kommen noch 236 Soldaten, bei denen aus Anlaß der Beurteilung der Flugdienstfähigkeit ein Orthodiagramm angefertigt werden mußte. Auch von diesen Leuten, die zum weitaus größten Teil längere Zeit im Felde gestanden haben, wurden alle ausgeschaltet, bei denen Verdacht auf Erkrankung des Herzens bestand. Es wurden also im ganzen 501 Soldaten orthodiagraphiert.

Da die Untersuchungen von mir in sitzender Stellung der Patienten vorgenommen wurden, kommen für den Vergleich der ermittelten Resultate mit denen der früheren Untersucher natürlich nur die in Betracht, die in derselben Stellung gewonnen worden sind, also die Untersuchungen von Groedel, Otten und v. Teubern. Groedel legt diesen Normalzahlen der Vertikalorthodiagramme im Sitzen auch insofern besondere Bedeutung zu, als sie auch als Durchschnittsmaße für die anderen Körperhaltungen gelten können. Denn die im Sitzen aufgenommene Herzsilhouette steht ja bezüglich ihrer Größe in der Mitte zwischen der im Liegen und Stehen dargestellten, eine Tatsache, die auch ich, wie bereits oben erwähnt, bestätigen konnte. Die 19jährigen und die wenigen 18jährigen meiner Patienten sollen mit als „erwachsene Männer" betrachtet werden. Tabelle VIII gibt dann die von Groedel, Otten, v. Teubern und mir ermittelten Normalzahlen erwachsener Männer, geordnet nach Körpergrößenklassen, wieder. Danach haben die Groedelschen Untersuchungen die größten, die v. Teubernschen durchweg die kleinsten Durchschnittswerte ergeben, während die von Otten und mir erhaltenen Durchschnittswerte nahezu übereinstimmen und den Mittelwerten entsprechen, die aus den Zahlen aller vier Untersucher gewonnen sind. Dies tritt deutlich in der Fig. 1 zutage, in der die Werte, für den TR-Durchmesser, als wichtigsten Masses, in Kurvenform wiedergegeben sind.

Ich habe nun, wie auch die früheren Untersucher, mein gesamtes Material nach Körper-

Digitized by Google

größe, Körpergewicht, Lebensalter und Brustumfang geordnet und in einzelne Gruppen eingeteilt. Dabei bin ich von der bisher üblichen Einteilung insofern abgewichen, als ich die Gruppen kleiner gewählt habe, indem ich sie nicht von 10 zu 10, sondern von 5 zu 5 cm bzw. kg oder Jahren faßte. Man kann aber leicht durch Zusammenziehen je zweier Gruppen die Relation zu denen der anderen Untersucher herstellen. Bei der Einteilung nach Lebensalter habe ich die Patienten von 19—21 Jahren (darunter befinden sich auch einige 18jährige) zu einer Gruppe zusammengefaßt, weil ich glaubte, daß gerade diese Altersklassen für die Einstellung von Rekruten besonderes militärärztliches Interesse beanspruchen. Tabelle IX—XII und die dazu gehörigen Kurven Fig. II—V geben die so erhaltenen Resultate wieder. Man sieht, wie alle Maße bei Zunahme von Körpergröße, Körpergewicht, Lebensalter, Brustumfang aufsteigende Tendenz haben. Dieser Befund deckt sich also vollständig mit dem der früheren Untersucher, die ja auch ein Abhängigkeitsverhältnis der Herzgröße von den genannten vier Faktoren nachweisen konnten. Schieffer u. a. fanden außerdem noch einen Einfluß von Beruf, Ernährungszustand, sportlichen Übungen, Militärdienst auf die Herzgröße. Von den genannten vier hauptsächlichen Faktoren scheint mir die Körpergröße den geringsten Einfluß auf die Herzgröße zu haben. Hier nähern sich die Durchschnittskurven mit Ausnahme der L-Kurve mehr einer horizontal verlaufenden Linie; sie haben zum mindesten keine so ausgesprochen aufsteigende Tendenz wie bei den anderen Faktoren. Auch v. Teubern fand, daß das Körpergewicht einen deutlicheren Einfluß auf die Herzgröße hat, während die Körpergröße die Herzdurchschnittsmaße ziemlich unbeeinflußt läßt.

Dies ist von Wichtigkeit, wenn man bedenkt, daß wohl gewöhnlich die Orthodiagrammmaße hauptsächlich nach den für die Körpergröße aufgestellten Tabellen beurteilt werden, während man die übrigen Faktoren mehr oder weniger vernachlässigt. Man sollte umgekehrt sein Augenmerk mehr auf das Körpergewicht, das Lebensalter und den Brustumfang richten. Gerade letzterer wird ja bis zu einem gewissen Grade durch die im Sagittalorthodiagramm dargestellte Thoraxbreite ausgedrückt. Daß aber zwischen dieser und der Herzgröße konstante Beziehungen bestehen, ist schon von Franke, Groedel und Kreuzfuchs nachgewiesen und von Groedel wiederholt ausdrücklich betont worden. Letzterer gibt die durchschnittliche Transversaldimension der Lungen (TDL) bei Männern mit 25 cm (24,7 bzw. 25,7 nach Theo Groedel) an, eine Zahl, die ich als Durchschnittszahl von 100 meiner Fälle mit 24,9 cm bestätigen kann. In 459 von meinen Fällen ergibt sich zwischen Transversaldurchmesser des Herzens (= TR) und der Transversaldimension der Lungen (= TDL), gemessen in der Höhe der Mammillen, ein Verhältnis wie 1 : 1,92. Dieses Verhältnis ist nahezu konstant. Es schwankt in 95,5 % der Fälle zwischen **1:1,70** und **1:2,20**. Nur in 1,5 % der Fälle fanden sich größere Schwankungen nach oben (über 1:2,2 bis **1:2,28**) also kleinere Herzen, und nur in 3 % der Fälle fanden sich Werte unter **1:1,70**, also größere Herzen. Das ist eine Konstanz der Verhältnisse, wie wir sie sonst bei Vergleichsmaßen zur Größenbestimmung des Herzens nicht finden. Um aber aus diesen Verhältniszahlen sichere Schlüsse ziehen zu können, müßte erst noch an einer größeren Zahl von Fällen nachgeprüft werden, wie sich diese Relation bei pathologisch vergrößerten Herzen darstellt. Ich fand bei einigen sicher vergrößerten Herzen immer Werte unter 1 : 1,7 bis zu 1 : 1,3. Jedenfalls glaube ich, daß man diesem Verhältnis zum mindesten eine ebensogroße Beachtung schenken sollte, wie den ermittelten Durchschnittswerten der einzelnen Meßlinien. Groedel kam zu demselben Resultat. Eine Zusammenstellung der Orthodiagrammgröße von 100 Rekruten, die aus einer unveröffentlichten Arbeit Theo Groedels stammt, ergab ein Verhältnis von TR : TDL = 1 : 1,92, von 20 Feldwebeln ein solches von 1 : 1,95, obwohl die letzteren bei gleicher Körpergröße 10 Jahre älter und 10 Pfund schwerer waren, zudem eine deutliche Zunahme des Lungendurchmessers zu bemerken war. Leider sind dabei nicht die maximalen und minimalen Abweichungen angegeben, denen doch eine nicht unwesentliche Bedeutung zukommen dürfte.

Digitized by Google

Erheblich schwieriger gestaltetet sich nun aber die Beurteilung der Herzgröße nach den „Normalzahlen". Man hat zwar ein Ansteigen der durchschnittlichen Werte, entsprechend der Zunahme von Alter, Gewicht, Größe und Brustumfang feststellen können; es gibt aber in allen Gruppen maximale und minimale Werte, die weit von den Durchschnittswerten abweichen und doch noch als „normal" zu bezeichnen wären. Diese Maximal- und Minimalwerte sind in den Tabellen IX—XII dargestellt. Wir sehen dabei Schwankungen zwischen den Maximal- und Minimalwerten bis zu 5 cm! Diese Abweichungen sind so bedeutend, daß es scheint als ob die Durchschnittsmaße unbrauchbar wären. Dabei möchte ich den Maximal- und Minimalwerten des MR und ML weniger Bedeutung beimessen. Sie scheinen mir hauptsächlich durch die individuell verschiedene, mehr oder minder starke Medianstellung des Herzens zustande zu kommen. Deshalb muß man speziell beim Konstatieren einer Verbreiterung des Herzens nach rechts vorsichtig sein. Es ist dabei nicht angängig, zu sagen: der MR ist größer als 4,5, also liegt eine Verbreiterung nach rechts vor. Ich glaube, man darf eine Verbreiterung nach rechts aus den über dem Durchschnitt liegenden Werte von MR nur dann annehmen, wenn der TR ebenfalls als verbreitert anzusehen ist, vorausgesetzt, daß die Herzform nicht eine Verbreiterung nach rechts schon wahrscheinlich erscheinen läßt. Größere Bedeutung kommt schon den Schwankungen des TR, des wichtigsten Herzmaßes, zu. Dabei findet sich aber, daß diese extremen Maximal- und Minimalwerte nur in wenigen Fällen vorkommen, während weitaus die meisten sich in viel engeren Grenzen bewegen, die 1, höchstens $1^1/_2$ cm über oder unter dem Durchschnittswert liegen. Der Gedanke liegt natürlich nahe, daß es sich bei den Herzen mit den extremen Werten schon um pathologische Zustände handelt; denn diese Fälle zeigen auch ein Verhältnis von TR zu TDL, das an dessen zulässiger unterer bzw. oberer Grenze liegt, oder diese überschreitet. Ob es sich dabei nun um extreme Ausnahmen oder schon um pathologische Fälle handelt, ist natürlich schwer zu entscheiden. Jedenfalls werden Herzen, deren Meßlinienwerte weiter als 1, höchstens $1^1/_2$ cm von den ermittelten Durchschnittswerten abweichen, schon als verdächtig bezeichnet werden müssen. Daneben muß man aber bei der Größenbeurteilung immer alle vier Faktoren berücksichtigen. Wenn man nämlich beispielsweise einen Fall mit größerem TR, als er für seine Körpergröße zulässig ist, mit den nach den übrigen Gesichtspunkten geordneten Tabellen vergleicht, wird sich meist ergeben, daß der betreffende Fall hier in eine höhere Gruppe gehört, und sich deren Durchschnittsmassen schon mehr nähert. So gewinnen die Tabellen doch wieder an Wert. Trotzdem müssen wir immerhin noch mit relativ großen Schwankungen rechnen; das fällt aber nicht so sehr ins Gewicht, als wir ja ohnehin schon wegen der Fehlerquellen der Orthodiagraphie nicht nach Millimetern, sondern nur nach Zentimetern rechnen dürfen. Wenn man sich also, was schon alle Untersucher als Forderung aufgestellt haben, nicht sklavisch an die Normalzahlen und vielleicht gar nur an eine Tabelle hält, sondern immer alle vier Faktoren berücksichtigt, bieten die Tabellen doch einen ziemlich sicheren Anhaltspunkt für die Beurteilung der Herzgröße. Daneben wird man auch einem Schwerarbeiter, einem Sportsmann ein etwas größeres Herz zusprechen dürfen. Selbstverständlich muß man für die endgültige Diagnosestellung neben dieser Größenbestimmung auch die Herzform, die Aktion und den klinischen Befund berücksichtigen.

Tabellen für Normalzahlen bestanden bisher nur für orthodiagraphisch gewonnene Herzsilhouetten. Fernaufnahmen des Herzens wurden nach denselben Tabellen beurteilt. Da sich aber zwischen dem Orthodiagramm und der Fernaufnahme ein nicht unbeträchtlicher Unterschied ergeben hat, habe ich auch die Werte der Fernaufnahmen zu Tabellen zusammengestellt und die Durchschnittsmasse ermittelt. Diese sind in den Tabellen XIII—XVI und den dazugehörigen Figuren 6—9 wiedergegeben. Auch sie sind nach Körpergröße, Körpergewicht, Lebensalter und Brustumfang geordnet. Wie bei den orthodiagraphischen Zahlen findet sich auch hier ein Ansteigen der Durchschnittsmaße mit den genannten vier Faktoren; auch hier hat die Größenkurve am wenigsten aufsteigende Tendenz.

Digitized by Google

Ein direkter Vergleich mit den Orthodiagramm-Tabellen ist nicht statthaft, da die Fernaufnahmen im Stehen, die Orthodiagramme im Sitzen gewonnen sind. Trotzdem sind die Werte durchschnittlich $^1/_2$ cm größer. Rechnet man dazu eine Zunahme des TR von $^1/_2$ cm beim Übergang vom Stehen zum Sitzen, so ergibt sich auch hier, daß die mittels der Fernaufnahme gewonnenen Werte durchschnittlich 1 cm größer sind, als die des entsprechenden Orthodiagramms. Bemerkt sei noch, daß die Fernaufnahmen von denselben Patienten hergestellt sind, die auch zu den orthodiagraphischen Untersuchungen verwendet wurden.

Schließlich seien noch die Herzgrößen der Rekruten, d. h. der 19—21jährigen nach Körpergröße, Körpergewicht und Brustumfang geordnet, dargestellt (Tabellen XVII—XIX). Diese Tabellen schienen mir bei der Einstellung von Rekruten zur Beurteilung der Militärdienstfähigkeit besondere Bedeutung für den Militärarzt zu haben. Häufig spielt ja bei der Frage der Militärdiensttauglichkeit die Herzgröße eine entscheidende Rolle. Es ergibt sich aber eine ziemlich genaue Übereinstimmung mit den Tabellen IX—XII. Daraus folgt wohl, daß das Lebensalter keinen sehr großen Einfluß auf die Herzgröße hat, und in der Tat zeigen die Kurven der Tabelle XI einen verhältnismäßig nur geringen Anstieg. Man kann also auch die Rekrutenherzen nach den Tabellen IX—XII beurteilen. Die Maximal- und Minimalwerte scheinen bei Rekruten nicht ganz so extreme Werte zu erreichen; das liegt wohl aber größtenteils an der Zahl der untersuchten Fälle, denn je mehr Fälle ein und derselben Gruppe untersucht sind, um so stärkere Größenschwankungen sind zu beobachten.

Die am steilsten ansteigende Kurve ist aber auch hier wie bei allen anderen Tabellen die Brustumfangskurve, und dieser Befund deutet darauf hin, daß dem Brustumfang der größte Einfluß auf die Herzgröße zukommt.

Beim praktischen Gebrauch der Tabellen wäre also folgendes zu beachten: Die ermittelten Herzmaße eines Patienten müssen immer mit den für die entsprechende Größen-, Gewichts-, Alters- und Brustumfangsgruppe ermittelten Durchschnittsmaßen aller vier Tabellen, zum mindesten aber mit den für die betreffenden Körpergewichts- und Brustumfangsgruppe erhaltenen Durchschnittswerten verglichen werden, da den beiden letztgenannten der meiste Einfluß auf die Herzgröße zukommt. Daneben soll man nicht versäumen, das Verhältnis TR:TDL festzustellen. Wenn sich nun ein stärkeres Abweichen von den Normalzahlen als 1, höchstens $1^1/_2$ cm nach oben ergibt, wird man das Herz als vergrößert oder wahrscheinlich vergrößert ansehen dürfen. In zweifelhaften Fällen wird das Verhältnis TR zu TDL den Ausschlag geben. Liegt dieses bei Herzen, deren Maße größer als die ermittelten Durchschnittsmaße sind, unter 1:1,7, so kann man ziemlich sicher eine Vergrößerung annehmen, liegt es umgekehrt über 1:2,1 und sind die Herzmaße kleiner als die Durchschnittsmaße, so haben wir es aller Wahrscheinlichkeit nach mit einem zu kleinen, asthenischen Herzen zu tun. Dabei darf man sich aber nicht sklavisch an diese Zahlen halten; es können vielleicht auch Schwankungen bis 2 cm über und unter die Durchschnittswerte noch normal sein. Da sie aber nur selten zu beobachten sind, werden so große Herzen immer den Verdacht erwecken, daß sie pathologisch vergrößert sind. Man muß eben überall neben den Größenmessungen auch die Herzform, Aktion und das klinische Krankheitsbild berücksichtigen. Dann werden die Tabellen zur Beurteilung der Herzgröße einen willkommenen Anhaltspunkt bieten, wenn sie auch eine beginnende Herzverbreiterung, wie Otten schon betont hat, nicht erkennen lassen.

Digitized by Google

Tabelle I.

Differenzen der Transversal-Dimension der Fernzeichnung in cm bezogen auf diejenige des Orthodiagramms.

Nr.	1 Meter		2 Meter		Nr.	1 Meter		2 Meter	
	stehend	sitzend	stehend	sitzend		stehend	sitzend	stehend	sitzend
8	+1,0	+0,1	+0,5	+0,1	34	+0,1	+0,5	+0,5	+0,5
9	+0,3	+0,2	+0,1	±0	35	+1,4	+0,9	+0,6	+0,7
10	—	+0,4	—	∓0,6	36	+0,1	+0,8	+0,6	+0,2
88	+0,9	—	+0,2	—	37	+1,1	+1,1	+0,9	+0,5
11	+1,5	+0,5	+1,2	+0,6	38	+0,9	+0,7	+0,2	±0
12	+0,1	+0,7	−1,0	+0,7	39	+0,7	+0,7	+0,4	+0,1
14	+0,6	+0,4	−0,2	+0,3	40	+0,5	+0,5	+0,5	+0,1
15	+0,2	±0	−1,7	−0,6	41	+1,2	+1,0	+0,6	+0,4
16	+0,3	∓0,9	−0,2	+0,2	42	+0,6	+0,5	+0,3	+0,2
17	+0,4	−0,3	±0	−0,3	43	+1,2	+0,9	+0,5	+0,1
18	+1,4	−0,3	∓0,4	+0,3	44	+0,4	+1,1	±0	+0,4
19	+0,7	+0,8	−0,1	−0,4	45	+1,4	+0,8	+1,0	+0,6
20	+2,4	+0,7	+2,4	+0,2	46	+1,4	+1,1	+0,3	+0,6
21	+0,9	+0,9	+0,4	+0,4	47	+0,1	+1,5	+0,3	+0,8
22	+1,1	−0,2	+0,8	+0,6	48	+2,2	+0,2	+1,4	+0,8
23	+1,1	+0,1	+1,0	−0,5	49	+2,1	+1,6	+1,2	+0,7
24	+0,4	−0,3	−0,9	−0,4	50	+1,3	+1,3	+0,9	+0,5
25	+0,8	+0,4	+0,7	−0,1	51	+0,3	+1,1	±0	+0,2
26	+0,5	+0,4	−0,2	+0,1	52	+1,6	+1,1	+0,7	+0,5
27	+1,1	−0,1	+0,4	+0,1	53	+1,4	+0,2	+0,3	−0,4
28	+1,5	+0,4	+1,0	−0,6	54	+1,0	+1,0	+0,4	+0,5
29	+1,4	+0,1	+0,3	−0,1	55	+1,4	+0,8	+1,0	+0,4
30	+2,1	−0,1	+0,9	−0,4	56	+2,0	+1,5	+0,7	+1,4
31	+1,7	+1,1	+0,4	±0	57	+1 4	+1,0	+0,6	+0,2
32	+0,9	+1,1	+0,5	−0	58	+0,9	+0,7	−0,2	+0,4
33	+2,0	+0,8	+0,8	+0,4					
				50 Fälle Summe:		+52,0	+31,3	+21,1	+10,9
				Durchschnittlicher Fehler:		+ 1,0	+ 0,6	+ 0,4	+ 0,2
				Fehlerbreite:		2,3	1,8	4,1	2,0

Tabelle II.

Differenzen der Transversal-Dimension der Fernaufnahme (2 m F.-D.) in cm bezogen auf diejenige des Orthodiagramms im Stehen.

Nr.		Nr.		Nr.		Nr.		Nr.	
8	+1,6	23	+2,2	34	+1,0	46	+0,7	58	+0,7
9	+0,7	24	+1,0	35	+1,3	47	+0,2	59	+1,0
11	+0,8	25	+2,2	36	+0,8	48	+1,4	60	+1,4
14	+0,6	26	+1,3	37	+2,3	49	+2,1	88	+0,8
16	+0,9	27	+1,5	38	+1,7	50	+1,3	89	+1,7
17	+1,0	28	+2,3	39	+0,8	52	+1,3	90	+1,0
18	+1,1	29	+1,4	40	+1,0	53	+1,3	91	+1,0
19	+1,7	30	+1,8	41	+1,5	54	+1,3	92	+0,9
20	+1,9	31	+0,8	42	+0,7	55	+0,7	93	+0,7
21	+1,4	32	+1,1	43	+1,6	56	+1,0		
22	+1,1	33	+1,3	45	+1,1	57	+0,5		
							53 Fälle Summe:		+64,5
							Durchschnittlicher Fehler:		+ 1,2
							Fehlerbreite:		2,1

Digitized by Google

Tabelle III.

Differenzen des Tr. der Fernaufnahme im Sitzen, bezogen auf das Orthodiagramm.

Nr.	Orthodiagramm	Fernaufnahme	Differenz	Nr.	Orthodiagramm	Fernaufnahme	Differenz
Fl[1]) 12	13,1	13,8	+ 0,7	Fl 23	12,8	13,7	+ 0,9
Fl 13	13,7	15,0	+ 1,3	175	12,6	13,9	+ 1,3
Fl 17	13,4	14,4	+ 1,0	176	13,2	14,5	+ 1,3
Fl 18	14,3	14,5	+ 0,2	177	13,6	14,9	+ 1,3
171	14,7	15,0	+ 0,3	178	13,0	14,2	+ 1,2
172	12,8	13,9	+ 1,1	179	12,0	13,2	+ 1,2
173	14,4	15,6	+ 1,2	180	13,7	15,2	+ 1,5
174	12,9	13,2	+ 0,3	181	12,8	13,0	+ 0,6
Fl 19	11,3	12,1	+ 0,8	182	13,5	14,5	+ 1,0
Fl 20	14,6	15,2	+ 0,6	Fl 25	12,3	13,7	+ 1,4
Fl 21	12,6	13,9	+ 1,3	Fl 26	12,7	14,1	+ 1,4
Fl 22	14,1	15,7	+ 1,6	Fl 27	14,2	14,5	+ 0,3
						24 Fälle Summe:	+ 23,8
						Durchschnittlicher Fehler:	+ 1,0
						Fehlerbreite:	1,4

Tabelle IV.

Differenzen des Tr. bei anschließend aufgenommenen Kontrollorthodiagrammen (sitzend).

Nr.	1. Untersuchung	2. Untersuchung	Differenz	Nr.	1. Untersuchung	2. Untersuchung	Differenz
61	12,3	12,2	0,1	77	12,4	12,5	0,1
62	12,8	12,9	0,1	78	12,8	12,6	0,2
63	12,9	12,9	0,0	79	13,7	13,8	0,1
64	13,0	12,8	0,2	103	13,6	13,3	0,3
65	12,3	11,9	0,4	105	12,8	12,7	0,1
66	12,0	12,2	0,2	106	15,5	15,4	0,1
67	13,6	13,4	0,2	107	12,3	12,3	0,0
68	13,1	13,2	0,1	108	13,5	13,6	0,1
69	14,0	14,4	0,4	110	14,1	13,8	0,3
70	12,9	12,5	0,4	111	12,5	12,5	0,0
76	12,6	12,6	0,0				
						21 Fälle Summe:	3,4
						Mittel:	0,162
						Durchschnittlicher Fehler:	0,2

[1]) Fliegergruppe.

Digitized by Google

Tabelle V.

Differenzen des Tr. bei anschließend aufgenommenen Kontrollfernaufnahmen (stehend).

Nr.	1. Aufnahme	2. Aufnahme	Differenz	Nr.	1. Aufnahme	2. Aufnahme	Differenz
82	12,6	12,6	0,0	92	12,2	11,8	0,4
83	15,1	14,5	0,6	93	13,8	13,2	0,6
84	11,8	12,1	0,3	94	13,0	13,1	0,1
85	14,5	14,7	0,2	96	12,6	13,1	0,5
86	12,1	12,6	0,5	97	13,2	13,4	0,2
87	13,2	13,3	0,1	98	11,4	12,7	1,3
88	14,5	14,5	0,0	99	13,0	13,5	0,5
89	15,3	15,4	0,1	100	14,8	15,2	0,4
90	13,9	14,3	0,4	101	13,7	14,5	0,8
91	11,8	11,4	0,4	104	14,0	13,6	0,4
					20 Fälle Summe:		7,8
					Mittel:		0,39
					Durchschnittlicher Fehler:		0,4

Tabelle VI.

Differenzen des Tr. bei Kontrollorthodiagrammen; Untersuchung an verschiedenen Tagen und Stunden (sitzend).

Nr.	1. Untersuchung	2. Untersuchung	Differenz	Nr.	1. Untersuchung	2. Untersuchung	Differenz
80	12,5	12,4	0,1	118	13,2	13,5	0,3
81	11,5	10,8	0,7	119	11,6	11,9	0,3
106	15,5	15,4	0,1	122	13,0	13,2	0,2
107	12,3	12,0	0,3	123	13,0	12,6	0,4
108	13,5	14,6	1,1	124	14,0	13,7	0,3
110	14,1	13,2	0,9	125	13,3	13,7	0,4
111	12,5	12,5	0,0	126	13,0	13,0	0,0
114	12,7	12,5	0,2	127	10,9	11,1	0,2
116	13,8	13,9	0,1	128	12,5	11,9	0,6
117	14,8	14,6	0,2	129	11,7	12,0	0,3
					20 Fälle Summe:		6,7
					Mittel:		0,335
					Durchschnittlicher Fehler:		0,3

Tabelle VII.

Differenzen des Tr. bei Kontrollfernaufnahmen; Untersuchung an verschiedenen Tagen und Stunden (stehend).

Nr.	1. Aufnahme	2. Aufnahme	Differenz	Nr.	1. Aufnahme	2 Aufnahme	Differenz
131	14,5	14,2	0,3	183	14,1	14,1	0,0
135	12,6	11,9	0,7	184	15,6	14,3	1,3
137	11,8	11,8	0,0	185	12,3	11,7	0,6
138	14,4	13,5	0,9	186	14,7	13,8	0,9
141	12,3	12,2	0,1	187	13,2	12,7	0,5
142	13,7	13,9	0,2	188	13,8	12,7	1,1
					12 Fälle Summe:		6,6
					Mittel:		0,55
					Durchschnittlicher Fehler:		0,6

Digitized by Google

Tabelle VIII.

Durchschnittsmaße des Vertikalorthodiagramms im Sitzen, geordnet nach Körpergröße.

Gruppe	MR	ML	TR	L	
155—164 cm	4,5	8,7	13,0	13,9	Groedel
	4,2	8,4	12,6	13,6	Otten
	—	—	12,2	13,2	v. Teubern
	4,5	8,2	12,7	13,3	Hammer
	4,4	**8,2**	**12,6**	**13,5**	**Durchschnitt**
165—174 cm	4,5	8,7	13,2	14,0	Groedel
	4,1	8,6	12,7	13,6	Otten
	—	—	12,5	13,5	v. Teubern
	4,5	8,3	12,9	13,8	Hammer
	4,3	**8,5**	**12,8**	**13,7**	**Durchschnitt**
175—185 cm	4,7	8,5	13,2	14,2	Groedel
	4,3	8,6	12,9	14,3	Otten
	—	—	12,1	14,0	v. Teubern
	4,6	8,3	12,9	14,5	Hammer
	4,5	**8,5**	**12,8**	**14,3**	**Durchschnitt**

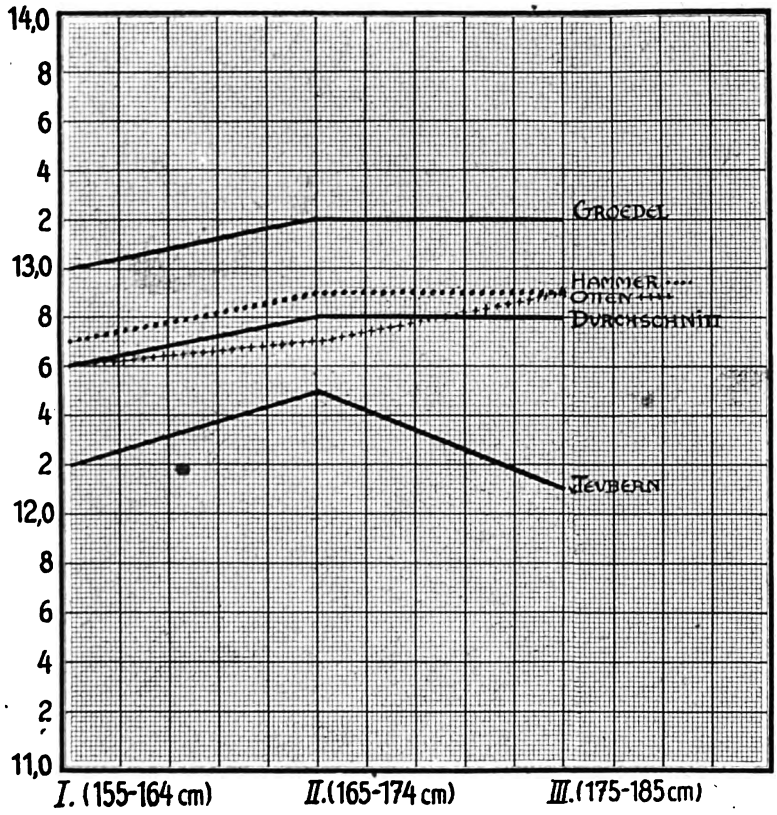

Fig. I.

(Zu Tabelle VIII.)

Durchschnittswerte für den Tr. des Vertikalorthodiagramms im Sitzen, geordnet nach Körpergröße.

Digitized by Google

Tabelle IX.

Durchschnitts-, Maximal- und Minimalwerte des Vertikalorthodiagramms im Sitzen, geordnet nach Körpergröße.

Gruppe	Zahl der Fälle	MR	ML	TR	Zahl der Fälle	L	
		3,2	6,7	10,9		11,8	Min.
I. 154—159,9 cm	25	4,3	8,0	12,3	22	13,0	Mittel
		5,1	9,2	13,6		14,7	Max.
		3,0	5,7	11,2		11,5	Min.
II. 160—164,9 cm	70	4,5	8,2	12,8	47	13,4	Mittel
		6,2	10,4	15,3		15,9	Max.
		2,8	5,6	10,8		11,1	Min.
III. 165—169,9 cm	154	4,5	8,3	12,8	116	13,7	Mittel
		6,2	11,7	15,5		15,6	Max.
		3,1	5,9	10,3		12,0	Min.
IV. 170—174,9 cm	136	4,6	8,3	12,9	96	14,0	Mittel
		5,9	10,1	15,3		15,6	Max.
		3,2	6,0	10,7		12,4	Min.
V. 175—179,9 cm	83	4,6	8,2	12,8	60	14,2	Mittel
		6,3	10,6	15,1		16,3	Max.
		2,5	6,8	10,8		12,9	Min.
VI. 180—185 cm	32	4,6	8,4	13,0	19	14,6	Mittel
		6,0	9,8	15,4		16,4	Max.

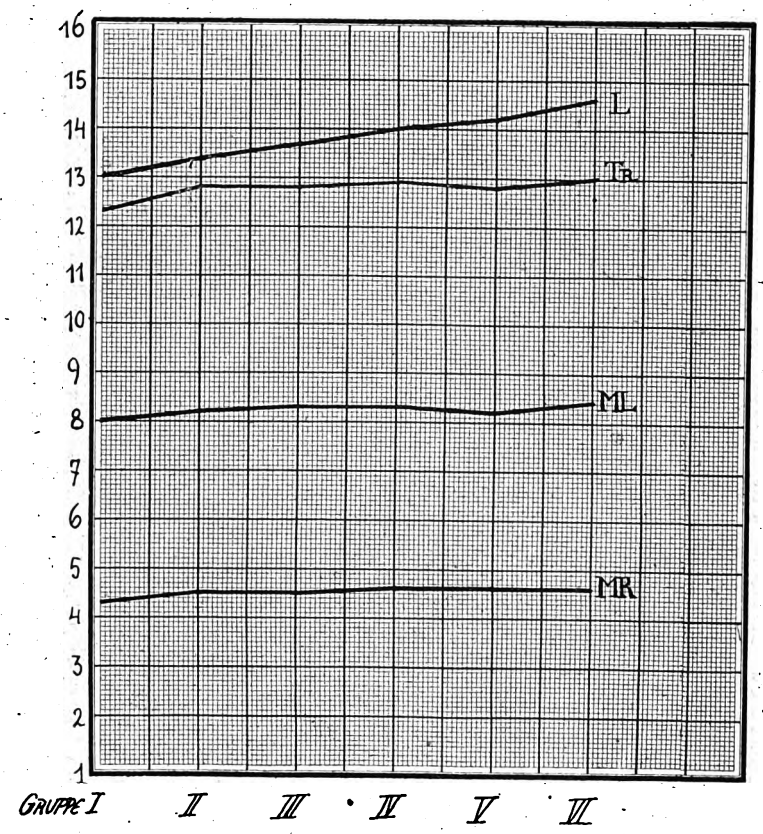

Fig. II.

(Zu Tabelle IX.)

Durchschnittswerte für das Orthodiagramm im Sitzen, nach Körpergröße.

Digitized by Google

Tabelle X.

Durchschnitts-, Maximal- und Minimalwerte des Vertikalorthodiagramms im Sitzen, geordnet nach Körpergewicht.

Gruppe	Zahl der Fälle	MR	ML	TR	Zahl der Fälle	L	
		3,5	6,7	11,1		12,0	Min.
I. 50—54,9 kg	18	**4,5**	**7,5**	**12,0**	17	**13,1**	**Mittel**
		5,6	9,2	13,3		14,5	Max.
		3,0	6,4	10,3		11,8	Min.
II. 55—59,9 kg	60	**4,3**	**7,9**	**12,1**	49	**13,4**	**Mittel**
		5,5	9,5	13,8		15,2	Max.
		2,8	5,6	10,8		11,1	Min.
III. 60—64,9 kg	125	**4,5**	**8,2**	**12,7**	99	**13,6**	**Mittel**
		6,2	10,4	15,3		15,2	Max.
		3,0	5,9	10,6		12,1	Min.
IV. 65—69,9 kg	147	**4,6**	**8,3**	**12,9**	105	**13,9**	**Mittel**
		6,3	11,7	14,7		16,3	Max.
		2,5	6,0	10,8		12,8	Min.
V. 70—74,9 kg	107	**4,6**	**8,6**	**13,2**	69	**13,9**	**Mittel**
		6,1	10,2	15,5		16,4	Max.
		3,0	6,5	12,0		13,2	Min.
VI. 75—79,9 kg	38	**4,8**	**8,7**	**13,5**	17	**14,4**	**Mittel**
		6,2	10,7	15,0		15,7	Max.
		3,6	7,5	12,4		13,2	Min.
VII. 80—84,9 kg	8	**4,6**	**8,9**	**13,5**	3	**14,1**	**Mittel**
		5,3	10,6	15,1		14,6	Max.
		3,8	7,5	12,8			Min.
VIII. 85—89,9 kg	2	**5,0**	**8,3**	**13,2**	1	**15,0**	**Mittel**
		6,1	9,0	13,6			Max.

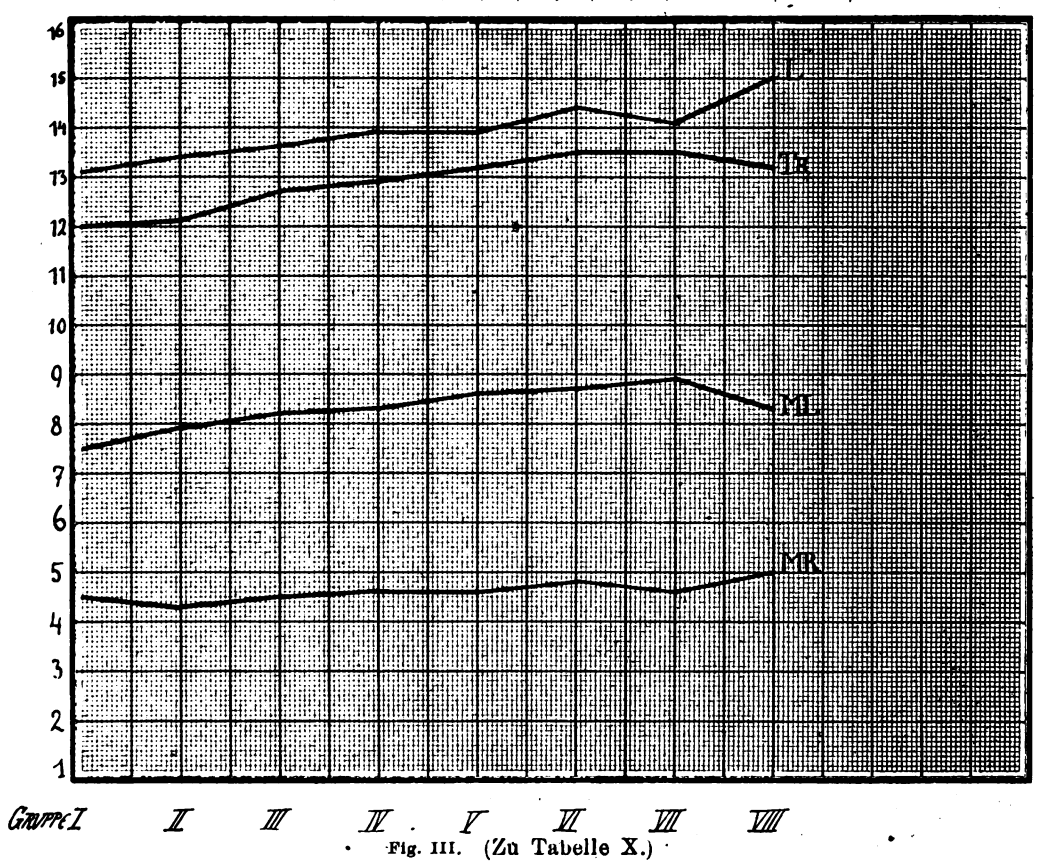

Fig. III. (Zu Tabelle X.)
Durchschnittswerte für das Orthodiagramm im Sitzen, nach Körpergewicht.

Digitized by Google

Tabelle XI.

Durchschnitts-, Maximal- und Minimalwerte des Vertikalorthodiagramms im Sitzen, geordnet nach Lebensalter.

Gruppe	Zahl der Fälle	MR	ML	TR	Zahl der Fälle	L	
		3,0	5,7	10,3		11,5	Min.
I. 19—21 Jahre	150	4,5	8,1	12,6	107	13,7	Mittel
		6,3	10,4	15,3		16,3	Max.
		2,5	5,9	10,6		11,8	Min.
II. 22—24 Jahre	138	4,5	8,2	12,7	109	13,9	Mittel
		6,3	10,0	14,9		16,3	Max.
		3,0	5,6	10,7		11,1	Min.
III. 25—29 Jahre	129	4,6	8,3	12,9	89	14,0	Mittel
		6,0	11,7	15,1		15,9	Max.
		3,0	7,0	11,5		12,2	Min.
IV. 30—34 Jahre	34	4,4	8,6	13,0	22	13,9	Mittel
		5,4	10,7	14,6		15,3	Max.
		3,6	6,9	11,5		12,3	Min.
V. 35—39 Jahre	31	4,7	8,8	13,5	23	14,1	Mittel
		6,1	9,8	15,5		16,4	Max.
		2,8	7,7	11,2		11,9	Min.
VI. 40—45 Jahre	18	4,4	8,8	13,2	12	13,8	Mittel
		6,2	10,0	15,0		15,2	Max.

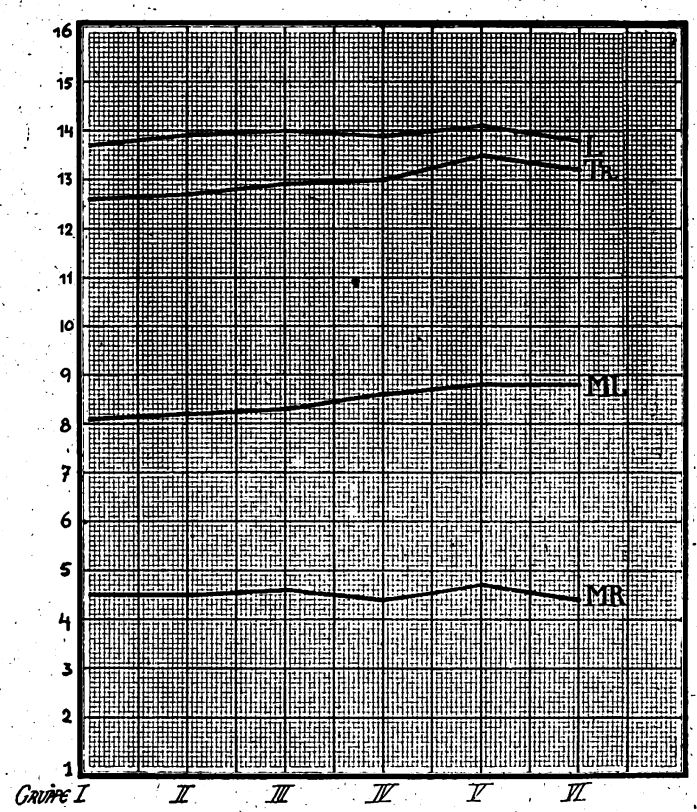

Fig. IV.

(Zu Tabelle XI.)

Durchschnittswerte für das Orthodiagramm im Sitzen, nach Lebensalter.

Digitized by Google

Tabelle XII.

Durchschnitts-, Maximal- und Minimalwerte des Vertikalorthodiagramms im Sitzen, geordnet nach Brustumfang.

Gruppe	Zahl der Fälle	MR	ML	TR	Zahl der Fälle	L	
		2,8	5,9	10,3		11,8	Min.
I. 80–84 cm	115	4,4	7,8	12,3	97	13,4	Mittel
		6,3	9,9	14,6		15,2	Max.
		3,0	6,0	10,9		11,5	Min.
II. 85—89 cm	198	4,5	8,2	12,8	146	13,9	Mittel
		6,3	11,7	15.3		16,3	Max.
		2,5	5,6	10,8		11,1	Min.
III. 90—94 cm	144	4,6	8,5	13,1	97	14,1	Mittel
		5,9	10,2	15.5		16,4	Max.
		3,0	6,9	11,5		12,8	Min.
IV. 95—100 cm	39	4,7	8,9	13,6	20	14,4	Mittel
		6,1	10,7	15,1		15,7	Max.

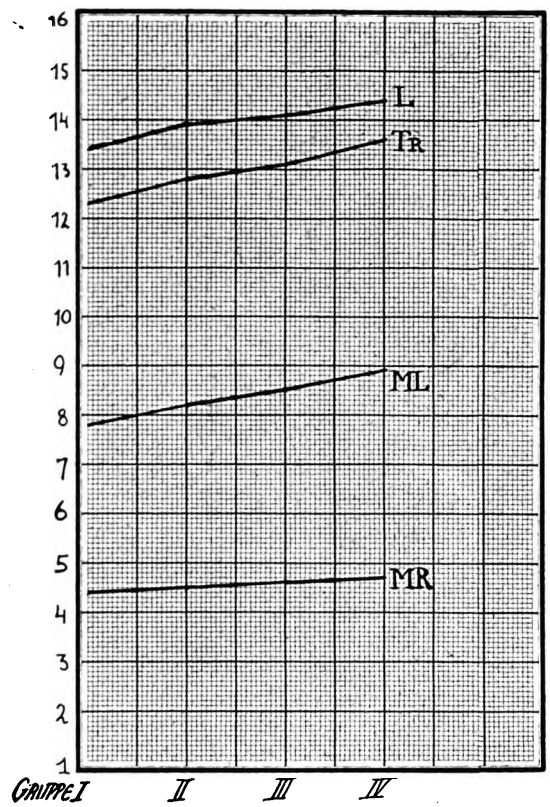

Fig. V.

(Zu Tafel XII.)

Durchschnittswerte für das Orthodiagramm im Sitzen, nach Brustumfang.

Digitized by Google

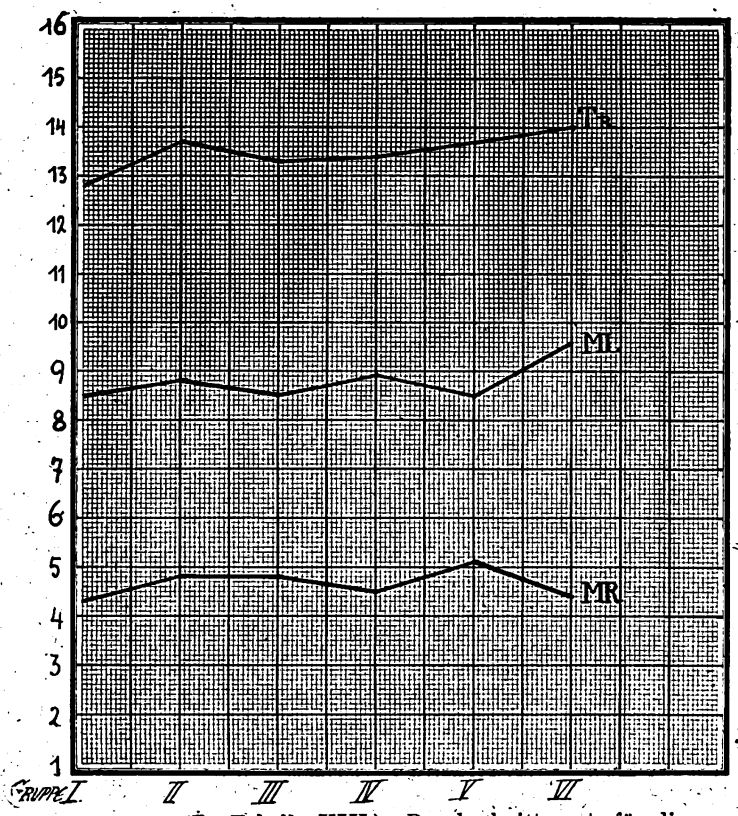

Fig. VI. (Zu Tabelle XIII.) Durchschnittswerte für die Fernaufnahme (2 m F.-D.) im Stehen, nach Körpergröße.

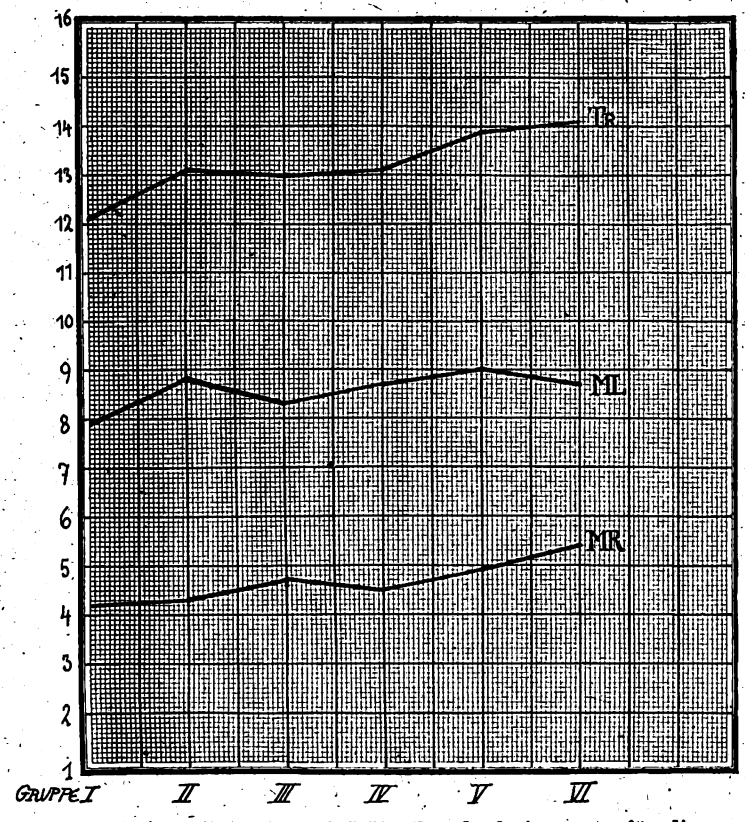

Fig. VII. (Zu Tabelle XIV.) Durchschnittswerte für die Fernaufnahme (2 m F.-D.) im Stehen, nach Körpergewicht.

Tabelle XIII.

Durchschnitts-, Maximal- und Minimalwerte der Fernaufnahme (2 m F.-D.) im Stehen, geordnet nach Körpergröße.

Gruppe	Zahl der Fälle	MR	ML	TR	
I.		2,8	7,5	11,8	Min.
154—159	7	**4,3**	**8,5**	**12,8**	**Mittel**
cm		5,2	9,5	14,2	Max.
II.		3,1	6,1	11,9	Min.
160—164	18	**4,8**	**8,8**	**13,7**	**Mittel**
cm		7,9	11,0	15,3	Max.
III.		3,6	7,2	11,8	Min.
165—169	20	**4,8**	**8,5**	**13,3**	**Mittel**
cm		6,4	11,6	15,5	Max.
IV.		3,0	6,4	11,4	Min.
170—174	30	**4,5**	**8,9**	**13,4**	**Mittel**
cm		5,9	11,3	15,2	Max.
V.		2,7	7,4	11,6	Min.
175—179	13	**5,1**	**8,5**	**13,7**	**Mittel**
cm		6,9	9,9	15,6	Max.
VI.		3,9	9,2	13,4	Min.
180—184	3	**4,4**	**9,6**	**14,0**	**Mittel**
cm		5,1	10,1	15,2	Max.

Tabelle XIV.

Durchschnitts-, Maximal- und Minimalwerte der Fernaufnahme (2 m F.-D.) im Stehen, geordnet nach Körpergewicht.

Gruppe	Zahl der Fälle	MR	ML	TR	
I.		3,8	7,8	11,8	Min.
50—54	2	**4,2**	**7,9**	**12,1**	**Mittel**
kg		4,5	8,0	12,3	Max.
II.		2,8	7,5	12,0	Min.
55—59	7	**4,3**	**8,8**	**13,1**	**Mittel**
kg		5,4	11,0	14,2	Max.
III.		3,3	6,1	11,9	Min.
60—64	18	**4,7**	**8,3**	**13,0**	**Mittel**
kg		6,3	10,7	15,2	Max.
IV.		3,0	7,2	11,6	Min.
65—69	22	**4,5**	**8,7**	**13,1**	**Mittel**
kg		6,9	11,3	15,2	Max.
V.		3,6	6,4	11,4	Min.
70—74	26	**4,9**	**9,0**	**13,9**	**Mittel**
kg		6,4	11,6	15,5	Max.
VI.		2,7	7,4	12,1	Min.
75—80	11	**5,4**	**8,7**	**14,1**	**Mittel**
kg		7,9	9,5	15,6	Max.

Digitized by Google

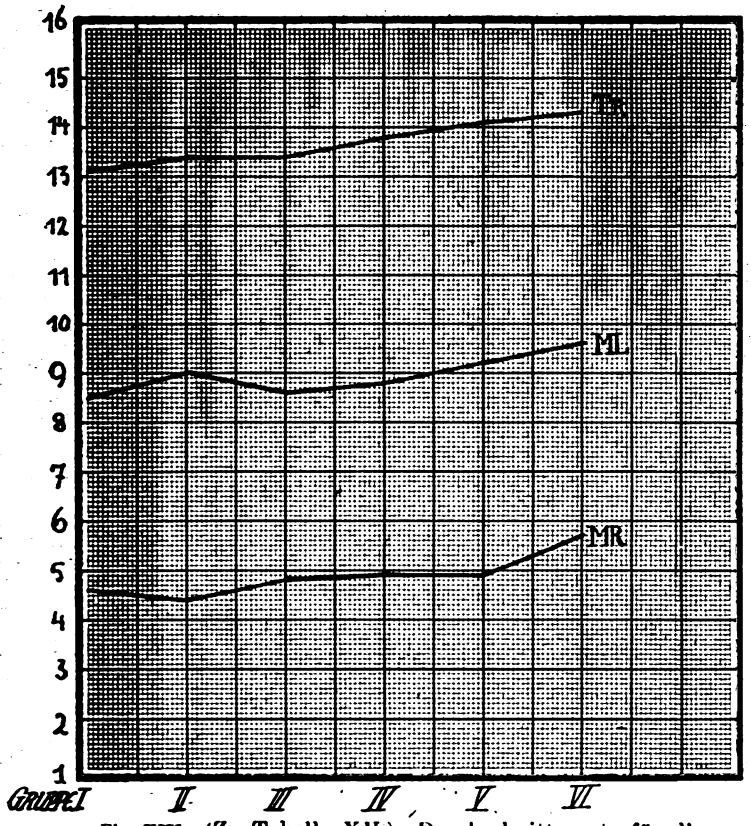

Fig. VIII. (Zu Tabelle XV.) Durchschnittswerte für die Fernaufnahme (2 m F.-D) im Stehen, nach Lebensalter.

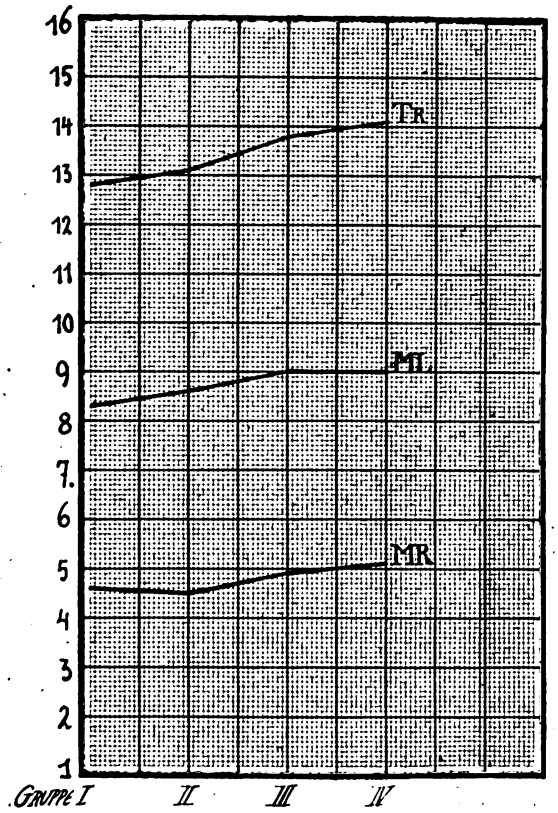

Fig. IX. (Zu Tabelle XVI.) Durchschnittswerte für die Fernaufnahme (2 m F.-D.) im Stehen, nach Brustumfang.

Tabelle XV.

Durchschnitts-, Maximal- und Minimalwerte der Fernaufnahme (2 m F.-D.) im Stehen, geordnet nach Lebensalter.

Gruppe	Zahl der Fälle	MR	ML	TR	
I.		2,7	6,1	11,4	Min.
(18) 19—21	36	4,6	8,5	13,1	Mittel
Jahre		6,3	11,0	15,6	Max.
II.		2,8	7,7	11,8	Min.
22—24	17	4,4	9,0	13,4	Mittel
Jahre		5,8	11,6	15,2	Max.
III.		3,6	7,2	11,8	Min.
25—29	17	4,8	8,6	13,4	Mittel
Jahre		6,9	9,7	14,7	Max.
IV.		3,9	7,6	12,6	Min.
30—34	8	4,9	8,8	13,8	Mittel
Jahre		5,9	10,6	15,1	Max.
V.		3,5	8,1	12,7	Min.
35—39	10	4,9	9,2	14,1	Mittel
Jahre		6,4	11,0	14,8	Max.
VI.		3,9	7,4	15,2	Min.
40—45	3	5,7	9,6	15,3	Mittel
Jahre		7,9	11,3	15,5	Max.

Tabelle XVI.

Durchschnitts-, Maximal- und Minimalwerte der Fernaufnahme (2 m F.-D.) im Stehen, geordnet nach Brustumfang.

Gruppe	Zahl der Fälle	MR	ML	TR	
I.		2,8	7,2	11,6	Min.
80—84	16	4,6	8,3	12,8	Mittel
cm		6,3	9,9	14,0	Max.
II.		3,1	6,1	11,4	Min.
85—89	28	4,5	8,6	13,1	Mittel
cm		5,8	11,0	15,2	Max.
III.		2,7	7,6	11,8	Min.
90—94	32	4,9	9,0	13,8	Mittel
cm		6,9	11,6	15,5	Max.
IV.		3,5	7,4	12,7	Min.
95—100	15	5,1	9,0	14,1	Mittel
cm		7,9	11,0	15,6	Max.

Digitized by Google

Tabelle XVII.

Durchschnitts-, Maximal- und Minimalwerte des Vertikalorthodiagramms von Rekruten im Sitzen, geordnet nach Körpergröße.

Gruppe	Zahl der Fälle	MR	ML	TR	Zahl der Fälle	L	
		4,1	6,7	11,1		12,0	Min.
I. 154—159,9 cm	8	4,5	7,7	12,2	7	13,1	Mittel
		4,9	9,2	13,3		14,7	Max.
		3,0	5,7	11,2		11,5	Min.
II. 160—164,9 cm	26	4,5	8,1	12,6	20	13,4	Mittel
		5,8	10,4	15,3		15,0	Max.
		3,3	6,8	11,2		11,8	Min.
III. 165—169,9 cm	42	4,5	8,3	12,9	29	13,7	Mittel
		6,2	9,5	14,6		15,5	Max.
		3,4	6,4	10,3		12,0	Min.
IV. 170—174,9 cm	42	4,5	8,1	12,6	30	13,8	Mittel
		6,3	9,7	14,8		15,4	Max.
		3,6	6,7	11,1		12,4	Min.
V. 175—179,9 cm	23	4,6	8,0	12,7	16	14,1	Mittel
		5,3	9,5	13,8		14,9	Max.
		4,2	6,3	11,6		13,7	Min.
VI. 180—184 cm	9	4,8	8,1	13,0	5	14,7	Mittel
		5,9	9,7	14,1		16,3	Max.

Tabelle XVIII.

Durchschnitts-, Maximal- und Minimalwerte des Vertikalorthodiagramms von Rekruten im Sitzen, geordnet nach Körpergewicht.

Gruppe	Zahl der Fälle	MR	ML	TR	Zahl der Fälle	L	
		4,1	6,7	11,1		12,0	Min.
I. 50—54,9 kg	10	4,6	7,4	11,9	9	13,1	Mittel
		5,6	9,2	13,3		14,5	Max.
		3,0	6,4	10,3		12,2	Min.
II. 55—59,9 kg	24	4,4	7,7	12,1	20	13,3	Mittel
		5,3	8,8	13,7		15,0	Max.
		3,3	5,7	11,1		11,5	Min.
III. 60—64,9 kg	40	4,6	8,2	12,7	30	13,7	Mittel
		6,3	10,4	15,3		15,0	Max.
		3,4	7,0	11,1		12,4	Min.
IV. 65—69,9 kg	40	4,6	8,0	12,6	26	13,8	Mittel
		5,9	9,4	13,7		14,9	Max.
		3,1	6,3	11,6		12,8	Min.
V. 70—74,9 kg	25	4,5	8,5	13,0	17	14,3	Mittel
		5,3	10,0	14,2		16,3	Max.
		4,3	7,9	12,9		14,6	Min.
VI. 75—79,9 kg	6	5,0	8,7	13,7	3	14,7	Mittel
		5,5	9,3	14,6		15,4	Max.
		4,5	8,1	13,0		—	Min.
VII. 80—84 kg	3	4,9	8,5	13,4	0	—	Mittel
		5,3	8,9	13,8		—	Max.

Digitized by Google

Tabelle XIX.

Durchschnitts-, Maximal- und Minimalwerte des Vertikalorthodiagramms von Rekruten im Sitzen, geordnet nach Brustumfang.

Gruppe	Zahl der Fälle	MR	ML	TR	Zahl der Fälle	L	
		3,0	6,4	10,3		12,0	Min.
I. 80—84,9 cm	50	**4,5**	**7,8**	**12,3**	43	**13,5**	**Mittel**
		6,3	9,7	14,0		14,9	Max.
		3,1	5,7	11,1		11,5	Min.
II. 85—89,9 cm	66	**4,5**	**8,1**	**12,7**	44	**13,8**	**Mittel**
		5,9	10,4	15,3		15,5	Max.
		3,4	7,2	11,6		13,0	Min.
III. 90—94,5 cm	27	**4,6**	**8,4**	**13,0**	17	**14,2**	**Mittel**
		5,5	9,9	14,8		16,3	Max.
		4,3	8,1	12,9		12,8	Min.
IV. 95—100 cm	5	**4,7**	**8,7**	**13,4**	3	**13,8**	**Mittel**
		5,3	9,3	14,6		14,6	Max.

Ein Beispiel mag den praktischen Gebrauch der Tabellen demonstrieren.

In dem Falle Figur X sind nach der üblichen Art und Weise MR, ML, TR und L bestimmt; dazu ist die Thoraxbreite TDL = 23,4 cm gemessen. Das Verhältnis TR:TDL beträgt hier 1:1,92. Körpergröße, Körpergewicht, Brustumfang und Lebensalter des Patienten, dazu die auf Grund der vier entsprechenden Tabellen ermittelten Normalzahlen für den TR sind auf dem Orthodiagramm angegeben. Um die Verhältnisse nicht zu sehr zu komplizieren, kann man sich hierbei auf die Angabe des TR beschränken; Einzelheiten wären in den Tabellen nachzusehen. Der ermittelte TR dieses Falles deckt sich nahezu mit den Normalzahlen, wie es bei dem normalen Verhältnis TR:TDL zu erwarten ist. Geringe Differenzen sind dabei natürlich ohne Belang.

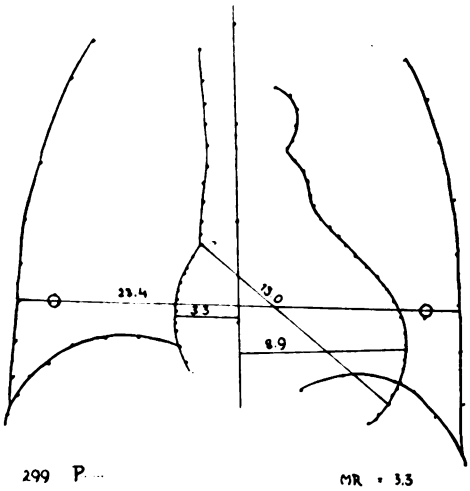

299 P...
Körpergrösse: 167 cm 12.8
Körpergewicht: 62 Kg 12,7
Brustumfang: 87 cm 12.8
Lebensalter: 21 Jahre 12,6
Normaler TR
MR = 3.3
ML = 8.9
TR = 12,2
L = 13,0
TDL = 23,4
TR:TDL = 1:1,92

Fig. X.

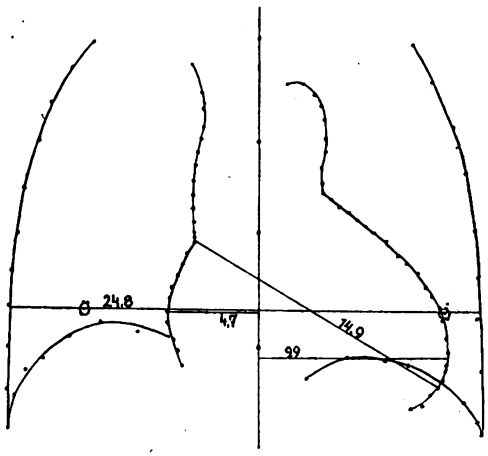

294 K...
Körpergrösse: 163 cm 12.8
Körpergewicht: 66 Kg 12,9
Brustumfang: 83 cm 12,3
Lebensalter: 35 Jahre 13,0
Normaler TR
MR = 4,7
ML = 9,9
TR = 14,6
L = 14,9
TDL = 24,8
TR:TDL = 1:1,70

Fig. XI.

In weitaus den meisten Fällen stimmen die Befunde überein, d. h. wenn die Maße des betreffenden Orthodiagramms den Durchschnittsmaßen entsprechen, besteht auch zwischen TR und TDL ein Verhältnis, das dem durchschnittlichen (1:1,92) nahe liegt. Einem größeren

Digitized by Google

Abweichen der Herzmaße nach oben oder unten entspricht auch meistens ein in demselben Sinne und in entsprechendem Grade verändertes Verhältnis TR:TDL. Ein Beispiel dafür bietet der Fall Figur XI. Hier ist der TR etwas über 1,5 cm größer als die entsprechenden Normalzahlen; er deckt sich mit den in den Tabellen angeführten Maximalwerten, liegt also an der oberen Grenze des Normalen und könnte vielleicht schon pathologisch sein. Dementsprechend finden wir ein Verhältnis des TR zu TDL = 1:1,70. Auch hier ist die zulässige Grenze erreicht. Die Entscheidung, ob das Herz nun noch normal groß ist oder nicht, kann in diesem speziellem Falle durch den Vergleich der Herzmaße mit den Normalzahlen ebensowenig getroffen werden wie durch die Berechnung der Relation TR:TDL. Man müßte daher in diesem Falle das Herz für verdächtig halten, vergrößert zu sein. Wäre dagegen beispielsweise das Verhältnis unter 1:1,7, so würde man das Herz ziemlich sicher als zu groß, bei einem Werte über 1:1,7 ziemlich sicher als normal ansprechen dürfen. In solchen Fällen, bei denen sich die Herzmaße an den Grenzen der zulässigen Werte bewegen, muß die Entscheidung, ob eine Vergrößerung vorliegt, durch den klinischen Befund gefällt werden, wenn sie nicht durch Feststellung des Quotienten TR:TDL getroffen werden kann.

Nun kommen aber auch bei normalen Herzen in seltenen Fällen Widersprüche vor, d. h. bei einem Abweichen der Herzmaße von den Durchschnittswerten findet sich ein in entgegengesetztem Sinne verändertes Verhältnis TR:TDL, das aber, wie auch die Herzmaße, noch innerhalb der zulässigen Schwankungsbreite liegt. Diese seltenen Widersprüche sind dann aber bei Berücksichtigung anderer Faktoren (Beruf, Sport, Körperbau usw.) im einzelnen Falle zu erklären. Schwierigkeiten für die Beurteilung der Herzgröße entstehen daraus nicht, da sich die Werte meist immer noch innerhalb des Zulässigen bewegen. Sollten in einzelnen Fällen größere Widersprüche auftreten, z. B. bei normal großen Herzmaßen ein Verhältnis TR:TDL unter 1:1,7 bestehen oder bei abnormen Herzmaßen das Verhältnis TR:TDL noch innerhalb der normalen Schwankungsbreite liegen, so muß eben bei diesen seltenen Fällen der Arzt genau unter Berücksichtigung aller übrigen Faktoren und des klinischen Befundes abwägen, ehe er seine Diagnose stellt; ein absolut sicheres Schema für jeden Fall läßt sich eben nicht aufstellen. In weitaus der größten Mehrzahl stimmen aber die Befunde überein, so daß die Feststellung des Verhältnisses TR:TDL ein schätzenswertes Unterstützungsmittel bei der Beurteilung der Herzgröße darstellt, da ja durch die Normalzahlen allein mitunter wegen der großen Schwankungsbreite zwischen den Maximal- und Minimalwerten die Herzgröße nicht immer sicher beurteilt werden kann. Schwieriger gestaltet sich die Beurteilung der Herzgröße auf Grund der Fernaufnahme (Fig. 12). Hier kann man sich lediglich auf die ermittelten Durchschnittszahlen, wie sie in Tabelle XIII—XVI dargestellt sind, stützen. Die Bestimmung des Verhältnisses TR:TDL fällt hier weg, da der Thorax im Verhältnis zur Herzbreite durch die Projektion zu stark vergrößert wird. Trotzdem werden auch hier die Normalzahlen dem Arzte neben den übrigen Untersuchungsmethoden ein wertvolles Hilfsmittel zur Beurteilung der Herzgröße bieten.

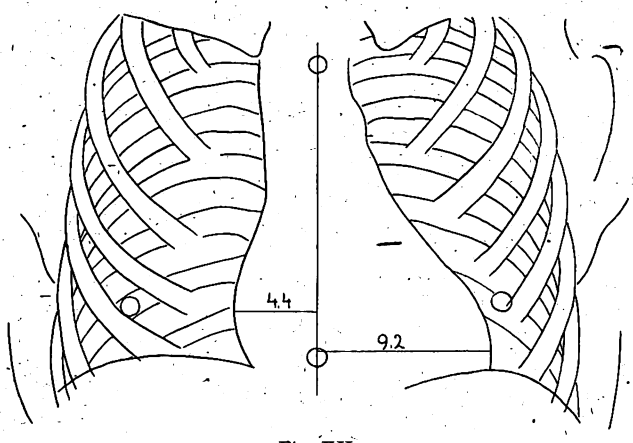

Fig. XII.

Nach Abschluß dieser Arbeit erschien in der M. M. W. 1918, Nr. 15, eine Abhandlung von Groedel, in der er genauere Angaben über die schon erwähnten Untersuchungen Theo Groedels macht. Er gibt dort das Verhältnis der Transversaldimension des Herzens (= HT) zu der der Lungen (= LT) mit

Digitized by Google

1 : 1,9 bei Kindern
1 : 1,92 bei 20 jährigen
1 : 1,95 bei 30 jährigen

an. Seine Werte bei Erwachsenen übersteigen nie den Zahlenbereich 1,90—1,99. Diesen Untersuchungen ist die basale Lungenbreite des Orthodiagramms zugrunde gelegt (= LT); in meiner Arbeit ist unter TDL die Lungenbreite in Höhe der Mammillen verstanden. Es können daher meine Resultate nicht mit denen Groedels verglichen werden. Um dies jedoch zu ermöglichen, habe ich auch bei meinen Orthodiagrammen das Verhältnis des Tr des Herzens zur basalen Lungenbreite LT festgestellt und als Durchschnitt von 420 Fällen 1 : 1,98 gefunden. Das Maximum betrug 1 : 2,34, das Minimum 1 : 1,58. Die Verhältniszahlen schwanken in 94,5 % der Fälle zwischen 1,8 und 2,3, in 4 % liegen sie unter 1,8, in 1 % unter 1,7, nur in 0,5 % über 2,3.

Der Quotient stimmt ja ungefähr mit dem Groedelschen überein, wenn auch die Maximal- und Minimalwerte weiter auseinander liegen (1,8—2,3). Bezüglich der Beurteilung der Herzgröße auf Grund dieser Verhältniszahlen gilt dasselbe wie für diejenigen, denen das Verhältnis des Tr des Herzens zur Lungenbreite in Höhe der Mammillen zugrunde liegt, denn die Ergebnisse sind ganz entsprechend; die Zahlen sind lediglich um durchschnittlich 0,6 größer; die Schwankungsbreite ist genau dieselbe (0,5) und beide Male bedeutend größer als die Groedels (0,09).

Literatur.

Ausführliche Literaturangaben siehe bei

F. M. Groedel, Die Röntgendiagnostik der Herz- und Gefäßerkrankungen. Berlin, Verlag von H. Meusser. 1912.

F. M. Groedel, Röntgendiagnostik in der inneren Medizin. Lehmanns mediz. Atlanten. Bd. VII. 1914.

Otten, Die Bedeutung der Orthodiagraphie für die Erkennung der beginnenden Herzerweiterung. Deutsch. Arch. f. klin. Mediz. Bd. 105. H. 3/4. 1912.

Rieder-Rosenthal: Lehrbuch der Röntgenkunde. Leipzig, Verlag von F. A. Barth, 1913.

Neue Literatur:

Dietlen, Zur Frage der akuten Herzerweiterung bei Kriegsteilnehmern. M. m. W. 1916. H. 7. S. 248.

Geigel, Die klinische Verwertung der Herzsilhouette. M. m. W. 1914. H. 22.

F. Groedel, Zur Röntgenuntersuchung des Herzens bei fraglicher Militärtauglichkeit. M. m. W. 1915. H. 52. S. 1781.

Hasselwander, Beiträge zur Methodik der Röntgenographie: II. Die Stereoröntgenogrammetrie. Fortschritte. Bd. XXIV. Heft 4. S. 345. III. Die röntgenographische und röntgenoskopische Anwendung der Rasterstereoskopie. Fortschritte. Bd. XXIV. H. 6. S. 580.

Huismans: Eine einfache Methode, die „Herzspitze" für die Messung des Längsdurchmessers des Herzens sichtbar zu machen. D. m. W. 1914. Nr. 28. S. 1429.

Huismans, Die praktischen Vorzüge des Telekardiographen. Verhandlg. des Kongr. innere Med. 1914. S. 435.

Derselbe, Methodisches und Technisches zur Telekardiographie. Zentralblatt f. Herz- und Gefäßkrht. 1915 Bd. VII. Heft 24. S. 369.

Derselbe, Die Verwendung meines Telekardiographen. Zentralblatt f. Herz- und Gefäßkrht. 1915. Bd. VII. Nr. 16/17.

Derselbe, Telekardiographische Studien über Herzkonturen. Fortschritte. Bd. XXIV. H. 6. S. 561.

Köhler, Grenzen des Normalen und Anfänge des Pathologischen im Röntgenbilde. Hamburg, Verlag Graefe und Sillem. 1915.

Müller, Radiolog. Bemerkungen über Fehlerquellen der klin. Herzgrößenbestimmung. M. m. W. 1914. Heft 23.

Regener, Ein einfacher Apparat zur stereoskopischen Röntgendurchleuchtung. M. m. W. 1917. Nr. 36. S. 1181.

Rohrer, Volumbestimmung von Körperhöhlen und Organen auf orthodiagraphischem Wege. Fortschritte. 1916. Bd. XXIV. H. 4.

Digitized by Google

v. Romberg, Beobachtungen über Herz- und Gefäßkrankheiten während der Kriegszeit. M. m. W. 1915. Nr. 30. S. 693.
v. Teubern, Orthodiagraphische Messungen des Herzens und des Aortenbogens bei Herz-Gesunden Fortschritte. Bd. XXIV. H. 6. S. 549.
Weil, Die röntgenologischen Methoden der Herzgrößenbestimmung und ihr Einfluß auf die Entwicklung der Herzperkussion. Antrittsvorlesung. Straßb. med. Zeitung. 1916. Heft 8.

Aus dem Röntgeninstitut des Seraphimerlazaretts, Stockholm. Chef: Prof. Dr. Gösta Forssell.

Duodenaldivertikel und gleichzeitige Erweiterung des Vaterschen Divertikels bei einem Fall von Pankreatitis.

Von

Dr. Åke Åkerlund.

(Hierzu Tafel XXXVI, Fig. a.)

Neulich sind in der amerikanischen, französischen und englischen Röntgenliteratur von James T. Case in Michigan Artikel über röntgenologische Beobachtungen am Duodenum, insbesondere die unterhalb des Bulbus duodeni liegenden Teile dieser Darmpartie betreffend, veröffentlicht worden. In diesen Aufsätzen beschäftigt sich der Verfasser unter anderen auch mit den Röntgenbefunden bei Duodenaldivertikeln und bei Erweiterung der Ampulla Vateri (des Diverticulum Vateri der Deutschen), welche Erweiterung ja auch als eine Art duodenaler Divertikelbildung aufzufassen ist.

Divertikelbildung im Duodenum wird bekanntlich als selten angesehen. Nach Case fand Baldewin in einer Zusammenstellung im Jahre 1911 — seine eigenen Fälle einberechnet — insgesamt 82 Fälle in der ganzen Literatur beschrieben. In etwas mehr als der halben Anzahl der Fälle hing die Divertikelbildung auf die eine oder andere Weise mit der Einmündungstelle der Gallen- und Pankreasgänge zusammen: entweder trat sie in der Umgebung der Papilla Vateri auf (Letulles sogenannte „Divercules péri-vatériens")[1]), oder auch stellte sie ganz einfach eine Erweiterung des Diverticulum Vateri dar, welcher Divertikel an und für sich nur als eine noch innerhalb der Grenzen des Normalen liegende Variation der Einmündungsweise dieser Gänge angesehen zu werden pflegt. Nur in 18 von diesen 82 Fällen gehörte die Divertikelbildung der Pars inferior duodeni an, in 21 Fällen drang sie in das Caput pancreatis ein.

Nachdem Forssell und Key 1914 das erste röntgenologisch diagnostizierte und operativ kontrollierte Duodenaldivertikel an der Pars descendens beobachtet hatten, sind in einer immer häufigeren Anzahl von Fällen derartige Bildungen röntgendiagnostiziert worden. Im hiesigen Röntgeninstitut haben wir während der letzten Jahre verschiedene Fälle von Divertikelbildung an der Pars descendens und Pars inferior duodeni beobachtet; die letzten zwei Monate haben mit insgesamt 6 Fällen — den im folgenden beschriebenen einberechnet — den Rekord geschlagen.

Case hat röntgenologisch 8 Fälle von Divertikelbildung an der Pars inf. duod. beobachtet, die größte fast hühnereigroß. In 15 oder 16 Fällen hat er eine sehr deutliche Ausfüllung oder sogar Retention von Kontrastmasse in einer erweiterten Ampulla Vateri gesehen. Bei diesen letztgenannten Fällen hat Case eine interessante Beobachtung gemacht. Fast die halbe Anzahl der Fälle wies klinische Zeichen einer chronischen Pankreatitis auf, während die andere Hälfte der Fälle eine andere Divertikelbildung im Darmkanal, oft eine multiple, hatte; einige Fälle hatten gleichzeitig Divertikelbildung und chronische Pankreatitis. Von diesen letzteren Fällen beschreibt Case in seinem obengenannten Aufsatz ausführlicher einen, der gleichzeitig

---

[1]) Unter 44 von Buschi zusammengestellten Fällen zeigten 33 diese Lokalisation.

Digitized by Google

Divertikelbildung im Duodenum, Ausfüllung einer erweiterten Ampulla Vateri mit Kontrastmasse und eine chronische Pankreatitis hatte. Mit Case fragt man sich natürlich nach einer Erklärung eines so eigentümlichen Zusammentreffens dreier so seltener Befunde. Da ich neulich im Röntgeninstitut des Seraphimerlazaretts einen derartigen Fall mit Ausfüllung und Retention von Kontrastmasse im Diverticulum Vateri und gleichzeitiger Divertikelbildung im Duodenum und Kolon, sowie außerdem einer bei Operation konstatierten chronischen Pankreatitis nebst Pankreasnekrose zur Untersuchung gehabt habe, und da der Fall außerdem — soweit ich weiß — insofern unik ist, als auch eine deutliche Ausfüllung der Endstücke sowohl des Ductus choledochus als des Ductus pancreaticus besteht, so habe ich ihn für einer Mitteilung wert erachtet, zumal ich einen wahrscheinlichen Zusammenhang zwischen den verschiedenen Befunden in diesen beiden Parallelfällen gefunden zu haben glaube.

Beim Durchgehen der sehr spärlichen pathologisch-anatomischen Literatur über die Komplikationen der Duodenaldivertikel habe ich auch einige hierhergehörige Fälle gefunden, deren Sektionsbefunde mir die Richtigkeit dieser meiner Auffassung zu bestätigen scheinen, weshalb ich weiter unten auch diese Fälle erwähnen will.

Ich referiere zuerst in Kürze Cases Fall:

45jährige Frau, seit 6 Jahren Schmerzen im unteren Teil des Rückens, oft Erbrechen. Die Röntgenuntersuchung zeigte eine haselnußgroße, taschenförmige Bariumausfüllung in der Ampulla Vateri, die etwa 9 Stunden fortbestand, und ein schönes ovales, 5 × 2,5 cm großes Divertikel an der Pars inferior duodeni. Die Entleerung des Magens verlangsamt. Distinkte Druckempfindlichkeit über dem Divertikel, das am Platze des Pankreaskopfes belegen war. Die klinische und röntgenologische Diagnose wurde auf chronische Pankreatitis, eventuell Cholelithiasis, Duodenaldivertikel gestellt. Bei der Operation wurde das Divertikel an der angegebenen Stelle gefunden. Es erstreckte sich aufwärts hinter dem Pankreaskopf und in diesen eingebettet bis ganz dicht an die oberen Mesenterialgefäße heran. Wegen seiner intimen Verbindungen mit dem Pankreas konnte es nicht entfernt werden; der Pankreaskopf war vergrößert.

Ich gehe nun zu meiner eigenen Beobachtung über.

Mein Fall betraf eine in die Med. Klin. II des Seraphimerlazaretts (Chef: Prof. H. C. Jacobaeus) aufgenommene 68jährige Frau, K. A., aus Värmlands Finnskogar, X-para; zwei Kinder an Lungenschwindsucht gestorben. Pat. zuvor stets gesund gewesen, abgesehen von einer Periode von Magenbeschwerden vor einigen Jahren, welche Beschwerden hauptsächlich in Schmerzen im Bauche bestanden zu haben scheinen und spontan verschwanden. Während des letzten Jahres, besonders des letzten Halbjahres, hat sie an zunehmenden Beschwerden vom Bauche her in Form von Spannung und Schmerzen gelitten, die von der Gegend des Epigastriums in die Arme ausstrahlten. Sie hat das Gefühl gehabt, als wenn das Essen nicht den Magen verließe, sondern sich mehr und mehr ansammele. Von Zeit zu Zeit ist Erbrechen aufgetreten, meist beträchtliches, wobei sowohl frischere als ältere Speisereste und schließlich saures Wasser heraufgekommen sind. Nach der eigenen Meinung der Pat. steht das Auftreten des Erbrechens in entschiedenem Zusammenhang mit der Defäkation. Nach diesen großen Brechanfällen, die in der letzten Zeit alle 3 bis 6 Tage gekommen sind, hat Pat sich wohl gefühlt, bis wieder ein Gefühl zunehmender Spannung aufgetreten ist, worauf ein neues größeres Erbrechen sich eingestellt hat. Pat. hat bemerkt, daß die Beschwerden eine Linderung erfuhren, wenn sie die Speisenmenge herabsetzte, ebenso wenn sie Fleischspeisen vermied. Eine besondere Diät hat sie im übrigen nicht gehalten. Der Stuhlgang ist nicht besonders träge gewesen, im allgemeinen täglich; keine Schmerzen bei der Defäkation. Ihrer eigenen Auffassung nach ist sie während des Sommers beträchtlich abgemagert, was sie damit in Zusammenhang bringt, daß sie aus Furcht vor den Schmerzen nicht wie gewöhnlich zu essen gewagt hat. Die Eßlust ist indessen gut gewesen.

Befund den 19. I. 1918 bei der Aufnahme:

Alte magere Frau; Hautfarbe gelbblaß, doch keine Kachexie. Herz: ohne Besonderheiten. Lungen: mäßiges Emphysem. Bauch: schlaff, weich. Leber und Milz nicht palpabel. Rechts und unterhalb des Nabels fühlt man eine kuchenförmige, ungefähr kindhandgroße, recht harte, unbestimmt begrenzte, etwas verschiebbare Resistenz. (Leichte Muskelspannung machte genauere Palpation unmöglich.) Per rectum nichts Abnormes palpabel. Harn: kein Eiweiß, keine reduzierende Substanz. Fäzes: kein Blut. Blut: rote Blutkörperchen 4500000, Hämoglobin (Autenrieth) 70%; weiße Blutkörperchen 13000. Am 20. I. Magenuntersuchung: Auf nüchternen Magen wurden einige ccm Speisereste und Preiselbeerschalen nebst Kernen ausgehebert (12stündige Retention). Probefrühstück: 40 ccm, wohldigeriert. Kongo pos. Freie HCl 7. Gesamtazidität 28. Gesamtmenge 105. Uffelmann neg.

Digitized by Google

22. I.: Bei erneuter Palpation hat man nun — außer dem oben beschriebenen Tumor rechts und unterhalb des Nabels — die Empfindung einer diffusen Resistenz, die nach oben zu unter dem rechten Rippenbogen verschwindet und nach unten zu mit dem zuvor palpierten Tumor zusammenhängt.

Die Krankengeschichte mit dem Retentionserbrechen, zusammengestellt mit dem Palpationsbefunde und der 12stündigen Retention, machte einen Krebs im Pylorusteil des Magens am wahrscheinlichsten, da aber der Magensaft freie HCl enthielt und keine Kachexie oder Anämie vorlag, war die Diagnose noch unsicher, weshalb Pat. am 24. I. 18 zur Röntgenuntersuchung gesandt wurde (Nr. im Röntgenarchiv D. i. 9984—94). Zuerst wurde der Magen auf gewöhnliche Weise während und nach Verzehren von 400 g Ba-Brei untersucht.

Der Magen erwies sich als von gewöhnlicher Größe. Seiner Form nach wich er insofern vom Normalen ab, als der Endteil des Canalis eine konische, nach der Pylorusscheibe hin sich verschmälernde Form, statt der gewöhnlichen runden, hatte. Die Konturen waren hier indessen weich, und die Ringwellen gingen in gewöhnlicher Weise bis an den Pylorus heran. Auch war kein Tumor im Pylorusteil zu palpieren. Nirgends innerhalb des Magenschattens ein Füllungsdefekt, auch keine Steifheit der Konturen. Die Peristaltik war von gewöhnlichem Typus und gewöhnlicher Intensität. Eine Intermediärschicht war nicht vorhanden. Die Verschiebbarkeit ungefähr die gewöhnliche bei manueller Kompression und bei Lageveränderungen. Keine im Magenschatten lokalisierte Druckempfindlichkeit. Die Entleerung ins Duodenum und die Duodenalpassage schienen während der Magenuntersuchung auf normale Weise vor sich zu gehen. Die Röntgenuntersuchung hatte demnach keinerlei Anhaltspunkte für die Diagnose Magengeschwulst ergeben.

In unmittelbarem Anschluß an die Magenuntersuchung wurde nun eine Spezialuntersuchung des Duodenums nach dem Verfahren vorgenommen, das hier seit lange zur Verwendung gekommen ist und oft gute Bilder von den größeren Teilen des Duodenums geliefert hat. Der Patient, der auf dem Durchleuchtungstisch Rückenlage eingenommen hat, wird dabei etwas auf seine rechte Seite hinübergedreht, so daß der Canalisteil des Magens sich ordentlich ausfüllt — der Grad der Schräglagerung wechselt individuell; durch Canaliseffleurage und manuelle Kompression wird — unter Schirmkontrolle — nach und nach Inhalt ins Duodenum hinausgepreßt, und durch gleichzeitiges leichtes Drücken in der Gegend der Flexura duodenojejunalis wird der Duodenalinhalt daran gehindert, sich nach dem übrigen Dünndarm hin zu verbreiten. Bei hochgelegenem Magen ist es oft leichter, das Herauspressen in stehender Stellung vorzunehmen. Nachdem das Duodenum auf diese Weise in beträchtlichem Grade mit Kontrastmasse angefüllt worden, kann man einen Augenblick mit der Kompression an der Flexura duodenojejunalis aufhören und den Patienten rasch Bauchlage einnehmen lassen, die ja im allgemeinen bessere Projektionsverhältnisse als Rückenlage darbietet; eventuell kann man dabei — fortwährend unter Schirmkontrolle — dadurch, daß man den Patienten mittels ein paar Kissen oder eines Schrägkissens unter seiner linken Seite etwas schräg lagert, die Projektionsverhältnisse für das Duodenum noch weiter verbessern. Die Platten können auf der Rückenseite placiert werden, wonach mit dem Trochoskop in ventrodorsaler Strahlenrichtung exponiert wird. Hierdurch werden die beim Einschieben der Platten unter den Bauch notwendigen Verlagerungen des Patienten vermieden, und die Bilder fallen dennoch nahezu ebenso scharf wie bei dorsoventraler Projektion aus. Durch Anwendung lediglich dieser kleinen Handgriffe und Schräglagerungen des Patienten habe ich viele schöne Duodenalröntgenogramme hergestellt, so auch das hier beigefügte Röntgenbild (Tafel XXXII, Fig. a). Die verwendete Schräglage stimmt mit der von Chaoul neulich empfohlenen überein; eine besondere, 10 Minuten dauernde instrumentelle Kompression von der Rückenseite aus, auf die Chaoul großes Gewicht legt, habe ich dagegen nicht anzuwenden brauchen, ebensowenig das Chaoul und Stierlin vorgeschlagene Papaverin, um den Pylorus zu vollständiger Erschlaffung zu bringen.

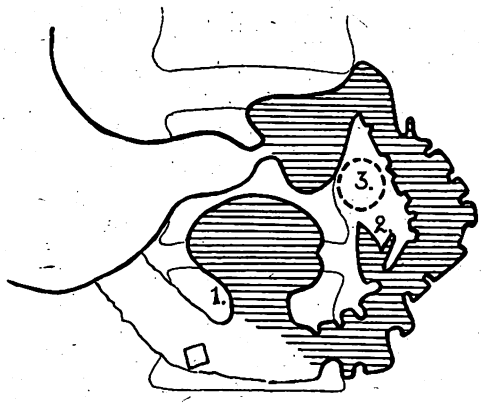

1. Divertikel an der Pars inferior duodeni.
2. Diverticulum Vateri mit Endstücken des Ductus choledochus und Ductus pancreaticus.
3. Platz der größeren nekrotischen Höhle im Caput pancreatis.

Bei der Untersuchung des Duodenums auf diese Weise zeigten sich nun in unserem Falle zwei sehr interessante Tatsachen. Vor allem trat nun an der oberen Seite der Pars inferior duodeni eine fast walnußgroße, divertikelähnliche Ausbuchtung des Duodenallumens hervor, die bei der vorhergehenden Untersuchung sich nicht zu erkennen gegeben hatte. Außerdem war eine mit schmalerem Stiel von der medialen Kontur der Pars descendens duodeni am Platze der gemeinsamen Einmündungsstelle der Gallen- und Pankreasgänge ausgehende ovale, bohnengroße Ausbuchtung zu sehen, deren

Digitized by Google

Längsachse in der Richtung nach oben zu verlief, und deren oberes Ende zapfenförmig zugespitzt war; von ihrer rechten Kontur zweigte sich eine ca $^1/_2$ cm lange, millimeterbreite, röhrenförmige Ausfüllung ab. Es dürfte wohl keinerlei Zweifel darüber herrschen können, daß dieser letzterwähnte unike Befund durch eine Ausfüllung eines erweiterten Diverticulum Vateri nebst den Endstücken des Duct. choledochus und pancreaticus verursacht worden ist. Die völlige Übereinstimmung mit den anatomischen Lage-, Größe- und Formverhältnissen scheint mir ohne weiteres zu einer solchen Annahme zu berechtigen. Die Masse dieser Bildung auf der Platte waren folgende: Länge von der Duodenalkontur bis zu der zapfenförmigen Spitze 17 mm, größte Breite 7 mm.

Ein näheres Stadium der walnußgroßen kontrastgefüllten Ausbuchtung an der Pars inferior duodeni zeigte, daß derselben der Lage nach die palpable Resistenz in der Nabelgegend entsprach; sie war auf der Platte 37 mm breit und 28 mm hoch und hatte eine stielförmige Kommunikation mit dem Duodenallumen; ihre Kontur war im Gegensatz zu der übrigen Duodenalkontur in diesen Teilen glatt und eben und zeigte keine Faltenbildung; die Ausbuchtung hatte eine einheitliche, zusammenhängende Kontrastausfüllung, nicht fragmentiert wie innerhalb des Duodenums selbst. In Anbetracht des Umstandes, daß die in diesem Teil des Duodenums befindlichen Divertikel oft in Pankreasgewebe eingebettet liegen, schien es nicht unwahrscheinlich, daß diese Divertikelbildung innerhalb des unteren Teils des Pankreaskopfes belegen war. Das Divertikel entleerte bei der Untersuchungsgelegenheit leicht seinen Inhalt ins Duodenum, sobald die leichte Kompression aufhörte; eine ausgesprochene Druckempfindlichkeit war nicht vorhanden.

4 Stunden post coenam bedeutende Retention sowohl im Magen als in der Pars descendens duodeni; bei der medialen Kontur der Ausfüllung in der Pars descendens hin war andauernd ein kleiner selbständiger Kontrastschatten zu sehen, der seiner Form, Größe und Lage nach mit der zuvor beobachteten Ausfüllung des Diverticulum Vateri übereinstimmte. Dagegen bestand keine Retention in dem großen Duodenaldivertikel. Die übrige Kontrastmahlzeit angesammelt in den Dünndärmen. 4 Stunden später (8 Stunden post coenam) war die Retention immer noch vorhanden, obwohl vermindert sowohl in Magen als in Duodenum und Diverticulum Vateri; andauernd keine Entleerung in den Dickdarm. Nach 24 Stunden keine Magenretention, aber andauernd Retention in der Pars descendens duodeni und daneben, entsprechend dem Diverticulum Vateri. Die Dünndärme im übrigen nun geleert; die Kontrastmasse füllt nun das Coecum, Colon ascendens und das ganze Colon transversum aus. In den mittleren Teilen des Colon transversum sah man neben einem Haustrum ein kleines, rundes, erbsengroßes Divertikel von der Kontrastmasse ausgefüllt. Nach zwei Tagen war die Kontrastmahlzeit über das ganze Kolon verteilt und zu einem Teil auch in der Ampulla recti angesammelt. Das Coecum und das Colon ascendens hatten sich zu entleeren begonnen.

Bei Kontrolluntersuchung 5 Tage später (29. I. 18) gelang es nicht, das Diverticulum Vateri oder das Duodenaldivertikel auszufüllen. Die Untersuchung ergab im übrigen dieselben Befunde wie das erstemal. Die vierstündige Retention war diesmal jedoch bedeutend geringer.

Auf Grund dieser Untersuchung wurde die Röntgendiagnose gestellt auf eine multiple Divertikelbildung im Darm mit folgender Lokalisation: teils das erweiterte Diverticulum Vateri, teils ein größeres Divertikel an der Pars inferior duodeni, teils ein kleineres am Colon transversum. Im Hinblick auf Cases obenerwähnten Fall wurde die Vermutung ausgesprochen, daß die Erweiterung und die tagelange Retention im Diverticulum Vateri sehr wohl eine chronische Pankreatitis andeuten könnte, jedenfalls aber Umstände darstellten, die zu klinischer Spezialuntersuchung der Pankreasfunktion mahnten.

Eine solche Untersuchung war eben geplant, als Pat. einige Tage später, am 31. I., im Zusammenhang mit einer Laxierung eine Temperatursteigerung bis zu 38,9°, intensive Bauchschmerzen und wiederholtes Erbrechen bekam. In der ganzen rechten Bauchhälfte Défense musculaire und beträchtliche Empfindlichkeit, am stärksten ausgesprochen rechts vom Nabel an der Stelle der oben beschriebenen, hier befindlichen Resistenz. Infolge der Muskelspannung konnte keine detaillierte Palpation vorgenommen werden. Puls gut, Frequenz 80.

Auf Grund dieser Peritonitissymptome wurde klinischerseits zunächst an eine Perforation des röntgendiagnostizierten Divertikels an der Pars inferior duodeni gedacht; die Lokalisation der stärksten Druckempfindlichkeit stimmte ja zu einer solchen Annahme. Im Hinblick auf die bei einer vorhergehenden Untersuchung palpierte obere Resistenz, die mehr der Lage der Gallenblase entsprach, rechnete man bei der differentialdiagnostischen Erwägung auch mit der Möglichkeit einer Cholezystitis. Pat. wurde am selben Tage in die chirurg. Klin. I übergeführt.

Nach einige Tage dauernder Exspektation, während welcher die Temperatur fast auf das Normale herunterging, das Erbrechen aufhörte und die Bauchschmerzen nachließen, wurde am 4. II. Operation ausgeführt (Prof. G. Ekehorn). Laparotomieschnitt in der Mittellinie oberhalb des Nabels. Nach Eröffnung der Bauchhöhle sah man einen abgeschnürten Zipfel des rechten Leberlappens — entsprechend der oberen palpablen Resistenz — fibrinös mit ein paar Dünndarmschlingen verlötet, die gleichfalls mit

Digitized by Google

Fibrin an der Vorderseite der Pars descendens duodeni und dem Pankreaskopf fixiert waren. Die Fibrinverlötungen waren leicht zu lösen. Die Gallenblase leer, ihre Wand nicht verdickt. Die Grenze zwischen Duodenum und Magen undeutlich; der angenommenen Grenze nach zu urteilen, fand sich ein kurzes Stück unterhalb des Pylorus auf der konkaven Seite des absteigenden Duodenums, das sich angeschwollen anfühlte, eine gut haselnußgroße Höhle. Diese enthielt nekrotische Massen, aber keinen eigentlichen Abszeß. Die Nekrose hatte sich offenbar in dem Pankreaskopf neben der Duodenalwand entwickelt. Sowohl ober- als unterhalb dieser Stelle wurden kleinere nekrotische Herde im Pankreas gefunden. Das Pankreas in seiner Gesamtheit bedeutend härter als gewöhnlich, fühlte sich bei Palpation kleinknotig an, hatte aber nicht seine Form verändert, war nicht vergrößert, hatte seine gewöhnliche Lage längs der hinteren Bauchwand. Bei Inspektion der vorderen Oberfläche des Corpus pancreatis erschien sie ziemlich normal, ungeachtet der obenerwähnten bedeutenden Verhärtung. Die Duodenalwand, die auf der Außenseite der obenerwähnten Nekrose lag, war etwas angeschwollen; die Geschwulst erstreckte sich sowohl auf der Vorder- als auf der Hinterseite des Duodenums. Infiltrationen ähnlich einem Ulkustumor fanden sich nicht. Doch konnte ein Duodenalulkus nicht ausgeschlossen werden. Die Frage, ob eine Perforation durch die Duodenalwand zu dem nekrotischen Herde hin vorhanden gewesen, mußte unentschieden gelassen werden; doch erschien es wahrscheinlich, daß eine solche Perforation stattgefunden hatte. Darminhalt in dem nekrotischen Herde fand sich mit Sicherheit nicht.

Die Nekrose wurde durch den unteren Teil des Operationsschnittes tamponiert; im übrigen wurde die Bauchhöhle geschlossen.

Gastroenterostomia retrocolica posterior, Enteroanastomose.

Pathologisch-anatomische Diagnose an einigen Gewebsfetzen aus der nekrotischen Höhle: Nekrotisches Fettgewebe und hämorrhagisch infiltriertes Gewebe. Pankreasnekrosen. Keine Bakterien in bakteriengefärbten mikroskopischen Präparaten nachgewiesen (Prof. Sundberg).

Pat. hatte in den nächsten Tagen nach der Operation unbedeutende Sekretion aus der Wunde und leichte Temperatursteigerung, danach afebril. Stuhlgang anfangs mit Darmspülung, dann spontan. Kein Erbrechen, keine Bauchschmerzen. Am 1. III. wurde Pat., völlig geheilt, in die mediz. Klin. II übergeführt. Der Palpationsbefund war der Hauptsache nach derselbe wie vor der Operation, der untere Tumor weniger deutlich palpabel. Fäzesuntersuchung nach Schmidt-Straßburgers Probekost: Massen von Bindegewebselementen, Schleimflocken in reichlicher Menge. Recht viel undigerierte Muskelreste, u. a. ganze Bündel von Muskelfasern. Beträchtliche Menge Fettsäuren, bei Verseifung große kristallinische Fällung; mikroskopisch Massen von Kugeln. Vereinzelte Stärkekörner. Keine Gärung.

Am 9. III. Röntgenuntersuchung: Der Magen bis zum Pylorus hin ausgefüllt, nur eine minimale Menge trat in den Bulbus duodeni aus. Der Inhalt begann während der Durchleuchtung in stehender Stellung sich durch die Gastroenterostomie zu entleeren. Nach 4 Stunden kleinere Retention in Magen und angrenzender Gastroenterostomieschlinge.

Am 11. III. Glykoseprobe (100 g Glykose in 200 g Wasser auf nüchternen Magen): Keine reduzierende Substanz in sämtlichen Harnproben während des ganzen Tages.

Am 14. III. erneute Glykoseprobe (mit 150 g Glykose): Keine Glykoseausscheidung in sämtlichen 12 Proben während des ganzen Tages. Pat. wird entlassen.

Die hierhergehörigen Fälle aus der pathologischen Literatur, die ich angetroffen habe, sind folgende:

Rosenthal hat 1908 einen Fall mitgeteilt, der sich eng an die Seite der beiden vorhergehenden stellt:

70jährige, dekrepide Frau mit Herz- und Nierenaffektionen, während Aufenthalts im Krankenhause wegen Collumfraktur an einem ständig zunehmenden Ikterus erkrankt, der nach einer Woche letal endete. Im Duodenum dicht neben der Papilla Vateri ein walnußgroßes Divertikel mit engerer Mündung, dessen Schleimhaut gerötet. Die Gallenwege bedeutend erweitert, nirgends Konkrementbildung. Im Pankreas zahlreiche punktförmige bis linsengroße Fettgewebsnekrosen. Mikroskopische Untersuchung der Divertikelwand zeigte ausgesprochene entzündliche Veränderungen: „Die Wand besteht lediglich aus einer zellreichen granulierenden Lage ohne Epithel mit injizierten Blutgefäßen und einer lockeren bindegewebigen Außenlage."

Diesen hochgradigen entzündlichen Veränderungen mißt Rosenthal augenscheinlich keine Bedeutung für die Entstehung der Gallenstauung und der Pankreasveränderungen bei, sondern er nimmt als Ursache nur eine rein mechanische Kompression der Einmündungsstelle der Gallen- und Pankreasgänge durch Divertikelbildung an.

Bauer hat 1912 die Sektionsbefunde bei zwei Fällen von Duodenaldivertikeln beschrieben.

Digitized by Google

Auf den einen dieser Fälle werde ich an einer anderen Stelle dieses Aufsatzes zurückkommen, der andere sei hier referiert:

80jährige Frau, gestorben an Verblutung von einer kindskopfgroßen, substernalen Struma her. Im Duodenum einige cm unterhalb der Papilla Vateri an der hinteren Duodenalwand ein nußgroßes Divertikel, angefüllt mit einer fäkulenten, graugelben Masse. Die Duodenalschleimhaut war entzündet, gerötet, bedeckt mit zähen, schleimigen, schwer abzulösenden Massen. Die Papilla Vateri zeigte entzündliche Rötung und Schwellung und war durch einen Schleimpfropfen verklebt. Der Ductus choledochus war etwas erweitert, die Gallenblase stark gefüllt. Die Hautfarbe und das Kolorit der inneren Organe leicht ikterisch.

Bauer ist der Ansicht, daß das Divertikel wahrscheinlich mit seinem in Zerfall begriffenen Inhalt die Ursache der Duodenitis gewesen ist.

Kurz darauf berichtet Wilkie (1913) über drei von ihm pathologisch-anatomisch untersuchte Fälle von Duodenaldivertikeln mit Komplikationen.

In einem ersten Fall handelte es sich um eine 47jährige Frau mit Leberzirrhose, an Herzfehler gestorben. Im Duodenum fand sich außer einem großen Ulkus im Bulbus duodeni ein fingerspitzengroßes Divertikel dicht neben der Papille. Der Ductus choledochus und die Gallenblase waren aufgetrieben, die Wände verdickt, in der Gallenblase vier große, maulbeerähnliche Gallensteine; keine Verstopfung des Ductus choledochus.

Der zweite Fall betraf einen 56jährigen Mann, an einer großen Gehirnblutung gestorben. In der kleinen Kurvatur und um Bulbus duodeni mehrere Ulcera. Neben der Papille ein haselnußgroßes Divertikel. Der Ductus choledochus war erweitert, ging leicht zu sondieren.

Wilkie hält es für möglich, daß in diesen beiden Fällen typischer „diverticules périvatériens" eine Stauung von Duodenalinhalt in den Divertikeln zu einem chronischen Duodenalkatarrh geführt, und daß eine Anschwellung der Papilla Vateri die Gallenstauung verursacht hat.

Wilkies dritter Fall zeigt große Übereinstimmung mit den beiden röntgenuntersuchten Fällen, Cases und den meinigen:

58jähriger Mann, der zuvor gastrische Beschwerden gehabt hat, gestorben an hämorrhagischer Pankreatitis nach nur 15stündiger Krankheit gleich nach der Aufnahme ins Krankenhaus. Bei der Sektion wurden zahlreiche typische Fettgewebsnekrosen im Omentum majus und minus und in der unmittelbaren Nähe des Pankreas angetroffen. Das Pankreas selbst zeigte verschiedene große nekrotische, hämorrhagische Herde; das umgebende Gewebe war angeschwollen, ödematös und von Blutungen durchsetzt. Die Gallenblase, aufgetrieben mit verdickter Wand, enthielt zahlreiche kleine, dunkelbraune Gallensteine, von der Größe zerquetschter Getreidekörner („millet seeds"). In den Gallenwegen mehrere derartige kleine Konkremente, nirgend ein Passagehindernis bei Sondierung. Der Ductus choledochus leicht erweitert, erschien länger und mehr geschlängelt in seinem unteren Teil als gewöhnlich. Im Duodenallumen ein kleiner, freier, platter Gallenstein. Die Duodenalschleimhaut mit zähem Schleim bedeckt. In dem oberen Teil der Pars descendens duodeni eine eigentümliche Faltung der Duodenalwand, eine Invagination oder Duplikaturbildung, die sich nicht verstreichen ließ, und die Wilkie als eine kongenitale Veränderung auffaßt. Im oberen Teil der Pars descendens ein von der medialen Kontur ausgehendes Divertikel von 15 ccm Kapazität, mit zähem Schleim angefüllt, das leicht von der Vorderseite des Pankreas abgelöst werden konnte. Die Pankreasgänge waren leicht erweitert; keine Verstopfung konnte nachgewiesen werden. Bakterienfärbung von Pankreaspräparaten gab kein Resultat.

Eine Erklärung für die Entstehungsweise der Pankreatitis zu liefern, versucht Wilkie nicht. In keinem seiner drei Sektionsfälle beschreibt er die Einmüdungsweise der Gallen- und Pankreasgänge (eventuell das Vorkommen einer Ampulla Vateri). Bemerkenswert ist in dem letzten Falle der Fund zahlreicher Gallensteine in Gallenblase und Gallengang und eines kleinen, frei im Duodenum liegenden Gallensteins; vielleicht kann man in diesem Umstand eine Erklärung für die Entstehung der Pankreatitis in diesem Falle suchen.

Der Nachweis der katarrhalen Veränderungen im Divertikel und in der Duodenalschleimhaut scheint mir indessen auch hier eine ähnliche Pathogenese für die Pankreatitis zu ermöglichen, wie ich sie in meinem Falle angenommen habe, zu dem ich nun zurückkehre.

Um eine gemeinsame Erklärung für das eigentümliche Zusammentreffen der je für sich so seltenen Funde in diesen beiden röntgenologischen Parallelfällen — meinem eigenen und

Digitized by Google

dem Cases — mit einer Kontrastausfüllung eines erweiterten Diverticulum Vateri, einem gleichzeitigen größeren Divertikel in der Pars descendens duodeni (eventuell auch Divertikelbildung anderwärts im Darm) und einer gleichzeitigen klinisch oder operativ nachgewiesenen chronischen Pankreatitis zu erhalten, bin ich meinerseits — teilweise im Hinblick auf die obenerwähnten Sektionsbefunde — geneigt, den Zusammenhang in folgender Weise zu sehen. Zunächst hat man wohl, solange man noch ohne Kenntnis sicherer im extrauterinen Leben wirksamen Kausalmomente für die Entstehung derartiger Duodenaldivertikel ist, bis auf weiteres für dieselben kongenitale Natur anzunehmen. Es scheint mir indessen bemerkenswert, daß die Divertikelbildung in diesen beiden Fällen an genau demselben Ort entstanden ist, nämlich auf der oberen, nach dem Pankreaskopf zu belegenen Seite der Pars inferior duodeni gleich oralwärts von der Stelle, wo die oberen Mesenterialgefäße über die Vorderseite des Duodenums hingehen. Obwohl ich also diese Divertikel als kongenital angelegt annehme, halte ich es in Übereinstimmung mit Wilkie für wahrscheinlich, daß sie durch die Wirkung verschiedener Momente (intraduodenale Drucksteigerung, Duodenalstauung) später während des Lebens aufgetrieben und vergrößert werden können.

Ich denke mir nun, daß, wenn ein derartiges Divertikel eine gewisse Größe erreicht hat, daselbst leicht eine Retention von Duodenalinhalt zustande kommen kann, wie in Forssells Fall, wo Retention bis zu vier Tagen röntgenologisch nachgewiesen wurde, und in Bauers zweitem Fall, auf den ich noch weiter unten zurückkomme. Daß eine solche Retention nicht in meinem Fall zur Zeit der Untersuchung nachgewiesen werden konnte, braucht natürlich nicht einer Annahme zu widersprechen, daß dies bei wiederholten Gelegenheiten der Fall gewesen sein kann. Eine solche wiederholte, vielleicht mehrere Tage andauernde Stauung in einem Divertikel muß leicht — wie es z. B. in Rosenthals obenerwähntem Fall beobachtet wurde, eine katarrhale Divertikulitis verursachen können, die ihrerseits zu einer katarrhalen Duodenitis führen kann, gleichwie man angenommen hat, daß in einigen von Ungermann, Deutelmoser, Frising und Sjövall beobachteten Fällen der sehr seltenen phlegmonösen Duodenitis diese von einem eitrigen Prozeß in einem bei diesen Fällen gefundenen Duodenaldivertikel ausgegangen war. Dieser katarrhale Prozeß kann leicht die nahebelegene Papilla Vateri erreichen, eine Anschwellung derselben verursachen und dadurch Stauung in den dort mündenden Gängen und Erweiterung derselben in Übereinstimmung mit Wilkies und Bauers obenerwähnten Beobachtungen. Trifft nun diese Anschwellung der Einmündungsstelle vor allem bei einem solchen Falle ein, wo die Variation der Einmündungsweise der beiden Gänge vorliegt, welche nach Robson und Cammidge den „klassischen Typus" darstellt, wie Letulle und Nattan-Larrier aber gefunden haben, die seltenste ist, können leicht Verhältnisse eintreten, die unserer gegenwärtigen Auffassung nach hinreichend sind, um die Entstehung einer Pankreatitis erklären zu können.

Robson und Cammidge beschreiben die fragliche Variation dahin, daß der ganze Teil des Ductus choledochus, der schräg durch die Muskelschicht der Duodenalwand hindurchgeht, daselbst sich zu einem kleinen Reservoir unter der Duodenalschleimhaut, Ampulla oder Diverticulum Vateri genannt, erweitert, in welches auch der Ductus pancreaticus einmündet. Es ist ja wohl nicht unwahrscheinlich, daß eine solche Ampulla Vateri im Laufe der Jahre nach und nach erweitert werden kann, vielleicht teilweise infolge derselben ursächlichen Momente, die, wie man annimmt, kongenital angelegte Duodenaldivertikel sukzessiv vergrößern, vor allem aber unter der Einwirkung einer wiederholten Anschwellung der Mündung der Ampulla, die sie daran verhindert, sich zu entleeren. Eine solche Ampullendilatation könnte leicht zu einer Insuffizienz der normalen Schließungseinrichtung an der Ampullenmündung führen. Dieser Schließungsapparat ist nicht nur — wie bekannt — muskulär, was Oddi erst entdeckt, sondern nach Broman und Rietz auch valvulär, indem eine oft gut ausgebildete Klappenvorrichtung an dieser Stelle existiert. Während des Abschwellens könnte dieser Insuffizienz zufolge ein derartiges erweitertes Diverticulum Vateri mit Duodenalinhalt angefüllt werden (eventuell auch

Digitized by Google

die Endstücke der hier mündenden erweiterten Gänge), wie das bei der Röntgenuntersuchung tatsächlich in unserem hier vorliegenden Falle geschehen ist.

Es sei in diesem Zusammenhange darauf hingewiesen, daß man bereits zuvor durch das Vorkommen einer Ampulla Vateri teils bei Cholelithiasis, teils bei Ulcus duodeni die Entstehung einer oft gleichzeitigen Pankreatitis zu erklären versucht hat. Bei Cholelithiasis hat Opie — wie wohl allbekannt — die Möglichkeit hervorgehoben, daß ein kleiner Gallenstein in der Öffnung der Ampulle in der Duodenalschleimhaut stecken bleiben könnte, vollständige Obturation verursachend und dadurch das Reservoir zu einem direkten Verbindungskanal zwischen dem Ductus choledochus und dem Ductus pancreaticus verändernd, wodurch infizierte Galle sich in den Pankreasgang entleeren könnte. Bei Ulcus duodeni hat — nach Case — Edw. Archibald angenommen, daß ein Geschwür reflektorisch einen spastischen Kontraktionszustand bei den dünnen glatten Muskelfasern, die einem Sphinkter für die Mündung der Ampulla Vateri bilden, auslösen könnte; während der Kontraktionsperioden entstände durch Sekretstauung eine Ampullenerweiterung, während der darauffolgenden Relaxationsperioden könnte Duodenalinhalt die erweiterte Ampulla ausfüllen.

Ich finde es sehr plausibel, daß wenigstens die Pankreatitis bei Gallenstein recht oft auf die eben beschriebene Weise verursacht werden kann[1]), wie ich es auch wahrscheinlich finde, daß ein großes Duodenaldivertikel durch entzündliche Reizung einen Duodenalkatarrh unterhalten kann mit Anschwellung der Ampullenmündung, periodenweise die Ampulle verschließend und dadurch auf die Weise, auf die ich nun weiter zurückkomme, zu Pankreatitis führend.

In seiner Monographie über die Diagnostik der Pankreaskrankheiten hebt Albu hervor, daß die Pankreasnekrose, die er nur als ein manifestes Aufflammen eines latenten chronischen Entzündungsprozesses betrachtet, sehr wahrscheinlich durch ein Zusammenwirken zwischen bakterieller Infektion und autolytischer Fermentwirkung entsteht.

Die von mehreren älteren Autoren gehegte Ansicht, daß lediglich eine Stauung des Pankreassekrets zur Entstehung einer Autodigestion (Pankreasnekrose) hinreichend wäre, hat nicht aufrechterhalten werden können; nach Unterbindung der Pankreasgänge bei Tierversuchen ist der Effekt nur eine langsame Atrophie des Pankreas gewesen. Nach Eppinger genügt es nicht, nur eine Sekretstauung anzunehmen, sondern es ist außerdem eine Aktivierung des Pankreassaftes, zunächst des Trypsinogens, notwendig (Fermenttheorie).

Eine solche Aktivierung kann auf verschiedene Weise zustande kommen. Unter physiologischen Verhältnissen geschieht sie bekanntlich im Darm von der im Darmsaft befindlichen Enterokinase. Wenn nun durch eine erweiterte Ampulle Duodenalinhalt in den Pankreasgang hineinkommen kann, wie das meiner Ansicht nach die Kontrastmasse bei der ersten Untersuchungsgelegenheit in Wirklichkeit tat, und dann eine Stagnation des Pankreassekrets infolge Verstopfung der Ampulle sich einstellte, ist es klar, daß die beiden von Eppinger geforderten Voraussetzungen für die Entstehung der Pankreasnekrose erfüllt sind.

Die Aktivierung des Trypsinogens kann indessen auch auf eine andere Weise geschehen, und im Hinblick auf den in diesem Falle angenommenen Duodenalkatarrh und die bei der Operation nachgewiesenen chronischen entzündlichen Veränderungen im Pankreas ist vielleicht in diesem Falle eine solche Weise noch wahrscheinlicher als die ebengenannte. Polya und andere haben nämlich gezeigt, daß Bakterien und Bakterienfermente, die von gleichzeitigen oder vorhergehenden entzündlichen Prozessen in Gallenwegen oder Duodenum her in die Pankreaswege hineingekommen sind, bei Sekretstauung Aktivierung des Pankreassaftes schon im Innern des Pankreas bewirken können. Von der angenommenen Duodenitis her, die in gewissem Grade durch den Befund einer angeschwollenen, ödematösen Duodenalwand bei der Operation bestätigt wird, haben Bakterien leicht in die erweiterte Ampulle hineingelangen, dort eine

[1]) Ein neuer derartiger Sektionsfall ist ganz neulich von Rosenbach in Münch. med. Woch. 1918, Nr. 7, S. 185 beschrieben worden.

Digitized by Google

katarrhale Entzündung hervorrufen, sich auch nach den Pankreasgängen hin verbreiten (aszendierender Duktuskatarrh) und die chronische Pankreatitis verursachen können. Bei Perioden mit Verstopfung der Ampullenmündung und Sekretstauung sind die von Albu für die Entstehung der Pankreasnekrose angenommenen Bedingungen gegeben: bakterielle Infektion in Gemeinschaft mit autolytischer Fermentwirkung (durch den von den Bakterienfermenten aktivierten Pankreassaft).

Es kann vielleicht von Interesse sein, zu erwähnen, daß die Aktivierung des Trypsinogens nachgewiesenermaßen auch durch die Einwirkung von Ca- und Ba-Salzen entstehen kann, obwohl ich nicht Anlaß habe anzunehmen, daß in dem hier fraglichen Falle das in der Kontrastmasse enthaltene Bariumsulfat in einen ursächlichen Zusammenhang mit dem Auftreten der Pankreasnekrose gebracht werden kann. Teils war nämlich nur das Endstück des Pankreasganges mit Kontrastmasse ausgefüllt worden, teils lag ja zwischen dem fraglichen Untersuchungszeitpunkt und dem Zeitpunkt des Einsetzens der akuten Pankreassymptome ein Zeitraum von einer ganzen Woche.

Man könnte auch an die Möglichkeit denken, daß Galle, die bei Ampullenverstopfung sich in den Pankreasgang entleeren könnte, eine Aktivierung des Pankreassaftes verursachte und dadurch Pankreasnekrose hervorriefe. Experimentelle Untersuchungen von Polya scheinen indessen zu zeigen, daß die Pankreasnekrose nur zur Entwicklung kommt, wenn die Galle infiziert ist. Injektion steriler Galle in den Pankreasgang oder Unterbindung der gemeinsamen Einmündungsstelle des Gallen- und des Pankreasganges ins Duodenum, wodurch die stagnierende Galle in den Pankreasgang eindringt, hat nicht zu Pankreasnekrose geführt. Injektion infizierter Galle entweder direkt in den Pankreasgang oder Injektion von Bakterienkultur in die Gallenblase nach derartiger Unterbindung hat dagegen bei den Versuchstieren typische, letal verlaufende Pankreasnekrose mit Fettgewebsnekrose verursacht. Andererseits betont ganz neulich (1918) Rosenbach, gleichfalls gestützt auf experimentelle Untersuchungen, daß Galle zwar an und für sich Aktivierung des Pankreassaftes verursachen kann, daß es aber zur Entstehung einer Pankreasnekrose eines weiteren Faktors bedarf, nämlich einer Läsion des Pankreasparenchyms entweder durch Bakterientoxine — wie das bereits Albu angenommen hat — oder durch eine vorübergehende Ischämie, hervorgerufen durch plötzliche Stauung im Gangsystem des Pankreas.

Um nun zu unserem Fall zurückzukehren, so scheinen mir die bei der Operation im Pankreas gefundenen älteren Veränderungen in gutem Einklang mit Albus Annahme chronischer entzündlicher Veränderungen als der Pankreasnekrose den Weg bahnend zu stehen, welch letztere er, wie erwähnt, nur als eine manifeste Exazerbation der Pankreatitis auffassen will. Wenn dann die Infektion schon im Pankreas vorhanden ist — hineingelangt dort von dem entzündlichen Prozeß im Duodenum her durch die erweiterte Ampulle und den erweiterten Pankreasgang —, so finde ich es natürlich, auch die bei eintretender Ampullenverstopfung und Sekretstauung auftretende Autodigestion durch eine von den Bakterien und ihren Fermenten bewirkte Aktivierung des Pankreassaftes zu erklären.

Ich kann in diesem Zusammenhange nicht unterlassen, darauf hinzuweisen, daß es mir bei der erneuten Untersuchung der Patientin, einige Tage später (29. II. 1918), nicht gelang — trotz wiederholter Bemühungen —, die erweiterte Ampulle ausgefüllt zu erhalten, was bei der ersten Untersuchung ganz von selbst gegangen war. Ich halte es nicht für ganz unwahrscheinlich, daß die Erklärung hierfür eine auftretende Anschwellung der Papille sein kann, die das Eindringen der Kontrastmasse verhinderte; es wäre solchenfalls hier röntgenologisch der angenommene Wechsel von Verstopfung und Öffnung des erweiterten Diverticulum Vateri veranschaulicht. Die Symptome der Akutisierung der Pankreatitis oder der Pankreasnekrose begannen ein paar Tage nach dieser zweiten Untersuchung einzusetzen.

Das große Divertikel an der Pars inferior duodeni wurde bedauerlicherweise nicht bei der Operation konstatiert. Das Röntgenbild ist indessen so deutlich, daß ich eine andere Deu-

Digitized by Google

tung als ausgeschlossen ansehe. In Cases oben beschriebenem Parallelfall lag das noch größere Divertikel im Pankreas eingebettet, und wahrscheinlich war das auch hier der Fall; das Pankreas war in unserem Fall der Konsistenz nach knotig und hart, was wohl die Untersuchung erschwerte. Das Divertikel ist nicht so groß, daß es nicht innerhalb der Pankreassubstanz verborgen bleiben kann.

Eine direkte Ursache für die sowohl klinisch als röntgenologisch nachgewiesene Magenretention und für das Retentionserbrechen der Patientin wurde bei der Operation nicht aufgefunden. Durch die chronische Pankreatitis allein läßt sich die Retention wohl kaum erklären; jedenfalls hat Retention in mir zugänglichen veröffentlichten Krankengeschichten über Pankreatitisfälle gefehlt. Es war in meinem Falle auffällig, daß die Pars superior duodeni stets große Retention gleichzeitig mit der Magenretention zeigte; die Duodenalretention bestand außerdem noch einen Tag nach der Röntgenmahlzeit fort, nachdem der Magen bereits vollständig leer war. Dieser Umstand weist darauf hin, daß das Hindernis für die Entleerung weiter unten, d. h. zunächst innerhalb der Pars inferior duodeni, zu suchen ist.

Ich will in diesem Zusammenhange Bauers obenerwähnten zweiten Fall referieren. Er betraf einen 52jährigen Mann mit zwei Duodenaldivertikeln, wo bei eintretender Füllung das größere Divertikel das Darmlumen in der Weise zusammenpreßte, wie ein Ösophagusdivertikel es zu tun pflegt. Während mehrerer Monate hatte der Patient 2—3 Stunden nach den Mahlzeiten voluminöse Erbrechen gehabt. Trotz Gastroenterostomie fuhr das Erbrechen fort, und der Tod trat ein. Die Sektion zeigte eine starke Erweiterung des Magens und Pylorus. Im Duodenum zwei Divertikel, das größere hühnereigroß, angefüllt mit gelbgrauen Chymusmassen und von hinten her die Pars descendens duodeni stenoisierend.

Eine röntgenologisch konstatierte Magenretention fand sich, wie erwähnt, auch in Cases Parallelfall. Auch in unserem Falle ist es vielleicht nicht unmöglich, daß das Duodenaldivertikel die Schuld an der Retention und dem schweren Retentionserbrechen, das die Patientin ins Krankenhaus führte, trug. In jedem Falle muß die vorgenommene Gastroenterostomie von großem Nutzen sein.

Die pathogenetischen Erwägungen zusammenfassend möchte ich sagen, daß ich es für wahrscheinlich halte, daß in diesen Fällen von dem Duodenaldivertikel aus sich eine katarrhale Duodenitis von wechselnder Intensität mit abwechselnder Anschwellung und Abschwellung der Einmündungsstelle der Ampulla Vateri entwickelt hat, und daß während der Anschwellungsperioden eine sekundäre Erweiterung der als normal-anatomische Variation angenommenen Ampulle eingetreten ist mit Insuffizienz der Ampullenmündung. Während der Anschwellung hat infektiöser Duodenalinhalt in die Ampulle, eventuell auch in die Pankreasgänge hineingelangen und dann einen aszendierenden Duktuskatarrh und eine chronische Entzündung im Pankreas unterhalten können; bei akuter Verstopfung kann auf der Basis dieser chronischen Pankreatitis eine Pankreasnekrose sich entwickeln.

Eine Ausfüllung einer erweiterten Ampulla vateri auf dem Röntgenbilde muß stets als ein wertvoller Fingerzeig auf die Wahrscheinlichkeit einer chronischen Pankreatitis betrachtet werden und zu klinischer Spezialuntersuchung der Pankreasfunktion mahnen.

Im einzelnen Falle, wo die Verhältnisse vielleicht nicht so klar wie in unserem Falle hier liegen, am Röntgenbilde zu entscheiden, ob eine Ausbuchtung des Duodenalschattens an dieser Stelle von einer erweiterten Ampulla Vateri oder nur einem „diverticule périvatérien" herrührt, kann natürlich bisweilen auf unüberwindliche Schwierigkeiten stoßen. Bei der Entscheidung hat man sich sowohl an die Form- als an die Lage- und Größenverhältnisse zu halten. Eine oval längliche, hauptsächlich in der Richtung von unten nach oben verlaufende Ausbuchtung ist bereits in hohem Grade verdächtig, die Ampulla als anatomische Unterlage zu haben; kommt außerdem eine zapfenförmige Zuspitzung nach oben hin oder eine sich verzweigende, röhrenförmige Ausfüllung hinzu, so muß dies als beweisend für eine derartige Entstehungsweise angesehen werden.

Digitized by Google

Ich halte es für nicht unmöglich, daß es sich in einem Teil derjenigen von Cases 16 Fällen mit Kontrastausfüllung in der Ampulle, wo keine Zeichen einer Pankreatitis vorhanden waren, um solche „diverticules périvatériens" anstatt — wie Case angenommen hat — einer erweiterten Ampulle gehandelt hat; die reproduzierenden Bilder weisen jedenfalls nicht die obenerwähnten diagnostischen Kennzeichen auf.

Stockholm, April 1918.

Literaturverzeichnis.

Albu, Albert: Beiträge zur Diagnostik der inneren und chirurgischen Pankreaserkrankungen. Sammlung zwangloser Abhandlungen aus dem Gebiete der Verdauungs- und Stoffwechselkrankheiten. Bd. III, H. 1, 1911.

Bauer, Theodor: Über das Duodenaldivertikel. Wien. klin. Wochenschr 1912, Nr. 23, S. 879.

Broman: Über die Existenz und Bedeutung einer kombinierten Ringmuskel- und Klappenvorrichtung im Ductus hepatopanercaticus bei gewissen Säugern, einschließlich beim Menschen. Verh. Anat. Ges., 1913.

Case, James T., Roentgen observations on the duodenum, with special reference to lesions beyond the first portion. The Amer. Journal of Roentgenology III, 1916, H. 6 und: Archives of radiology and electrotherapy. July 1917, S. 16—19; Aug. 1917, S. 87—90.

Case, James T.: Observations radiologiques sur le duodénum et plus particulièrement sur les lésions situés au delà de la première portion. Journ. de radiologie et d'electrologie. Tome III, Nr. 8, Mars, Avril 1917.

Chaoul, H.: Über ein Verfahren zur radiologischen Untersuchung des Duodenums. Deutsche Zeitschr. f. Chir. Bd. 138, S. 161.

Chaoul, H. und Stierlin, E.: Zur Diagnose und Pathologie des Ulcus duodeni. Münch. med. Wochenschr. Nr. 48—49, 1917.

Eppinger, H.: Zur Pathogenese der Fettgewebsnekrose. Zeitschr. f. experim. Pathologie Bd. 2, 1905. S. 216.

Forssell und Key: Divertikel å pars descendens duodeni, diagnosticeradt medels röntgenundersökning och operativt aflägsnadt. Nord. med. ark. 1915, Afd. II, Nr. 2.

Forssell und Key: Ein Divertikel an der Pars descendens duodeni mittels Röntgenuntersuchung diagnostiziert und operativ entfernt. Fortschritte auf dem Gebiete der Röntgenstrahlen. Bd. XXIV, S. 48.

Letulle und Nattan-Larrier: Région vatérienne du duodénum et ampoule de Vater. Bull. de la Soc. anat. de Paris. Vol. 73, 1898.

Oddi: D'une disposition à sphincter spéciale de l'ouverture du canal cholédoque. Arch. ital. de biol., T. VIII, 1887.

Opie: The relation of cholelithiasis to disease of the pancreas. The Journ. of the Amer. med. Assoc. 1904, 15. okt.

Opie: The causes and varieties of chron. inters. pancreatitis. Amer. Journ. of the medic. Sciences. 1912.

Polya: Über die Pathogenese der acuten Pankreaserkrankungen. Verh. d. Deutsch. Gesellsch. f. Chir. 1910, S. 162.

Rietz, T.: Über die normale und abnorme Entwicklung der extrahepatischen Gallenwege. Nord. med. ark. Bd. 50, Afd. I, Nr. 2.

Robson und Cammidge: The pancreas, its surgery and pathology. London 1907.

Rosenbach: Gallenstauung im Ductus Wirsungianus durch Stein in der Papilla Vateri als Ursache einer akuten Pankreasnekrose mit galliger Peritonitis. Münch. med. Wochensch. 1918, Nr. 7, S. 185.

Rosenthal, Th.: Können Duodenaldivertikel eine klinische Bedeutung erlangen? Med. Klin. 1908. Nr. 37, S. 142.

Wilkie, D. P. D.: Duodenal diverticula and duplicature of the duodenal wall. Edinburgh Medical Journal, Sept. 1913, Vol. XI, S. 219.

Digitized by Google

Aus dem Maria-Krankenhause (Chefarzt Dr. Einar Key) und aus dem Röntgeninstitut des Serafimerlazaretts in Stockholm (Professor Gösta Forssell).

Fall von verkalktem Aneurysma in der Arteria renalis.

Von

Einar Key und Åke Åkerlund.

(Hierzu Tafel XXXVI, Fig. 1 und Tafel XXXVII.)

Der hier in Rede stehende Fall ist sowohl vom klinischen als auch röntgenologischen Gesichtspunkt aus von so großem Interesse, daß uns die Veröffentlichung desselben wünschenswert erscheint.

Frau, 57 Jahre alt, unverheiratet. Maria-Krankenhaus 1917. Nr. 271. Die Patientin erkrankte vor drei Wochen mit Symptomen von Zystitis, Schmerzen im Kreuz und hohem Fieber. In der ersten Woche soll die Temperatur bis auf 40,2° gestiegen sein. Pat. gibt an, daß Blut im Harn vorgekommen sei. Sie wurde den 1. III. in das Krankenhaus aufgenommen.

Status praesens: Die Patientin wird von starken Kopfschmerzen geplagt; muß ungefähr alle zwei Stunden Urin lassen; klagt über Beschwerden in der Blasengegend zu Ende des Wasserlassens. Temperatur 39°, Lungen und Herz ohne Befund. Nieren nicht palpabel. Empfindlichkeit in der linken Lumbalregion. Der Harn etwas trübe, 0 Alb., sauer. Im Zentrifugat zahlreiche Leukozyten, keine roten Blutkörperchen, Stäbchen.

Die Diagnose wurde auf akute Zystitis und linksseitige Pyelitis gestellt. Der Patientin wurden Urinantiseptika, reichlich Wassertrinken und Blasenspülungen verordnet.

Die Temperatur ging zuerst herunter, so daß die Patientin den 3. III. morgens nur 36,8° hatte. Am Abend war die Temperatur auf 38,3° gestiegen, den 4. III. morgens auf 39,5° und am Abend auf 40,1°. Dann fiel die Temperatur rasch, und die Patientin war nach dem 7. III. fieberfrei.

Wie aus der Krankengeschichte hervorgeht, hatte die Patientin bei der Aufnahme Symptome von linksseitiger Pyelitis. Nach Angabe der Patientin war Blut im Urin beobachtet worden, was gewissermaßen dafür sprach, daß die Pyelitis vielleicht durch Steine kompliziert wurde. Deswegen wurde den 16. III. im Röntgeninstitut des Serafimerlazaretts eine Röntgenuntersuchung vorgenommen. (Dr. Åkerlund.)

Auf der ersten Nierenplatte von der linken Seite, mit gewöhnlicher Blendereinstellung unterhalb des vorderen Brustkorbrandes und in Projektionsrichtung nach oben und etwas nach außen aufgenommen, wurde in der Hilusgegend am unteren Rande der 12. Rippe ein gut erbsengroßer, fast kreisrunder Schatten mit scharfer, schalenförmig verdichteter Kontur beobachtet. Um die Lage der schattengebenden Bildung im Verhältnis zur Niere zu ermitteln, wurde mit Einstellung oberhalb des Brustkorbrandes und Projektionsrichtung nach unten und innen eine neue Platte aufgenommen. Es stellte sich heraus, daß der erbsengroße Schatten im Nierenhilus seine Lage im Verhältnis zur Nierenkontur unverändert beibehielt.

Die Frage war nun, welcher Art dieses Gebilde sein konnte. — Verschiedenerlei Bildungen — außer den Nierensteinen selbst — kommen in derartigen Fällen hier in Betracht. Sie sind als Fehlerquellen bei der röntgenologischen Nierensteindiagnose in Albers-Schönbergs Röntgentechnik (4. Aufl. 1913), ferner in den Übersichtsarbeiten über die Nierenröntgenologie von Haenisch 1908, Immelmann 1913, Rubaschow 1913 und Burchard 1913 aufgenommen. Folgende Zusammenstellung der hier in Betracht kommenden Fehlerquellen stammt von diesen Verfassern.

Kalkherde in Rippen und Rippenknorpeln in den Querfortsätzen der Lendenwirbel, Rippenanlagen an den Querfortsätzen der obersten Lendenwirbel, oder abgebrochenen Teilen von Rippen oder Querfortsätzen.

Kalkablagerungen innerhalb der Niere selbst bei Tuberkulose oder innerhalb eines Pyonephrosesackes. Verkalkung innerhalb der Nebenniere.

Verkalkte Mesenterial- und Retroperitonealdrüsen.

Kalkhaltige Pankreassteine oder Gallensteine, die eventuell in den Darm eingewandert sind, Enterolithen, Fruchtkerne (von Pfirsichen, Kirschen, Pflaumen, Datteln) und Corpora aliena im Darm.

Verkalkte Appendix epiploica, Konkremente in alten Peritonealadhärenzen und Verkalkungen in Laparotomienarben, Verkalkungen in der Bauchaorta bei Atheromatose.

Nicht aufgelöste Eisen- oder Salolpillen und -kapseln, Wismutreste oder dergleichen nach Röntgenuntersuchung des Digestionskanals oder Überreste von intramuskulären Jodipininjektionen.

Verkalkte Parasiten (Cysticercus, Trichinen).

Digitized by Google

Narbenbildung oder chronische Induration des Nierenparenchymes oder verkalktes Blutgerinnsel (bei Nierenkarzinom).

Schließlich harte Warzenbildungen in der Haut auf der Rückenseite.

Folgende kasuistische Mitteilungen über Fehldiagnosen oder konkrementartige Röntgenbefunde haben das Verzeichnis über die Fehlerquellen des weiteren vervollständigt.

Kleine Tumörchen im Nierenparenchym (Strauß).

Verkalkungen in der Blasen-, Uretär- ev. der Pelviswand bei Bilharziosis (Lotsy —14).

Fibroma pendulum am Rücken (Orhan-Bey —14).

Verkalkte Nierenzyste (Case —15).

Haselnußgroße, ovale Verkalkung einer der Nierengegend oder dem retroperitonealen Gewebe in der Hilusgegend angehörigen Vene (Ponzio —13).

Von Åkerlund sind schließlich konkrementähnliche Schatten in der Nierengegend mit folgender sehr ungewöhnlicher Unterlage beobachtet worden.

Kugelförmige Blutgerinnsel, teilweise verkalkt, in einer hydronephrotisch veränderten Niere.

Verkalkungen in Nierentumoren, Hypernephrome. Kalkinkrustationen an der Nierenbeckenwand (bei Pyelitis calculosa) bei einem Fall von Hydropyonephrose.

Bei der Durchmusterung aller dieser Fehlerquellen schien keine derselben für diesen Fall in Frage kommen zu können. Möglicherweise hätte der erwähnte Schatten als durch eine verkalkte Drüse verursacht erklärt werden können. Der Drüsenschatten pflegt ja gewöhnlich gewisse charakteristische Kennzeichen zu haben (fleckige „maulbeerartige" Zeichnung, „als wenn er aus vielen Bröckeln bestände", und verwischte häufig wellige oder zerfetzte, den Drüsenbau markierende Konturen), die mit dem Aussehen des Schattens in diesem Falle nicht übereinstimmten, aber zuweilen hat er „einen hellen Kern (erinnert sogar an einen Ring); seine Umrisse sind minder scharf als die der Steine" (Rubaschow). Der Schatten in diesem Fall zeigte jedoch eine so scharfe, schalenförmig verdichtete Kontur und einen weniger dichten Kern ohne irgendwelche Strukturzeichnung, so daß wir einen Drüsenschatten ausschließen zu können glaubten.

Vom röntgenologischen Gesichtspunkte aus blieb demnach nichts anderes übrig, als einen Nierenstein anzunehmen, und wegen des Charakters des Schattens wurde die Möglichkeit eines Steines mit einem Kern von Uraten und einer Schale von Phosphatkarbonat angedeutet.

Obgleich derartige Nierensteine, bei denen auf der Nierenplatte eine Schichtung hervortritt, nicht die gewöhnlichsten sind, so sind sie verschiedentlich beschrieben (C. und P. Llaberia, Immelmann) und auch in dem hiesigen Röntgeninstitut mehrmals beobachtet worden.

Da ferner bekannt ist, daß kleinere Harnsäuresteine häufig gerade infolge einer Schale von Kalksalzen auf der Röntgenplatte hervortreten (C. und P. Llaberia, Rubaschow), so lag es nahe, die Erklärung für das etwas ungewöhnliche Nierenkonkrementbild in diesem Verhalten zu suchen, und zwar in Analogie mit dem Verhalten bei Gallenkonkrementen, wo der typische Schatten eine Ringform hat (Albers-Schönberg), die durch eine Kalkschale um den Kern von Cholesterin und Gallepigment verursacht wird.

Das abgegebene Röntgengutachten lautete wie folgt (Fig. 1): „Der rechte Nierenschatten 5 cm breit, 11 cm lang, der untere Pol desselben erstreckte sich bis zu einer Ebene durch den unteren Rand des zweiten Lendenwirbels. Der linke Nierenschatten 5 cm breit, $10^1/_2$ cm lang, der untere Pol erstreckte sich bis zu einer Ebene durch den unteren Rand des zweiten Lendenwirbels. Im linken Hilus ein reichlich erbsengroßer, gerundeter Konkrementschatten mit schalenförmiger Verdichtung an der Oberfläche (Uratstein mit Phosphatkarbonatschale?). In der rechten Seite des kleinen Beckens ein rosinenkerngroßer Schatten in der Gegend der rechten Spina ischiadica, wahrscheinlich ein Phlebolitschatten."

Vom klinischen Gesichtspunkt aus widersprachen indessen verschiedene Umstände der Annahme, daß dieser Schatten von einem Konkrement herrührte. Der Harn war bei wiederholten Untersuchungen sauer und dies machte es höchst unwahrscheinlich, daß ein Uratstein mit sekundärer Phosphatkarbonatschale vorlag.

Den 22. III. wurde zystoskopische Untersuchung vorgenommen. Die Blase war von normalem Aussehen. Beide Ureteren wurden katheterisiert. Normale Sekretion von beiden Seiten her. Der Blasenharn klar, schwach sauer, 0 Alb., im Zentrifugat Epithelzellen, wenige Leukozyten, keine roten Blutkörperchen, vereinzelte hyaline Zylinder, Bakterien. Der Harn aus der linken und rechten Niere normal; kein Wachstum auf Agar oder Bouillon.

Der Harn aus der linken Niere war demnach frei von Bakterien und auch im übrigen normal. Wäre die Pyelitis mit Steinen kompliziert gewesen, so wäre aller Wahrscheinlichkeit nach die Infektion nicht so schnell gehoben worden, und man hätte im Sediment wenigstens einige Leukozyten und rote Blutkörperchen antreffen müssen. Vom klinischen Gesichtspunkt aus war man daher der röntgenologischen Diagnose gegenüber etwas skeptisch. Man beschloß daher noch eine röntgenologische Untersuchung vorzunehmen, um durch Einstellung in einigen weiteren verschiedenen Richtungen zu versuchen, die Lage des schattengebenden Gegenstandes im Verhältnis zur Niere und dem Nierenbecken zu kontrollieren.

Digitized by Google

Den 27. III. wurde eine neue Röntgenuntersuchung vorgenommen (Åkerlund), wobei der linke Nierenschatten mit so verschiedenen Projektionsrichtungen wie möglich, teils von außen, teils von innen, wie auch von oben und von unten eingestellt wurde. Der oben beschriebene Schatten war nach wie vor vorhanden und behielt unverändert seine Lage in der Hilusgegend der linken Niere bei.

Es war hier somit durch wiederholte Röntgenuntersuchungen das Vorhandensein eines gerundeten, erbsengroßen Schattens konstatiert worden, der bei verschiedenen Untersuchungen und bei den verschiedensten Projektionsrichtungen (von oben, von unten, von außen, von innen) stets am Hilus des Nierenschattens stehen blieb. Es schien also keinem Zweifel unterlegen zu sein, daß der Körper, der den Schatten verursachte, an der Stelle des Nierenbeckens, eventuell im benachbarten Nierenparenchym lag.

Durch Pyelographie hätte die röntgenologische Untersuchung vervollständigt werden können, aber, da man es für unwahrscheinlich hielt, daß sie in diesem Falle weitere Aufschlüsse von Wert gewähren würde, und da eine Pyelographie nicht unnötigerweise vorgenommen werden darf, nahm man davon Abstand.

Den 30. III. wurde Operation vorgenommen (Key). Die Niere, die kleiner war als normal, wurde mit Leichtigkeit herausluxiert. Gleich außerhalb der Pelvis traf man auf eine etwas weniger als haselnußgroße, harte, runde Bildung, die mit der Arteria renalis, gleich zentral von deren Teilung, lose verwachsen zu sein schien. Der Tumor sah aus und fühlte sich an wie eine verkalkte Lymphdrüse. Bei einem Versuch, denselben zu exstirpieren, wurde er anfänglich bis auf eine kleinere, mit der Arterie verwachsene Stelle mit Leichtigkeit isoliert. Bei Versuchen, diese loszulösen, spritzte ein starker Blutstrom hervor, der dadurch gestillt wurde, daß eine Peansche Arterienklemme auf die Arteria renalis gesetzt wurde. Es stellte sich heraus, daß das drüsenähnliche Gebilde aus einem sackförmigen Aneurysma mit verkalkter Wand und einer schmalen, äußerst dünnwandigen Verbindung mit der Arteria renalis bestand. Bei Palpation des Gebildes war auf Grund der Verkalkung in der Wand keine Pulsation zu fühlen. Durch die auf die Arteria renalis aufgesetzte Klemme war die Niere in ihrem ganzen Umfang anämisch geworden. Es wurde Nephrektomie gemacht. Ein Drainrohr wurde eingelegt, im übrigen Etagensuturen. Heilung p. pr.

Den 14. IV. Der Harn ohne Befund. Wassermanns Reaktion negativ.

Den 15. IV. Die Patientin wird als gesund entlassen.

Die exstirpierte Niere wurde von Prof. U. Quensel untersucht, der folgende Beschreibung abgegeben hat:

„Die exstipierte linke Niere mißt in der Länge 8,5 cm, in der Breite 4 cm und in der Dicke 3 cm. Der Ureter und die Vena renalis sind von gewöhnlichem Aussehen und Verlauf. Die Arteria renalis ist kurz vor ihrer Teilung in zwei Hauptäste, von welchen der eine am oberen, der andere am unteren Teil des Hilus in das Nierenparenchym eindringt, abgeschnitten. An der hinteren Oberfläche der Arterie bei der vorerwähnten Teilungsstelle befindet sich ein festes, gelbweißes, rundes Gebilde, das im Durchmesser ungefähr 9 mm mißt. Bei der Einführung einer Sonde in die Arteria renalis gelangt diese ohne Schwierigkeit in das genannte Gebilde hinein, die demnach mit dem Lumen der Arterie zusammenhängt. Nach dem Aufschneiden findet man, daß fragliche Bildung ein zum Teil mit Gerinnsel gefülltes Lumen hat, und daß ihre Wand 2—5 mm an Dicke mißt und zum Teil verkalkt ist. (Fig. 2 und 3.)

Pathol. anat. Diagnose: Aneurysma arteriae renalis sin.

Auf der Schnittfläche ist das Nierenparenchym blaß ohne markante Veränderungen. Bei mikroskopischer Untersuchung sieht man einzelne kleine Rundzelleninfiltrate unter der Kapsel und hier und da sehr kleine Blutungsherde. Mäßige Zylinderbildung. Im übrigen keine bemerkenswerten Veränderungen."

Soweit wir aus der Literatur ersehen können, ist der röntgenologische Befund in diesem Fall ganz einzig in seiner Art. Die Lage des kleinen verkalkten Aneurysmas ganz dicht an der Nierenpelvis verursachte, daß bei photographischen Aufnahmen eine Verschiebung seines Schattens im Verhältnis zum Nierenschatten in verschiedenen Richtungen nicht erhalten wurde.

Natürlich wird sich jetzt die Frage erheben, ob nicht die Fehldiagnose hätte vermieden werden können. Wenn man die Röntgenbilder nun nach der Operation prüft, scheint es, als ob der Schatten vielleicht etwas zu hoch liegt, als daß er ganz in das Gebiet der Pelvis hätte fallen können.

Das Nierenbecken war sehr klein, und es ist daher wahrscheinlich, daß die in Aussicht genommene, aber nicht ausgeführte Pyelographie hätte zeigen können, daß die Bildung außerhalb des Nierenbeckens lag. Es ist jedoch möglich, daß der hart am Nierenbecken liegende Aneurysmasack vom Collargolschatten verdeckt worden ist, und daß somit eine Pyelographie angebracht gewesen wäre, um die Diagnose Steine des weiteren zu bestärken.

Hätten die Röntgenbilder detailreicher dargestellt werden können (vgl. die Präparat-

Digitized by Google

röntgenogramme Fig. 4 und 5), so wäre man sich vielleicht weniger sicher über die Steindiagnose gewesen. Auf den Präparatbildern sieht man z. B. eine Andeutung von alveolärer Zeichnung an dem schattenbildenden Körper, die offenbar durch verschieden starke Kalklagerung an verschiedenen Partien der Aneurysmawand verursacht worden ist. Ferner fehlt die Kalkschale an einem kleinen, scharf begrenzten Teil der ringförmigen Kontur (der Abgangsstelle des Aneurysmasackes entsprechend, der auf dem Profilbild zu sehen ist). Bei einer Nachprüfung der Originalplatten stellte sich heraus, daß diese Kluft im Kalkschalenring auch auf diesen hervortritt, obgleich vom unteren Rande der 12. Rippe verdeckt, weshalb sie der Aufmerksamkeit entgangen ist. Schließlich zeigt der ringartige Kalkschatten in den Teilen, die dem Defekt im Ringe gegenüberliegen, eine erheblich größere Dicke, als an den übrigen Teilen, wodurch die Form des Schattens mehr einem türkischen Halbmond als einem Ring ähnlich ist; auch diese Halbmondform ist auf den Originalbildern bemerkbar, wenngleich nicht so deutlich wie auf den Präparatphotographien.

Es ist klar, daß, wenn diese drei nun hervorgehobenen Charaktere, die Strukturzeichnung, der Schalendefekt und die Halbmondform deutlich ausgesprochen gewesen und in den Originalplatten beobachtet worden wären, sie bis zu einem gewissen Grade gegen die Annahme von Konkrement gesprochen hätten. Wären diese Kennzeichen eines Aneurysmas zuvor bekannt gewesen, so hätte möglicherweise die richtige Diagnose gestellt werden können.

In der Literatur finden sich sehr wenig Angaben über röntgenologisch nachweisbare Arterienverkalkungen oder Aneurysmen in der Bauchhöhle.

Hesse hat über einen Fall von Aneurysma abdominalis berichtet, der klinisch diagnostiziert und (nach Mors wegen Ruptur des Aneurysmas) durch Autopsie konstatiert worden ist. Dieses zeigte sich auf dem Röntgenbild wie ein kompakter Schatten unterhalb des Tripus Halleri.

Haenisch hat bereits einen ähnlichen Fall von Aneurysma an der Bauchaorta demonstriert (IX. Kongr. d. Deutschen Röntgengesellschaft, Berlin 1913).

Fenwick hat Mediaverkalkung an der Teilungsstelle der Aorta und Albers-Schönberg solche in der Arteria iliaca beobachtet.

Dietlen sagt 1913 in Rieder-Rosenthals Röntgenkunde, daß noch keine sicheren Röntgenbefunde von eventueller Verkalkung der Bauchaorta oder der Splanchniengefäße gemacht worden seien.

Noch 1914 betont Krause in Groedels Atlas, daß es freilich bei Röntgenaufnahme von Organpräparaten (Gehirn, Herz, Nieren) längst gelungen sei, gute Bilder von arteriosklerotischen Gefäßen innerhalb dieser Organe zu erzielen, daß es aber bis dahin nicht möglich gewesen sei, dieselben Befunde an Lebenden darzustellen.

Von weiteren Fortschritten auf diesem Gebiet während der letzten Jahre hat man nichts erfahren.

Abgesehen von Ponzios Fall, der in Obenstehendem unter den Fehlerquellen bei der Nierendiagnostik erwähnt worden ist, scheint unser Fall also völlig isoliert in der Literatur dazustehen; mit Ponzios Fall hat er dagegen so viele Berührungspunkte, daß ein ausführlicheres Referat desselben hier am Platze zu sein scheint.

Es handelte sich um eine 53jährige Frau, die seit sechs Monaten an Entkräftung, Abmagerung, Hämaturie sowie Schmerzen in der rechten Lendengegend gelitten hatte. Die Röntgenuntersuchung zeigte außer einem vergrößerten Nierenschatten mit gesenktem unteren Pol, der bis zur gleichen Höhe wie die Crista iliaca reichte, in der Gegend des Hilus bis zur gleichen Höhe wie der untere Rand der 12. Rippe reichte, einen Schatten mit der sehr deutlichen Kontur eines ovalen, haselnußgroßen Körpers, der als Beckenstein gedeutet wurde. — Bei der Operation stellte sich heraus, daß die Vergrößerung des unteren Nierenpols durch eine apfelsinengroße Zyste (Endotheliom) verursacht war, die verwachsen war, und die bei den

Digitized by Google

Versuchen, die Adhärenzen zu lösen, zerriß. In der Pelvis fand sich keine Spur von Konkrement. Bei Untersuchung der Nierenlage nach beendigter Nephrektomie wurde in der medialen Wand derselben ein ovaler haselnußgroßer, harter Körper angetroffen, der zwischen zwei Ligaturen entfernt wurde. Der exstirpierte Körper war relativ leicht, hatte eine glatte Oberfläche und war so hart, daß man ihn durchsägen mußte, um den Inhalt zu untersuchen; dieser bestand aus frischem Blutgerinnsel. Bei histologischer Untersuchung der umgebenden Kalkschale beobachtete man die charakteristische Struktur einer großen Vene („d'une grosse veine")[1]: Das Endothel war gut beibehalten, ebenso die Tunica muscularis und die Adventitia; die Media war nekrotisiert und verkalkt und zum Teil „ossifiziert". Die exakte Ausgangsstelle dieser Vene konnte nicht angegeben werden.

Ein Aneurysma in der Arteria renalis ist sehr selten. Skillern hat einen Fall beschrieben und 26 Fälle aus der Literatur gesammelt. Die meisten sind nach Trauma entstanden, und häufig machen sie sich erst mehrere Jahre nach dem Trauma bemerkbar. Die Aneurysmen können entweder am Hauptstamm bzw. den beiden Hauptästen oder an einem terminalen Ast sitzen. Sie sind entweder sackförmig oder spindelförmig und können mannskopfgroß werden.

Die Diagnose ist bisher in keinem Falle gestellt worden. In einigen Fällen ist in der Lumbalregion eine Geschwulst palpabel. Pulsationen scheinen in keinem Falle beobachtet worden zu sein. Morris hörte in seinem Fall ein systolisches Blasegeräusch.

Die Prognose ist äußerst schlecht, und die Gefahr, daß der Patient wegen Blutung aus dem Aneurysma zugrunde geht, ist sehr groß. Nach Skillern sind 5 Fälle operiert worden, von welchen einer zu Mors geführt hat. Von denjenigen, die nicht operiert wurden, sind die meisten infolge von Blutung zugrunde gegangen. Banard hat einen interessanten Fall mitgeteilt. Ein neunjähriges Kind fiel von einem Schaukelpferd und schlug mit der Seite auf. Tags darauf wurde wegen einer intraperitonealen Blutung Operation vorgenommen, von der man annahm, daß sie aus einer kleinen Leberruptur kam, diese wurde tamponiert. Der Fall ging zu Mors, und bei der Sektion wurde festgestellt, daß die Blutung durch ein verkalktes, haselnußgroßes Aneurysma am oberen Ast der Arteria renalis verursacht worden war.

Es ließe sich darüber streiten, ob es in dem vorliegenden Fall besser gewesen wäre, das Aneurysma zu exstirpieren und eine Gefäßsutur zu machen, anstatt Nephrektomie vorzunehmen.

Die Verbindung zwischen der Arterie und dem Aneurysmasack war so klein, daß es technisch möglich gewesen sein durfte, dieselbe durch Seitensuturen zu schließen. Eine Schwierigkeit hierfür bestand jedoch insofern, als das Aneurysma sehr nahe an der Gabelung der Arterie saß. Als die Blutung entstand, wurde dieselbe durch Aufsetzen einer kräftigen Peanschen Klemme auf die Arteria renalis gestillt, wodurch die Niere vollständig anämisch wurde. Inwiefern die Nierenzellen während der Zeit, die für das Instandsetzen des Instrumentariums für Gefäßsuturierung und für Anlage der Suturen erforderlich war, irreparablen Schaden genommen hatten, ist schwer oder unmöglich zu entscheiden. Wahrscheinlich scheint es, daß sich die Niere wieder hätte erholen können, falls die Zirkulation dauernd hätte wiederhergestellt werden können. Aller Wahrscheinlichkeit nach wäre dies jedoch nicht möglich gewesen, denn die Intima dürfte durch die kräftige Peansche Klemme so beschädigt worden sein, daß bald eine Thrombose entstanden wäre, falls der Kreislauf anfänglich hätte wiederhergestellt werden können. Aus diesem Grunde wurde Nephrektomie vorgenommen, und man entschloß sich um so leichter hierzu, als die Niere abnorm klein war.

Unsere Patientin gab an, daß sie Blut im Harn bemerkt hatte, und es liegt kein Grund vor, diese ihre Angabe zu bezweifeln. Bei der mikroskopischen Untersuchung der Niere wurden im Nierenparenchym kleine Blutungsherde angetroffen. Die Entstehung derselben wie auch das Vorkommen von Blut im Urin dürfte durch die Annahme von Zirkulationsstörungen in der Niere erklärt werden können.

---

[1]) Vergl. auch das Referat in „Fortschritte auf dem Gebiete der Röntgenstrahlen", Band XX.

Digitized by Google

Literaturverzeichnis.

Albers-Schönberg: Die Röntgentechnik, 4. Aufl., 1913.
Burchard, A.: Die Röntgenologische Nierendiagnostik. Fortschritte a. d. Gebiete der Röntgenstrahlen 1913, Band XX.
Case, I. T.: Verkalkte Cysta einer Niere. Amer. Journ. of Roentgenology 1915, Nr. 3.
Dietlen, Hans: Die Röntgenuntersuchung von Herz, Gefäßen und Perikard. Aus Rieder-Rosenthals Röntgenkunde 1913, Band I.
Groedel, Franz M.: Die Röntgendiagnostik der Herz- und Gefäßerkrankungen. Bibliothek d. physik.-medizin. Techniken von Heinz Bauer 1912, Band 2.
Haenisch, G. Fedor: Röntgendiagnostik des uropoëtischen Systems. Ergänzungsband XX zu Fortschritte a. d. Gebiete der Röntgenstrahlen 1908.
Hesse, E.: Aneurysma Aortae Abdominalis. Fortschr. XIV, 3, S. 228.
Immelmann: Das Röntgenverfahren bei Erkrankungen der Harnorgane. Bibliothek d. physik.-medizin. Techniken von Heinz Bauer 1913, Band 5.
Krause, Paul: Die Röntgenuntersuchung der Gefäße, Röntgendiagnostik in der inneren Medizin. Lehmanns med. Atl. Bd. VII.
Köhler, Alban: Grenzen des Normalen und Anfänge des Pathologischen im Röntgenbilde, 2. Aufl. 1915.
Llaberia, Comas und Prió: Einige Betrachtungen über die Diagnose von Nierensteinen mit Hilfe der Röntgenstrahlen. Fortschritte a. d. Gebiete der Röntgenstrahlen 1901, Band V.
Lotsy: Bilharziosis der Blase und Ureteren im Röntgenbild, zugleich ein Beitrag zu den Fehlerquellen bei Steinuntersuchung des Harnsystems. Fortschritte Bd. XXI, S. 238.
Orhan-Bey: Röntgenschatten in der Nierengegend durch Fibroma pendulum erzeugt. Beitr. z. klin. Chir., 1914, S. 96, Bd. XCIV.
Ponzio, Mario: Contribution à l'étude radiodiagnostique des pseudocalculs du rein. Archives d'électricité médicale 1913, Nr. 354.
Rubaschow, S.: Die Röntgenologie im Dienste der urologischen Chirurgie. Zeitschr. f. urolog. Chirurgie, Bd. I, 1913.
Skillern: The Journal of the American Medic. Association 1906, Vol. 56, S. 37.
Strauß: Verhandl. d. D. Gesellsch. f. Urologie 1909.
Telemann, Walter: Untersuchungen über die röntgenologische Darstellbarkeit von Steinen des harnleitenden Apparates. Deutsche med. Wochenschr. 1911, Nr. 21, S. 977.

Internationale Fachliteratur.

a) Vereine und Kongresse.

Berliner Röntgenvereinigung. 20. I. 1918.

Diskussion

zum Vortrag von Dr. Bucky auf Seite 453.

1. Bucky: Es sind mir einige Briefe zugegangen. Von Herrn Professor Koch bekam ich folgendes Schreiben:

Sehr geehrter Herr Doktor!

Auf Ihr Schreiben vom 30. November bedauere ich Ihnen mitteilen zu müssen, daß ich aller Voraussicht nach am 14. Dezember nicht werde an dem Diskussionsabend teilnehmen können. Ich bin als z. Zt. einziger Leiter meines großindustriellen Unternehmens schwer abkömmlich. Im übrigen kann ich Ihnen nicht verhehlen, daß ich mir von einem solchen Diskussionsabend in bezug auf die gasfreie Röntgenröhre eine Klärung nicht verspreche. An solchen Diskussionsabenden wird das Wort nicht nur begehrt von solchen, die unterrichtet sind, sondern zuweilen auch von solchen, die sich nur für unterrichtet halten und manchmal auch von solchen, die, sei es allgemein bekannt oder nicht, einseitig interessiert sind. Daß was ich zur Frage selbst gegebenenfalls zu sagen hätte, wird auch mit Rücksicht auf den Umstand, daß die Firma Koch & Sterzel zurzeit alleinige Lizenzträgerin der Lilienfeldschen Schutzrechte ist, nicht das Gewicht haben, welche nach meiner Meinung meine bisher in allen Fragen bewiesene Objektivität verdient. Wenn etwas geeignet ist zur Klärung der Frage der gasfreien Röntgenröhren beizutragen, so sind es exakte Messungen und die Veröffentlichungen dieser Ergebnisse. In dieser Beziehung ist für die Lilienfeldröhre schon vieles, noch mehr für die Coolidgeröhre getan worden. Hauptsächlich seitens englisch-amerikanischer Physiker, aber auch von deutscher Seite. Anhand der Veröffentlichungen, die die absolute und

Digitized by Google

weitgehende Überlegenheit der Lilienfeld-Röntgenröhre gegenüber der Coolidgeröhre dokumentieren, kann sich jeder, der objektiv prüft, über den vergleichweisen Wert der beiden gasfreien Röntgenröhren volle Klarheit verschaffen, die, was die physikalische Seite der schwebenden Fragen anlangt, nicht gefördert wird durch einen Diskussionsabend, dem im wesentlichen Nicht-Physiker beiwohnen werden. Die fortgesetzten Bemühungen der der Lilienfeldröhre nach außen hin scheinbar feindlich Gegenüberstehenden, Anteil an der Ausnutzung der Lilienfeldschen Schutzrechte oder diese selbst zu erlangen, lassen erkennen, daß die Fachwelt sich im stillen über den vergleichweisen Wert der beiden gasfreien Röntgenröhren längst im klaren ist.

Ich würde Ihnen dankbar sein, wenn Sie das vorliegende Schreiben unter den Teilnehmern am Diskussionsabend würden zirkulieren lassen.

Dresden, den 4. Dezember 1917. Mit vorzüglicher Hochachtung

F. J. Koch.

Es erübrigt sich wohl zu diesem Schreiben eine weitere Bemerkung zu machen.

Herr Professor Holzknecht bedauert wegen Paßschwierigkeiten nicht am heutigen Abend teilnehmen zu können; er hat mich gebeten, Ihnen mitzuteilen, daß er eine Entscheidung für eines der beiden Röhrensysteme noch nicht für spruchreif hält.

Herr Professor Albers-Schönberg bedauert gleichfalls verhindert zu sein, heute nach Berlin zu kommen, er verweist im übrigen auf seine ausführliche Arbeit über das heutige Thema in den Fortschritten auf dem Gebiete der Röntgenstrahlen.

2. Herr H. E. Schmidt: Ich schließe mich Herrn Dr. Bucky insofern völlig an, als ich die gasfreien Röhren gleichfalls für einen großen Fortschritt in technischer Beziehung halte. Ob therapeutisch damit etwas Wesentliches gewonnen ist, erscheint mir sehr fraglich. Besonders möchte ich zur Vorsicht bei der Anwendung extrem harter Strahlen raten, die uns ja die neuen gasfreien Röhren zu liefern imstande sind. Ich verweise auf den von Franz publizierten Fall, in welchem nach Behandlung mit extrem harten Strahlen der Coolidgeröhre eine schwere Verbrennung der Darmschleimhaut zustande kam, die zum Exitus führte. Das mit der gleichen Dosis bestrahlte Karzinom der Portio und des linken Parametrium dagegen war trotz Applikation einer Strahlenmenge, die zu einer Ulzeration der benachbarten Darmschleimhaut führte, nicht geheilt. Diese Tatsache läßt die Aussichten auf eine erfolgreiche Strahlenbehandlung des tiefgelegenen Karzinoms recht trostlos erscheinen.

Außerdem laufen wir bei der Anwendung extrem harter Strahlen Gefahr, in der Tiefe Organe zu schädigen, deren Radiosensibilität größer ist als die der Haut, ohne daß die Haut eine sichtbare Reaktion zu zeigen braucht; mit anderen Worten: für die extrem harten Strahlen scheidet die Haut als Testobjekt aus, und wir tappen mit der Dosierung völlig im Dunkeln.

3. Herr v. Dechend-Hamburg: Ich bin in der Lage, zur Klärung der Frage, welche von den zurzeit existierenden Röntgenröhren als die beste anzusehen ist, einiges Material beizubringen. Ich bemerke vorweg, daß dasselbe physikalischer und nicht medizinischer Natur ist.

Die Versuche, auf die ich mich stütze, sind im Frühjahr 1917 gemeinschaftlich mit Dr. Wintz und Diplomingenieur Iten in der Erlanger Frauenklinik angestellt und haben gerade das Ziel verfolgt, vergleichende Messungen an den beiden Elektronenröhren nach Lilienfeld und Coolidge anzustellen. Die Versuche haben sich indessen nicht nur auf diese Röhren beschränkt, sondern auch noch die stärkste zurzeit existierende Ionenröhre, nämlich die Müllersche selbsthärtende Siederöhre mit umfaßt. Dieses war durchaus berechtigt, da klinische Erfahrungen und orientierende Messungen dargetan hatten, daß diese Röhre keineswegs den Elektronenröhren unterlegen ist.

Und zwar haben sich die Messungen insbesondere zum Ziel gesetzt, eine einwandfreie Messung der Härte und der Homogenität der mit diesen Röhren gewonnenen Strahlung zu bestimmen. Dazu ist in erster Linie zu bemerken, daß wohl alle bisherigen Messungen dieser Größe, mit vielleicht alleiniger Ausnahme derjenigen von Lilienfeld und Küpferle an dem Fehler leiden, daß die Sekundärstrahlung nicht berücksichtigt worden ist.

Diese Fehler sind derartig groß, daß ohne ihre Berücksichtigung Differenzen von mehreren 100% vorkommen können.

Wenn man z. B. ein Wassergefäß oder eine ähnliche absorbierende Substanz als Filter benutzt, um die Größe der Absorption festzustellen, so wird man finden, daß ein die Intensität angebendes Instrument, etwa ein Iontoquantimeter, welches unter dem Wassergefäß angebracht ist, ganz verschiedene Werte angibt, je nachdem das Röntgenstrahlenbündel einen großen oder einen kleinen Querschnitt besitzt. Wenn z. B. durch eine kleine Blende dafür gesorgt wird, daß nur ein kleiner Teil des Wassers getroffen wird, so gelangen zu der Iontoquantimeterkammer außer den Primärstrahlen nur diejenigen Sekundärstrahlen, welche in einem kleinen Wasservolumen entstehen. Vergrößern wir aber die Blende,

Digitized by Google

so bleibt der Teil der Primärstrahlen, welcher auf die Kammer fällt, natürlich der gleiche wie vorher, dagegen nimmt die in dem Wasser zerstreute Sekundärstrahlung erheblich zu. Dieser Betrag summiert sich zu den Primärstrahlen und das Meßinstrument muß dementsprechend eine sehr viel größere Dosis anzeigen als bei engem Strahlenkegel. Sie sehen also, daß die Dosis, welche Sie finden, im hohen Maße von der Blendenöffnung abhängen muß, und dementsprechend auch das Ergebnis unserer Absorptionsmessung, die ja ausschließlich auf die Dosismessung mit Filter und ohne Filter zurückzuführen ist, ebenfalls ganz verschiedene Werte ergeben wird, je nach der Öffnung des Strahlenkegels.

Dieser Fehler ist bei weichen Strahlen verhältnismäßig gering, es hat sich aber herausgestellt, daß er bei den harten Strahlen, welche man neuerdings anwendet, eine sehr erhebliche Fehlerquelle bedeutet und gewaltige Differenzen in den Angaben verschiedener Beobachter herbeizuführen vermag. Wir finden dementsprechend in der Literatur die Halbwertschicht harter Strahlen manchmal mit 10 cm angegeben und manchmal mit 7 cm, während in Wahrheit, wie unsere Versuche zeigten, der Wert von 4 cm kaum überschritten worden sein dürfte.

Die vergleichenden Messungen in Erlangen haben nun zunächst ergeben, daß die Härte, welche mit den drei Röhrenarten Lilienfeld, Coolidge und selbsthärtende Siederöhre erreicht werden kann, für alle drei Röhren die gleiche ist. Dies Ergebnis ist ja auch keineswegs verwunderlich. Voraussetzung für gleiche Härte ist ja gleiche Spannung an den Röhrenelektroden und infolgedessen muß natürlich, wenn die Röhren die gleichen Spannungen zu ertragen vermögen, auch der Härtegrad übereinstimmen. Die Messung ergab, daß die Strahlen aller drei Röhren beim Betriebe mit den benutzten Symmetrie-Instrumentarien von Reiniger eine Halbwertschicht von 11 mm Aluminium besitzen. Dies entspricht etwa 3,9 cm Wasser.

Nun ist neuerdings von verschiedenen Seiten gefunden worden, daß der Steigerung der Strahlenhärte durch die Steigerung der Röhrenmessung eine Grenze gesetzt ist. Es liegen in dieser Beziehung Versuche von sehr kompetenter Seite vor, nämlich von Rutherford, dem bekannten Physiker in Manchester. Dessen Versuche haben durch eine Untersuchung von Dessauer eine Bestätigung erfahren. Auch er findet, daß der Absorptionskoeffizient der Röntgenstrahlen von etwa 140000 Volt erregender Spannung ab zunächst konstant bleibt, um erst bei einer Spannung von 180000 Volt wieder weiter abzunehmen. Schließlich ist von Wintz und Iten das gleiche Ergebnis, hinsichtlich der Konstanz der Absorption von einer gewissen Grenze ab, festgestellt worden. Wintz und Iten fanden, daß die Härte bei einer Steigerung der Parallelfunkenstrecke von 25 auf 40 sich nicht mehr erhöhte. Um Illusionen vorzubeugen, die sich an diese Beobachtung knüpfen können, bemerke ich, daß zwar die Härte durch die Spannungssteigerung nicht mehr verbessert wird, dagegen wohl die Ausbeute an harten Röntgenstrahlen. Die aus anderen Gründen rein technischer Natur sehr erwünschte Herabsetzung der Betriebsspannung ist also leider trotzdem nicht in Aussicht zu stellen. Ob die weitere Steigerung der Härte durch Erhöhen der Spannung bis zu dem Punkte, bei welchem Dessauer das Wiederzunehmen der Härte fand, zweckmäßig für therapeutische Anwendungen ist, muß angesichts der vorhin gehörten Mitteilung von Herrn Schmidt dahingestellt bleiben.

Hinsichtlich der Härteeigenschaften wären also die drei Röhren gleichwertig. Etwas anderes ist es dagegen mit der Homogenität. Diejenige Filterdicke, welche man anwenden muß, um homogene Strahlen zu finden, bezeichnet man bekanntlich als Homogenitätspunkt. Er ergab sich

beim Lilienfeldrohr mit Hochspannungswiderstand zu 8—9 mm,
beim Lilienfeldrohr mit Zündinduktorbetrieb 6 mm Aluminium,
beim selbsthärtenden Siederohr 10—11 mm,
beim Coolidgerohr 15—16 mm.

An diesen Zahlen fällt zunächst auf, daß das Coolidgerohr hinsichtlich der Homogenität besonders ungünstig abschneidet. Die Differenz der beiden anderen Röhren ist praktisch unwesentlich, die zwischen diesen und der Coolidgeröhre dagegen schon zu beachten. Die angegebene Zahl 15—16 mm steht indessen in Übereinstimmung mit Beobachtungen von W. Friedrich in Freiburg. Es ist aber zu berücksichtigen, daß wir auch in dieser Beziehung erst im Anfang der Entwicklung stehen. So z. B. dürften die bei einer früheren Gelegenheit mitgeteilten Vorschläge von Lasser, welche zu einer Gleichspannung liefernden Apparatur führen, einen aussichtsreichen Anfang dazu bilden, die an sich gute Coolidgeröhre auch in diesem Punkt den anderen gleich zu machen.

Außer der Härte und Homogenität ist maßgebend für die Verwendbarkeit einer Röntgenröhre die Intensität der Strahlung. Auch in dieser Beziehung haben wir in Erlangen Versuche angestellt und festgestellt, daß die drei Röhrenarten Coolidge, Lilienfeld und selbsthärtende Siederöhre in dieser Be-Beziehung so ziemlich gleichwertig sind. In Anbetracht der günstigeren Lage des Homogenitätspunktes sind die Lilienfeld- und selbsthärtende Siederöhre speziell für tiefentherapeutische Zwecke natürlich geeigneter.

Ich muß hier auf einen Punkt noch hinweisen, welcher von anderer Seite meiner Ansicht nach eine irreführende Darstellung erfahren hat. Küpferle und Lilienfeld nämlich geben an, daß die

Digitized by Google

Coolidgeröhre eine Intensität der Strahlung besitzt, welche nur etwa 25—30% der Strahlung der Lilienfeldröhre beträgt. Lilienfeld und Küpferle haben nun, genau wie wir in Erlangen, mit extrem stark ausgeblendeten Strahlen gearbeitet. Es ist aber leicht einzusehen, daß bei einer derartigen Ausblendung natürlich nur ein kleiner Teil des Brennfleckes überhaupt Strahlen in die Meßanordnung hineinschickt. Die Angabe einer derartigen Meßanordnung ist daher vollständig ungeeignet über die Gesamtintensität irgendeinen Aufschluß zu geben. Ein Rohr mit großem Brennfleck wird immer geringere Werte der Ionisation in der Meßkammer anzeigen, als ein solches mit scharfem Brennfleck, vorausgesetzt, daß man den Brennfleck richtig in die Blendenachse einstellt. Den Schlußfolgerungen Lilienfelds und Küpferles ist daher in dieser Beziehung zu widersprechen. Wenn man diesen Fehler vermeidet, kommt man zu dem schon erwähnten Ergebnis, daß hinsichtlich der Gesamtintensität der mit der Coolidgeröhre erzielbaren Strahlungen keine praktisch in Betracht kommende Differenz gegenüber den anderen beiden Röhren besteht.

Über die Art und Weise, mit welcher wir die Strahlendosis in Erlangen gemessen haben, will ich mich hier nicht näher auslassen, da das zu weit führen würde. Ich bemerke nur, daß alle Vorsichtsmaßregeln angewandt wurden, um Fehlerquellen auszuschalten, und insbesondere eine besonders günstige Ionisationskammer zur Verwendung kam. Dasselbe beruht auf den Untersuchungen von W. Friedrich in Freiburg, der als Mitentdecker der Röntgenstrahlen-Interferenzen bekannt sein wird. Da, soviel ich weiß, eine Veröffentlichung der Freiburger Frauenklinik in Druck ist, welche unter anderem auch die Frage der Dosimetrie behandelt, kann ich mich damit begnügen, auf diese für alle derartigen Messungen als fundamental zu bezeichnende Untersuchung mich zu beziehen.

4. Herr Fürstenau: Ich bitte mir einige Worte zu einer kurzen Bemerkung, welche den Rahmen der wissenschaftlichen Diskussion wohl nicht überschreitet, zu gestatten.

Bereits Anfang 1914, als die ersten Mitteilungen über die praktischen Ergebnisse der Versuche mit Glühkathodenröhren — den sogenannten Coolidgeröhren — gemacht wurden, habe ich gelegentlich der Diskussion, sowohl in der Deutschen Physikalischen Gesellschaft, als auch auf dem X. Kongreß der Deutschen Röntgengesellschaft darauf hingewiesen, daß das Prinzip der Glühkathodenröhren mir durch das D. R.-P. 271306 vom Jahre 1912 geschützt ist.

Vor einer Reihe von Monaten ist nun das eingeleitete Verfahren vor dem Patentamt beendet worden und das Patentamt hat in seiner obersten Instanz unter Zurückweisung des Coolidgepatentes mir diese Erfindung zugesprochen, indem das Patentamt in seiner Entscheidung unter anderem folgendes feststellte:

„Dagegen nimmt die Fürstenauröhre, die nur als Patent entgegensteht (Nr. 271306) die Erfindung vollkommen vorweg . . .“ „Anspruch 1“ — nämlich des Coolidgepatentes — „war also in Rücksicht auf Patent 271306 zu versagen, ebenso Anspruch 2, der nur eine weitere Ausführung von Anspruch 1 darstellt. Ferner kann auch Anspruch 3 aus den von der Anmeldeabteilung angegebenen Gründen nicht gewährt werden. Da nun aber die Anmelderin für den Fall der Versagung von Anspruch 1—3 auf die ganze Anmeldung verzichtete, so mußte die Beschwerde der Anmelderin zurückgewiesen werden und das Patent im ganzen Umfange versagt werden.“

Man kann ja, wenn man durchaus will, auch jetzt natürlich noch immer die Berechtigung meines Standpunktes bestreiten und erklären, daß mein Patent den Inhalt der Coolidgeröhren nicht deckt. Das kann ich nicht verhindern. Es ist aber zu beachten, daß die höchste Stelle der maßgebenden deutschen Behörde nach jahrelangem Verfahren sich auf meinen Standpunkt gestellt und erklärt hat, daß ich durch mein Patent 271306 der Erfinder der sogenannten Coolidgeröhre bin. Ich möchte dies zum Ausdruck bringen, einmal, um mein gutes Recht der Priorität in einer großen Sache zu wahren, und dann vor allem, um noch einmal ernstlich davor zu warnen, sich über die Patentrechtslage nicht zu leicht hinwegzusetzen.

5. Herr J. Schütze: Wer die schönen kontrastreichen Bilder, die mit der gasfreien Röhre hergestellt sind, anschaut, wird sich unbedingt sagen müssen, daß es keine homogene Strahlung ist, welche sie erzeugt hat, sondern eine komplexe. Und in der Tat, wenn man das Spektrum einer solchen Röhre auflöst, ergibt sich die Tatsache einer inhomogenen Strahlung. Man kann einen solchen Nachweis sehr einfach mittels Absorptionsmessungen mit dem Fürstenauschen Intensimeter erbringen, wie ich das in einer früheren Arbeit über Absorptionsmessungen mit diesem Instrument gemeinsam mit Dr. Immelmann darlegte.

Wenn Kollege Bucky angab, daß die kurzfristigsten Aufnahmen bisher noch nicht mit den gasfreien Röhren glücken wollen, so liegt das vielleicht daran, daß die Intensität der von den gasfreien Röhren ausgehenden Strahlung bei einer verhältnismäßig niedrigen Grenze der Belastung (ca. 20 MA.) nicht mehr zunimmt, sondern geringer wird; eine Tatsache, die ich auf meinen Inspektionsreisen als Fachbeirat für Röntgenologie verschiedentlich feststellen konnte. Es sind bei diesem Verhalten der

Digitized by Google

Röhren sicher noch ungeklärte Elektrizitätserscheinungen im Spiel, die sich vielleicht auf Ionisationsvorgänge beziehen.

Ferner sind noch erhebliche Schwierigkeiten für die Schärfe des Brennpunktes zu überwinden, wenn auch schon einige Röhren in der Beziehung befriedigendes leisten.

Im ganzen kann man heute objektiv von den gasfreien Röhren folgendes sagen:

Für Durchleuchtungen sind sie ausgezeichnet, doch soll man ein schwaches Filter zwischen Röhre und Patient schalten wegen des stark mit weichen Komponenten versehenen Strahlengemischs. Durchleuchtung ist die eigentliche Domäne dieser Röhren und sie ist es, die den Laien auf dem Röntgengebiet — auch den Mediziner — am meisten besticht und für sie einnimmt.

Bei Aufnahmen lassen sich in den gewöhnlichen Grenzen zum Teil gute Resultate erzielen, z. T. bei kurzfristigsten Aufnahmen noch nicht.

Die Therapie läßt sich in den auch von andern Systemen bekannten Grenzen ausüben, ohne diesen gegenüber besondere Überlegenheit zu zeigen, vorausgesetzt, daß die Frage der Kühlung zur Zufriedenheit gelöst wird.

6. Herr v. Buol: Herr Dr. Fürstenau hat bezüglich der Coolidgeröhre hier Prioritätsansprüche erhoben. Ich konnte aus seinen Darlegungen nicht mit voller Sicherheit erkennen, ob es sich um wissenschaftliche oder um patentrechtliche Ansprüche handelt. Sind die Ansprüche wissenschaftlicher Art, so bitte ich ihn, sie wissenschaftlich zu begründen, sind sie aber patentrechtlicher Art, so muß ich eine Diskussion über ihre Berechtigung vor diesem Forum ablehnen, denn darüber zu urteilen, ist Sache der Gerichte, nicht einer wissenschaftlichen Versammlung. Da aber Herr Dr. Fürstenau eine Entscheidung der Beschwerdeabteilung des Patentamtes verlesen hat, die bezüglich der Patentanmeldung auf die Coolidgeröhre ergangen ist und da er aus dieser Entscheidung sehr weitgehende Folgerungen gezogen hat so sehe ich mich veranlaßt, zur Richtigstellung dieser Behauptungen folgendes zu erklären:

Die Frage, ob die von der Firma Siemens & Halske hergestellte Coolidgeröhre unter das Patent von Dr. Fürstenau fällt, ist von den ordentlichen Gerichten, nicht vom Patentamt zu entscheiden.

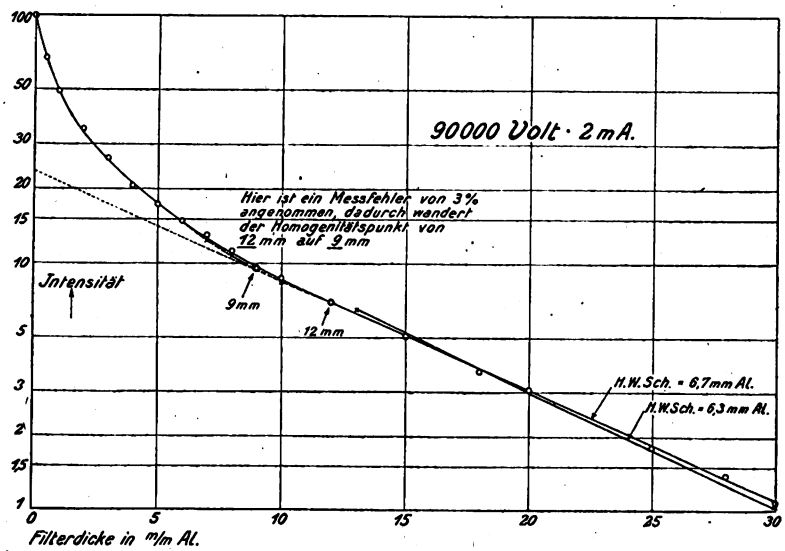

Die Gerichte sind aber bisher mit einer Klage wegen Patentverletzung noch nicht beschäftigt worden, noch viel weniger ist die Frage, wie nach den Darlegungen des Herrn Dr. Fürstenau mißverständlich angenommen werden könnte, in letzter Instanz zu seinen Gunsten entschieden worden; daß das Patentamt sich mit dem Verhältnis der beiden Erfindungen zueinander überhaupt beschäftigte, hängt nur damit zusammen, daß nach seiner Ansicht die Erfindung des Herrn Dr. Fürstenau der Erfindung von Coolidge patenthindernd im Wege steht. Der mit der Ansicht der Anmeldeabteilung in Widerspruch stehenden Ansicht der Beschwerdeabteilung, daß das Patent von Herrn Dr. Fürstenau die Erfindung von Coolidge vorwegnähme, kommt nur ein gutachtlicher Wert zu. Die weitergehenden Folgerungen des Herrn Dr. Fürstenau sind daher verfehlt.

Zu den Ausführungen der übrigen Vorredner möchte ich noch folgendes Prinzipielle sagen. Es herrscht gegenwärtig ein großer Wettstreit in der Erzeugung homogener Strahlung. Man darf dabei aber einiges Physikalische über die Vorgänge in der Röntgenröhre nicht außer acht lassen. Bei unseren gegenwärtigen Röhren kann eine konstante Gleichstromspannung zwar homogene Kathodenstrahlen, aber

Digitized by Google

keine homogenen Röntgenstrahlen erzeugen. Experimentelle Untersuchungen haben das z. B. an der Coolidgeröhre ganz klar gezeigt. Man darf deshalb vom Herausgreifen kleiner (fast konstanter) Bezirke aus der Spannungskurve des Betriebsapparates mittels Schaltapparate nicht zu viel für die Homogenisierung der Röntgenstrahlen erwarten.

Als Maß für die Homogenität von Röntgenstrahlung nimmt man neuerdings, wohl auf Vorschlag von Herrn Prof. Dr. Lilienfeld, die Lage des sogenannten Homogenitätspunktes auf einer Kurve, die die Absorbierung der Strahlung durch verschieden dicke Filterschichten darstellt. Gegen diese Kennzeichnung der Güte der Strahlung ist verschiedenes zu sagen. Zuerst gibt es bei heterogener Primärstrahlung theoretisch überhaupt keinen Homogenitätspunkt. Eine anfangs inhomogene Strahlung wird durch noch so starke Filterung nie ganz homogen, übertragen in die Sprache des logarithmischen Rasters (das nach dem Vorgange von Weissenberg jetzt sehr viel verwendet wird) heißt das, die Kurve, die

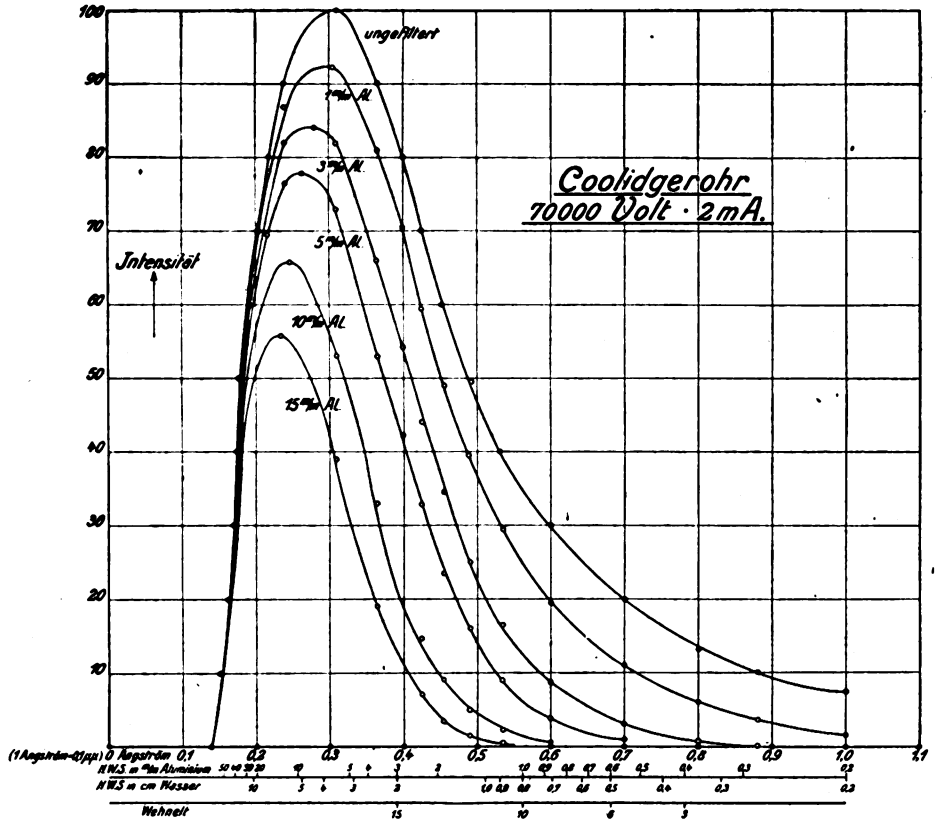

den Zusammenhang zwischen Intensität und Filterdicke angibt, wird nie eine völlige Gerade. Man kann nur sagen, sie erscheint uns als Gerade. Bei der jetzt wohl allgemein angewandten Methode der Strahlungsuntersuchung durch Filtermessung sind die Resultate in keiner Weise so genau, daß die Punkte der oben erwähnten Kurve eindeutig zu zeichnen sind. Sie können im Gegenteil innerhalb eines gewissen Bereiches liegen. Was das für die Veränderung der Kurve zur Folge hat und für die Lage des „Homogenitätspunkts" zeigt die beigegebene Figur. Es sind da die gemessenen Punkte der ausgezogenen Kurve um 3% falsch angenommen worden und dementsprechend eingetragen. Bei einer unglücklichen Lage der Meßpunkte kann ein solcher Fehler bei einer Meßgenauigkeit von $\pm 1{,}5\%$ eintreten, was schon eine sehr beträchtliche Genauigkeit für derartige Messungen bedeutet. Anstatt eines Homogenitätspunktes bei 12 mm Aluminium ergibt sich ein solcher bei 9 mm. Wenn also in Zukunft gesagt wird, der Homogenitätspunkt meiner Strahlung liegt bei so und soviel Millimeter Aluminium, so muß dazugesetzt werden: er kann sich aber auch um so und soviel Millimeter verschieben, denn ich messe nicht genau genug.

Das Aussehen der Filterkurven bzw. die Methode, sie auf ihre Geradheit hin zu untersuchen, kann überhaupt sehr leicht täuschen. Z. B. sind hier Kurven dargestellt, die im Laboratorium der General Elektric Co. mit einem Spektrographen aufgenommen sind, es sind also die einzelnen Strahlungssorten reinlich geschieden. Das Diagramm zeigt die Strahlung einer Coolidgeröhre hinter verschieden dicken Aluminiumfiltern bei Betrieb mit 70000 Volt Wechselstrom. Man muß sagen, daß man erst hier einen klaren Einblick in die Strahlungsverteilung bekommt und man sieht, daß, trotzdem die Betriebsspannung

Digitized by Google

für Therapie sehr niedrig ist, durch Filterung mit 5 mm Aluminium die Strahlung praktisch keinerlei Anteile enthält, die infolge ihrer Weichheit die Haut schädigen könnten. Solange also nicht die verschiedenen Strahlungen mit dem Spektrographen untersucht sind, darf man noch kein abschließendes Urteil über die Homogenität fällen.

7. Herr Fr. Bergter: Einer der Herren erwähnte in seinen Ausführungen das in folgendem beschriebene Verhalten der gasfreien Röhren. Wenn man unter Konstanthaltung der an eine Röhre angelegten Spannung den Entladungsstrom beträchtlich groß werden läßt, so nimmt die Wirkung der durch die Röhre erzeugten Strahlung auf die photographische Platte nicht entsprechend der Steigerung der Milliamperezahl zu. Dieses Verhalten ist physikalisch durchaus begründet und wird hervorgerufen durch die Wirkung der Raumladung, einer Erscheinung, die vor allen von Dr. Langmuir erforscht ist. Die die Entladung tragenden Elektroden stoßen sich infolge ihrer Eigenschaft als negativ geladene Körper voneinander ab und beeinflussen so ihre Bewegung gegenseitig. Dies macht sich dadurch bemerkbar, daß mit steigender Elektronendichte, d. h. bei Anwachsen des Entladungsstromes, die Energie des einzelnen auf die Anode aufprallende Elektrons abnimmt, daß also die Härte der Strahlung geringer wird, während sich die Anzahl der ausgesandten Röntgenimpulse proportional der Milliamperezahl vermehrt. Die Erscheinung macht sich erst bei hoher Entladungsstromstärke bemerkbar und kann dann einfach durch geringe Erhöhung der angelegten Spannung in ihrer Wirkung aufgehoben werden. Sobald der Wiedereintritt ruhiger Arbeitsmöglichkeit ein ausgiebigeres Studium der Röhren als bisher gestatten wird, wird man voraussichtlich bald in die Lage kommen, die Raumladung noch besser beherrschen zu lernen als bisher.

b) Journalliteratur.

Zentralblatt für Gynäkologie. 1917, Nr. 42.

Lembcke-Freiburg i. Br.: **Vollkommener Skelettschatten bei einer Gravidität an der Wende des 4. und 5. Monats.** Der mit Illustration mitgeteilte Fall ist wohl der jüngste, noch intrauterin im Skelett auf der Platte dargestellte Fötus. Die Zeit der Schwangerschaft ist genau bestimmbar gewesen, weil wegen Pyelitis die künstliche Frühgeburt eingeleitet wurde und der Fötus eine Länge von 20 cm aufwies. Der Skelettschatten wurde durch eine Einengung der Blende wesentlich schäfer erkennbar.

1918, Nr. 1. O. von Franqué-Bonn: **Schwere Darm- und Hautschädigung bei Röntgentiefentherapie mit Schwerfilter.** Die Schädigung betraf eine 43jährige Frau, welche wegen unregelmäßiger Blutungen bestrahlt wurde. Über die angewandte Methode und Strahlenmenge orientiert folgende Tabelle:

Serie	Datum	Apparat	Röhre	Härte Benoist	Fokus-Haut-Abstand	Ampere	Milliampere	Dosis
I	16.—19. IV.	Gamma (Veifa)	Müller Siederöhre	10—11	25 cm	5	2	je 40 x
II	21. V.	Reform (Veifa)	Coolidge	10—11	25 cm	12	2,5	je 40 x
III	14. VIII.	Reform (Veifa)	Coolidge	10—11	25 cm	13	2,5—3	je 50 x

Nach 14 Tagen Hautverbrennung 2. bis 3. Grades, bald darnach Erbrechen, starker Meteorismus, endlich profuse, wässrige Diarrhöen, von qualvollen Koliken begleitet, Kollapse, bedrohlichster Schwächezustand, nach langem Krankenlager Besserung, die durch eine durch die Röntgenschädigung ausgelöste, funktionelle, hysterisch-psychische Gleichgewichtsstörung kompliziert war. Also trotz aller Kautelen (Schwerfilter) ist es schwer, die Grenze zwischen heilender und schwer schädigender Dosis im voraus zu bestimmen. Solche Fälle sind so wichtig, daß ihre Publikation als dankenswert zu bezeichnen ist. Kroemer und Franz haben ähnliches berichtet.

Nr. 13. Fritz Heimann-Breslau: **Schwere Hautschädigung bei Zinkfilterbestrahlung.** Verf. berichtet gleichfalls über zwei Fälle schwerster Hautschädigung bei Schwerfiltertherapie. So gut die Beeinflussung der Karzinome zu sein scheint, ist doch die Gefahr einer Verbrennung zu groß, um diese Methode weiter zu benutzen.

Nr. 18. W. S. Flatau-Nürnberg: **Bemerkung zur Technik der Bestrahlung mit Zinkfilter.** Im Anschluß an diese Warnungen betont Verf. die Notwendigkeit, unter dem Schwermetall ein Hartgummi- oder ein 1 mm starkes Aluminiumfilter möglichst in einer gewissen Entfernung anzubringen. Dann bedeutet der Zinkfilter einen guten Fortschritt in der Tiefentherapie und ist gefahrlos, wenn die Vorschriften befolgt werden, die die Sekundärstrahlung nicht bis an die Haut gelangen lassen.

F. Kirstein-Marburg: **Über unsere Erfolge mit der Nichtintensivbestrahlung bei gutartigen gynäkologischen Erkrankungen (Myomen und Metropathien).** Verf. tritt für die Serienbehandlung

Digitized by Google

sehr warm und mit einer scharfen Kritik der Intensivbestrahlung ein. Die Marburger Resultate: 96,6% volle Heilungen (Amenorrhoe) sind ebenso gut, wie die Schnellsterilisierungen anderer Kliniken. Die Methode ist schonender, weniger gefahrvoll. Röntgenkrankheiten (R.-Kater) ist zu vermeiden. Die längere Behandlungsdauer ist eine für Patienten und Arzt nicht zu vermeidende Beigabe, aber kein Nachteil. Verf. vergleicht in geschickter Weise die Röntgentherapie mit einer Narkose, bei der es auch darauf ankommt, mit möglichst wenig Gift das gewünschte Ziel zu erreichen.

Nr. 17. K. Baisch-Stuttgart: **Ergebnisse der Radium- und Mesothoriumbehandlung der Genitalkarzinome.** Bericht über 300 Fälle. Strahlentherapie und operative Behandlung haben annähernd das gleiche Resultat. Die Stuttgarter Zahlen sind fast die gleichen wie die von Bumm veröffentlichten. Das Endergebnis nach vier Jahren nur 16% Heilung ist noch sehr besserungsfähig. Vielleicht leistet die Kombination von Operation und Bestrahlung einschließlich Röntgenbehandlung noch mehr. Die beste Behandlung ist die Frühdiagnose. Auch die Initialfälle sind in der Strahlenstatistik die prognostisch besten.

Zeitschrift für Geburtshilfe und Gynäkologie. 79. Band, 3. Heft, 1917, Juni.

G. Fromme-Halle: **Über die allgemeine Wirkung der Röntgen- und Radiumstrahlen.** Nach einer allgemeinen Zusammenstellung, Besprechung und Kritik des Wertvollsten aus der Literatur der letzten Jahre berichtet Verf. über Versuche an Fröschen, jungen Axolotln, Meerschweinchen und Mäusen mit vortrefflichen histologischen Bildern. Bei den Versuchen wurde folgendes gefunden: 1. Allgemeinerscheinungen: Trägheit der Bewegungen, Mattigkeit, Benommenheit, Freßunlust, Störungen der Atmung, vollständige Apathie, nach sehr starken Dosen Lähmungserscheinungen, komatöse Zustände. Die bei den Axolotln auftretenden eigentümlichen ataktischen Schwimmbewegungen (auf der Seite liegen, auf dem Rücken liegen, kreiselndes Hin- und Herschießen) lassen sich entweder durch Schädigungen des Nervensystems, oder durch den Schwund der Querstreifung der Muskulatur erklären. 2. Schädigungen einzelner Organe: a) Leber: Hyperämie, degenerative Veränderungen des Protoplasmas und des Kernes, zum Teil mangelhafte, zum Teil verstärkte Färbbarkeit, Kernzerfall, Doppelkernigkeit, undeutliche Zellgrenzen. b) Milz: Hier wurden die stärksten Veränderungen gefunden, vollständiger Schwund der Malpighischen Körperchen, Schwinden der Lymphozyten, reichliches Auftreten von Kolloidzellen, reichliche Phagozytosa von roten Blutkörperchen, Hämosiderinzellen, außerordentlicher Pigmentreichtum, Kernzerfall im spezifischen Pulpagewebe, Karyolysis und Karyo rhexis, Auftreten von Riesenzellen und Korbzellen, wie im Knochenmark. c) Blut: Schnelle Gerinnbarkeit nach Bestrahlung (Freiwerden von Fibrinferment aus den weißen Blutkörperchen), Leukozytenstürze, Pulsverlangsamung, Stase, Hyperämie. d) Darm: Außerordentlich schwere Veränderungen sowohl im Dickdarm wie im Dünndarm, vakuoläre Degeneration des Epithels mit teilweiser Desquamation, Schwund der Epithelzellen, Kernveränderungen. Außerordentlich viel Hämosiderinzellen und freies Pigment, auch Schädigungen der Panethschen Zellen, die bei Nagern physiologisch sind. Verlust der Zellgrenzen, Zugrundegehen der Zellen, leukozytäre Einwanderung in die Drüsenlumina. e) Hoden: Schwere Störungen des spezifischen Hodengewebes und der Spermatogenese. f) Zentralnervensystem: Auftreten von Myelinfiguren und schollige Degeneration. g) Herz: Fettige Degeneration. h) Muskulatur: Verlust der Querstreifung. Neu und bedeutungsvoll sind darnach die Feststellung der Kolloidzellen in der Milz, der Hämosiderosis des Dickdarms, der Doppelkernigkeit der Leberzellen, der Degeneration des Herzmuskels bei Kaltblütern. — Theoretische Betrachtungen u. a. über Röntgenkater.

Verhandlungen der Gesellschaft für Geburtshilfe und Gynäkologie zu Berlin vom 26. Mai bis 14. Juli 1918.

Auf die Vorträge von Bumm: **Erfahrungen über die Strahlenbehandlung der Genitalkarzinome** und P. Schäfer: **Behandlung der klimakterischen und metritischen Blutungen mit Radium** und die sich an beide anschließenden lebhaften Aussprachen seien Interessenten nachdrücklichst aufmerksam gemacht.

80. Band, Heft 1. J. Wallert-St. Ludwig: **Osteomalazie und Röntgenkastration.** Histologische Untersuchung an Ovarien. Fall von O., der durch Röntgenbestrahlung anfangs gebessert wurde, dann aber doch noch die Entfernung beider Eierstöcke nötig machte. Die mikroskopische Untersuchung ließ erkennen, daß trotz des Aufhörens der Menstruation und Ovulation noch eine rege innersekretorische Tätigkeit der Ovarien statthatte.

Heft 2, 1918, April. E. Vogt-Dresden: **Die röntgenologische Lebensprobe.** Nachprüfung der von französischen Autoren, zuerst von Vaillant gefundenen Tatsache, daß bei Kindern, die überhaupt nicht extrauterin gelebt haben, bei Röntgendurchleuchtung die inneren Organe nicht sichtbar werden; bei Kindern dagegen, welche nur kurze Zeit gelebt haben, wird auf der Platte zunächst der Magen sichtbar; haben sie normalerweise weitergelebt, so werden Magen und immer mehr auch der Darm sichtbar. Die Untersuchung muß allerdings, um Fäulnisgasentwicklung auszuschließen, gleich nach dem Tode vorgenommen werden. Kritisch zu beachten ist in forensisch-medizinischem Sinne, ob künstliche Atmung

Digitized by Google

gemacht ist, wie lange das Kind tot ist, wie die Konservierung des Kadavers erfolgte, der Grad der Reife der Frucht. Die alte Schwimmprobe findet durch diese röntgenologische Lebensprobe eine neue wichtige Ergänzung.

Monatsschrift f. Geburtshilfe u. Gynäkologie. Bd. XVI, Heft 14, 1917.

P. Kroemer-Greifswald: **Der Einfluß der Strahlentherapie auf die Krebsbehandlung und die Grenzen ihrer Leistungsfähigkeit.** Verf. gehört nicht zu den allzu begeisterten Lobrednern der Strahlenbehandlung, ist vielmehr von dem Gefühl durchdrungen, daß man nicht allzuviel von dieser neuen Methode verlangen dürfte. Wir müssen den Strahlen, seiner Ansicht nach, ihre Aufgabe durch operative Vernichtung des Primärtumors erleichtern, und wir werden entschieden zu einer allgemeinen, gleichmäßigen und sachlichen Begutachtung hinsichtlich der Leistungsfähigkeit der Strahlentherapie gelangen. Nur durch Kombination von Radium- und Röntgenstrahlen wird man mit der Zeit imstande sein, das quantitative und qualitative Strahlenoptimum für die einzelnen Tumorarten und Individuen zu finden. Er verteidigt ein schonendes Vorgehen mit möglichst geringen Dosen. Die Wirkung der Alpha- und Betastrahlen hält er nicht für schädlich. Der Zerfall des Tumors tritt vielmehr weit rascher ein bei Beteiligung der weichen Strahlen. Bei seiner vorsichtigen Dosierung hat K. infolgedessen niemals eine Fistel beobachtet; dagegen blieben unangenehme Gewebsschädigungen auch beim Verf. nicht aus. Die Krankengeschichte eines solchen Falles wird ausführlich mitgeteilt. Die Darmstörungen verliefen im allgemeinen unter dem Bilde der hämorrhagischen Kolitis. Exsudatbildungen im Parametrium oder Douglas hat K. nicht erlebt. Die Wirkung der Radiumstrahlen äußerte sich stets in Zerfall und reaktiver, schwieliger Schrumpfung. Wo die narbige Umwandlung des Herdes ausblieb, war der Erfolg stets zweifelhaft; insbesondere ist Verf. das Überhäuten der Karzinomflächen und die sogenannte Neubildung der Portio ein unzweifelhaftes Symptom geworden. Zur Illustration dieser Beobachtung hat er zwei anschauliche Photogramme beigefügt. Eine besonders schlechte Prognose gaben die Fälle, die von vornherein mit quälenden, neuritischen Schmerzen in Behandlung kamen. Sie gingen unfehlbar dem unerträglichen Zustand der karzinomatösen Ischias entgegen. Eine gewisse Gruppe von Fällen ist für diesen Verlauf prädisponiert. Bei der symptomatischen Behandlung dieser Beschwerden ist Verf. in der letzten Zeit zur Anwendung des Vaccineurins übergegangen. Ein abschließendes Urteil vermag er jedoch über dieses Medikament nicht abzugeben. Die auf Degeneration der Nerven beruhenden motorischen Störungen wurden entschieden durch Vaccineurin nicht beeinflußt. K. hält es daher für seine Pflicht, den Primärtumor so bald und so radikal als möglich zu entfernen. Die Bestrahlung kann nur dazu dienen, die Rezidive zu verhindern und inoperable Fälle operabel zu machen. Eine gründliche Exkochleation ist für einen glücklichen Enderfolg unerläßlich. Sogar bei inoperablen Kollumkrebsen hält er die palliative Entfernung des Korpus und der Adnexe infolge der notwendigen Gefäßunterbindungen für einen gebotenen Eingriff. Korpuskarzinome werden prinzipiell durch Totalexstirpation erledigt.

Bd. XLVI, Heft 2. A. Czempin-Berlin: **Zur operativen und Röntgenbehandlung der Fibrommyome.** Indikationsstellung zur Operation und Bestrahlung. Submuköser Sitz von Myomen und degenerative Prozesse sind auch heute noch nach allgemeinem Urteil Gegenstand der Operation und von der Röntgenbehandlung auszuschließen. Ferner scheiden die Fälle, durch deren Blutungen es zu Komplikationen, zu starken Störungen des Allgemeinbefindens, besonders zu hochgradiger Anämie gekommen ist, nach Verfassers Ansicht aus der Zahl der zu bestrahlenden Fälle aus. Bei Frauen im Beginn der 40er Jahre und selbstverständlich bei solchen im Ausgang dieser Lebensdekade, soll die Röntgenbestrahlung bis zur völligen Amenorrhoe durchgeführt werden. Verf. hat die Beobachtung gemacht, daß auch die Röntgenamenorrhoe gerade bei der jüngeren Frau bis in die zweite Mitte der 30er Jahre recht schwere Ausfallserscheinungen hervorrufen kann, und daß diese höchst unangenehmen Störungen des Allgemeinbefindens den übrigen Behandlungsmethoden, besonders der innerlichen Darreichung von Eierstockpräparaten, trotzen. Demgemäß hat C. in einer großen Anzahl von jüngeren Frauen und Mädchen bei der genannten Kategorie von Myombildung frühzeitig mit der Röntgenbehandlung angefangen, diese aber nur so lange fortgesetzt, bis die Menstruation wieder regelmäßige und normale Formen annahm. Die Zeitdauer der Bestrahlung bis zu der gewünschten Wirkung war bei den jüngeren Personen keine überaus große. Es wurden durchschnittlich 4—6 Monate gebraucht, um die Periode in die richtige Bahn zu lenken und Stillstand des Wachstums zu erwirken. Die weitere Beobachtung der Pat. zeigte, daß die Dauerwirkung beschränkt blieb; es empfiehlt sich daher, nach Eintritt des Erfolges nur drei Monate mit der Bestrahlung auszusetzen und dann im ersten Jahr alle drei Monate, später zwei bis dreimal im Jahr den erzielten Erfolg durch eine Wiederholung der Bestrahlung festzuhalten.

Mackenrodt-Berlin: **Bestrahlen? Operieren?** Nach Ansicht des Verf. werden beginnende Karzinome am sichersten durch Operation geheilt. Narbenrezidive nach der Operation sind zu bestrahlen. Für Grenz- und inoperable Karzinome läßt er die Wahl zwischen Operation und Bestrahlung. Rein inoperable Fälle müssen exkochleiert, geäzt und bestrahlt werden. Scheiden- und Vulvakarzinome sind immer auszulöffeln und zu bestrahlen. Die Mammakarzinome müssen in erster Linie operiert und weiter bestrahlt werden. Für Karzinome der inneren Organe kommt nur die Operation in Frage. Beginnende

Digitized by Google

Korpuskarzinome sind zu operieren, was durch die häufige Metastase in den Ovarien begründet ist. Am sichersten und segensreichsten wirkt die Bestrahlung bei klimakterischen Blutungen. Bei Verdacht auf Malignität muß eine Probekurettage vorausgeschickt werden. Auch die mit Blutungen verbundenen sogenannten Metropathien sind mit Röntgen zu heilen, aber nicht alle. Bei Blutungen infolge kleinzystischer Entartung der Ovarien führt die Bestrahlung wohl stets zu einer befriedigenden Heilung. Solche Frauen sind ohnehin schon steril; dagegen sind junge, bleichsüchtige Mädchen mit Blutungen von der Bestrahlung auszuschließen. In diesem Falle ist die Ausschabung das sicherste Mittel. Häufig versagt die Bestrahlung alter entzündlicher Adnexerkrankungen, sobald sie durch Pyosalpinx kompliziert sind. Hinsichtlich der Myome rühmt Verf. die Vorzüge der operativen Methoden; er operiert alle großen und submukösen Tumoren und alle die, die mit Ovarientumoren kompliziert sind. Die Myomoperation hat so konservativ wie möglich zu sein. Die Enukleation mit vollständiger Wiederherstellung des Uterus ist der segensreichste Teil der Myomoperation. Die Ovarien bleiben möglichst intakt. Die mittleren und kleineren Myome jüngerer Frauen sind zu operieren. Bei Frauen der 40er Jahre gelten folgende Regeln: 1. Macht das Myom keine Beschwerden, wird es auch nicht behandelt. 2. Macht das Myom Beschwerden, so wird im Prinzip bestrahlt. 3. Beschwerdelose Myome bei früherer normaler Menstruation, aber im Beginn des Klimakteriums mit Blutungen werden bestrahlt, sind sie indessen groß, so werden sie operiert. 4. Submuköse blutende Myome werden operiert, zwar unter Schonung der Ovarien. 5. Durch Ovarientumoren komplizierte kleinere und mittlere Myome werden ausnahmslos ebenfalls operiert, abdominal oder vaginal. 6. Finden sich verdächtige Veränderungen am Kollum, so muß die Bestrahlung unter scharfer Beobachtung des Verhaltens des Kollums durchgeführt werden; zeigt sich Karzinom, dann wird sofort operiert. Den Schluß des Aufsatzes bilden einige Worte über die Behandlung der Strumen.

Archiv für Gynäkologie. 1917, Bd. CVI, Heft 3.

Paul Werner: **Beitrag zur Frage der Behandlung von Blutungen infolge von gutartigen gynäkologischen Erkrankungen mittels Röntgenstrahlen.** Mit der Röntgenbehandlung der Myome lassen sich ausgezeichnete Resultate erzielen. Von 255 Fällen verhielten sich nur zwei refraktär, was einem Prozentsatz von nicht 0,8 entspricht. Die beiden refraktären Fälle standen im Alter von 36 bzw. 40 Jahren. Es waren also in Anbetracht des Umstandes, daß bei Myomkranken das Klimax erst spät, meist erst nach dem 50. Jahre eintritt, relativ junge Frauen mit besonders widerstandsfähigen Ovarien. Bei dem Umstande, daß bei einem myomatösen Uterus die Lage der Ovarien gewöhnlich auch nicht mit der nötigen Sicherheit bestimmt werden kann, sie einmal mehr seitlich, das andere Mal wieder mehr hinter dem Uterus, einmal höher oben, dann wieder tiefer unten liegen können, kann es passieren, daß nur ein verhältnismäßig kleiner Teil der angewendeten Strahlen die Ovarien wirklich trifft, und daß dann daraus einmal ein Versagen der Röntgenbehandlung resultiert, das uns ohne diese Annahme nicht recht erklärlich erscheinen würde. Die submukösen Myome sind wohl besser der Operation vorzubehalten. Es wird höchstens in ganz besonderen Fällen, wo schwerwiegende Bedenken gegen die Operation sprechen, ausnahmsweise auch hier ein Versuch mit Röntgenstrahlen erlaubt sein und Erfolg versprechen können. In demselben Sinne sind die Polypen des Uterus zu behandeln. Submuköse Entartung des Myoms hat Verf. an seinem Röntgenmaterial nie, Kombination mit Karzinom der Korpushöhle nur ein einziges Mal beobachtet. Unter 345 Fällen von sogenannten essentiellen Blutungen war Verf. im ganzen 16 mal gezwungen, während oder nach der Röntgenbehandlung einen operativen Eingriff vorzunehmen. Doch bleibt bei genauer Indikationsstellung, bei Ausschaltung aller Fälle mit Verdacht auf Malignität, sowie aller derjenigen, in denen Schmerzen das Krankheitsbild beherrschen und die gleichzeitig bestehenden entzündlichen Veränderungen im Vordergrunde stehen, eigentlich nur die Polyposis uteri übrig, die bei der Schwierigkeit oder gar Unmöglichkeit der richtigen Diagnose in vielen Fällen unter der falschen Flagge der essentiellen Blutungen sich der Röntgenbehandlung gegenüber refraktär verhalten kann. Bei Ausschluß eines derartigen Überschusses wird man leicht imstande sein, bei wirklich essentiellen Blutungen, ganz gleichgültig in welchem Alter die Pat. stehen, bei richtiger Technik eine Heilungszahl von 100% zu erzielen. Je weiter man die Indikationsgrenzen zieht, je mehr man komplizierte Fälle ebenfalls der Strahlenbehandlung zuführt, desto mehr muß man natürlich auch mit Mißerfolgen rechnen, d. h. mit der Notwendigkeit, später doch noch eine Operation vornehmen zu müssen. Doch ist es jedenfalls wertvoll, zu wissen, daß die neuesten Erfahrungen mit der Strahlenbehandlung dazu berechtigen, auch in minder geeigneten Fällen mit einiger Aussicht auf Erfolg einen Versuch der Strahlenbehandlung zu machen, wenn gewichtige Bedenken die Operation als nicht wünschenswert und gefährlich erscheinen lassen.

Bd. CVII, Heft 2. K. Franz-Berlin: **Myombehandlung.** Durch die Ungefährlichkeit der Strahlenbehandlung darf man sich keinesfalls zur Erweiterung der Indikationen für Myombehandlung bestimmen lassen. Nach wie vor bedürfen viele Myome überhaupt keiner Behandlung. F. teilt die aus dem großen Material der Charité gewonnenen Ergebnisse der operativen und Strahlenbehandlung mit. Von den 357 Operierten waren 23% durch klinisch wichtige Nebenbefunde kompliziert, die meist vorher diagnostiziert wurden. Die sarkomatöse Degeneration, die sich neunmal fand, macht die größten diagnostischen

Digitized by Google

Schwierigkeiten. Ähnlich steht es mit der Komplikation durch Korpuskarzinom. An dieses ist immer zu denken, wenn alte, myomkranke Frauen wieder zu bluten anfangen, an Ausfluß oder Abgang von Gewebfetzen leiden. Mit Ausnahme eines Falles wurde denn auch in sämtlichen 16 Fällen von Korpuskarzinom bei Myomen die Diagnose vorher gestellt. Die Gesamtmortalität der Myomoperierten aus Berlin und Jena mit 739 Fällen betrug 2,4%. Bestrahlt wurden 357 Fälle, von denen 55 zur Beurteilung nicht in Betracht kommen. Das Ziel der Amenorrhoe ist mit fortschreitender Technik immer häufiger erreicht worden, von 51% in den Jahren 1911/12 stieg die Ziffer im Jahre 1916 auf 84% an. Eine deutliche Verkleinerung der Myome wurde nur in 27% der Fälle beobachtet. 82 Fälle sind bestrahlt und dann operiert worden, hauptsächlich weil sich nachträglich noch andere Erkrankungen (Karzinom, Sarkom) herausstellten, oder weil die Blutungen stärker wurden bzw. der Tumor wuchs. F. gebraucht die Coolidgeröhre am Gammaapparat der Veifawerke und rühmt an dieser Apparatur höchste Ausbeute an tiefenwirksamen Strahlen bei geringem Zeitverbrauch. Die Erzielung der Amenorrhoe in einer Sitzung lehnt F. ab, da die Pat. unter der stundenlangen Bestrahlung zu sehr leiden. Gibt man im Zeitraum von 12 Tagen an 2×2 Tagen die erforderliche Dosis, so erreicht man dasselbe Ziel. So gut die symptomatischen Erfolge der Röntgenbestrahlung sind, kann doch von einer Heilwirkung gegenüber Myomen nicht die Rede sein. Nur 27% der Geschwülste verkleinern sich. Vollkommenes Verschwinden größerer Myome hat F. nicht feststellen können. Er hält es daher nicht für zweckmäßig, große Geschwülste, die durch ihren Umfang und ihre Lage Beschwerden machen, zu bestrahlen. Die Operation beseitigt nicht nur die Krankheitserscheinungen, sondern die Erkrankung selbst. Was nach Jahr und Tag aus der zurückgebliebenen Geschwulst wird, bleibt ungewiß. Mehrere Beispiele von nachträglicher Nekrose bzw. maligner Entartung bestrahlter Myome werden angeführt. Für die Atrophie der Myomzelle unter dem Einfluß der Röntgenstrahlen sind bisher keine vollgültigen Beweise erbracht. F. hält es für sehr unwahrscheinlich, daß die Myomzelle in einem Bruchteil der für die Karzinomzelle erforderlichen Zeit zerstört werden sollte. Wäre das der Fall, dann müßten die oberflächlichen Partien der Geschwulst sich als stärker beeinflußt zeigen wie die tiefen. Dafür sind noch keine beweisenden Präparate vorgelegt. Viel zu wenig beachtet werden die Ausfallserscheinungen, die F. als großen Abzug von dem Gewinn der Röntgenerfolge betrachtet. Sehr zweifelhaft ist, ob es je gelingen wird, die Strahlen so zu dosieren, daß die Amenorrhoe erreicht, aber Ausfallserscheinungen durch Schonung der diesen vorstehenden spezifischen Keimdrüsenbestandteile vermieden werden. Die operative Myomtherapie befähigt uns nicht nur zur Schonung der Eierstöcke, sondern oft auch zur Erhaltung des menstruationsfähigen Uterusstumpfes. Somit spräche alles für die Operation, wenn sie nicht mit einer großen, unvermeidlichen Mortalität behaftet bliebe (2—3%). Das wird uns veranlassen, die Anzeigen zur Operation in Anbetracht der Lebenssicherheit der Strahlenbehandlung möglicht vorsichtig zu stellen. Stets werden wir aber dessen eingedenk bleiben müssen, daß die Operation das bei weitem höherwertige Verfahren darstellt, das, wenn auch mit größerem Gefahreneinsatz doch größeren Gewinn im Sinne wirklicher Beseitigung der Erkrankung bringt, als die Bestrahlung.

Ugeskr. f. laeger. 1916, Nr. 41.

J. F. Fischer: **Om Behandling af Morbus Basedowii med Röntgenstraaler.** (Ref. Zentralbl. f. innere Medizin, 1917, Nr. 16.) Ausführliche Literaturübersicht. Verf. hat selbst 94 Fälle behandelt, außerdem 37 Fälle mit Struma ohne Basedowerscheinungen. In 80% der Basedowfälle, die alle ambulant behandelt wurden, wurde ein günstiges Resultat erreicht. 18 Fälle blieben unbeeinflußt, wurden aber nicht schlechter. Bei 15 Fällen wurden nicht nur die Beschwerden gelindert, sondern auch die objektiven Erscheinungen beseitigt. Verf. gab in 3 Wochen 10 Bestrahlungen à 2—3 x und mit 2-mm-Aluminiumfilter. Die Sitzungen wurden eventuell nach Pause wiederholt. Werner (Hamburg).

Münchner med. Wochenschrift. 1917, Nr. 1.

Wilms: **Halsdrüsentuberkulose und Lazarettbehandlung.** Eine operative Behandlung der Halsdrüsentuberkulose ist nach den ausgezeichneten Erfolgen der Röntgentherapie heute nicht mehr zu rechtfertigen. Wenn die Bestrahlung auch längere Zeit dauert, so hat sie doch den großen Vorteil, daß sie ambulant vorgenommen werden kann, so daß die Soldaten z. B. in der Landwirtschaft nebenbei beschäftigt werden können. Bei eitriger Einschmelzung werden kleine Stichinzisionen vorgenommen.

Nr. 6. Loose: **Der Sieg der Röntgenstrahlen über den Brustkrebs.** Eine enthusiastische Publikation über die Bedeutung der Röntgenstrahlen in der Therapie des Mammakarzinoms. Verfasser, Leiter der Röntgenabteilung am Krankenhaus in Bremen, behandelt alle operierten Fälle von Brustkrebs mit Röntgenstrahlen nach und konnte sie bisher rezidivfrei halten; die Behandlung setzt 10 Tage nach der Operation ein mit je einer Volldosis für Brust und Achselhöhle in zwei Sitzungen mit 2 Tagen Pause. Nach 4 Wochen Wiederholung. Dauer der Behandlung 2 Jahre in Intervallen von 3 Monaten. Die Resultate sind sehr bemerkenswert.

Nr. 7. Lilienfeld: **Beitrag zur Methode der Röntgenaufnahmen: die seitliche Kreuzbeinaufnahme.** Der praktische Wert einer seitlichen Kreuzbeinaufnahme ist in vieler Hinsicht ein sehr bedeutender: Für Verletzungen des Kreuzbeins, für krankhafte Knochenprozesse, für den Sitz von Geschossen.

Digitized by Google

Im Gegensatz zu den sonstigen seitlichen Körperaufnahmen gelingt es mit der Lilienfeldschen Methodik ausgezeichnete Resultate zu erzielen, wie die der Arbeit beigegebenen Abbildungen zeigen. Einzelheiten der Technik vergl. Original.

Deutsche med. Wochenschrift. 1917, Nr. 7.

H. E. Schmidt: **Idiosynkrasie der Haut gegen Röntgenstrahlen.** Verfasser glaubt nicht, daß es eine Idiosynkrasie der Haut gegen Röntgenstrahlen gibt; man beugt am besten auch bei diagnostischen Durchleuchtungen einer Schädigung vor durch Anwendung eines Dosimeters; ist eine Schädigung ohne Zuhilfenahme dieses Mittels eingetreten, dann soll man durch Verabreichung von einer Erythemdosis in die Nachbarschaft der geschädigten Stelle die Reaktion der Haut vergleichsweise feststellen.

Wils: **Operation oder Strahlenbehandlung der Karzinome?** Das Karzinom tritt biologisch in zwei voneinander vollkommen verschiedenen Formen auf: der langsam wachsende, lange Zeit regionär bleibende harte Skirrhus und das schnell wachsende, frühzeitig den ganzen Körper in Mitleidenschaft ziehende weiche Karzinom. Die erste Art soll stets operiert werden und eine Röntgennachbehandlung ist bei den im Körper reichlich vorhandenen Abwehrstoffen zwecklos. Ganz anders bei der zweiten Form. Hier muß alsbald die Strahlenbehandlung beginnen und nach Erledigung des primären Herdes und der regionären Drüsen muß erst noch lange Zeit hindurch eine Strahlenbehandlung des Allgemeinorganismus fortgesetzt werden.

Berliner klin. Wochenschrift. 1917, Nr. 9.

Holzknecht: **Das moderne Verfahren bei Steckschüssen.** H. tritt warm für die Forderung von H. Schmidt-Berlin der Errichtung besonderer Steckschußabteilungen ein, denn diese Einrichtung hat sich auch in Wien ausgezeichnet bewährt. Es ist aber nicht richtig, auf diesen Abteilungen mit Improvisationen zu arbeiten, sondern es müssen Einrichtungen für Lokalisationsverfahren und Operation mit Röntgenstrahlen getroffen sein. Die Lilienfeld- und Coolidgeröhre hat sich sehr bewährt.

Nr. 18. Hirsch: **Zur röntgenologischen Darstellung von Eitergängen und Eiterhöhlen des Brustkorbes.** Durch Einspritzen von Wismutbrei konnte ein genauer Aufschluß über Verlauf und Ausdehnung einer Empyemfistel erhalten werden.

Nr. 21. Lilienfeld: **Beiträge zur Methodik der Röntgenaufnahmen: die seitliche Aufnahme des Schulterblatts.** An einer Reihe von Abbildungen wird die Technik und der Wert des sehr empfehlenswerten Verfahrens erläutert.

Med. Klinik. 1917, Nr. 8.

Lilienfeld: **Beiträge zur Methodik der Röntgenaufnahmen: die seitliche Aufnahme des Darmbeins.** Auch vom Darmbein lassen sich seitlich sehr wohl gute Aufnahmen anfertigen, wobei Knochensplitter, Geschosse usw. ausgezeichnet lokalisiert werden können. Einzelheiten der Technik vgl. Original.

Nr. 9. Winternitz: **Erfrierung im Röntgenbild.** Bei Aufnahmen erfrorener Gliedmaßen findet man, daß die Knochenveränderungen wesentlich weiter zentralwärts reichen, als es der Gangrän entspricht. Auch nach Wiederherstellung der Funktion des betreffenden Gliedes bleiben die Atrophien, um die es sich handelt, noch lange Zeit bestehen. Aus dem Röntgenbild allein können Rückschlüsse über die noch erhaltene Lebensfähigkeit des Knochens nicht gezogen werden. Hayward (Berlin).

Wiener klinische Wochenschrift. 1916.

Nr. 28. S. Kreuzfuchs-Wien: **Über Spondilitis deformans und Spondylitis chronica ankylopoëtica bei Soldaten.** K. bespricht die in den grundlegenden Arbeiten von E. Fraenkel u. Simmonds festgelegte Differentialdiagnose zwischen der Spondylitis deformans und der Spondyloarthritis chronica ankylopoëtica. Auf Grund seiner Fälle kommt er zu folgenden Schlüssen: Wirbelveränderungen, sei es, daß sie sich an ein einmaliges schweres Trauma der Wirbelsäule oder an eine akute Infektionskrankheit anschließen, sei es, daß sie infolge eines chronischen Rheumatismus auftreten, können mit Hilfe des Röntgenverfahrens schon in einem sehr frühen Stadium aufgedeckt werden. Wirbelveränderungen, gleichgültig, ob sie in die Gruppe der Spondylitis deformans oder in die Gruppe der Spondylarthritis ankylopoëtica gehören, treten bei Erwachsenen in jedem Alter auf, jedoch greifen sie um so leichter, rascher und intensiver Platz, je mehr sich das Individuum den Fünfzigerjahren nähert. Veränderungen können schon im Verlaufe von drei Wochen im Röntgenbilde deutlich zum Ausdruck kommen. Die Veränderungen finden sich in der weit überwiegenden Mehrzahl der Fälle an den Lendenwirbeln und an den unteren Brustwirbeln vor. Weder die Schwere des Traumas noch das klinische Bild läßt ohne Zuhilfenahme des Röntgenverfahrens einen sicheren Schluß auf die Ausdehnung, respektive das Fortschreiten des Prozesses zu, da bei schweren Traumen oder schweren klinischen Erscheinungen oft nur geringfügige, umgekehrt bei leichten Traumen oder unbedeutenden Beschwerden schwere Veränderungen gefunden werden und da selbst bei nachgewiesenem Fortschreiten des Prozesses die klinischen Erscheinungen zurückgehen können. Bei lokalisiertem Prozeß können die Veränderungen zum Stillstand und die Beschwerden des Kranken vollkommen schwinden, aber nach vorausgegangenem Trauma können neuerdings Beschwerden erst nach geraumer Zeit wieder auftreten, wobei das Röntgenbild nicht ent-

Digitized by Google

scheiden kann, ob die Veränderungen im unmittelbaren Anschluß an das Trauma oder erst viel später aufgetreten sind. Zum Schluß werden die Veränderungen im Röntgenbilde nochmals zusammenhängend dargestellt und einige für die Wertung der Röntgenbefunde wichtige Momente hervorgehoben.

Nr. 29. F. Deutsch: **Schwarzwasserfieber nach Röntgenbestrahlung der Milz bei einem Fall von Malaria tropica.** Ein Beitrag zur Entstehung des Schwarzwasserfiebers. D. kommt auf Grund seiner Beobachtung zu dem Schluß, daß der Schwarzwasserfieberanfall infolge einer durch die Röntgenbestrahlung provozierten Dysfunktion der Milz entstanden war, die auch zu einer Störung der mit ihr in Verbindung stehende Organe geführt haben dürfte.

Nr. 39. V. Blum-Wien: **Zur Theorie des Residualharnes.** Anatomisch-physiologische Beobachtungen, sowie zystoskopische und röntgenologische Befunde bei den durch Trabekelbildung und Residualharne gekennzeichneten Blasen führen zu der Auffassung, daß die Störung der Blasenfunktion in anatomischen Verhältnissen begründet ist. Die muskelärmeren Partien der Blase beteiligen sich nicht an der Hypertrophie, dehnen sich stärker und erleiden Ausstülpungen und Divertikelbildungen, in welche der Kranke z. T. „hineinuriniert". So führt der muskelschwache Scheitel der Blase zum Urachusdivertikel. Zum Schluß eine Anzahl abnormer Blasenformen im Röntgenbilde.

Nr. 41. E. Mühlmann-Stettin: **Bemerkungen über die angebliche Immunität röntgenbestrahlter Mäuse.** Die Mäuse wurden auf dem Rücken mit Tumorbrei geimpft unmittelbar nach der Bestrahlung. Bei den bestrahlten Tieren wuchs der Tumor in ganz gleicher Weise wie bei den Kontrolltieren. Höchstens schien es, als ob es bei den vorbehandelten Tieren eher zur Nekrosenbildung der Tumoren kam.

Nr. 42. Rosmaiit, J.: **Verletzungen durch eine Lawine.** Zugleich ein Beitrag zur Kenntnis der Lawinenverletzungen überhaupt. Durch sehr gründliche Röntgenuntersuchung, bei der auch die seitliche Projektion von Hüfte und Kreuzbein klärend mitwirkt, werden unzählige Knochenverletzungen z. T. schwerer Art bei einem Patienten aufgedeckt, die bei einer früheren anderweitigen Begutachtung z. T. nicht entdeckt und deren Folgen daher z. T. auf Hysterie zurückgeführt worden waren.

Nr. 43. R. Bacher-Olmütz: **Distinktor-Aufnahmen.** Empfehlung des Distinktors bei der Magen-Darmdurchleuchtung.

Nr. 51. F. Galsböck-Innsbruck: **Bruststeckschüsse mit Schädigung des Herzens und deren Verlauf.** Interessante kasuistische Mitteilungen. Zum kurzen Referat nicht geeignet.

Haenisch (Hamburg).

Physikalische Zeitschrift. Bd. 19, S. 208, 1918.

O. Hahn und L. Meitner: **Die Muttersubstanz des Aktiniums, ein neues radioaktives Element von langer Lebensdauer.** Otto Hahn, dem bekannten Entdecker des Radiothors und Mesothors, ist es nun — in Verbindung mit Frl. Lise Meitner — auch gelungen, die lange gesuchte Muttersubstanz des Aktiniums aufzufinden und damit die größte noch vorhandene Lücke in dem schon so vollendeten Gebäude der radioaktiven Stoffe nahezu restlos auszufüllen. Die Verf. zeigen nämlich in zwingender Weise, daß als Muttersubstanz des Aktiniums ein Stoff in Frage kommt, der die chemischen Eigenschaften des Tantals hat und also in die fünfte Gruppe des periodischen Systems der chemischen Elemente gehört. Dieser Stoff, den sie als Protaktinium bezeichnen, sendet ferner α-Strahlen aus, deren Reichweite in Luft von 0° und 760 mm Druck 3,31 cm beträgt, woraus man auf Grund gewisser theoretischer Beziehungen schließen kann, daß es sich hier um ein radioaktives Element handelt, dessen Lebensdauer von der Größenordnung derjenigen des Radiums ist. Tatsächlich besteht denn auch die Aussicht, ersteres — ebenso wie letzteres — über kurz oder lang rein darzustellen. Während nun aber beim Radium zur vollen Entfaltung seiner radioaktiven Eigenschaften bekanntlich nur etwa ein Monat nötig ist, da sich ja dann seine Emanation und die weiteren kurzlebigen und stark strahlenden Abkömmlinge derselben in größtmöglicher Menge in ihm angereichert haben, sind zur Ausreifung eines frisch hergestellten Protaktiniumpräparates etwa 200 Jahre erforderlich, da sich nämlich aus ihm, ehe es zur Entwicklung der Aktiniumemanation und ihrer Abkömmlinge kommen kann, zuvor das Aktinium selbst bilden muß, zu dessen voller Anreicherung aber eben, da die Halbwertszeit dieses Stoffes etwa 30 Jahre beträgt, ungefähr 200 Jahre nötig sind. Sobald das Protaktinium rein dargestellt und damit sein Atomgewicht bestimmt sein wird, läßt sich weiter auch die Frage entscheiden, ob die Aktiniumreihe vom Uran I oder vom Uran II abzweigt. Aus gewissen theoretischen Gründen halten die Verf. das letztere für das wahrscheinlichere und stellen daher für den Zusammenhang der Aktinium- mit der Radiumreihe folgendes Zerfallsschema auf:

$$\begin{array}{l} \qquad\qquad\qquad\qquad\qquad\qquad\qquad\qquad {}^{4}\mathrm{Jo} \xrightarrow{\alpha} {}^{2}\mathrm{Ra} \xrightarrow{\alpha} {}^{0}\mathrm{Em} \xrightarrow{\alpha} \text{usw.} \\ {}^{6}\mathrm{Ur\,I} \xrightarrow{\alpha} {}^{4}\mathrm{Ur\,X_1} \xrightarrow{\beta} {}^{5}\mathrm{Ur\,X_2} \xrightarrow{\beta} {}^{6}\mathrm{Ur\,II} \begin{cases} \xrightarrow{\alpha} \\ \xrightarrow{\alpha} {}^{4}\mathrm{Ur\,Y} \xrightarrow{\beta} {}^{5}\mathrm{ProtAc} \xrightarrow{\alpha} {}^{3}\mathrm{Ac} \xrightarrow{\beta} \text{usw.} \end{cases} \end{array}$$

Die über den Elementen stehenden Ziffern geben die Reihe des periodischen Systems an, in welche das betreffende Element gehört.

Walter (Hamburg).

Druck von Hesse & Becker in Leipzig.

Digitized by Google

1

2

3

4

5

6

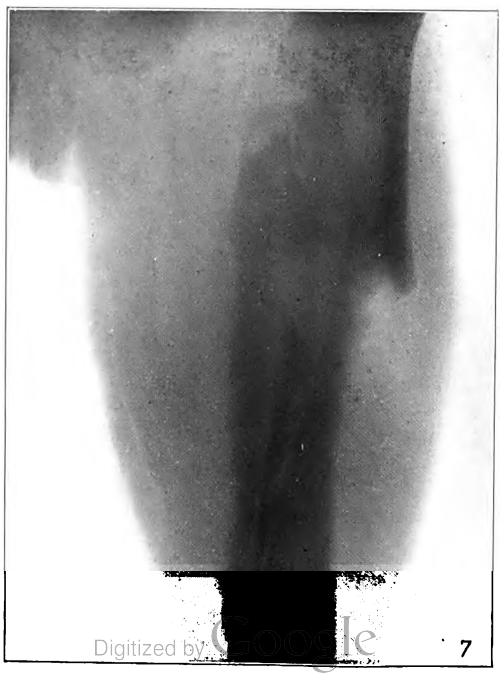
7

Digitized by Google

Digitized by Google

Fig. 1.

Fig. 2.

Fig. 3.

Fig. 4.

Digitized by Google

Digitized by Google

Fig. 1.

Fig. 2.

Fig. 3.

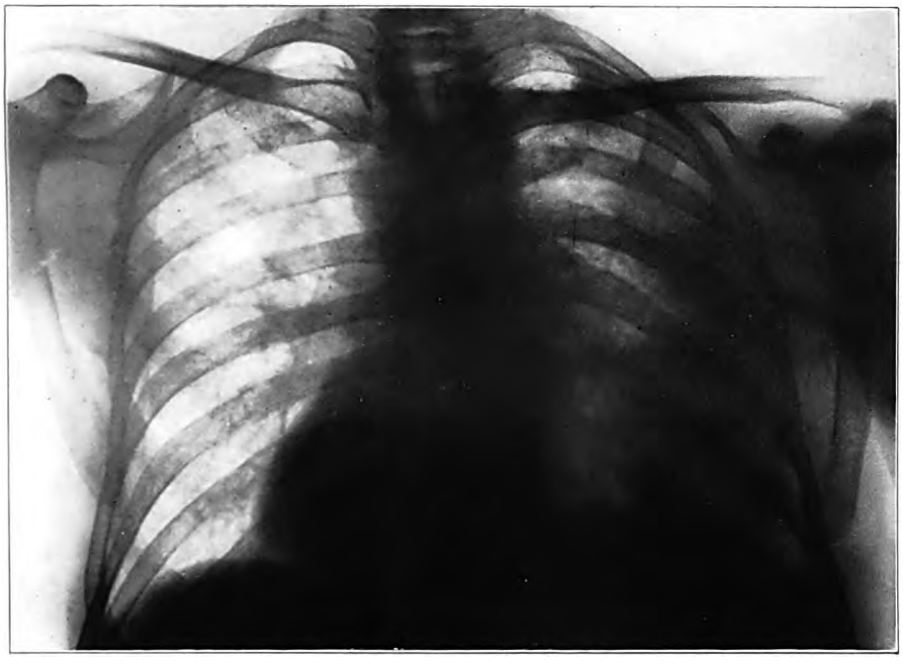

Fig. a.

Fig. b.

Digitized by Google

Digitized by Google

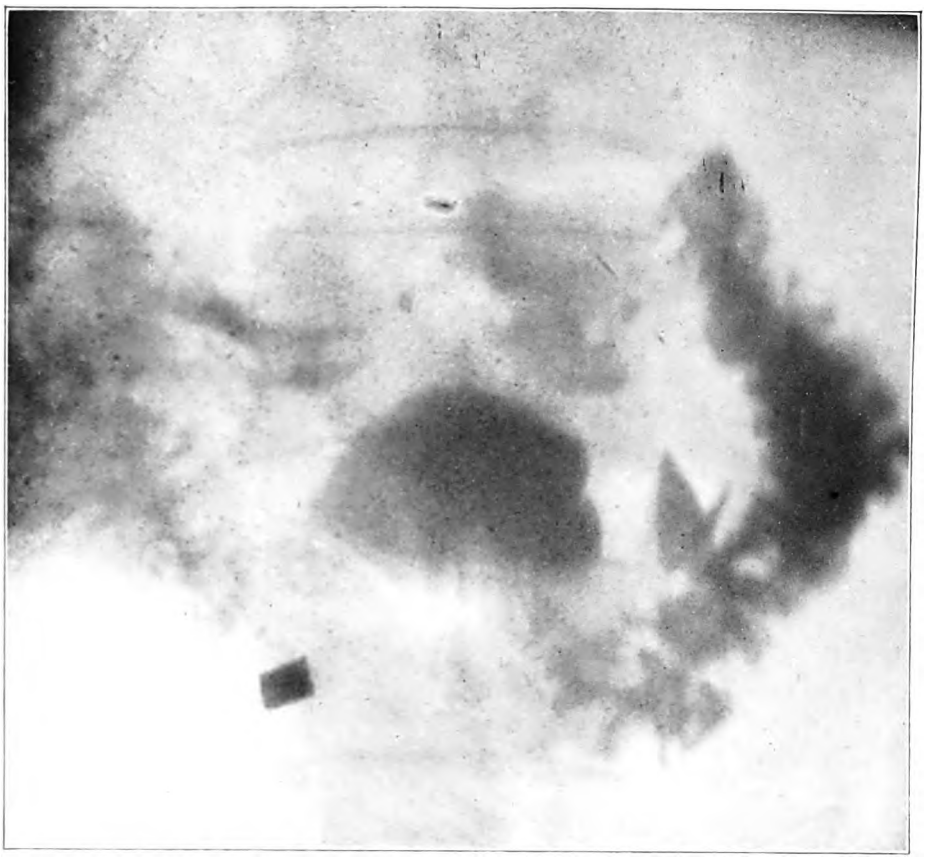

Fig a.

Fig. 1.

Digitized by Google

Digitized by Google

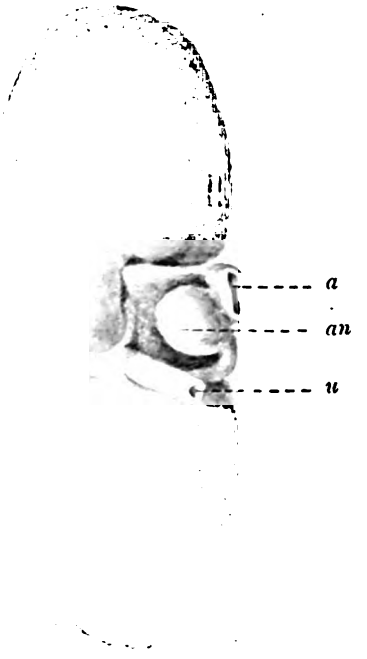

Fig. 2.

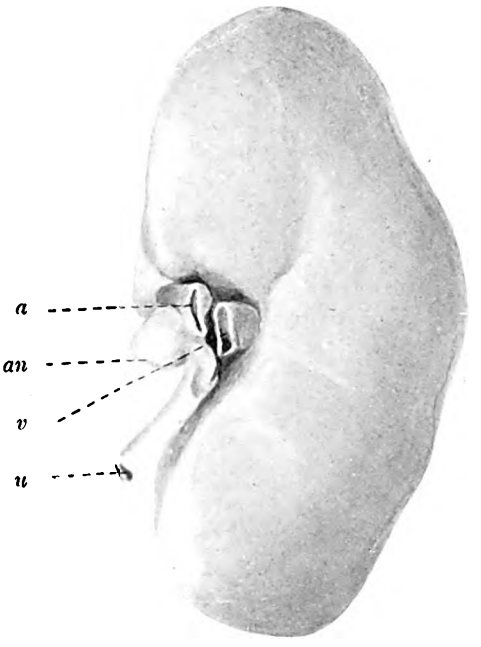

Fig. 3.

a = Arteria renalis. *an* = das Aneurysma. *v* = Vena renalis. *u* = Ureter.

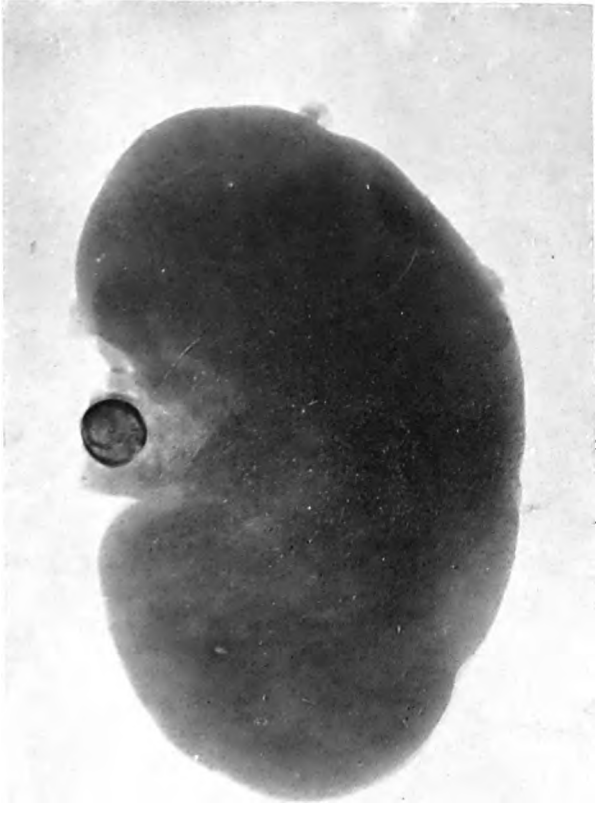

Fig. 4.

Fig. 5.

Digitized by Google

Digitized by Google

Herrn Dr. Hemme

Band XXV Ausgegeben am 31. August Heft 1

302857

Fortschritte

auf dem Gebiete der

Röntgenstrahlen

Unter Mitwirkung von

Prof. Dr. v. **Bergmann** in Marburg, Dr. **Christen** in München, Prof. Dr. **Deneke** in Hamburg, Prof. Dr. **Deycke** in Lübeck, Prof. Dr. **Eberlein** in Berlin, Prof. Dr. **G. Forssell** in Stockholm, Prof. Dr. **Forster** in Bern, Prof. Dr. **Eugen Fraenkel** in Hamburg, Prof. Dr. **L. Freund** in Wien, Prof. Dr. **Gocht** in Berlin, Prof. Dr. **Grashey** in München, Dr. **Groedel** in Frankfurt a. M., Prof. Dr. **Grunmach** in Berlin, Oberarzt Dr. **Haenisch** in Hamburg, Prof. Dr. **Holzknecht** in Wien, San.-Rat Dr. **Immelmann** in Berlin, Prof. Dr. **Kienböck** in Wien, Prof. Dr. **Klieneberger** in Zittau, Prof. Dr. **A. Köhler** in Wiesbaden, Prof. Dr. **Kölliker** in Leipzig, Geh. Med.-Rat Prof. Dr. **P. Krause** in Bonn, Geh. San.-Rat Prof. Dr. **Kümmell** in Hamburg, Prof. Dr. **Küttner** in Breslau, Stabsarzt a. D. **Lambertz** in Berlin, Prof. Dr. **Levy-Dorn** in Berlin, Prof. Dr. **J. E. Lilienfeld** in Leipzig, Dr. **Lorey** in Hamburg, Prof. Dr. **Ludloff** in Breslau, Geh. Med.-Rat Prof. Dr. **Oberst** in Halle, **G. E. Pfahler**, M. D. in Philadelphia, Prof. Dr. **H. Rieder** in München, Prof. Dr. **Rumpf** in Bonn, Generalstabsarzt Prof. Dr. v. **Schjerning** in Berlin, Dr. **H. E. Schmidt** in Berlin, Prof. Dr. **F. Schultze** in Bonn, Hofrat Prof. Dr. **Sick** in Hamburg, Obergeneralarzt Dr. **Stechow** in Berlin, Geh. Med.-Rat Prof. Dr. **Tillmanns** in Leipzig, Prof. Dr. **Voller** in Hamburg, Prof. Dr. **Walter** in Hamburg, Prof. Dr. **Wertheim-Salomonson** in Amsterdam und Stabsarzt Dr. **Winkler** in Ingolstadt

herausgegeben von

Professor Dr. Albers-Schönberg

Hamburg

Lucas Gräfe & Sillem

(Edmund Sillem)

1917

Digitized by Google

Die Fortschritte auf dem Gebiete der Röntgenstrahlen erscheinen bei Lucas Gräfe & Sillem in Hamburg, Kaiser-Wilhelm-Strasse 82 I, in Bänden von je 6 Heften. Abonnementspreis 40 Mark pro Band.

Inhalt.

Hammes, J., Über die Technik und den Wert seitlicher Wirbelaufnahmen (10 Figuren auf Tafel I und II) . . . . . Seite 1
Hammer, G., Myositis ossificans circumscripta traumatica und kartilaginäre Exostosen (Tafel II, Fig. a, b, c, d, e) . . . . . „ 14
Sielmann, Periostitis sämtlicher Extremitätenknochen bei Empyem und Schußverletzung (Tafel III) . . . . . „ 21
Schwaer, G., Über Perikarditis exsudativa im Röntgenbilde (Tafel IV, Fig. 1) . . . . . „ 24
Edling, L., Ein sehr seltener Fall gutartigen Lungentumors (Tafel IV, Fig. a u. b) . . . . . „ 25
Eisler, F., Über Projektilwanderung (Tafel IV, Fig. 2 u. 3) . . . . . „ 28
Trendelenburg, Die Adaptionsbrille, ein Hilfsmittel für Röntgendurchleuchtungen . . . . . „ 30
Schilling, F., Neue geometrische Methode der röntgenologischen Fremdkörperlokalisation . „ 32
Walter, B., Über die Loosesche Wasserkühlröhre . . . . . „ 37
Gähwyler, M., Experimenteller Beitrag zur chemischen Wirkung der Röntgenstrahlen. Wird durch Röntgenbestrahlung von Lezithin und lezithinhaltigen Organen Cholin in Freiheit gesetzt? . . . . . „ 41
Kaminer, S., und M. Weingaertner, Lungensteckschuß und Retention eines sondenartigen Gebildes im Brustraum (mit stereoskop. Aufnahme, Tafel IV, Fig. c) . . . . . „ 53
Arbeiten und Verhandlungen des Sonderausschusses für Röntgenstrahlenmessung der Deutschen Röntgengesellschaft. V. Gruppe:
Christen, Th., Sekundärstrahlen und Härtegrad . . . . . „ 55
Correspondenz . . . . . „ 71
Bücherbesprechungen . . . . . „ 72
Internationale Fachliteratur:
a) Vereine und Kongresse . . . . . „ 73
b) Journalliteratur . . . . . „ 74

Sachregister.

Literatur-Register der Fortschritte 1897—1907 in Band XI. (Sep.-Abdruck Preis M. 1.—.)

Adaptionsbrille (Trendelenburg) 30. — **C**hemische Wirkung der R.-Strahlen [Cholin] (Gähwyler) 41. — **F**remdkörperlokalisation (Schilling) 32. — **G**allensteinnachweis 74. — Grashey, Atlas, 3. Auflage 72. — **I**ntensität u. Härtebestimmung (Glocker) 71. — **K**ieferverletzungen 75. — **L**okalisation 74. — Lungensteckschuß u. Retention eines sondenartigen Gebildes im Brustraum (Kaminer u. Weingaertner 53. — Lungentumor, gutartiger (Edling) 27. — **M**etallsplitter im Auge mit Wessely Prothesen 73. — Myositis ossificans traumatica u. kartilaginäre Exostosen (Hammer) 14. — **P**ericarditis exsudativa (Schwaer) 24. — Projektilwanderung (Eisler) 28. — Pubertätsdrüsen, Hypertrophie 75. — **S**trahlentiefenbehandlung (von Seuffert) 72. — Sonderausschuß für Röntgenstrahlenmessung. V. Gruppe: Sekundärstrahlen u. Härtegrad (Christen) 55. — **W**asserkühlröhre nach Loose (Walter) 37. — Wirbelsäulenaufnahme, seitliche, Technik u. Diagnostik (Hammes) 1. — Wirbelsäulenverletzung 74.

Namenregister (ein * bedeutet Originalartikel).

Albers-Schönberg 28. 38. 73. 74. — **B**amberger 21. 23. — Barkla 55. — Behrenroth 27. — Benelli 14. — Benjamin 42. — Borelius 26. 28. — **C**hristen *55. — **D**ietlen 1. 2. 74. — Drüner 74. — **E**dling *25. — Eisler *28. — Exner 42. — **F**ahrig 17. — Fraenkel, E. 1. — Franke 74. — **G**ähwyler *41. — Gebele 14. 17. — Glocker *71. — Grashey 72. — Gruber, G. B. 14. 16. 17. 18. — Guggenheim 41. 43. 44. 49. 50. 52. — Gurlt 14. — **H**ammer *14. — Hammes *1. — Haenisch 74. — Henle 21. — Hilgenreiner 17. — His 53. — Holzknecht 1. 28. 75. — Hunt 44. — **K**aminer *53. — Killian 53. — Köhler, A. 1. 2. — Kolb 17. — König 18. — Körner 14. 17. — Krause, P. 27. — Krecke 21. — Küttner 14. —

(Fortsetzung auf Seite 3 des Umschlages.)

Digitized by Google

Band XXV Ausgegeben am 8. November Heft 2

Fortschritte

auf dem Gebiete der

Röntgenstrahlen

Unter Mitwirkung von

Prof. Dr. v. **Bergmann** in Marburg, Dr. **Christen** in München, Prof. Dr. **Deneke** in Hamburg, Prof. Dr. **Deycke** in Lübeck, Prof. Dr. **Eberlein** in Berlin, Prof. Dr. **G. Forssell** in Stockholm, Prof. Dr. **Forster** in Bern, Prof. Dr. **Eugen Fraenkel** in Hamburg, Prof. Dr. **L. Freund** in Wien, Prof. Dr. **Gocht** in Berlin, Prof. Dr. **Grashey** in München, Dr. **Groedel** in Frankfurt a. M., Prof. Dr. **Grunmach** in Berlin, Oberarzt Dr. **Haenisch** in Hamburg, Prof. Dr. **Holzknecht** in Wien, San.-Rat Dr. **Immelmann** in Berlin, Prof. Dr. **Kienböck** in Wien, Prof. Dr. **Klieneberger** in Zittau, Prof. Dr. **A. Köhler** in Wiesbaden, Prof. Dr. **Kölliker** in Leipzig, Geh. Med.-Rat Prof. Dr. **P. Krause** in Bonn, Geh. San.-Rat Prof. Dr. **Kümmell** in Hamburg, Prof. Dr. **Küttner** in Breslau, Stabsarzt a. D. **Lambertz** in Berlin, Prof. Dr. **Levy-Dorn** in Berlin, Prof. Dr. **J. E. Lilienfeld** in Leipzig, Dr. **Lorey** in Hamburg, Prof. Dr. **Ludloff** in Breslau, Geh. Med.-Rat Prof. Dr. **Oberst** in Halle, **G. E. Pfahler**, M. D. in Philadelphia, Prof. Dr. **H. Rieder** in München, Prof. Dr. **Rumpf** in Bonn, Generalstabsarzt Prof. Dr. v. **Schjerning** in Berlin, Dr. **H. E. Schmidt** in Berlin, Prof. Dr. **F. Schultze** in Bonn, Hofrat Prof. Dr. **Sick** in Hamburg, Obergeneralarzt Dr. **Stechow** in Berlin, Geh. Med.-Rat Prof. Dr. **Tillmanns** in Leipzig, Prof. Dr. **Voller** in Hamburg, Prof. Dr. **Walter** in Hamburg und Prof. Dr. **Wertheim-Salomonson** in Amsterdam

herausgegeben von

Professor Dr. Albers-Schönberg

Hamburg

Lucas Gräfe & Sillem

(Edmund Sillem)

1917

Digitized by Google

Die Fortschritte auf dem Gebiete der Röntgenstrahlen erscheinen bei Lucas Gräfe & Sillem in Hamburg, Kaiser-Wilhelm-Strasse 82 I, in Bänden von je 6 Heften. Abonnementspreis 40 Mark pro Band.

Inhalt.

Kienböck, R., Radiologische Lokalisation von Geschossen im Brustkorb . . . . . Seite 263
Weiser, Röntgentechnische Neuerungen . . . . . „ 303
Schmidt, H. E., Die Gefahren der sehr harten Röntgenstrahlen . . . . . „ 314
Kautz, F., Beitrag zur Kenntnis des Stiedaschen Knochenschattens im Kniegelenk . . . . „ 320
Lotzin, A., Ein Verfahren zur Ausschaltung der sekundären Körperstrahlen bei Röntgenaufnahmen „ 326
v. Dechend, H., H. Iten und H. Wintz, Die Messung der Primärstrahlung der Coolidge-, Lilienfeld- und selbsthärtenden Siederöhre . . . . . „ 330
Lorenz, Die röntgenographische Darstellung des subskapularen Raumes und des Schenkelhalses im Querschnitt . . . . . „ 342
Schlesinger, E., Die Förderung der Röntgendiagnose des hochsitzenden Ulcus der kleinen Kurvatur durch Untersuchung in linker Seitenlage (Tafel XVI u. XVII) . . . . . „ 343
Schwarz, G., Experimentelle Beiträge zur Theorie der biologischen Strahlenwirkung. Die Lezithinhypothese I. Mitteilung . . . . . „ 348
Wachtel, H., Zur Technik der Übertragung des mathematischen Lokalisationsresultates auf die Haut des Patienten . . . . . „ 350
Reiche, F., Eine (diphteritische?) Schlinglähmung im Röntgenbilde (Tafel XXIII, Fig. a) . . „ 353
Krebs, W., Das Röntgenbild der Osteo arthritis deformans (Tafel XVIII—XXIII) . . . . . „ 355
Zu B. Krönig's Tod (mit Porträt) . . . . . „ 367
Correspondenzen . . . . . „ 370
Internationale Fachliteratur:
a) Vereine und Kongresse . . . . . „ 370
b) Journalliteratur . . . . . „ 379

Sachregister.

Literatur-Register der Fortschritte 1897—1907 in Band XI. (Sep.-Abdruck Preis M. 1.—.)

Aufnahmestativ (Weiser) 304. — **D**urchgabefenster (Weiser) 311. — Durchleuchtungsstativ (Weiser) 304. — **G**ehäuse für Lilienfeld-Röhre (Weiser) 308. — Geschoßlokalisation (Kienböck) 263. — **H**eyden, Wechselrahmen (Weiser) 306. — Hochspannungstransformator, Neuer, nach Dessauer 379. — **K**nochenschatten nach Stieda am Knie (Kautz) 320. — Körperstrahlen, sekundäre, Anschaltung (Lotzin) 326. — Krönig, Nachruf (Gauss) 367. — **L**okalisation (Wachtel) 350. — **M**otorschaukeltische (Weiser) 312. — **N**euerungen, röntgentechnische (Weiser) 303. — **O**steo arthritis deformans (Krebs) 355. — **P**auspapierhalter (Weiser) 307. — Primärstrahlen-Messung bei Coolidge-, Lilienfeld- und Siederöhre (Dechend, Iten, Wintz) 330. — Pumpenaufhängung (Weiser) 310. — **R**öntgenstrahlen, harte, Gefahren derselben (H. E. Schmidt) 314. — Röntgentherapie in der inneren Medizin. Vortrag von Henry Hirsch mit anschließender, die Indikationen zusammenfassender, kritischer Diskussion 370. — **S**chlinglähmung (Reiche) 353. — Sekundenuhr (Weiser) 310. — Strahlenwirkung, biologische (Schwartz) 348. — Subscapularer Raum und Schenkelhals im Querschnitt (Lorenz) 342. — **U**lcus, hochsitzendes, der kleinen Curvatur (Schlesinger) 343.

Namenregister (ein * bedeutet Originalartikel).

Albers-Schönberg 303. 331. 367. 368. 372. — Axhausen 360. 364. — **B**arret 299. — Bechterew 356. — Boas 346. — Borst 301. — Brandt 320. — Brugsch 358. — Bucky 326. — Büdinger 301. — **C**hiari 290. — Christen 330. — v. **D**echend *330. — Deneke 301. — Dessauer 379. — **E**wald 320. — **F**inckh 281. 288. — Fraenkel, E. 356. — Franz 315. 316. 317. — Friedrich 330. 332. 340. 368. — Fürstenau 331. 350. 351. — **G**ähwyler 348. 349. — Gangolphe 320. — Grashey 360. 364. 365. — **H**ammer 332. — Hajek 290. — Haenisch 320. 322. 354. 371. — Hasebroek 320. — Hegar 367. — Henschen 360. — Hirsch 308. 370. 377. — Höber 348. — Hofbauer 280. — Hoffa 359. 363. 367. — Holzknecht 267. 280. 303. — Hoppe-Seyler 348. — Huber 358. — **I**shimoto 320. — Iten *330. 332. — **J**acobsohn 363. — Jaubert de Beaujeu 344. —

(Fortsetzung auf Seite 3 des Umschlages.)

Digitized by Google

Band XXV Ausgegeben am 15. Juni Heft 5

Fortschritte

auf dem Gebiete der

Röntgenstrahlen

Unter Mitwirkung von

Prof. Dr. v. **Bergmann** in Marburg, Dr. **Christen** in München, Prof. Dr. **Deneke** in Hamburg, Prof. Dr. **Deycke** in Lübeck, Oberstabsarzt Dr. **Drüner** in Quierschied, Prof. Dr. **Eberlein** in Berlin, Prof. Dr. **G. Forssell** in Stockholm, Prof. Dr **Forster** in Bern, Prof. Dr. **Eugen Fraenkel** in Hamburg, Prof. Dr. **L. Freund** in Wien, Prof. Dr. **Gocht** in Berlin, Prof. Dr. **Grashey** in München, Dr. **Groedel** in Frankfurt a. M., Prof. Dr. **Grunmach** in Berlin, Oberarzt Dr. **Haenisch** in Hamburg, Prof. Dr. **Holzknecht** in Wien, San.-Rat Dr. **Immelmann** in Berlin, Prof. Dr. **Kienböck** in Wien, Prof. Dr. **Klieneberger** in Zittau, Prof. Dr. **A. Köhler** in Wiesbaden, Prof. Dr. **Kölliker** in Leipzig, Geh. Med.-Rat Prof. Dr. **P. Krause** in Bonn, Geh. San.-Rat Prof. Dr. **Kümmell** in Hamburg, Prof. Dr. **Küttner** in Breslau, Stabsarzt a. D. **Lambertz** in Berlin, Prof. Dr. **Levy-Dorn** in Berlin, Prof. Dr. **J. E. Lilienfeld** in Leipzig, Dr. **Lorey** in Hamburg, Prof. Dr. **Ludloff** in Breslau, Geh. Med.-Rat Prof. Dr. **Oberst** in Halle, **G. E. Pfahler**, M. D. in Philadelphia, Prof. Dr. **H. Rieder** in München, Prof. Dr. **Rumpf** in Bonn, Generalstabsarzt Prof. Dr. **v. Schjerning** in Berlin, Dr. **H. E. Schmidt** in Berlin, Prof. Dr. **F. Schultze** in Bonn, Hofrat Prof. Dr. **Sick** in Hamburg, Obergeneralarzt Dr. **Stechow** in Berlin, Geh. Med.-Rat Prof. Dr. **Tillmanns** in Leipzig, Prof. Dr. **Voller** in Hamburg, Prof. Dr. **Walter** in Hamburg und Prof. Dr. **Wertheim-Salomonson** in Amsterdam

herausgegeben von

Professor Dr. Albers-Schönberg

Hamburg

Lucas Gräfe & Sillem

(Edmund Sillem)

1918

Digitized by Google

Die Fortschritte auf dem Gebiete der Röntgenstrahlen erscheinen bei Lucas Gräfe & Sillem in Hamburg, Kaiser-Wilhelm-Strasse 82 I, in Bänden von je 6 Heften. Abonnementspreis 40 Mark pro Band.

Inhalt.

Weinberger, M., Zur Klinik der rechtsseitigen Zwerchfellhernien (Tafel XXIV, Fig. 1 u. 2) Seite 381
Simmonds, M., Über verästelte Knochenbildungen der Lunge (Pneumopathia osteoplastica racemosa (Tafel XXV) . . . . . „ 393
Fraenkel, E., Über allgemeine Periostitis hyperplastica (Osteo-arthropathie hypertrophiante pneumique) (Tafel XXVI bis XXXI) . . . . . „ 401
Weil, A., Die Miliarkarzinose der Lunge im Röntgenbilde (Tafel XXXII, Fig. 1 u. 2) . . . . „ 420
Glocker, R., Über Absorption und Streuung der Röntgenstrahlen. I . . . . . „ 421
Drüner, Die Schornsteinblende . . . . . „ 436
Höper, O., Ein Fall von subphrenischem Abszeß mit eigenartigem klinischen Verlauf (Tafel XXXII, Fig. 4) . . . . . „ 441
Rösler, O. A., Das Pneumopyoperikardium (Tafel XXIV, Fig. 3 u. 4) . . . . . „ 442
Kienböck, R., Über die technische Bezeichnung der Rumpfaufnahmen . . . . . „ 446
Frommhold, Über Interkostalneuritis infolge Mißbildung einer Rippe (Tafel XXXII, Fig. 3) „ 449
Internationale Fachliteratur:
Journalliteratur . . . . . „ 450

Sachregister.

Literatur-Register der Fortschritte 1897—1907 in Band XI. (Sep.-Abdruck Preis M. 1.—.)

Absorption und Streuung der Röntgenstrahlen (Glocker) 421. — Abszeß, subphrenischer (Höper) 441. — Acardiacus acephalus 452. — Brustkrebstherapie 450. — Dünndarm-Sarkom 452. — Duodenalsonde bei Gastroenterostomie 450. — Enuresis 451. — Erfrierung, Behandlung 452. — Fremdkörpertechnik 451. — Gastritis rugosa 452. — Geschoßharpunierung nach Weski 450 u. 451. — Geschoßlokalisation 451 u. 452. — Geschoß-Nachweis und Entfernung 451. — Hämolyse durch Radium 452. — Hauterkrankungen 451. — Interkostalneuritis infolge Mißbildung (Frommhold) 449. — Knochenbildung in der Lunge (Simmonds) 393. — Knochen- und Gelenks-Tuberkulose 452. — Malaria, Behandlung 452. — Miliar-Karzinose in der Lunge (Weil) 420. — Osteo-arthropathie hypertrophiante pneumique (Fraenkel) 401. — Periostitis hyperplastica (Fraenkel) 401. — Pneumopyoperikardium (Rösler) 442. — Radiumtherapie 452. — Röntgenschädigungen und Radiumbehandlung 451. — Rumpfaufnahmen, technische Bezeichnung (Kienböck) 446. — Schornsteinblende (Drüner) 436. — Schrapnellkugel im Duralsack 451. — Ulkus-Diagnose, Magen 452. — Zwerchfellhernie (Weinberger) 381.

Namenregister (ein * bedeutet Originalartikel).

Albers-Schönberg 440. — Albrecht 400. 444. — Amann 451. — Aran 445. — Arnsperger 387. 395. 400. — Aschoff 400. 413. — Baath 451. — Bamberger 401. 402. 409. 412. 413. 414. 415. — Barkla 430. — Becker 387. — Beckers 445. — Begbie 445. — Bell 420. — Bergmann 386. — Bittorf 449. — Bodenheimer 445. — Borchard 451. — Bostoem 395. — Bouillaud 445. — Bicheteau 445. — Buhl 395. — Buist 445. — Chambers 445. — Chilaiditi 385. 386. — Christen 425. — Cohn 395. — Cornil 395. — Cruveilhier 386. — Danlos 445. — Deutsch 452. — Dietlen 388. — Doberauer 381. 392. — Dolbeau 445. — v. Domarus 387. 392. — Drüner *436. — Duchek 445. — Eggeling 387. — Ehrmann 451. — v. Eiselsberg 452. — Eisenlohr 445. 451. — Eppinger 386. 387. 388. — Ewald 414. — Fabricius 445. — Feine 445. — Fetzer 445. — Fieber 451. — Föderl 385. 386. — Fonyó 452. — Förster 395. — Fraenkel, Eug. *401. — Freud 450. 452. — Friedreich 444. — Friedrich 445. 450. — Frommhold *449. — Glaser 387. — Glaeßner 386. 388. — Glocker *421. 430. 436. — Graves 444. 445. — Groedel 390. 419. 447. — Grosser 386. 392. — Grunmach 385. — Grüttner 445. — Guttmann 445. — Hausmann 452. — Herz 388. — Heschl 395. — Heß 387. — Hildebrand 387. — Hirsch 441. — Holzknecht 388. 391. 437. 440. 446. — Höper *441. — Hull-Rice 424. 429. — Ishino 429. — Jerusalem 395. 400. — Kapelusch 452.

(Fortsetzung auf Seite 3 des Umschlages.)

Digitized by Google

Herrn Dr. Meinel

Band XXV Ausgegeben am 15. August **Heft 6**

Fortschritte

auf dem Gebiete der

Röntgenstrahlen

Unter Mitwirkung von

Prof. Dr. **v. Bergmann** in Marburg, Dr. **Christen** in München, Prof. Dr. **Deneke** in Hamburg, Prof. Dr. **Deycke** in Lübeck, Oberstabsarzt Dr. **Drüner** in Quierschied, Prof. Dr. **Eberlein** in Berlin, Prof. Dr. **G. Forssell** in Stockholm, Prof. Dr. **Forster** in Bern, Prof. Dr. **Eugen Fraenkel** in Hamburg, Prof. Dr. **L. Freund** in Wien, Prof. Dr. **Gocht** in Berlin, Prof. Dr. **Grashey** in München, Dr. **Groedel** in Frankfurt a. M., Prof. Dr. **Grunmach** in Berlin, Oberarzt Dr. **Haenisch** in Hamburg, Prof. Dr. **Holzknecht** in Wien, San.-Rat Dr. **Immelmann** in Berlin, Prof. Dr. **Kienböck** in Wien, Prof. Dr. **Klieneberger** in Zittau, Prof. Dr. **A. Köhler** in Wiesbaden, Prof. Dr. **Kölliker** in Leipzig, Geh. Med.-Rat Prof. Dr. **P. Krause** in Bonn, Geh. San.-Rat Prof. Dr. **Kümmell** in Hamburg, Prof. Dr. **Küttner** in Breslau, Stabsarzt a. D. **Lambertz** in Berlin, Prof. Dr. **Levy-Dorn** in Berlin, Prof. Dr. **J. E. Lilienfeld** in Leipzig, Dr. **Lorey** in Hamburg, Prof. Dr. **Ludloff** in Breslau, Geh. Med.-Rat Prof. Dr. **Oberst** in Halle, **G. E. Pfahler**, M. D. in Philadelphia, Prof. Dr. **H. Rieder** in München, Prof. Dr. **Rumpf** in Bonn, Generalstabsarzt Prof. Dr. **v. Schjerning** in Berlin, Dr. **H. E. Schmidt** in Berlin, Prof. Dr. **F. Schultze** in Bonn, Hofrat Prof. Dr. **Sick** in Hamburg, Obergeneralarzt Dr. **Stechow** in Berlin, Geh. Med.-Rat Prof. Dr. **Tillmanns** in Leipzig, Prof. Dr. **Voller** in Hamburg, Prof. Dr. **Walter** in Hamburg und Prof. Dr. **Wertheim-Salomonson** in Amsterdam

herausgegeben von

Professor Dr. Albers-Schönberg

Hamburg

Lucas Gräfe & Sillem

(Edmund Sillem)

1918

Digitized by Google

Die Fortschritte auf dem Gebiete der Röntgenstrahlen erscheinen bei Lucas Gräfe & Sillem in Hamburg, Kaiser-Wilhelm-Strasse 82 I, in Bänden von je 6 Heften. Abonnementspreis 40 Mark pro Band.

Inhalt.

Bucky, Über gasfreie Röntgenröhren . . . . . Seite 453
Plagemann, H., Das Knochenfragment, Bruchfragment und Nekrose nach Schußverletzung, Einheilung und Abstoßung, Indikationsstellung zur blutigen Reposition schief stehender eiternder Knochenbrüche mit Hebel an der Bruchstelle (Tafel XXXIII) . . . . . „ 467
Glocker, R., Über Absorption und Streuung der Röntgenstrahlen. II. . . . . „ 470
Bergmann, H., Technik der Aufnahme innerer Organe mit enger Blende. Zugleich ein Beitrag zur Röntgenologie der Speiseröhre (Tafel XXXIV) . . . . . „ 487
Weill, P., Zur Frage der Dauererfolge bei Knochentransplantationen (Tafel XXXV, Fig. 1, 2 u. 3) . . . . . „ 491
Groedel, F. M., Die Zähnelung der großen Kurvatur des Magens im Röntgenbild, eine funktionelle Erscheinung . . . . . „ 493
Köhler, A., Beugungsähnliche Lichtstreifen an den Schattenrändern einfacher Röntgenaufnahmen. Zum Nachweis optischer Täuschungen. II. . . . . „ 495
Drüner, Über die Fremdkörperuntersuchung und Durchleuchtungsoperation am Damm und Becken in Steißrückenlage, Steißbauchlage und Beckenhochlagerung . . . . . „ 502
Daniels, W., Eine neue Universalröntgenhängeblende . . . . . „ 507
Edling, L., Zur Kenntnis des Röntgenbildes bei Anthracosis pulmonum (Tafel XXXV, Fig. a u. b) . . . . . „ 508
Hammer, G., Die röntgenologischen Methoden der Herzgrößenbestimmung nebst Aufstellung von Normalzahlen für das Orthodiagramm und die Fernaufnahme . . . . . „ 510
Åkerlund, Å., Duodenaldivertikel und gleichzeitige Erweiterung des Vaterschen Divertikels bei einem Fall von Pankreatitis (Tafel XXXVI, Fig. a) . . . . . „ 540
Key, E., und Å. Åkerlund, Fall von verkalktem Aneurysma in der Arteria renalis (Tafel XXXVI, Fig. 1 und Tafel XXXVII) . . . . . „ 551
Internationale Fachliteratur:
a) Vereine und Kongresse . . . . . „ 556
b) Journalliteratur . . . . . „ 562
Titel, Inhalt und Register zu Band XXV.

Sachregister.

Literatur-Register der Fortschritte 1897—1907 in Band XI. (Sep.-Abdruck Preis M. 1.—.)

Absorption und Streuung (Glocker) 470. — Aktinium, Muttersubstanz desselben 568. — Aneurysma der Arteria renalis (Key und Åkerlund) 551. — Anthracosis pulmonum (Edling) 508. — **B**asedow 566. — Berliner Röntgenvereinigung (20. I. 1918) 556. — Bestrahlen oder Operieren? 564. 567. — Blutungen, klimakterische und Radium 563. — Brustkrebs 566. — Bruststeckschüsse, Herz 568. — **C**oolidgeröhre 453. 556. — **D**armbein, seitliche Aufnahme 567. — Darm- und Hautschädigungen 562. — Distinktor, Aufnahmen 568. — Duodenaldivertikel bei Pankreatitis (Åkerlund) 540. — **E**itergänge und Eiterhöhlen 567. — Erfrierung 567. — **F**ibrome und Myome 564. — Fötus, Darstellung 562. — Fremdkörperuntersuchung und Durchleuchtungsoperation (Drüner) 502. — **G**enitalkarzinome 563. — Große Kurvatur, Zähnelung (Groedel) 493. — Gynäkologische Blutungen 565. — **H**alsdrüsentuberkulose 566. — Hängeblende nach Daniels 507. — Herzgrößenbestimmung (Hammer) 510. — **I**diosynkrasie 567. — Immunität von Mäusen 568. — Innere Organe, Technik (Bergmann) 487. — **K**nochenbrüche (Plagemann) 467. — Knochentransplantation (Weill) 491. — Krebsbehandlung, Grenzen derselben 564. — Kreuzbeinaufnahmen, seitliche 566. — **L**awinenverletzungen 568. — Lebensprobe 563. — Lilienfeldröhre 453. 556. — Lichtstreifen, beugungsähnliche und optische Täuschung (Köhler) 495. — **M**yome 565. — Myome und Metropathien 562. — **O**steomalacie, Behandlung 563. — **R**esidualharn 568. — Röntgenröhren, gasfreie (Bucky) 453. 556. — Röntgen- und Radiumstrahlen, allgemeine Wirkung 563. — **S**chulterblatt, seitliche Aufnahme 567. — Schwarzwasserfieber 568. — Speiseröhre (Bergmann) 487. — Spondylitis 567. — Steckschüsse 567. — **Z**inkfilter 562.

Namenregister (ein * bedeutet Originalartikel).

Achelis 516. — Åkerlund *540. *551. 553. — Albers-Schönberg 453. 464. 465. 512. 514. 551. 554. — Albu 547. 548. — Alwens 495. — Archibald 547. — **B**acher 568. — Baisch 563. — Baldewin 540. —

(Fortsetzung auf Seite 3 des Umschlages.)

Digitized by Google

Digitized by Google

Digitized by Google

Digitized by Google

Digitized by Google

04.1.06.06.02

HEALTH CENTER LIBRARY

Digitized by Google

The Ohio State University
3 2436 001766144
Fortschritte auf dem Gebiete der R 001
RC78F74 V25

THE OHIO STATE UNIVERSITY BOOK DEPOSITORY
D AISLE SECT SHLF SIDE POS ITEM C
8 02 11 02 8 16 006 3

Digitized by Google